Guida alla diagnosi necroscopica in patologia suina

Dr. Marcelo De las Heras Guillamón e José Antonio García de Jalón Ciércoles sono Docenti nel Dipartimento di Patologia Animale della Facoltà di Medicina Veterinaria dell'Università di Saragozza (Spagna).

Entrambi laureati in Medicina Veterinaria nell'Università di Saragozza, da oltre 40 anni svolgono attività professionale e di docenza nell'ambito del Servizio di diagnostica anatomopatologica della Facoltà. Presentano un ampio curriculum ed un cospicuo bagaglio di esperienza e conoscenze nella patologia animale e pertanto hanno saputo sviluppare una apprezzata attività educativa e formativa nel campo pratico, organizzando numerosi corsi di aggiornamento professionale per clinici veterinari.

Dipartimento di Patologia Animale
Scuola di Medicina Veterinaria
Università di Saragozza (Spagna)
C/Miguel Servet 177
50013 Saragozza (Spagna)

Elanco Animal Health

Elanco Animal Health è un'azienda globale basata sulla ricerca che sviluppa e commercializza prodotti per la salute animale.

Nasce nel 1954 come divisione Eli Lilly & Company, azienda *leader* nel settore farmaceutico che conta oggi oltre 43.000 dipendenti nel mondo, di cui 8.300 nella Ricerca e Sviluppo, settore nel quale la Lilly spende il 19% del suo fatturato. La casa madre è situata a Indianapolis negli Stati Uniti.

Elanco opera a livello globale e commercializza i suoi prodotti in più di 100 Paesi.

Il cuore della parte Ricerca e Sviluppo si svolge presso i *Greenfield Research Laboratories*, che sorgono a circa 40 km dalla città di Indianapolis, mentre la produzione, concentrata in pochi impianti selezionati, viene effettuata con gli stessi *standard* qualitativi del farmaco umano.

Elanco ha un portafoglio prodotti dedicato alle specie suina, bovina, ovina e avicunicola, composto da antibatterici, antiparassitari, anticoccidici e promotori di crescita.

Dalla ricerca Elanco sono originate molecole innovative come tilosina, tilmicosina, apramicina, monensin, narasin, avilamicina. Tutti i prodotti sono destinati esclusivamente al settore zootecnico-veterinario, a dimostrazione del continuo impegno dell'azienda nel settore della salute animale e del contributo concreto all'industria alimentare nella produzione d'alimenti sicuri e di qualità.

Tutti i diritti riservati
Nessuna parte del volume può essere riprodotta, con qualsiasi mezzo e in qualsiasi forma, senza il consenso scritto dell'Editore.

© 2002 ELANCO ANIMAL HEALTH
© 2002 Testo e immagini:
Marcelo De las Heras e
J. A. García de Jalón Ciércoles

Guida alla diagnosi necroscopica in patologia suina

Marcelo De las Heras Guillamón - José Antonio García de Jalón

ELANCO ANIMAL HEALTH

A Division of Eli Lilly and Company
Four Parkwood, Suite 125
500 East 96th Street
Indianapolis, IN 46240 USA
www.elanco.com

Sommario

Sommario	4 - 5
Presentazione	6 - 7
Prefazione	8
Ringraziamenti	9
Indice alfabetico	178 - 180
Argomenti di anatomia patologica	181 - 182
Agenti eziologici	183

1. Tecnica di apertura della carcassa e prospettiva di osservazione 10 - 25

2. Aspetto esterno: osservazione della cute, unghielli, grugno e aperture naturali 26 - 47

3. Osservazione del tessuto sottocutaneo e dell'apparato locomotore 48 - 63

4. Osservazione della regione del collo e del torace 64 - 99

5. Osservazione dell'addome: tubo digerente 100 - 137

6. Osservazione dell'addome: fegato, milza, reni, e apparato urogenitale 138 - 169

7. La testa: cranio e cavità nasali 170 - 177

Presentazione

La patologia suina è sempre più complessa e le soluzioni dei problemi che si presentano richiedono, talvolta, lunghe e dispendiose ricerche. Per questo motivo ogni tecnologia innovativa ed ogni mezzo che possono contribuire ad apportare una corretta soluzione diagnostica è sempre ben accetta. In questo contesto si vorrebbe richiamare l'attenzione sulle possibilità diagnostiche offerte dalla tecnica necroscopica come importante strumento di pratica diagnostica. Una adeguata conoscenza combinata con una tecnica sistematica ed ordinata nella osservazione delle lesioni anatomopatologiche sono, in molti casi, indiscutibili valori nella diagnostica.

In questo testo si cercherà di illustrare, in primo luogo, un metodo corretto per una rapida e completa necroscopia in grado di mettere in evidenza i diversi organi e gli apparati, proponendo una tecnica capace di fornirci il maggior numero di informazioni. In secondo luogo, direttamente in rapporto con la necroscopia, mantenendo sia l'ordine che le prospettive di osservazione, si rileverà un significativo numero di lesioni con le rispettive interpretazioni e le possibili relazioni con le diverse patologie.

Si è intenzionalmente scelta una tecnica necroscopica semplice che possa essere praticata sul campo, anche in difficili condizioni, come in carenza d'acqua e usando solo le attrezzatu-

re di base che ogni professionista ha generalmente nel proprio veicolo. Usando questo metodo nessuna parte della carcassa verrà rimossa, nemmeno la testa dal tronco quando si dovrà esaminarla o prelevare il cervello, in modo da facilitare, una volta terminata la necroscopia, la pulizia e l'eliminazione della carcassa. Il protocollo dovrà rispettare i diversi metodi tradizionali di sezione ed osservazione, ed anche il prelievo di campioni per eventuali successive ricerche. Le osservazioni fotografiche sono riportate in sequenze che mostrano come vengono analizzate le diverse strutture e i visceri.

Il volume è stato strutturato in modo che ogni prospettiva di osservazione, tramite un codice di colori ci porti a pagine successive dove sia possibile confrontare una visione fotografica normale con quelle che evidenziano le corrispondenti lesioni anatomopatologiche. Ovviamente non possono essere rappresentate tutte le lesioni possibili; sono state scelte le più importanti e frequenti, in modo tale da poterle utilizzare come guida nella diagnostica.

In alcuni capitoli si sono aggiunte informazioni come utile promemoria delle caratteristiche di base delle lesioni e della più comune terminologia del contesto anatomopatologico.

Grazie a questa metodologia ci si augura che i professionisti che utilizzeranno questo testo lo trovino strumento utile nel loro quotidiano lavoro.

Gli Autori
Saragozza (Spagna), Dicembre 2001

Ringraziamenti

Vorremmo esprimere la nostra gratitudine ai Veterinari professionisti, specialisti in suinicoltura, per la fiducia dimostrataci in questi anni. Un ringraziamento va esteso anche ai Veterinari che lavorano nei macelli per il loro fattivo contributo che facilita lo sviluppo del nostro lavoro. Con questa guida alla diagnosi necroscopica si vorrebbe anche legittimare il loro lavoro che si ritiene sia il riconoscimento più adeguato per menzionare le conoscenze che abbiamo acquisito grazie alle centinaia di casi di cui ci hanno riferito. In questo senso dovremmo anche ricordare tutti i Coautori.

Gli Autori

ELANCO™

Capitolo 1.
Tecnica di apertura della carcassa e prospettive di osservazione

Le procedure per la necroscopia richiedono come strumenti fondamentali, un coltello affilato e una sega. Forbici e forcipe sono strumenti altrettanto utili ma non essenziali. Una accurata anamnesi dovrebbe sempre precedere la necroscopia poiché, per raggiungere una corretta diagnosi, è importante avere un quadro completo degli eventi. Nella raccolta delle informazioni dovrebbe sempre essere considerato l'esame macroscopico, nonostante i suoi ovvi limiti come tecnica diagnostica. Infine non si deve dimenticare che la necroscopia non è significativa se eseguita su animali malati o sacrificati prima che il processo patologico si sia completamente sviluppato molto tempo dopo la morte dell'animale in presenza di fenomeni di autolisi e putrefattivi.

Una volta equipaggiati con coltello e sega e protetti con guanti in latex, grembiule, stivali e camice, si è pronti per eseguire l'esame anatomopatologico. Nel caso in cui non fosse disponibile un tavolo per la necroscopia con facile accesso all'acqua, si raccomanda procedere su di un sacco di carta che faciliterà l'assorbimento dei liquidi e potrà essere facilmente eliminato al termine degli esami anche insieme alla carcassa dal momento che si tratta di materiale totalmente biodegradabile.

Sarà utile avere a disposizione una soluzione al 10% di formaldeide da utilizzarsi nel caso fosse necessario raccogliere campioni per ulteriori ricerche anatomoistologiche. E' anche consigliabile poter disporre di tamponi (o qualsiasi altro tipo di materiale) sterili per la raccolta di campioni nel caso fossero opportune anche ricerche microbiologiche.

La descrizione degli stadi successivi all'esame necroscopico si svolgerà secondo le diverse fasi di osservazione.

A. Prospettive della cute, unghielli, del grugno e delle aperture naturali



A.1 Esame particolare delle regioni cutanee: variazioni del colore, presenza di croste, alopecia e altre alterazioni.

A.2 Esame particolare degli unghielli e degli spazi interdigitali.

A.3 Esame delle articolazioni: mobilità, alterazioni di volume, forma,....

Nella fase iniziale all'esame necroscopico si dovranno osservare le condizioni generali della cute e delle setole nelle diverse parti della superficie cutanea della carcassa e si dovranno esaminare i linfonodi esplorabili. Si potranno anche prelevare campioni di cute da sottoporre ad eventuali ricerche istologiche. I campioni di cute dovranno sempre essere rappresentativi del processo; non troppo grandi ma sempre comprendenti anche porzioni di cute normale.

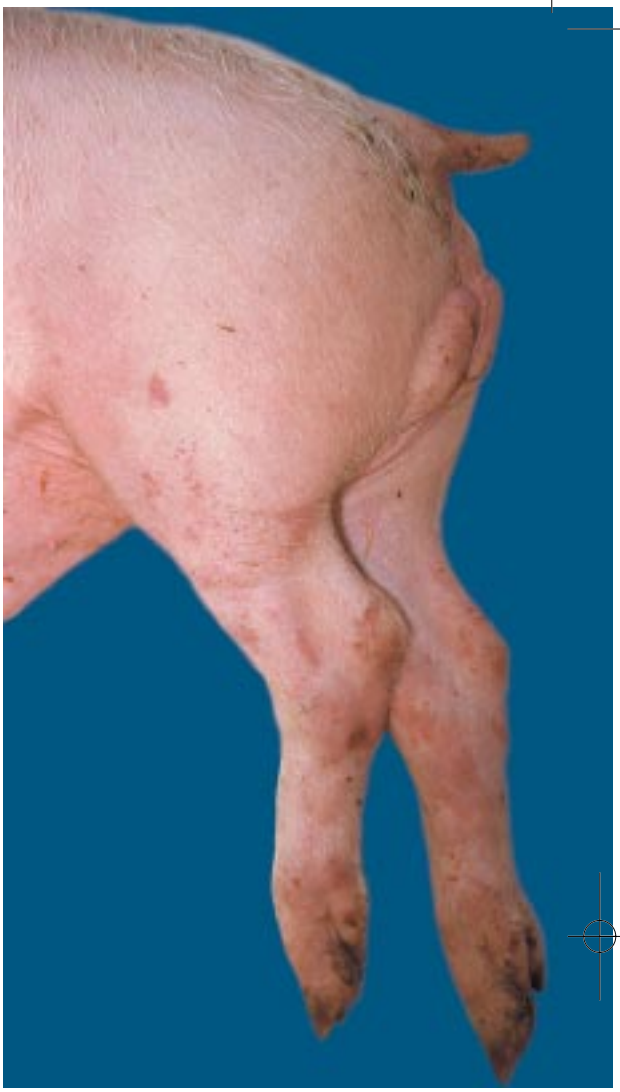

A.4 Esame della regione anogenitale: presenza di feci, colore delle stesse, imperfetto sviluppo degli arti, aspetto della coda…

A.5 Esame della testa con particolare riferimento al grugno, alle orecchie e agli occhi.

Capitolo 2 (Pag. 26-47)

Ita 1-48 10-05-2004 11:27 Pagina 14

B. Osservazione del tessuto sottocutaneo e dell'apparato locomotore

B.1 Dopo l'osservazione della superficie cutanea si farà un'incisione lungo una linea a partire dallla sinfisi mentoniera attraverso la mascella fino alla zona dell'ano evitando di incidere troppo in profondità.

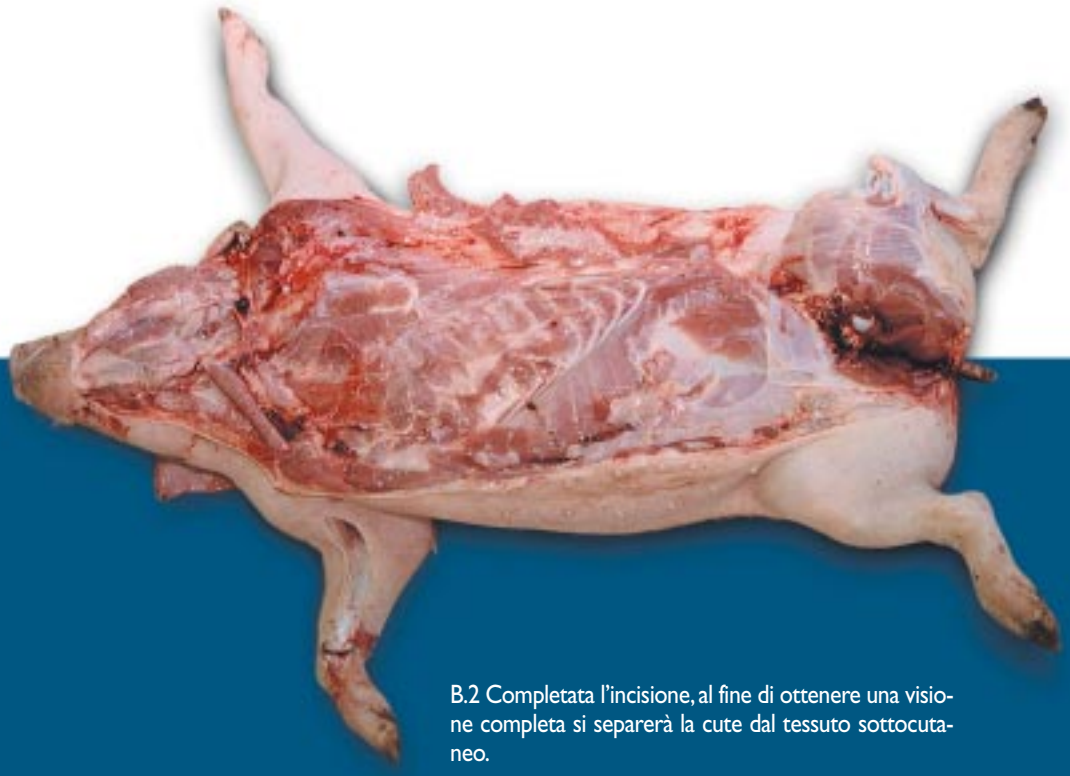

B.2 Completata l'incisione, al fine di ottenere una visione completa si separerà la cute dal tessuto sottocutaneo.

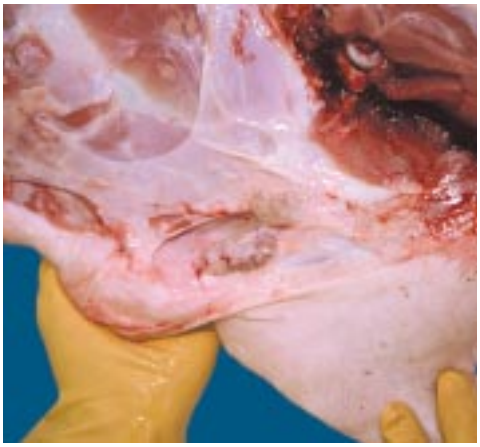

B.3 Si potranno facilmente osservare i linfonodi sottocutanei: se ne potrà valutare la dimensione e l'aspetto superficiale. Al fine di ottenere una ampia visione si farà una incisione sagittale dei linfonodi. Se dovessero essere opportune ricerche su noduli o calcificazioni, si potranno sezionare strisce trasversali a distanza di 4-5 mm l'una dall'altra.

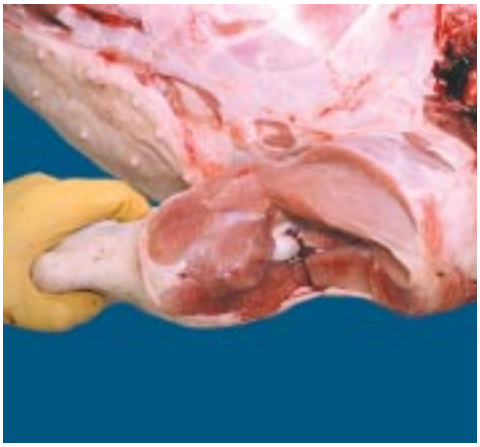

B.4 I muscoli verranno analizzati nel loro aspetto superficiale, cercando di valutarne eventuali alterazioni ma è molto importante anche l'osservazione in sezione. Si potranno fare incisioni su diversi gruppi muscolari.

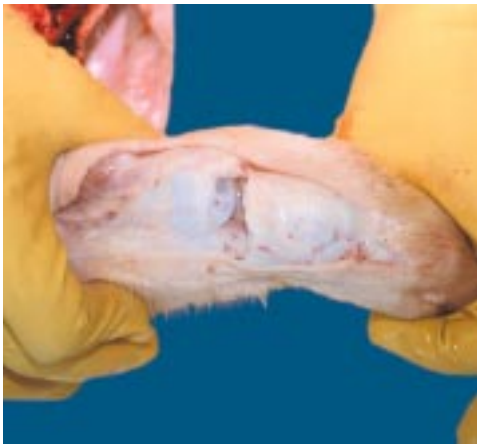

B.5-B.6 Si potranno analizzare l'aspetto delle aree periarticolari, facendo particolare attenzione a non danneggiare la cartilagine che potrà essere esaminata insieme al contenuto della stessa cavità articolare. Si dovranno analizzare le diverse articolazioni al fine di valutare se un processo sia solo locale o generalizzato.

Capitolo 3 (Pag. 48-63)

C. Esami del collo e del torace

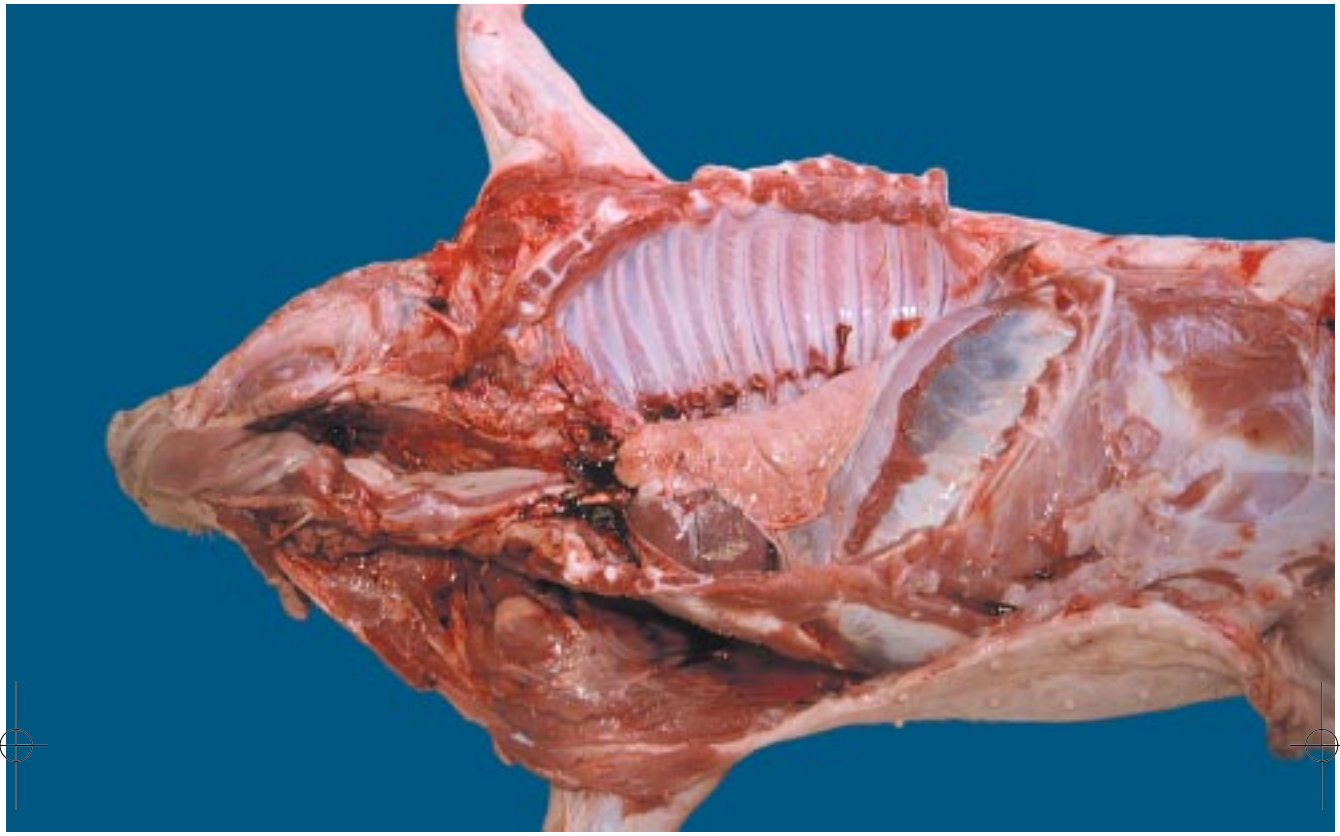

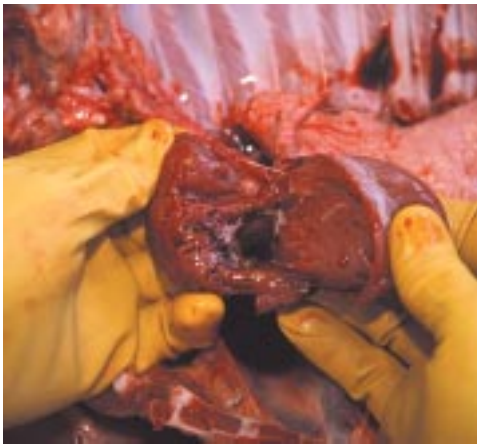

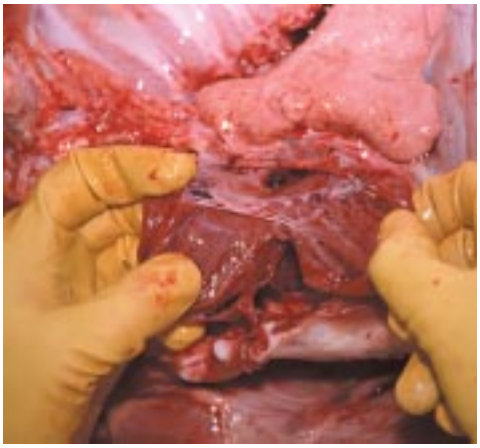

C.1-C.2-C.3 Per l'esame del pericardio, miocardio e delle cavità cardiache non sarà necessario separare il cuore dalla carcassa. Prima si aprirà il pericardio al fine di osservarne il contenuto e l'aspetto dell'epicardio. Le cavità cardiache potranno essere aperte con una sezione partendo dall'apice del cuore e continuando verso la base, prima la cavità destra poi la sinistra. In questo modo l'esame sarà facilitato dal momento che si potranno osservare tutte le valvole cardiache.

A questo punto, incidendo l'osso ioide ed i muscoli laterali del collo, si potrà mettere in evidenza l'esofago e la trachea. Una volta raggiunte e separate entrambe le strutture si potrà osservare l'interno del laringe, della trachea e dell'esofago. Si userà il coltello per sezionare le articolazioni costo sternali, il che renderà più facile raggiungere l'entrata all'addome sollevando le coste finchè non si separeranno dalla base. Ciò permetterà di ottenere una visione completa della cavità toracica rilevandone tutte le possibili anomalie come la presenza di liquidi o altre alterazioni. Inoltre, se il polmone viene leggermente scostato, si potranno osservare i linfonodi tracheobronchiali e mediastinici nonchè la posizione dei grandi vasi ematici.

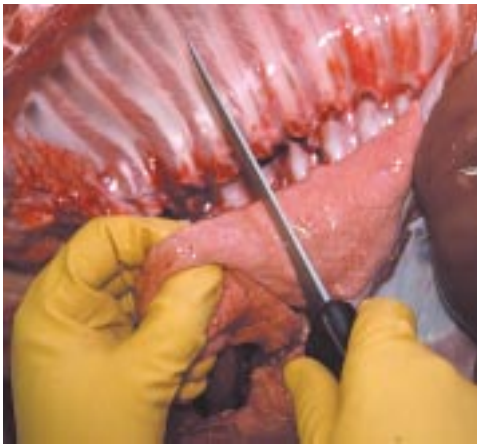

C.4-C.5 Si osserverà la superficie polmonare esaminando meticolosamente la consistenza e individuando ogni possibile lesione esterna. In fine si sezionerà il polmone in punti diversi, il che renderà possibile una completa valutazione di eventuali alterazioni. A questo punto, per gli esami istologici, si potranno prelevare campioni di muscolo cardiaco e di polmone. La raccolta dei campioni dovrà comprendere sia tessuti alterati che normali.

Capitolo 4 (Pag. 64-99)

D. Osservazione dell'addome: tubo digerente

Non si deve dimenticare che, durante la necroscopia, non vi è la necessità di staccare nessuna parte dalla carcassa e che una corretta necroscopia è la situazione ideale per la raccolta di campioni al fine degli esami istologici. I campioni del tratto digerente debbono essere inoltre aperti, in modo da non danneggiare la mucosa prima della introduzione nel contenitore. Al fine di rimuovere il più possibile il materiale indesiderato è consigliabile il lavaggio in una soluzione di formaldeide dei campioni prelevati. Ciò potrà facilitare anche una buona fissazione della mucosa che potrà offrire adeguate risposte nelle analisi istopatologiche.

D.1 Dopo aver sezionato la linea mediana e lateralmente il diaframma si mette in evidenza la cavità addominale. A questo punto è possibile avere una visione generale della cavità, il peritoneo e i linfonodi addominali, alcuni dei quali possono essere sezionati al fine di osservare eventuali lesioni. Si può esaminare l'apparato digerente.

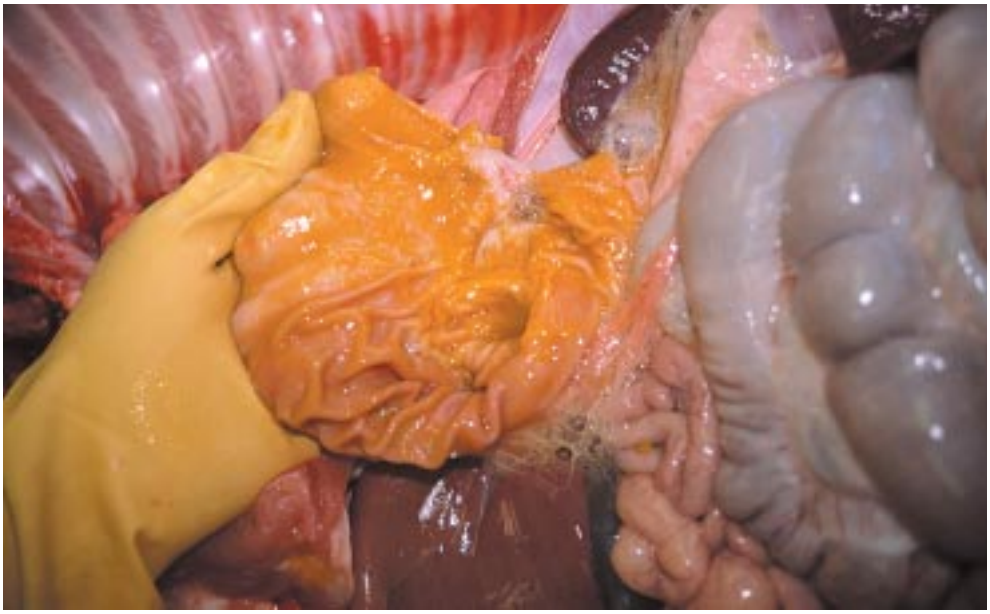

D.2 Si può aprire lo stomaco partendo dalla apertura dell'esofago (cardias) sino all'ostiopilorico, seguendo la grande curvatura. A questo punto si possono avere dati sulle condizioni della parete e della mucosa. Molto importante è l'esame della regione esofagea dello stomaco.

D.3-D.4 Si debbono esaminare le differenti parti dell'intestino partendo dal duodeno arrivando al colon e al retto. Una parte di queste sezioni dovrà essere aperta al fine della valutazione del contenuto e dell'aspetto della mucosa.

Capitolo 5 (Pag. 100-137)

E. Osservazione dell'addome: fegato, milza, reni e sistema urogenitale

E.1 Nell'addome, oltre al tubo digerente, possono essere esaminati molti altri organi. Non vi è la necessità di rimuoverli dalla loro sede. Si possono valutare il colore, la dimensione, la consistenza e l'aspetto della sezione del fegato, della milza e della parte addominale dell'apparato urogenitale.

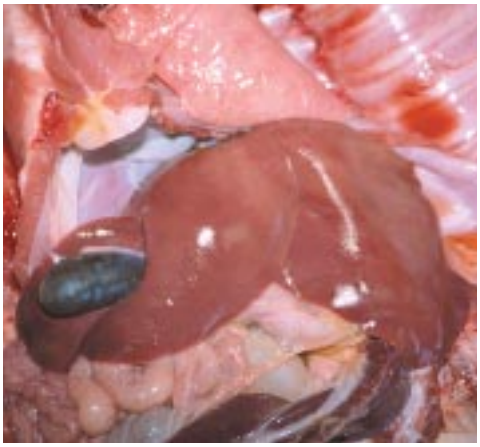

E.2 Si possono esaminare la cistifellea e il suo contenuto; è inoltre possibile controllare le relazioni esistenti tra i visceri ed il resto delle altre strutture addominali.

E.3-E.4 Si può scapsulare il rene e sezionarlo sagittalmente al fine di facilitare l'esame della superficie nonchè l'aspetto della pelvi e dell'uretere. Se è necessario il prelievo di campioni ai fini di esami istopatologici, sarà utile prelevare porzioni rappresentative di rene.

Capitolo 6 (Pag. 138-169)

F. Apertura del cranio e delle cavità nasali

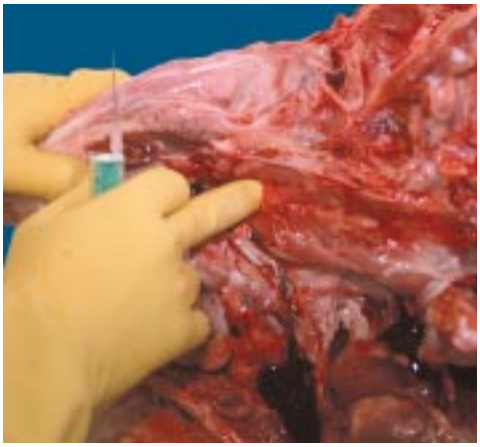

F.1-F.2 Prima di iniziare le manipolazioni necessarie per l'estrazione dell'encefalo, possiamo prelevare il liquido cefalorachidiano per ulteriori analisi (per esempio esami batteriologici). A questo scopo si cercherà il punto della giuntura atlanto-occipitale dove è possibile introdurre l'ago per il prelievo. La cisterna cerebromidollare (cisterna magna) è localizzata in questo punto dove è possibile ottenere, con una piccola aspirazione, una discreta quantità di liquido cefalorachidiano.

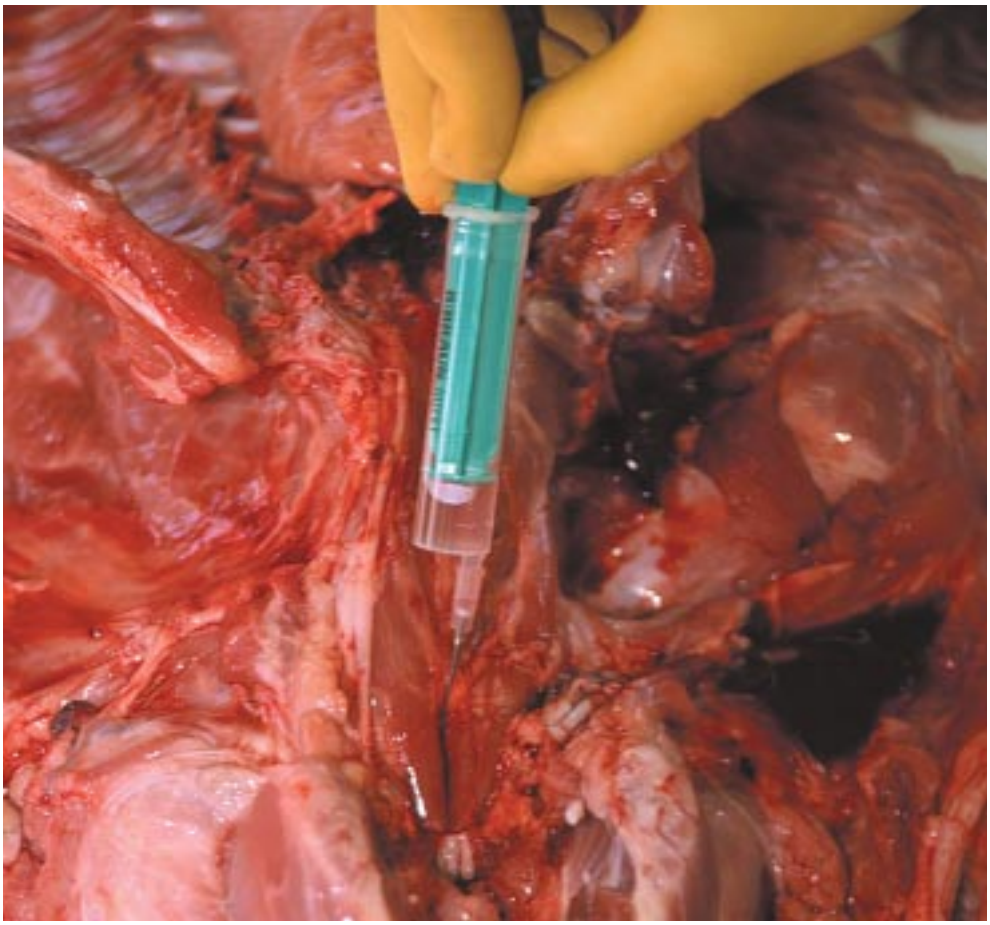

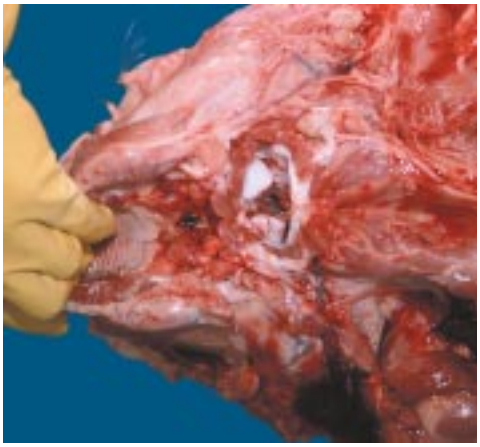

F.3 Al fine di ottenere l'encefalo non è necessario staccare completamente la testa dal resto della carcassa. Utilizzare quella porzione di cute e di tessuto connettivo ancora connessi per meglio fissare la testa ed essere in grado di portare a termine lo scopertura della calotta.
Per prima cosa, reperire nuovamente la articolazione atlanto occipitale e sezionarla accuratamente evitando di incidere la cute della nuca (Fig.3). In seguito procedere alla scuoiatura asportando la cute in direzione craniale lasciando il cranio esposto sino alla regione nasale, in prossimità del grugno. In questo modo, la testa rimarrà unita al resto della carcassa e si potrà procedere alla apertura del cranio.

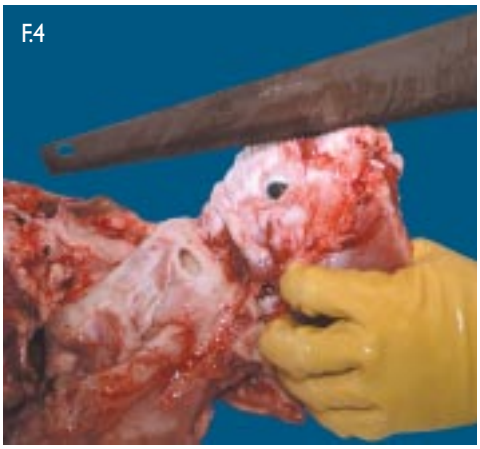

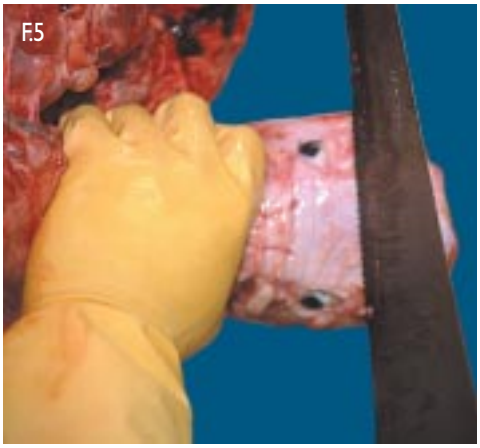

F.4-F.5-F.6 La prima incisione deve essere praticata seguendo una linea immaginaria che congiunga la articolazione atlanto occipitale con la commissura laterale delle palpebre. Tenere presente che la scatola cranica ha una superficie curvilinea (Fig.4). Una simile incisione deve essere praticata dall'altro lato. In fine si incide frontalmente, connettendo le due precedenti incisioni (Fig.5). A questo punto bisogna tentare di scalottare facendo leva e torcendo. Se non si riesce, ripassare lungo le incisioni e tentare di scalottare girando lo scalpello. In seguito si potrà osservare la superficie dell'encefalo e lo si potrà prelevare al fine del completamento dell'esame (Fig.6).

Capitolo 7 (Pag. 170-173)

F.7-F.8 Le cavità nasali possono essere ispezionate tramite una sezione trasversale della testa alla altezza del 2° o 3° premolare. Può anche essere eseguita una sezione sagittale.

Capitolo 7 (Pag. 174-177)

F.9 Una volta completata la necroscopia e esaminate tutte le parti, fatta eccezione per le porzioni prelevate, poichè ne organi ne parti del suino sono state staccate dal tronco lo stesso può essere messo in un sacco contenitore per poi essere immesso in adeguato *container* per la successiva distruzione.



Capitolo 2.
Aspetto esterno: prospettive di osservazione della cute, unghielli, grugno e aperture naturali

In questa prospettiva, la cute è considerata l'organo principale di osservazione.

2.1 Suinetto svezzato. Soggetto deperito in cui sono molto evidenti la colonna vertebrale e le coste. Circovirosi. Sindrome del deperimento.

2.2 Suinetto svezzato e gravemente ammalato. Stato cachettico. Circovirosi. Sindrome del deperimento.

2.3 Suinetto svezzato. Si noti l'ingrossamento del linfonodo inguinale superficiale facilmente palpabile. Questo ingrossamento può essere riferito a diverse patologie infettive. Circovirosi.

2.4 Suinetto neonato in stato comatoso con schiuma alla bocca da riferirsi a ipoglicemia. Ciò è frequente nei suinetti che non hanno assunto il colostro e che, rapidamente, vanno in ipotermia.

2.5 Suinetto in allattamento. La regione perianale è imbrattata di feci acquose. Può essere riferibile a colibacillosi o ad altre patologie enteriche.

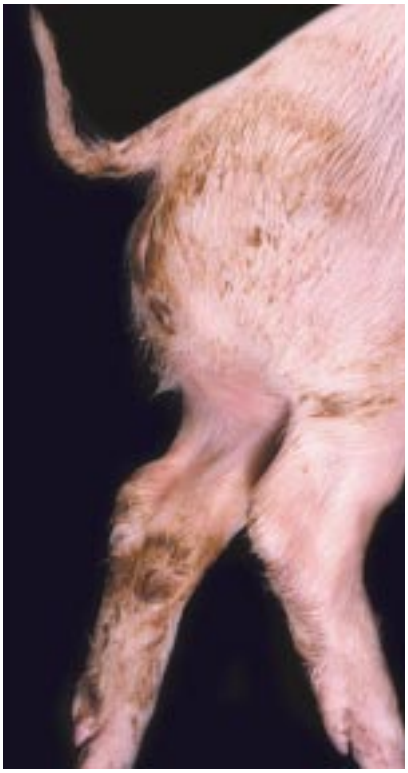

2.6 Suinetto in allattamento. Feci di aspetto grigiastro aderenti alla regione perianale. Possibile riferimento alla coccidiosi.

2.7 Suinetto in allattamento con la regione perianale e arti posteriori imbrattati di feci. Può essere riferito alla colibacillosi.

2.8 Suinetto in allattamento. Presenza di diarrea giallastra in un soggetto che presenta anche vomito. Probabile patologia di origine virale come la gastroenterite trasmissibile o infezione da *Rotavirus*.

2.9 Esplorazione rettale per la diagnosi di stenosi. La presenza di stenosi impedisce l'esplorazione rettale con il dito.

2.10 Grave dilatazione addominale in un suino in crescita da riportarsi alla stenosi del retto che può anche essere frequente esito di severi processi diarroici e/o del prolasso del retto.

2.11 Suinetto lattante. Al centro dell'addome è evidente un' area cianotica che può essere osservata anche nell'animale in vita. Ciò può essere dovuto anche ad infezione da *Clostridium perfringens* tipo A da non confondere con fenomeni post mortali di autolisi.

2.12 Suinetto lattante. Tremori mioclonici o convulsioni che possono essere riferiti alla malattia degli edemi. Sintomatologia clinica simile può essere osservata nella malattia di *Aujeszky* e nella infezione da streptococchi.

2.13 Suinetto di quattro settimane con lesioni cutanee a livello della testa e degli arti riferibili a morsi da parte dei compagni.

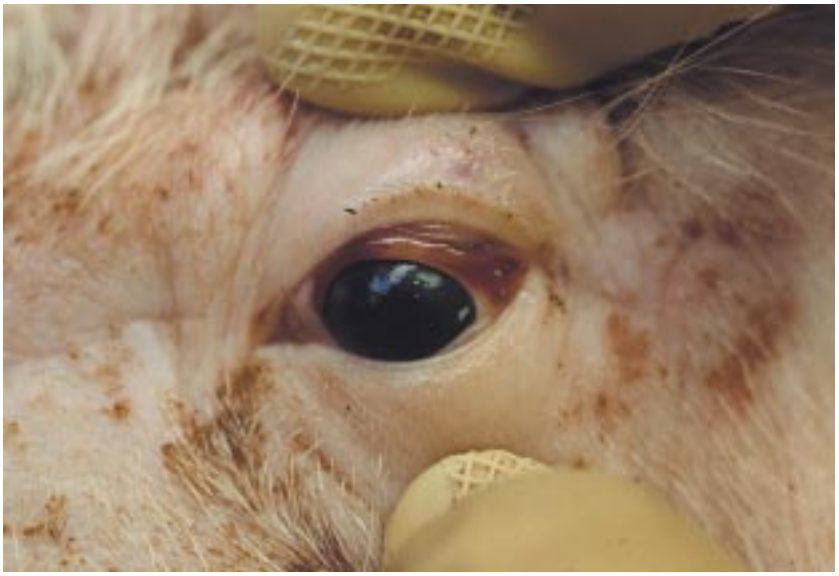

2.14 Suinetto svezzato. Edema palpebrale. Può essere riferito alla malattia degli edemi. Colibacillosi endotossica.

2.15 Suinetto svezzato. Occhi infossati riferibili a disidratazione. Non si accompagna a diarrea. Colibacillosi endotossica.

2.16 Suinetto in crescita. Presenta prostazione, anoressia e ipertermia. Sintomatologia che può essere riferita alla peste suina classica *(Hog cholera)*. Simili manifestazioni cliniche si possono osservare nella malattia di *Aujeszky* e nella streptococcosi.

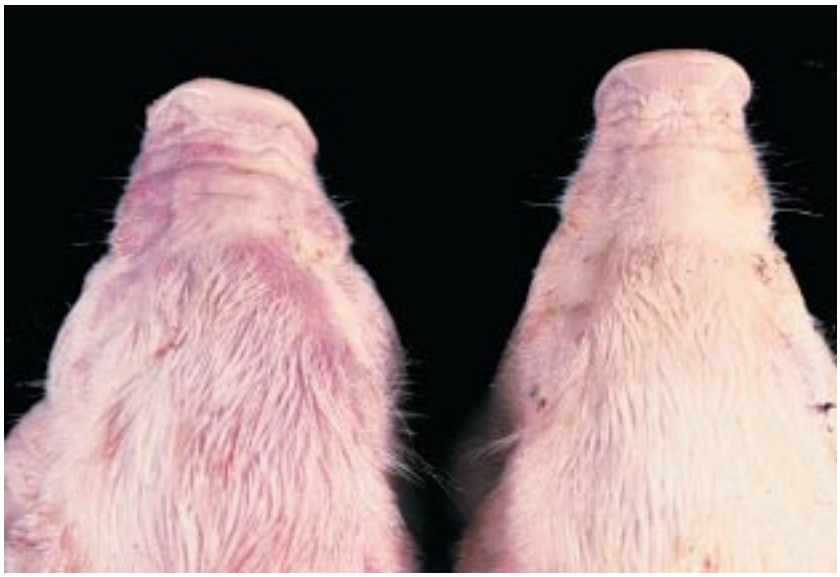

2.17 Suinetto svezzato. Rinite atrofica. Si noti l'accorciamento e l'ingrossamento del naso come conseguenza dell'atrofia e della infiammazione catarrale cronica.

2.18 Suinetto in crescita. Ulcere ed erosioni sul grugno. Ciò può essere riferibile alla malattia vescicolare (SVD) che può presentarsi con vescicole che facilmente si rompono, lasciando erosioni e ulcere.

2.19 Suinetto in crescita. Erosioni sul grugno seguenti alla rottura di vesciche. Altro esempio della malattia vescicolare (MVS).

2.20-2.21 Suinetto svezzato. Necrosi alla estremità delle orecchie. Questa lesione può essere associata a diversi processi tossici o setticemici o in condizioni di ipertermia persistente. Ciò può essere riportato e aggravato anche dai morsi dei suinetti conviventi.

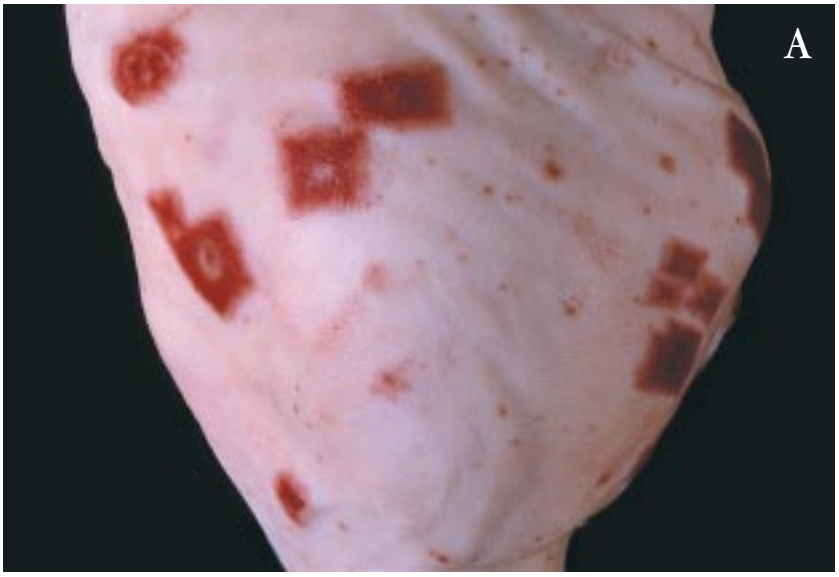

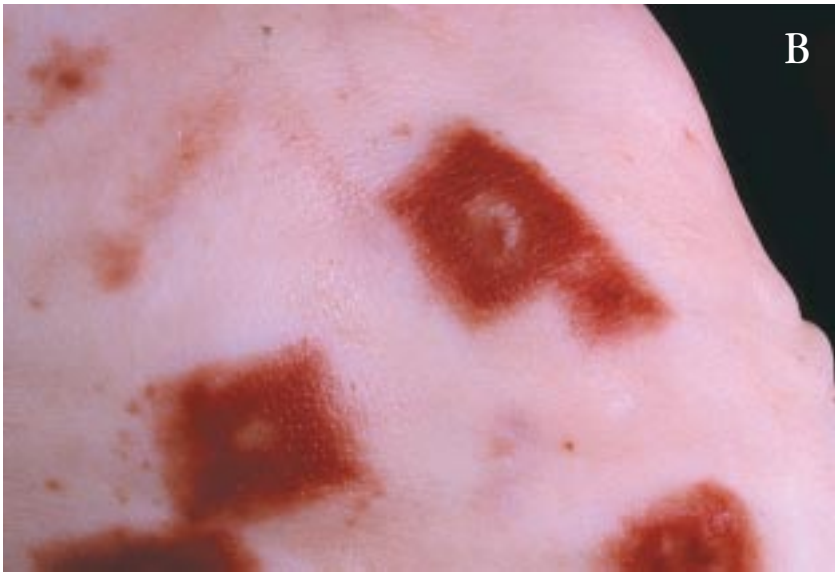

2.22-2.23 Malrosso in suinetti in crescita. A: le lesioni cutanee sono costituite da focolai necrotico-emorragici a forma quadrangolare. B: particolare della lesione.

2.24-2.25-2.26 Suinetto svezzato. Dermatite a focolai multifocali necrotico-purulenti. Dermatite stafilococcica. Nel riquadro piccolo, in dettaglio, le lesioni cutanee.

2.27 Suinetto in crescita. Necrosi cutanee riferibili alla sindrome nefrite-dermatite necrotica. Si noti il colore rossastro o cianotico delle lesioni multifocali in corrispondenza ai focolai necrotici cutanei localizzati principalmente nell'area indicata nella figura.

2.28 Suinetto in crescita. Focolai necrotici e edema cutaneo auricolare. Sindrome dermatite - nefrite (PDNS).

2.29 A: Suinetto in crescita: Malattia vescicolare. Lesioni erosive e ulcerative cutanee principalmente localizzate agli arti ed agli unghielli. B: Particolare della zona in cui sono presenti le vescicole e le lesioni ulcerative a livello degli unghielli.
Simili lesioni possono essere presenti nell'esantema vescicolare, nell'afta epizootica e nelle scottature di origine chimica.

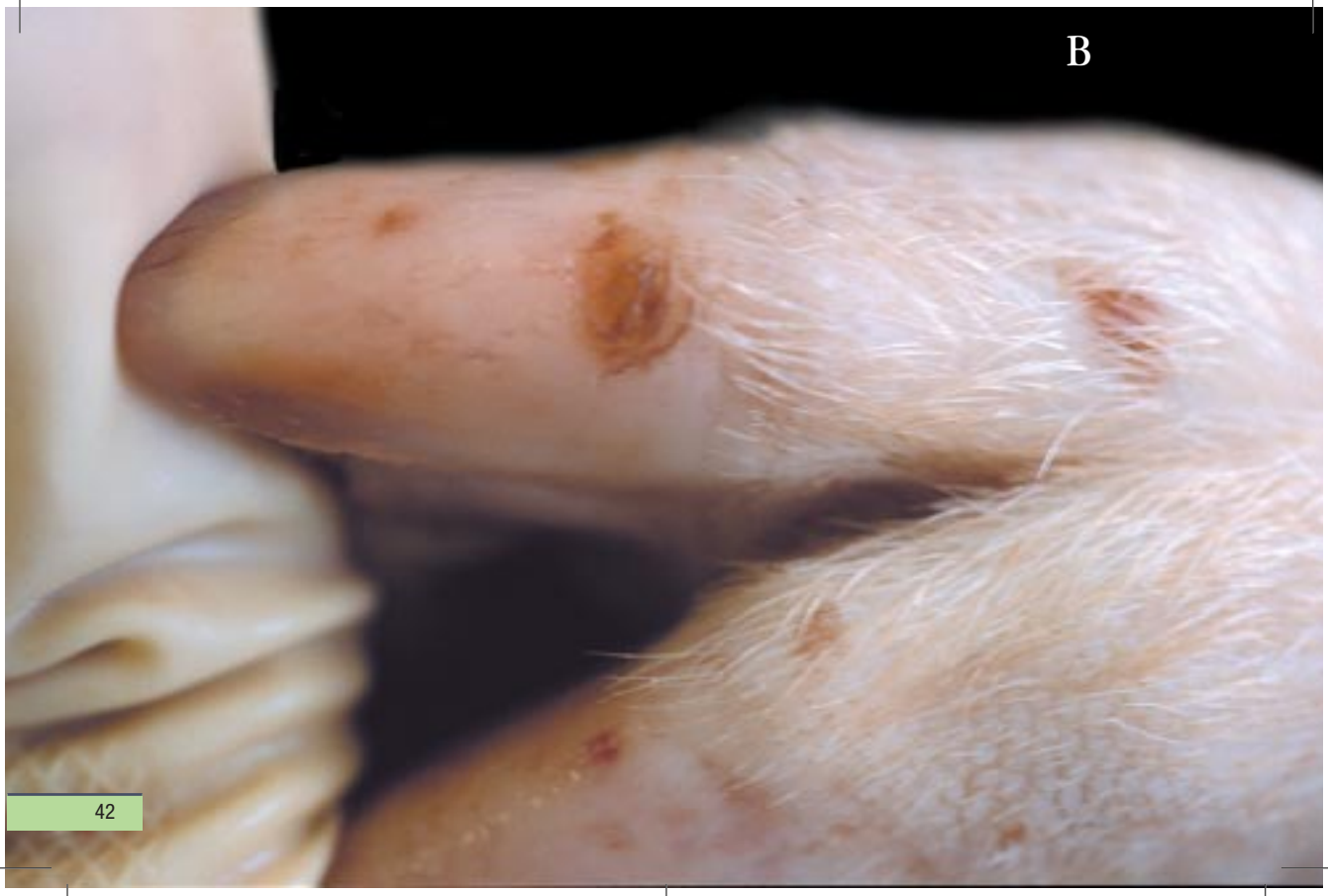

2.30 Scrofa in allevamento. Aspetto di un arto in cui si evidenziano aree alopeciche e notevole ispessimento cutaneo. Rogna. Da riferirsi alla infestazione da *Sarcoptes scabiei*.

2.31 Scrofa in allevamento. Aspetto di un arto in cui sono presenti tumefazioni articolari pericapsulari dovute alle disagiate e prolungate condizioni di stabulazione . Sono generalmente associate a precarie condizioni di allevamento.

2.32 Suinetto nato morto. Malformazione congenita degli arti anteriori.

2.33 Suinetto in allattamento. Poliartrite da stafilococco. Lesioni simili possono essere osservate anche nell' infezione da *E.coli* e da streptococchi.

2.34. Pododermatite necrotica da stafilococco.

2.35 Suinetto neonato con divaricazione degli arti e conseguente impossibilità alla stazione. *"Splayleg"*. L'immaturità delle fibre muscolari alla nascita può esserne la causa.

2.36 Scrofa. Si noti l'essudato muco purulento vulvo vaginale da piometra.

2.37 Suino in crescita. Leggera claudicazione e asimmetria muscolare da riferirsi alla atrofia della parte inferiore della coscia.

2.38-2.39 Suinetto svezzato e suino in crescita. Necrosi della coda. Questo tipo di lesione può essere presente anche a livello delle orecchie con la stessa eziologia di quella a livello della coda. I suini che ne sono colpiti generalmente mettono in evidenza una coda parzialmente o totalmente morsicata.
Queste lesioni sono spesso il risultato di ipertermie elevate o infezioni setticemiche.

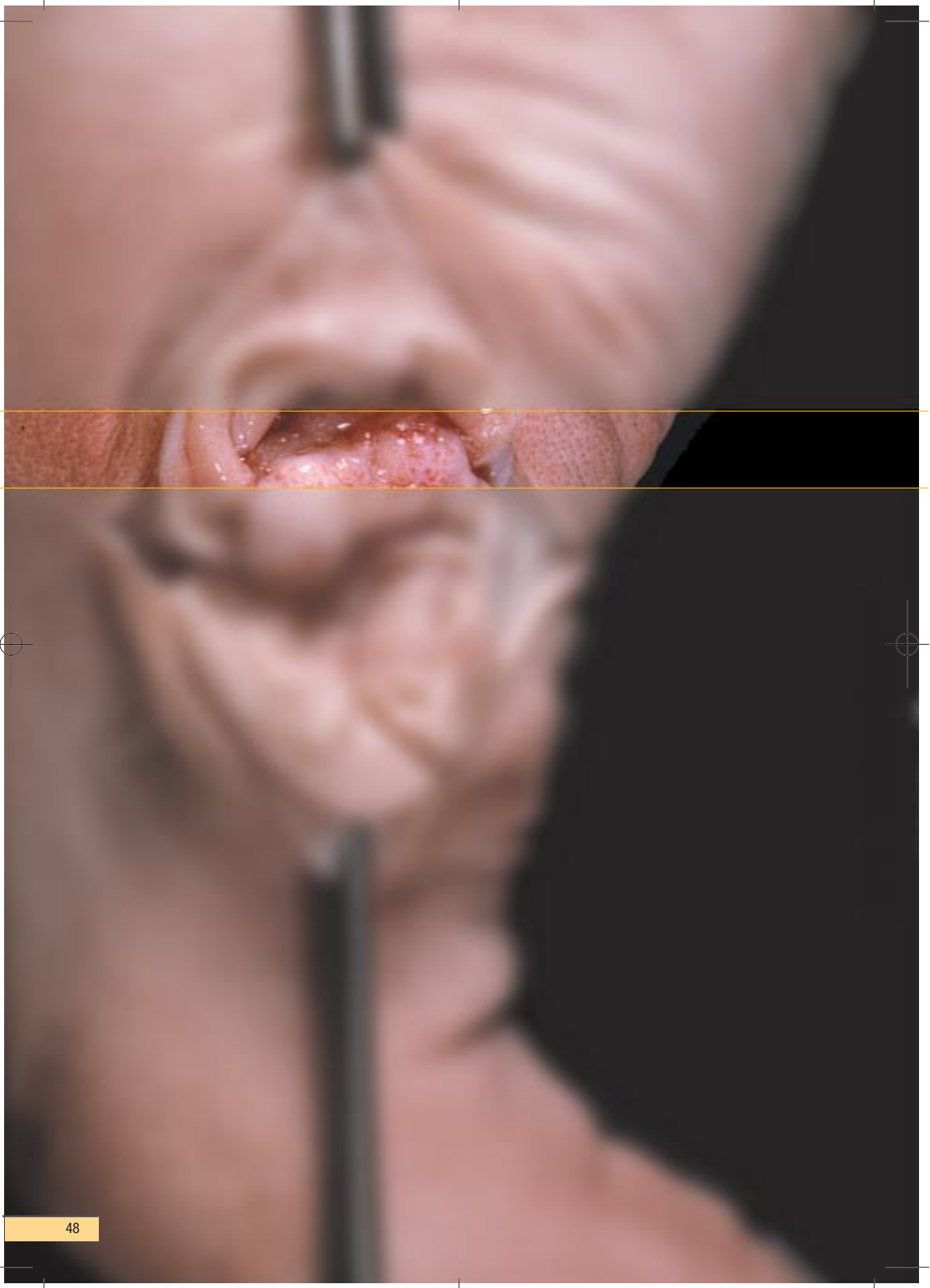

Ita 49-100 10-05-2004 14:31 Pagina 1

Capitolo 3.
Prospettiva di osservazione del tessuto sottocutaneo e dell'apparato locomotore

Il tessuto linfoide, particolarmente i linfonodi, meritano particolare attenzione poichè ci possono dare importanti notizie al fine della diagnosi anatomopatologica. Le articolazioni ed i muscoli possono pure essere sede di lesioni in riferimento a differenti processi.

Le lesioni linfonodali sono generalmente espressione di alterazioni originate o sviluppate nella loro area di drenaggio come possono essere conseguenza di processi sistemici. L'aumento di volume è la lesione fondamentale. Quando lo stesso è diffuso, vi può essere il sospetto di infezioni generalizzate. Gli aumenti di volume di origine neoplastica sono, in patologia suina, molto rari. A parte l'osservazione della loro forma e dimensione, i linfonodi debbono essere sezionati al fine di ottenere ulteriori informazioni. Le sezioni devono essere sagittali se è necessaria una osservazione rapida, trasversali e a distanza di pochi millimetri l'uno dall'altra allorchè sono necessarie ulteriori analisi. Una sezione in cui non vi è differenza nell'aspetto tra corticale e midollare sta ad indicare una lesione regressiva o neoplastica. Il colore della sezione è un elemento altrettanto importante da valutare, molto utile nella valutazione necroscopica. Il linfonodo congesto, aumentato di volume edematoso può indicare un processo setticemico generalizzato. La presenza di molti linfonodi con queste caratteristiche può indicare una setticemia generalizzata. La presenza di materiale purulento sta ad indicare che nell'area di competenza vi è una lesione di tale natura. Se è presente materiale necrotico caseoso, si deve considerare l'ipotesi della infezione tubercolare, comunque abbastanza rara nella specie suina.

Le articolazioni sono frequentemente sede di lesioni, specialmente di tipo infiammatorio acuto, sempre in relazione con germi in grado di causare processi setticemici.

Infine, le lesioni ai muscoli, possono essere dovute a seri problemi di origine genetica o riferibili a eccessivi sforzi. Questi processi in genere rivestono carattere degenerativo o necrotico.

3.1 Suinetto svezzato. Edema sottocutaneo alla regione cervicale. Suinetto affetto da polisierosite fibrinosa nella malattia di Glasser o nell'infezione da *Haemophilus parasuis*.

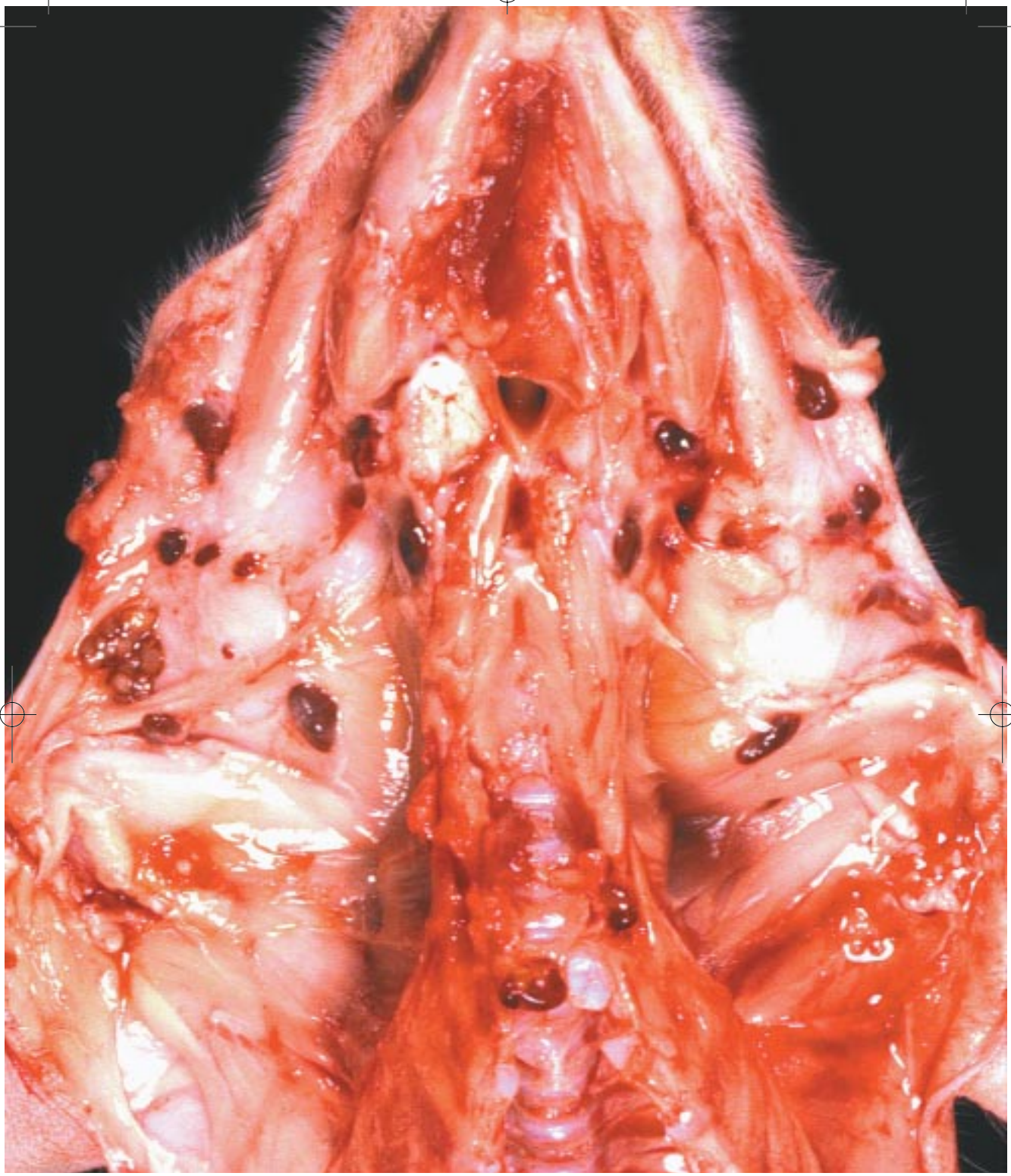

3.2 Suinetto lattante. Linfonodi emorragici in corso di setticemia. Spesso presenti nell'infezione da streptococchi o da *E.coli.*

3.3 Suinetto svezzato. Linfonodi ingrossati e emorragici in corso di peste suina classica *(Hog cholera).*

3.4 Suinetto svezzato. L'immagine evidenzia gli stessi linfonodi della immagine alla fotografia 3.3 sezionati. Peste suina classica *(Hog cholera).*

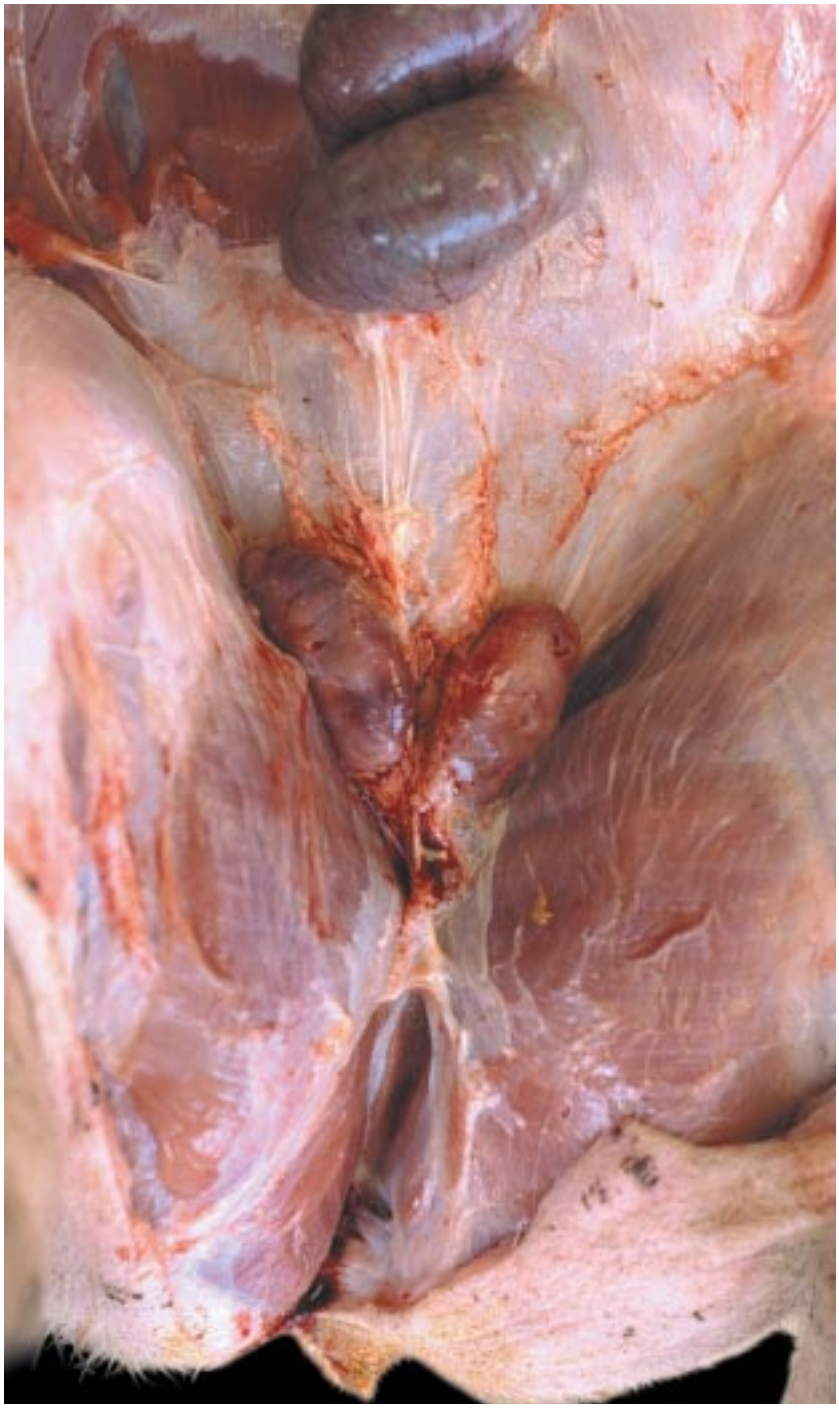

3.5 Suinetto svezzato. Linfonodi inguinali superficiali ingrossati e lievemente congesti. Probabile infezione da *circovirus* (PMWS) e da virus della sindrome riproduttiva e respiratoria (PRRSV).

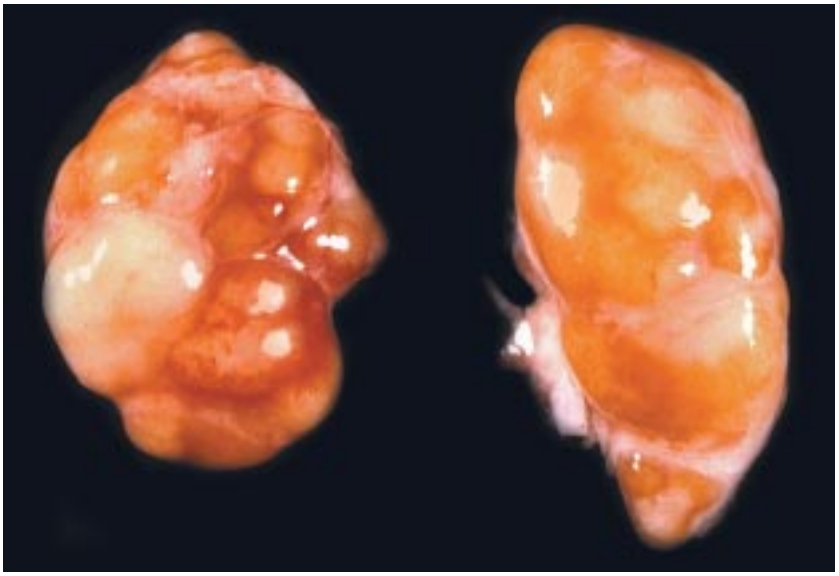

3.6 Suinetto svezzato. Linfonodi che mettono in evidenza una superficie globosa di colore leggermente marrone. Infezione da *circovirus*. Sindrome multisistemica post svezzamento (PMWS).

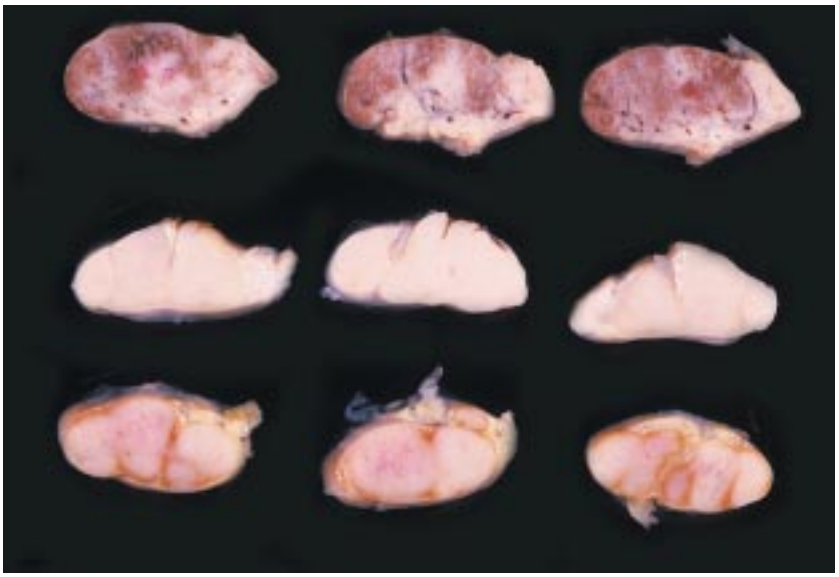

3.7 Sezioni di linfonodi in cui non è più evidente la struttura a causa di infezione da *circovirus* (PMWS).

3.8-3.9 Suinetti in crescita. Le lesioni al *M. longissimus dorsi* mettono in evidenza la necrosi del muscolo circondato da un'area edematosa. Sopra, in paragone, la sezione del muscolo normale.

3.10-3.11 Suinetto in crescita. Lipomatosi, fibrosi e atrofia nel muscolo del dorso. La figura mostra l'aspetto reattivo-riparativo al processo necrotico evidenziato sopra.

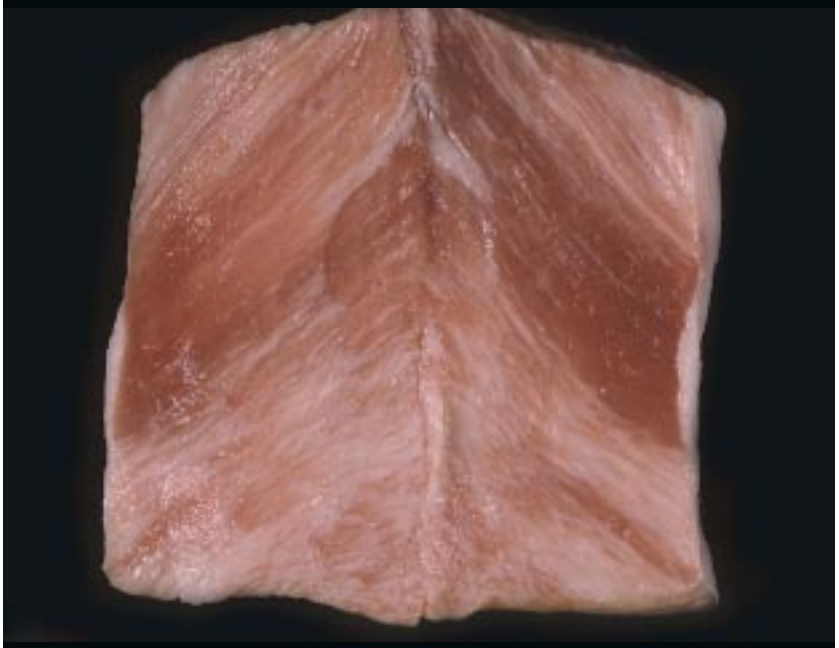

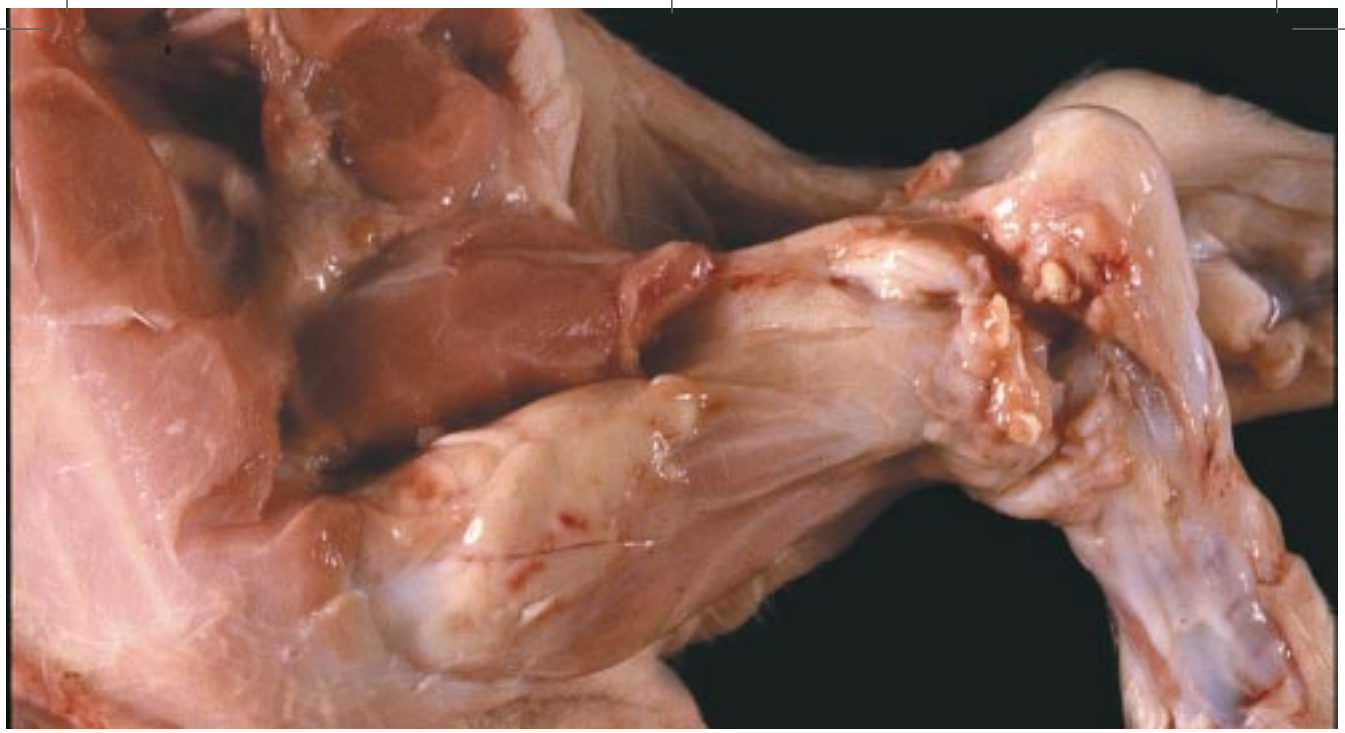

3.12 Suinetto lattante. Artrite e periartrite purulenta da stafilococco.

3.13 Suinetto lattante. Artrite necrotico purulenta da bacillo della necrosi.

3.14 Suinetto svezzato. Artrite fibrinosa. Si può verificare nel corso di infezione da *E.coli* o nella setticemia da streptococco.

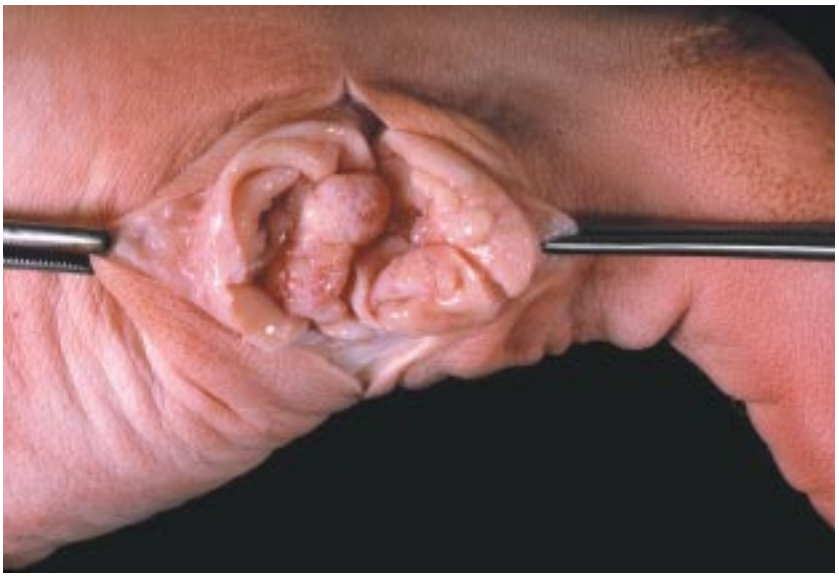

3.15 Scrofa. Busite cronica da riferirsi a deficienze tecnologiche ambientali.

3.16 Suinetto in crescita. Ascessi paracostali associati a lesioni nella coda o ad infezioni.

3.17 Suinetto svezzato. Presenza di recenti ascessi paracostali.

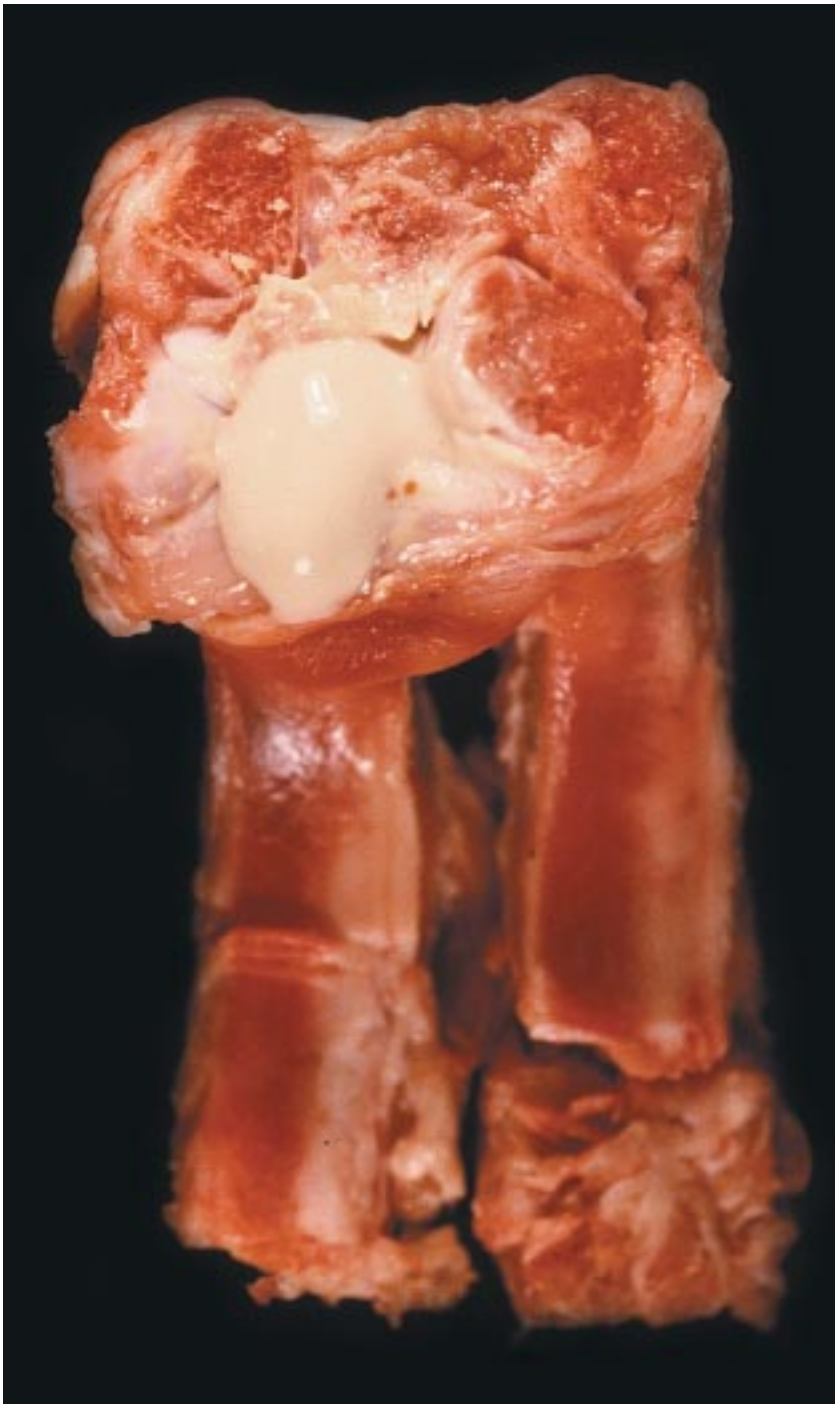

3.18 Suinetto in crescita. Ascessi nei corpi vertebrali e alle coste.

3.19-3.20-3.21 Suinetto in crescita. Osteocromatosi o dipegmentazione ossea da riferirsi ad accumulo di porfirina per alterazioni metaboliche ereditarie (porfiresi). Rilevato occasionalmente al macello in animali apparentemente normali.

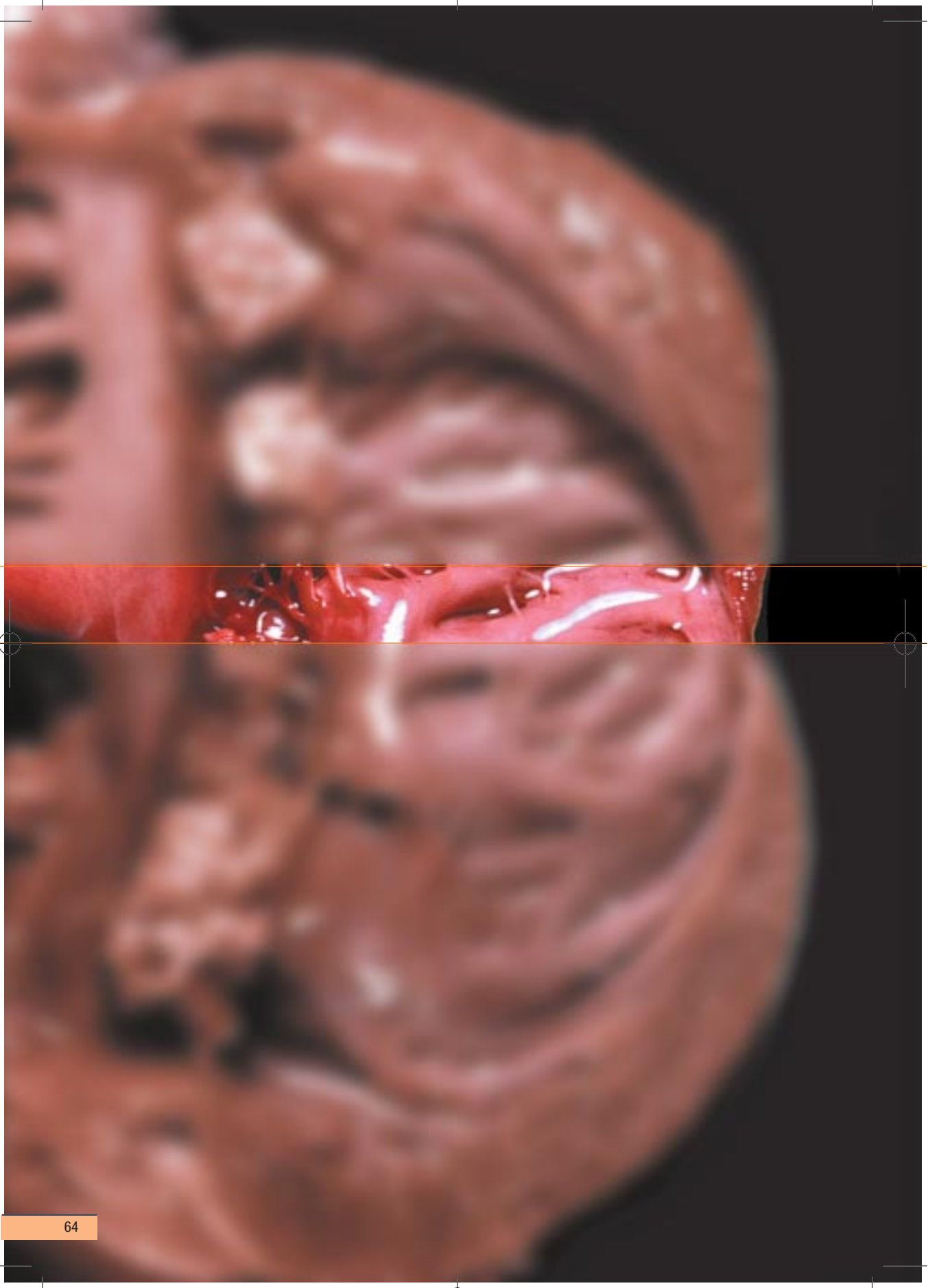

Ita 49-100 10-05-2004 14:32 Pagina 17

Capitolo 4.
Prospettive di osservazione della regione del collo e del torace

Prima di visionare le più frequenti lesioni dell'apparato respiratorio e le loro relazioni con processi specifici, si riporta una breve descrizione delle loro caratteristiche al fine di facilitare l'identificazione macroscopica dei diversi tipi di broncopolmoniti.

Come indicato nel capitolo sulla ispezione degli organi del torace, per primo si esaminerà il cuore seguito dall'esame dei polmoni. Numerose e differenti lesioni si possono riscontrare al cuore, con maggior frequenza per i processi flogistici.
Come in altre regioni le lesioni sono classificate secondo le caratteristiche dell'essudato.
I termini sieroso, fibrinoso, necrotico, ecc. vengono usati insieme a acuto, subacuto o cronico, al fine di indicare la cronologia della malattia.
La forma specifica di infiammazione potrà metterci in grado di associazione con una delle gravi patologie. Lesioni a carattere regressivo o per disturbi di circolo senza alcuna origine flogistica sono molto frequenti a livello di questo organo.
Nella prospettiva di osservazione dei processi morbosi a livello della cavità toracica, il polmone è per importanza il secondo organo.
Come per il cuore, i processi infiammatori risultano i più frequenti.
I diversi tipi di broncopolmonite sono qui di seguito descritti con l'obiettivo di rinverdire la terminologia usata al fine di associare le lesioni con malattie o processi specifici.

Broncopolmoniti

"Pneumonia o pneumonitis" sono termini usati (per lo più dai ricercatori anglosassoni) in riferimento ai processi infiammatori del parenchima polmonare. Sebbene i termini siano sinonimi, vi è la tendenza ad usare il termine *"pneumonia"* associato ai processi acuti a carattere essudativo e il termine *"pneumonitis"* in riferimento alle lesioni croniche e proliferative. Occasionalmente, il termine *"pneumonitis"* è riferito anche alle polmoniti di tipo interstiziale. Generalmente, quando una lesione di tipo infiammatorio si è sviluppata a livello polmonare, gli alveoli e i bronchi sono anche essi coinvolti. In base a questa constatazione il termine broncopolmonite è spesso più appropriato.

La definizione e la classificazione delle polmoniti dal punto di vista delle lesioni macroscopiche non è così facile. La seguente classificazione si basa sulle caratteristiche dell'essudato infiammatorio predominante come elemento usato al fine della definizione dei differenti tipi di lesioni. Le caratteristiche usate nella classificazione possono sempre essere osservate macroscopicamente. Gli elementi microscopici non vengono considerati in quanto la tendenza del presente manuale è l'osservazione visiva delle strutture nella diagnosi delle lesioni e dei disordini.

Il tempo è un importante elemento nella identificazione dei diversi tipi di *"pneumonia"* in quanto la morfologia di una polmonite acuta o cronica di uno stesso tipo può essere molto differente. In fine, vogliamo rimarcare che nella pratica si affrontano malattie ad eziologia specifica o processi morbosi complessi per cui non è infrequente riscontrare una combinazione di quadri lesivi tra quelli che definiremo.

Secondo i criteri macroscopici, le broncopolmoniti possono essere classificate come segue:

1 – Broncopolmonite fibrinosa.

2 – Broncopolmonite catarrale.

3 – Broncopolmonite purulenta.

4 – Broncopolmonite interstiziale.

5 – Broncopolmonite granulomatosa.

6 – Broncopolmonite necrotica e/o gangrenosa.

7 – Broncopolmonite emorragica.

1. Broncopolmonite fibrinosa

Come indicato dalla terminologia, la fibrina è il maggior elemento presente nell'essudato. Le caratteristiche macroscopiche che ci mettono in grado di stabilire una lesione definita come broncopolmonite fibrinosa sono le seguenti:

- Sono principalmente interessati i lobi polmonari apicali medi, e la parte craniale dei lobi caudali, inoltre possono essere interessate qualche altre parti dei polmoni.
- Le aree polmonari interessate assumono colore rossastro o grigiastro con aumentata consistenza del parenchima. Il colore varia in funzione dello stadio del processo. Un colore rosso scuro può essere indicativo di un processo acuto mentre il colore rosso grigiastro può essere riferito ad una forma broncopolmonare fibrinosa subacuta o cronica.
- Le aree polmonari interessate sono docimasico-positive, i.e. quando vengono messe in acqua vanno a fondo in quanto non contenenti aria.
- La superficie della sezione negli stadi acuti o in quelli in cui è in atto un decorso acuto è edematosa e lascia defluire liquido. Negli stadi subacuti cronici, la superficie della sezione è asciutta.
- La pleura è generalmente interessata. Quando ciò avviene, si usa il termine pleuropolmonite. Nella fase acuta, possono essere presenti veli di fibrina facilmente visibili e staccabili dalla superficie pleurica. Nelle fasi subacute o nei processi cronici cominciano a presentarsi fenomeni di fibrosi e la lamina assume una colorazione biancastra e il distacco è più difficile.

Questi aspetti morfologici di base possono complicarsi con processi di necrosi o con la formazione di sequestri.

2. Broncopolmonite catarrale

Le principali caratteristiche della broncopolmonite catarrale sono le seguenti:

- Focolai infiammatori sono localizzati nei lobi apicali medi, e nella parte craniale dei lobi caudali. La distribuzione può essere multifocale o può interessare completamente l'intero lobo polmonare.
- Queste aree si presentano di notevole consistenza e di color rosso scuro nello stadio acuto, mentre tendono al color porpora nella fase cronica o subacuta.
- Le zone interessate sono docimasico - positive.
- La superficie della sezione si presenta edematosa in tutti gli stadi e, particolarmente nei bronchi, nello stadio iniziale fluisce liquido sieroso. Quando il processo diviene subacuto o cronico, è presente essudato catarrale o muco purulento. A causa di ciò, questo tipo di polmonite è generalmente riferito alla broncopolmonite catarrale purulenta.
- La pleura non è generalmente interessata.

3. Broncopolmonite purulenta

La broncopolmonite è riconosciuta come purulenta allorché nell'essudato è presente il pus.

Il caso più frequente è l' evoluzione della polmonite catarrale con la presenza di pus nel tratto respiratorio. L'infiammazione purulenta del polmone può anche presentarsi sottoforma di ascessi.

4. Broncopolmonite interstiziale

La broncopolmonite interstiziale è quel particolare processo in cui l'infiammazione essudativa o proliferativa è prevalentemente localizzata nelle pareti alveolari o nel tessuto interstiziale del polmone.

- Questo tipo di polmonite si presenta (in genere) diffuso, cioè, interessa contemporaneamente tutti i lobi polmonari.
- Lo stato acuto può manifestarsi con molte caratteristiche della polmonite essudativa, con presenza di aree rossastre edematose maggiormente visibili quando vengono sezionate. A questo stadio è difficile rilevare differenze macroscopiche tra le due forme morbose ed è indispensabile l'esame istologico al fine di stabilire se il processo sia o meno un quadro di polmonite interstiziale. All'occorenza si debbono richiedere specifiche informazioni al fine di definire l'esistenza di una lesione interstiziale acuta; la localizzazione di aree rossastre nel processo interstiziale, per esempio, non è esclusivamente limitata alle aree cranio ventrali del polmone.
- La polmonite interstiziale con decorso cronico o nello stadio cronico, presenta una serie di alterazioni che facilmente possono portare alla diagnosi macroscopica. Istologicamente, aumenta il numero delle fibre connettivali, possono esservi infiltrazioni con accumulo di cellule mononucleate e iperplasia di cellule muscolari liscie. Queste alterazioni, che si possono osservare microscopicamente, rappresentano la base per spiegare le nuove caratteristiche macroscopiche evidenziabili a livello polmonare in corso di polmonite interstiziale cronica, che poi sono le seguenti:

  - I polmoni non collassano quando si apre la cavità toracica.
  - L'intero polmone si presenta di color biancastro o grigiastro.
  - La consistenza è soda o gommosa.
  - La superficie della sezione è uniforme e conserva le caratteristiche della superficie.
  - La prova docimasica assume carattere intermedio e si può dire che non è completa.

Qualche volta usiamo il termine polmonite broncointerstiziale per riconoscere processi respiratori in cui la lesione è localizzata a livello della unione broncoalveolare o bronchiolare dove è essenziale l'accumulo dei linfociti di forma interstiziale o peribronchiolare mentre, nel medesimo tempo, si generano importanti fenomeni essudativi. Nel suino, le infezioni da *Mycoplasma* come da virus

danno origine a polmoniti di questo tipo. Macroscopicamente è difficile riconoscere quella che ha le caratteristiche delle altre broncopolmoniti di eziologia batterica. In questi casi è necessaria una ricerca microscopica al fine di realizzare una giusta diagnosi

5. Broncopolmonite granulomatosa

La broncopolmonite granulomatosa può comparire a livello polmonare causata da una notevole varietà di agenti eziologici. E' difficile stabilire macroscopicamente una lesione comune per tutti i tipi di broncopolmonite granulomatosa. Per lo più la diagnosi è microscopica. Generalmente si riscontra la presenza di micobatteri, miceti, parassiti polmonari o particelle aspirate di materiale poco degradabile.

6. Broncopolmonite necrotica e/o gangrenosa

Nel processo gangrenoso polmonare può essere il risultato di complicazione di primitivi focolai polmonari o da riferirsi alla penetrazione, per aspirazione, di germi saprofiti o per trauma. I polmoni presentano aree biancastre o grigiastre più o meno estese contenenti materiale di color verdastro o nerastro, pastoso e fetido.

Diversi batteri possono essere responsabili della necrosi generalmente associata ad altre lesioni. Così, l'*Actinobacillus pleuropneumoniae* o la *Pasteurella multocida* possono essere responsabili di lesioni necrotico coagulative, che sono identificate come aree biancastre a scarsa consistenza. I micobatteri possono essere la causa sia di processi di tipo granulomatoso come di lesioni a carattere necrotico caseoso.

7. Broncopolmonite emorragica

La broncopolmonite emorragica si presenta con sangue nell' essudato o con emorragie che infiltrano le aree interessate ed è generalmente espressione di lesioni acute e molto gravi.

4.1 Suinetto svezzato. Pericardite fibrinosa in corso di polisierosite, malattia di Glasser o nella infezione da *Haemophilus parasuis*.

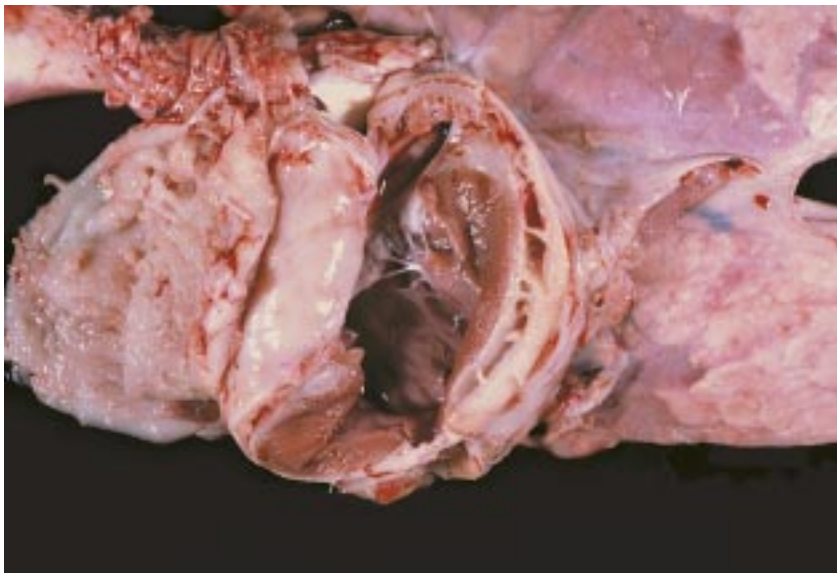

4.2 Suino in crescita. Fibrosi con aderenza della lamina pericardica. Processo riparativo di precedente pericardite fibrinosa.

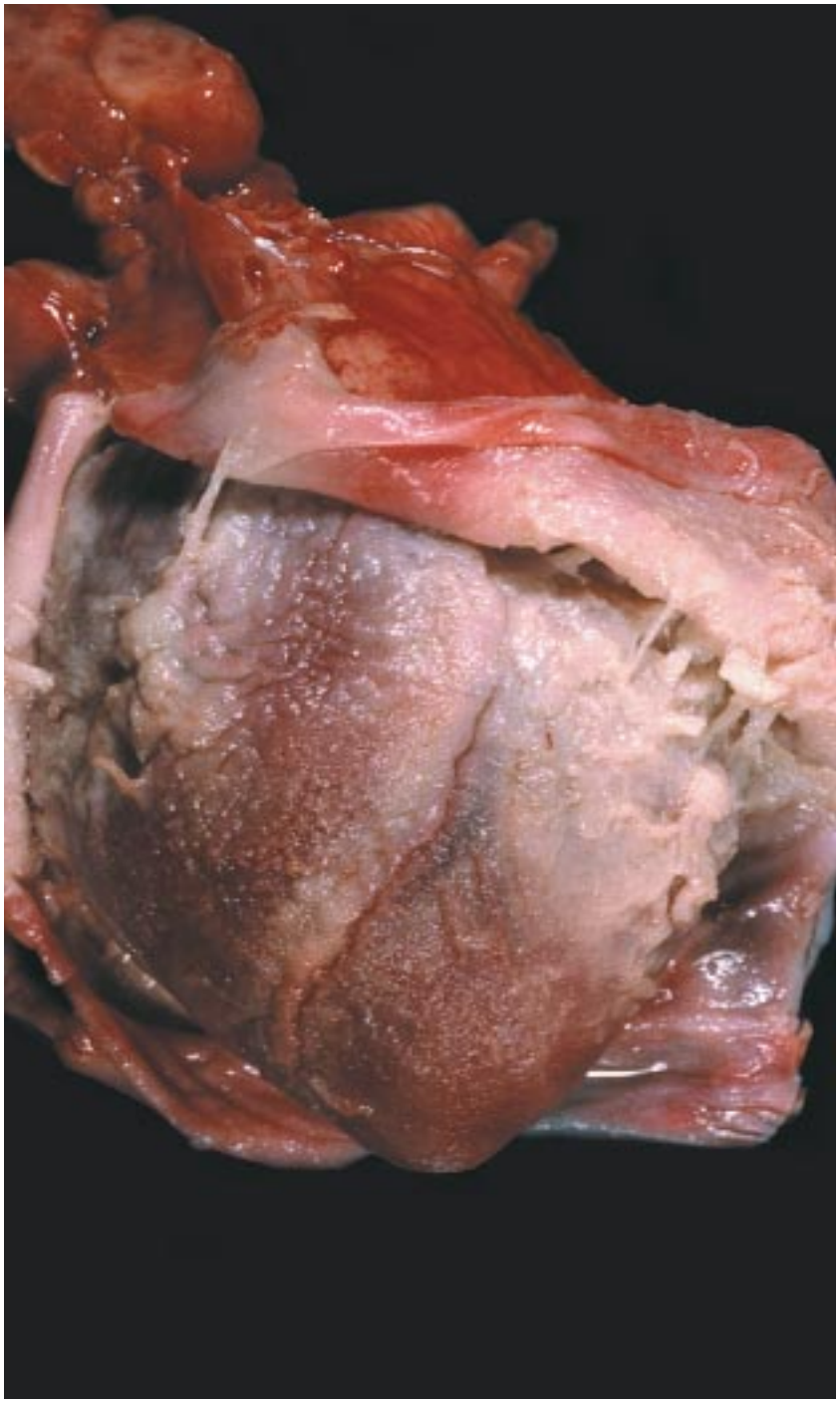

4.3 Suino in crescita. Pericardite fibrinosa in relazione con una setticemia batterica come pasteurellosi, malattia di Glasser o streptococcosi.

4.4 Suinetto svezzato. Emorragie subepicardiche nella fase acuta della peste suina classica *(Hog cholera).* Possono essere presenti anche in altre patologie setticemiche come quelle delle Salmonellosi.

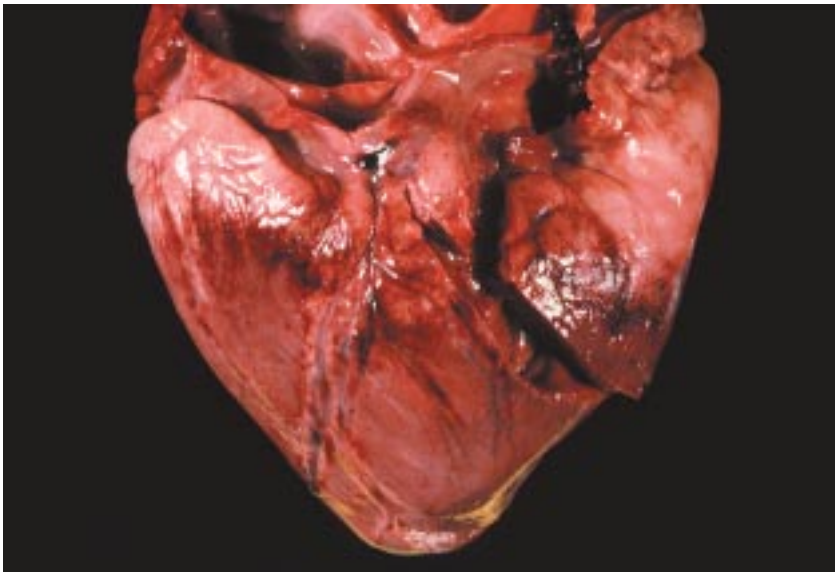

4.5 Scrofa. Emorragie subepicardiche riferibili a setticemia batterica in corso di piometra.

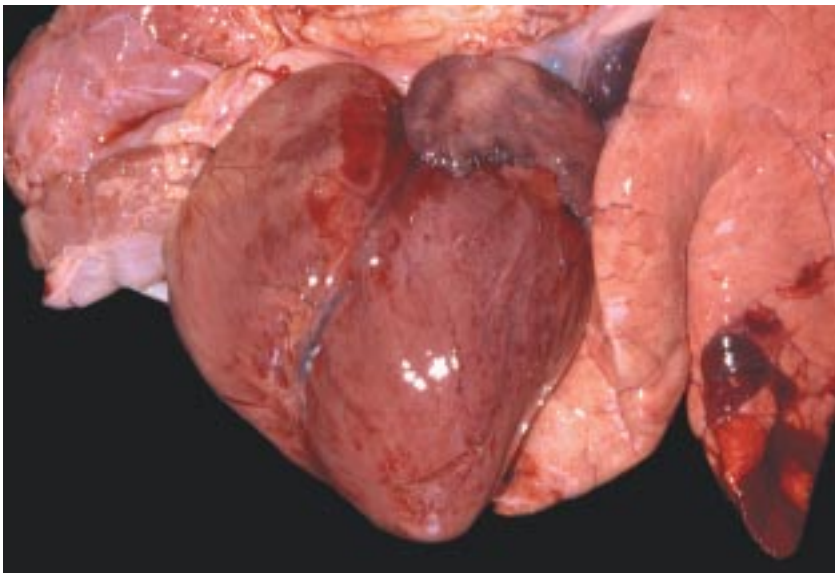

4.6 Suinetto svezzato. Edema e emorragie subepicardiche da riferirsi a microangiopatia dietetica o a carenza di vitamina E/selenio *(Mulberry heart disease).*

4.7 Suino in crescita. Endocardite verrucosa nel malrosso del suino.

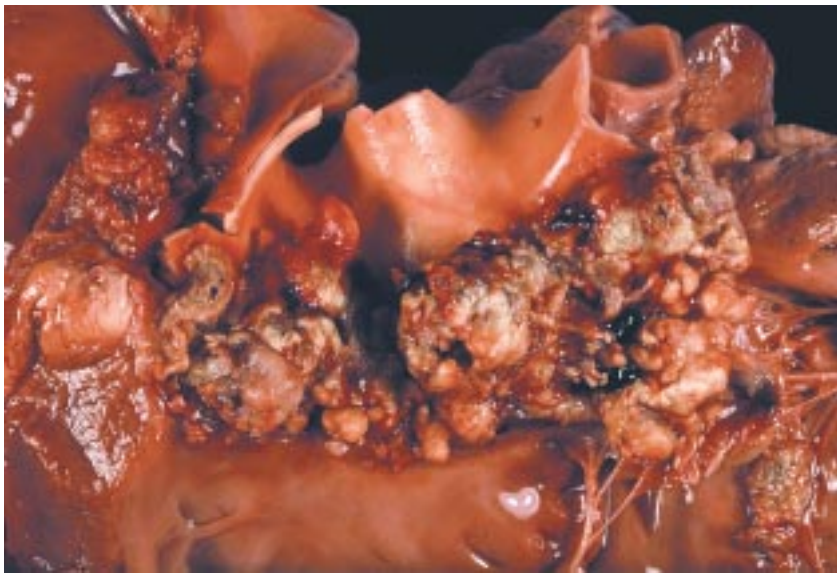

4.8 Suino in crescita. Endocardite verrucosa nell'infezione da streptococco.

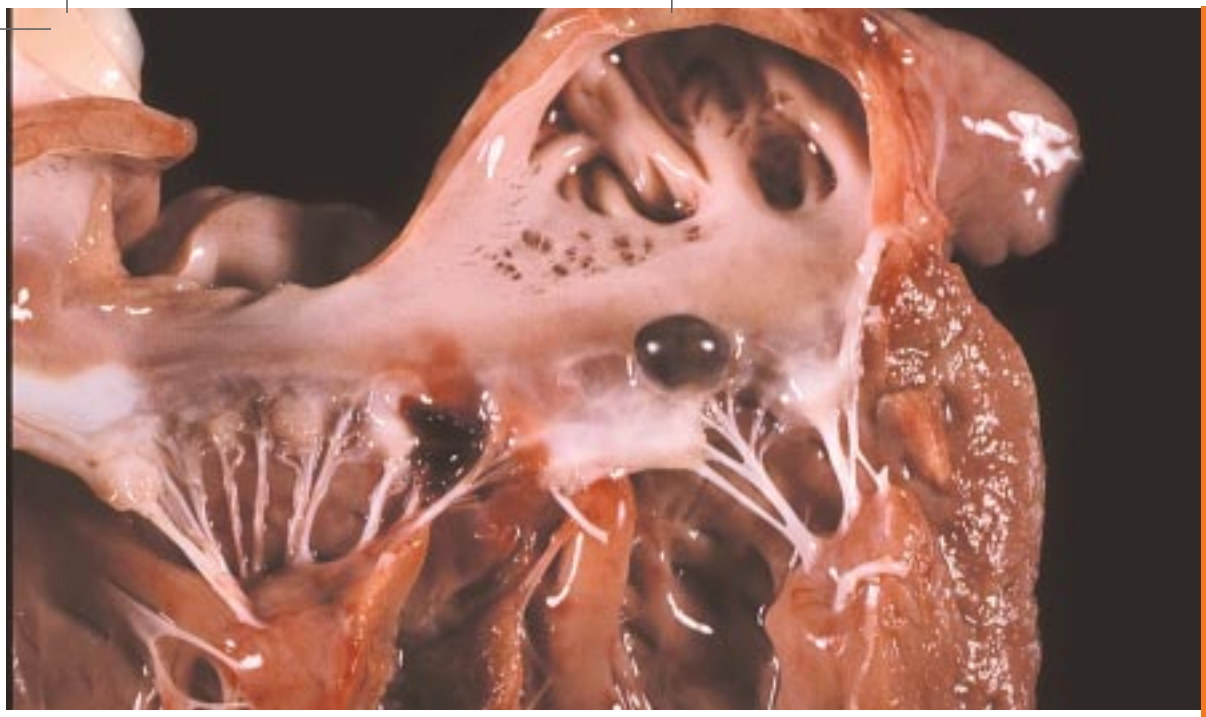

4.9 Suinetto lattante. Ciste valvolare congenita. Assenza di sintomatologia clinica.

4.10 Suinetto svezzato. Degenerazione ialina del miocardio. Può essere associata a carenze nutrizionali.

4.11-4.12 Suino in crescita. Emorragie da inspirazione. La superficie polmonare presenta numerose petecchie e diffuse echimosi. La sezione mostra come queste emorragie siano facilmente identificabili. L'esame delle vie aeree mette in evidenza la presenza di significativi coaguli ematici.

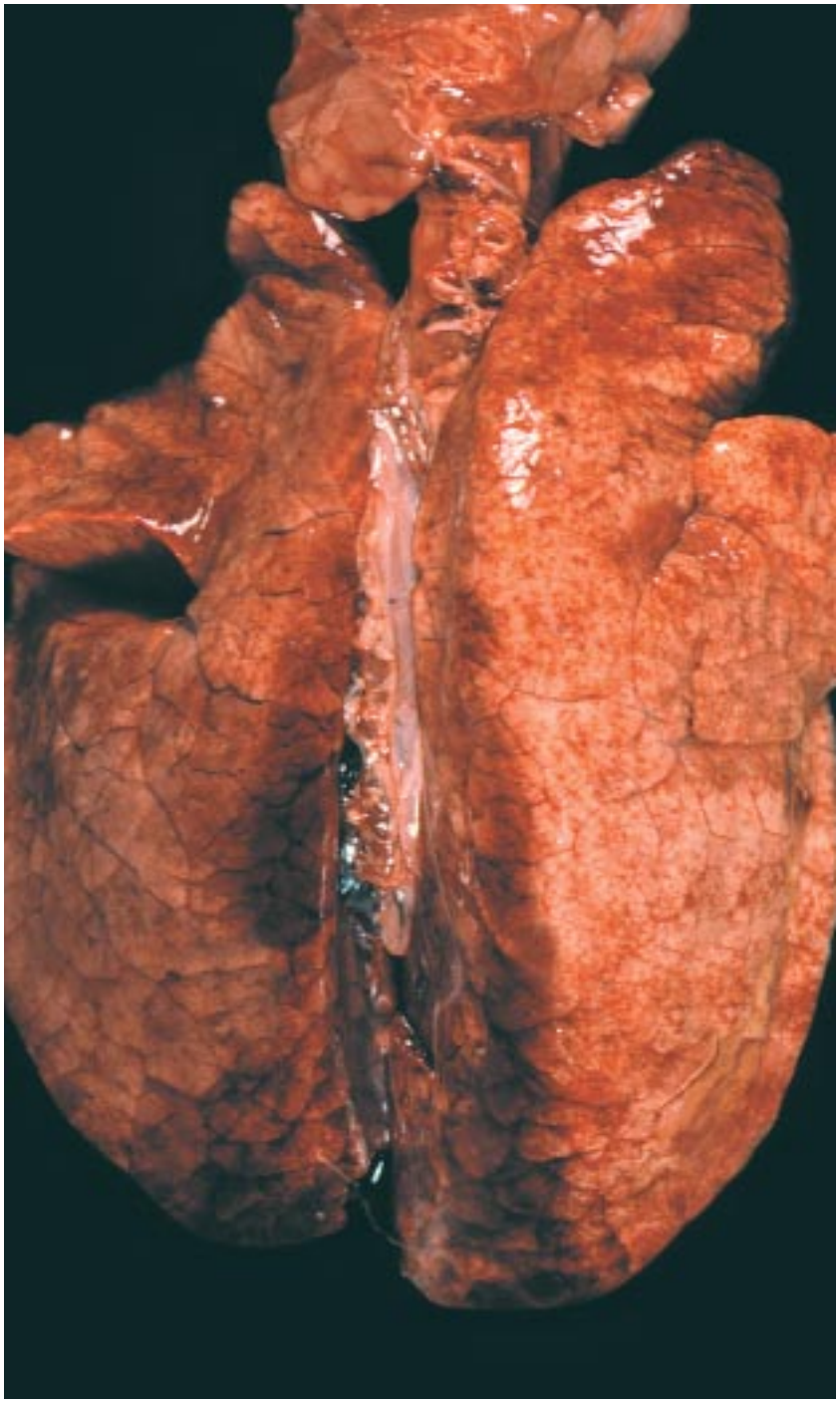

4.13 Suinetto svezzato. Emorragie polmonari generalizzate, in questo caso associate alla infezione da streptococco ma compatibili anche con altre setticemie, batteriche o virali.

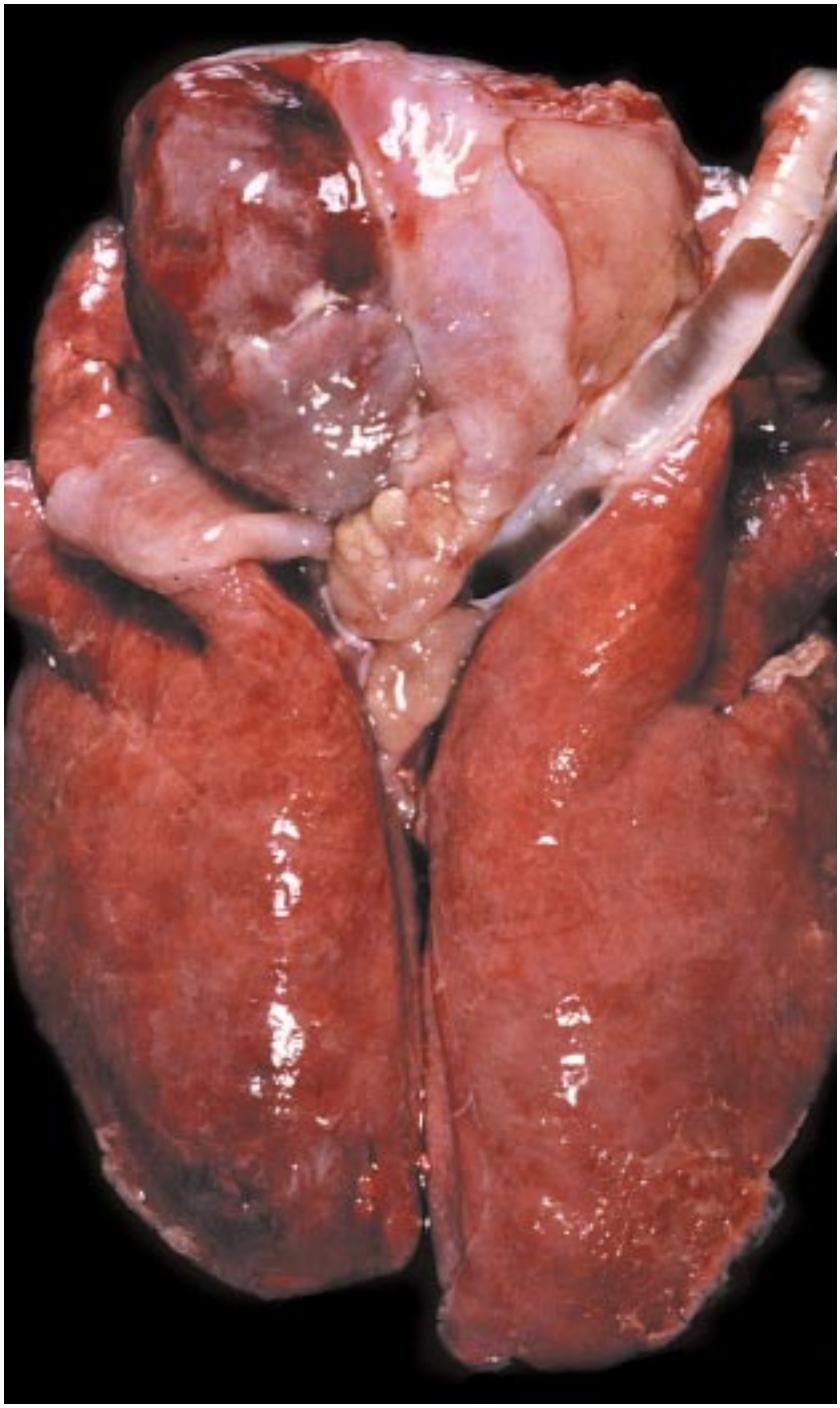

4.14 Suinetto svezzato. Pleurite e pericardite fibrinosa acuta. Lesione associata a *Mycoplasma.*

4.15 Suinetto svezzato. Broncopolmonite acuta fibrinosa e necrotica. Lesione riferibile a infezione da *Pasteurella multocida.*

4.16 Suinetto svezzato. Sezione del polmone. Broncopolmonite fibrinoso necrotica e acuta. Si noti l'aumento della zona interessata. L'area biancastra corrisponde ai focolai necrotici. Questa lesione è associata alla presenza di *Pasteurella multocida.*

4.17 Suino in crescita. Broncopolmonite e pleurite fibrinosa acuta in corso di infezione acuta da *Pasteurella multocida.*

4.18 Suino in crescita. Broncopolmonite fibrinosa acuta con grave pleurite fibrinosa localizzata nella zona caudale e dorsale del polmone destro. Lesioni acuta associata all' *Actinobacillus pleuropneumoniae* (pleuropolmonite).

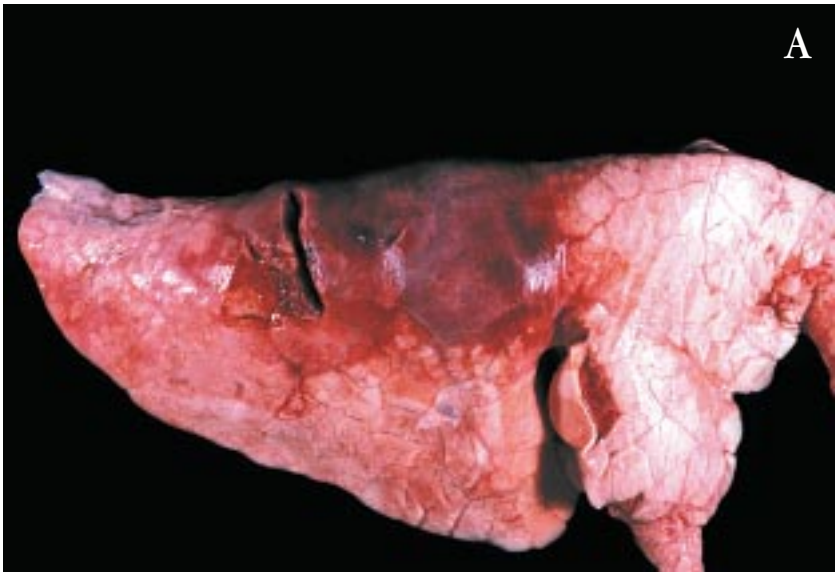

4.19 A: Suino a fine crescita. Focolai di broncopolmonite fibrinosa, emorragica e necrotico acuta. Si noti l'aumento dell'area rossastra con pleurite. **B**: Sezione dell'area polmonare anteriore con lesioni di broncopolmonite fibrinosa acuta, necrotica e emorragica. Le linee biancastre delimitano focolai di necrosi. La pleure si presenta ispessita e i setti intralobulari sono dilatati. Lesione acuta associata a *Actinobacillus pleuropneumoniae* (pleuropolmonite).

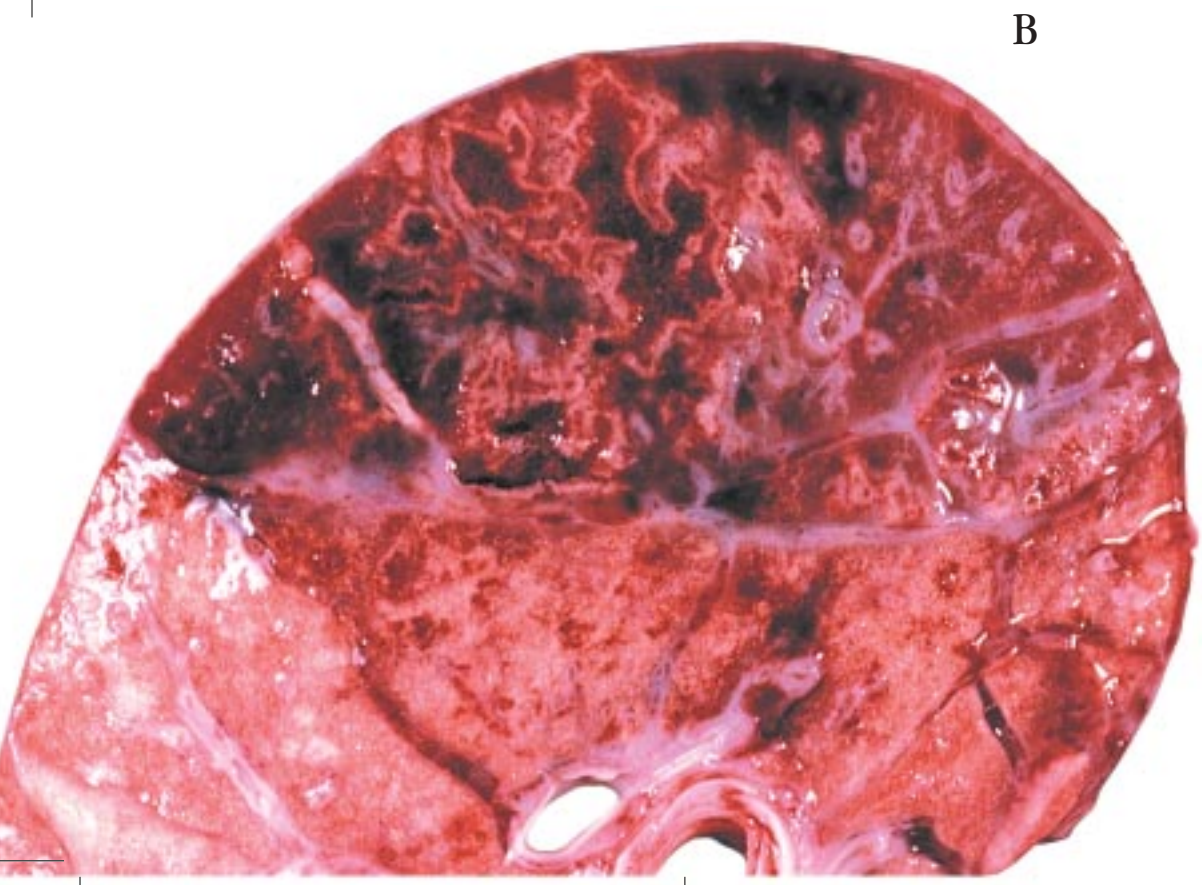

4.20 Suino in crescita. **A**: Focolai di pleurite fibrinosa subacuto-cronica.
B: Sezione di un nodulo rosso biancastro della figura precedente delimitato da una sottile linea di tessuto connettivo. Si tratta di materiale necrotico che rimane ben demarcato e che in un secondo tempo può trasformarsi in sequestro. Questa lesione può essere causata dall'*Actinobacillus pleuropneumoniae* (pleuropolmonite).

B

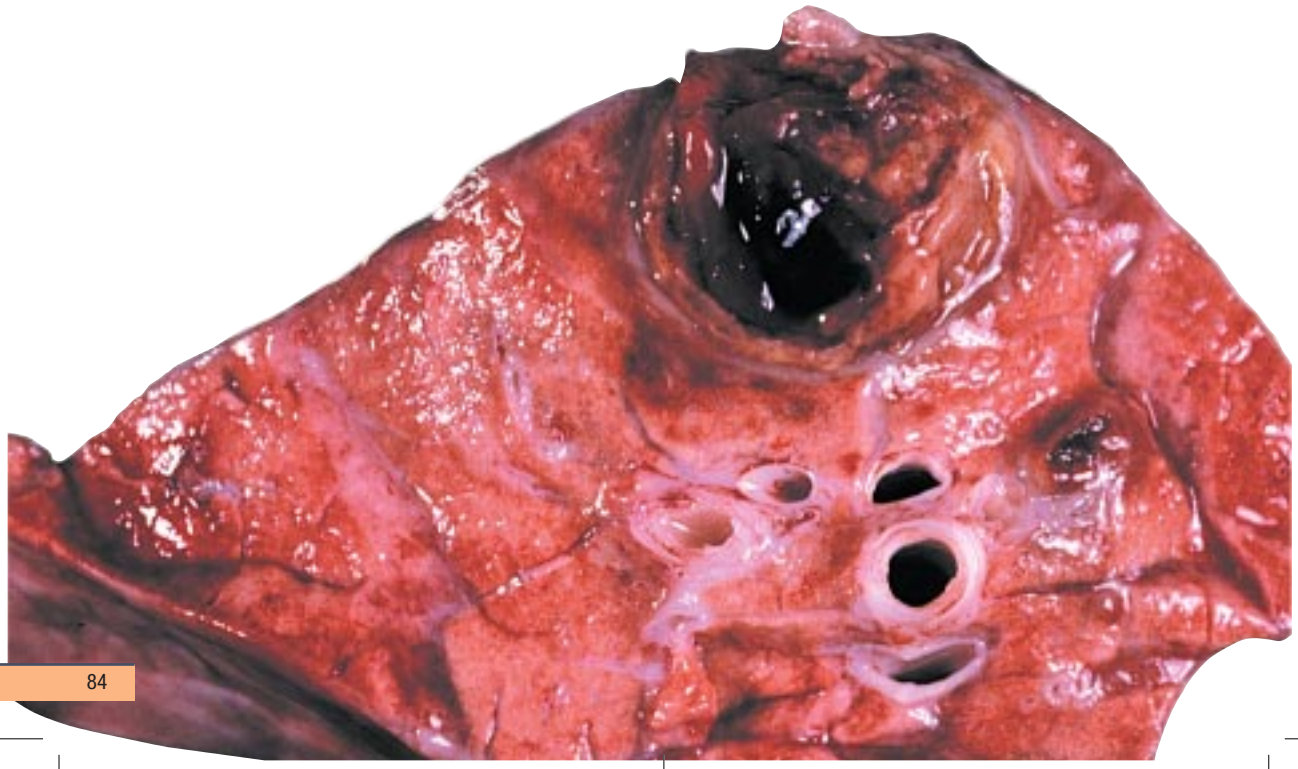

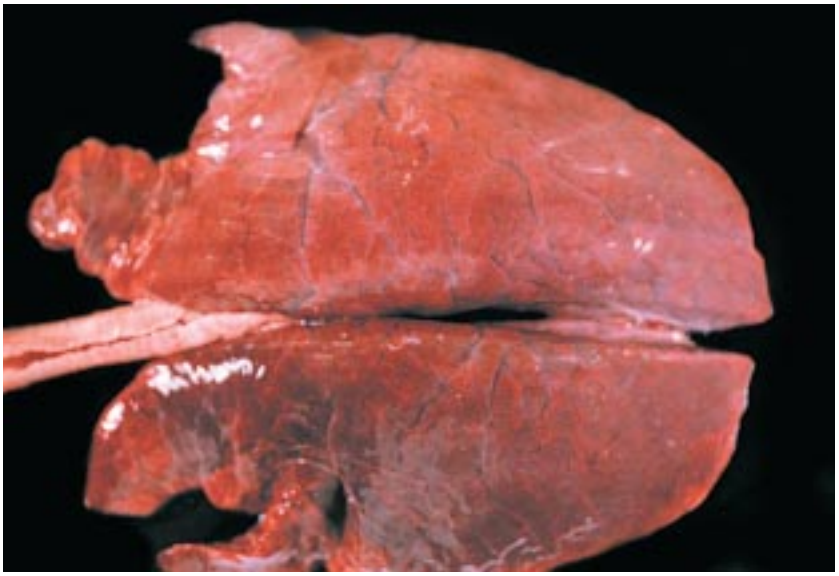

4.21 Suino in crescita. Broncopolmonite catarrale acuta con intenso edema interstiziale. Lesione presente nell'infezione influenzale.

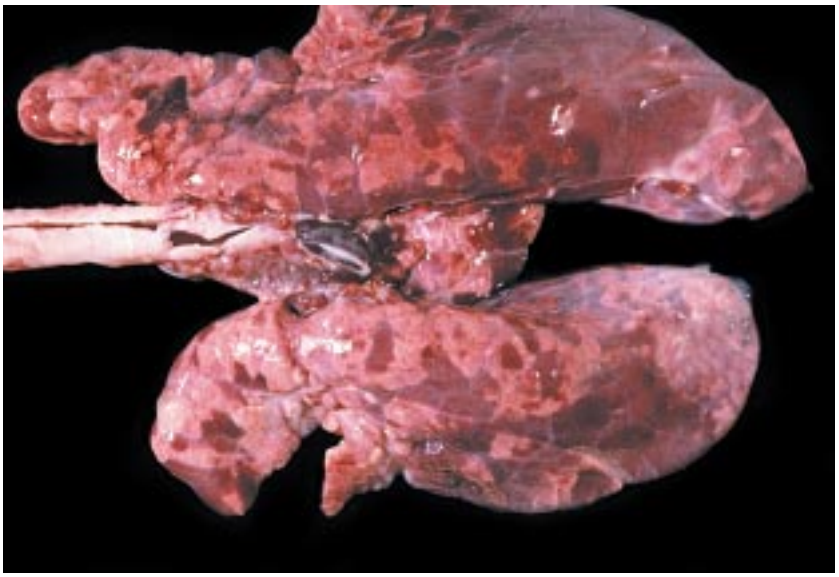

4.22 Suino in crescita. Broncopolmonite catarrale. Si notino i focolai rossastri multipli con distribuzione lobulare nella intera superficie del polmone. La lesione è associata all'influenza.

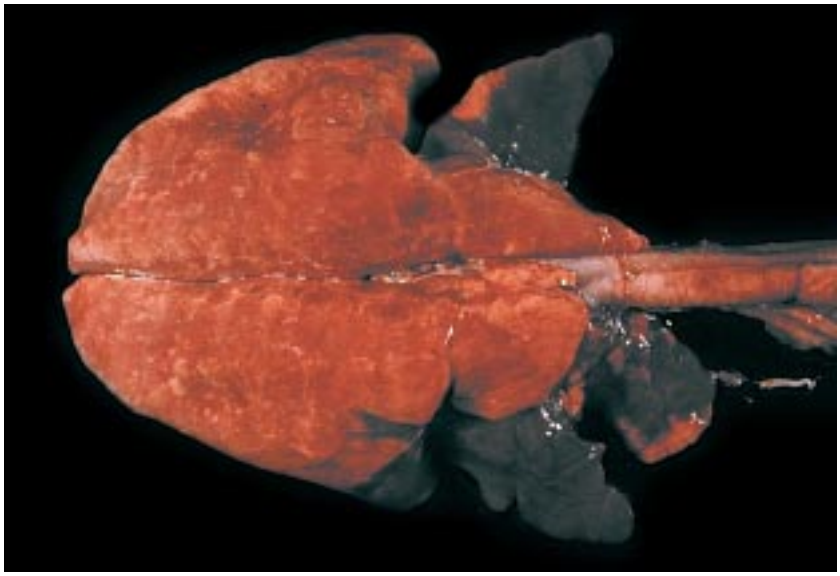

4.23 Suinetto lattante. Broncopolmonite catarrale acuta. Aree cranio-ventrali particolarmente congeste. Queste lesioni sono riferibili all'infezione da *Coronavirus* o da batteri.

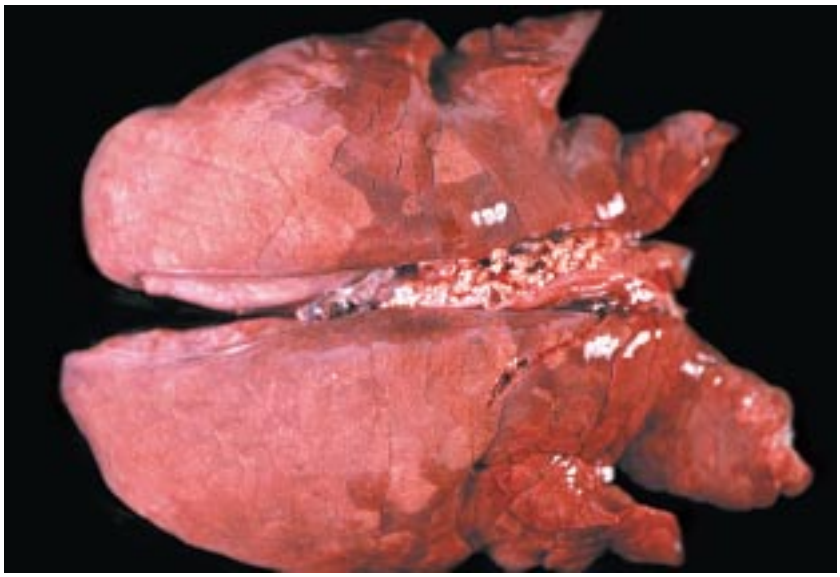

4.24 Suinetto in crescita. Broncopolmonite catarrale cronica. Grandi aree polmonari osservabili nella polmonite enzootica *(Mycoplasma hyopneumoniae* + *Pasteurella multocida).*

4.25 Suino in crescita. Broncopolmonite catarrale cronica. Aree di pleuro polmonite chiaramente riportabili alla polmonite enzootica *(Mycoplasma hyopneumoniae + Pasteurella multocida).*

4.26 Suino in crescita. Lesioni di broncopolmonite catarrale cronica con focolai diffusi. Il focolaio maggiore è localizzato nella parte cranio-ventrale del lobo medio. Lesioni associate alla polmonite enzootica.

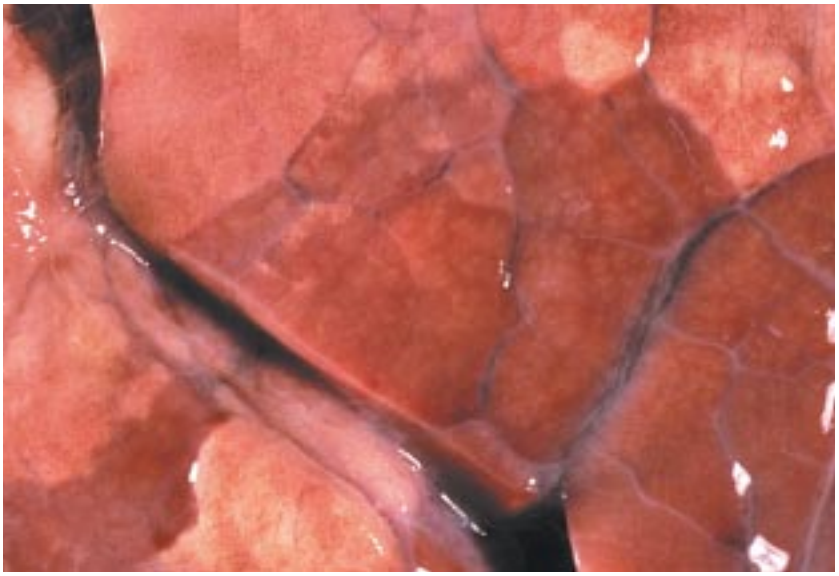

4.27 Suino in crescita. Particolari di una area interessata da broncopolmonite catarrale cronica. L'area grigio rossastra generalmente è limitata ai lobuli. L'immagine mostra inoltre punti biancastri in corrispondenza ad ectasia dei bronchioli che contengono abbondante catarro e pus. La lesione è associata alla polmonite enzootica.

4.28 Suino in crescita. Sezione del polmone con quadri di broncopolmonite catarrale o muco purulenta cronica. Le aree interessate sono diminuite di volume e il materiale muco-purulento fluisce dal polmone. Lesione associata alla polmonite enzootica.

4.29-4.30 Suino in crescita. Ascessi diffusi in tutto il polmone. La lesione può essere associata con embolismi batterici derivati da lesioni purulente localizzate in altre parti dell'organismo. Sono inoltre visibili lesioni caratteristiche della polmonite enzootica.

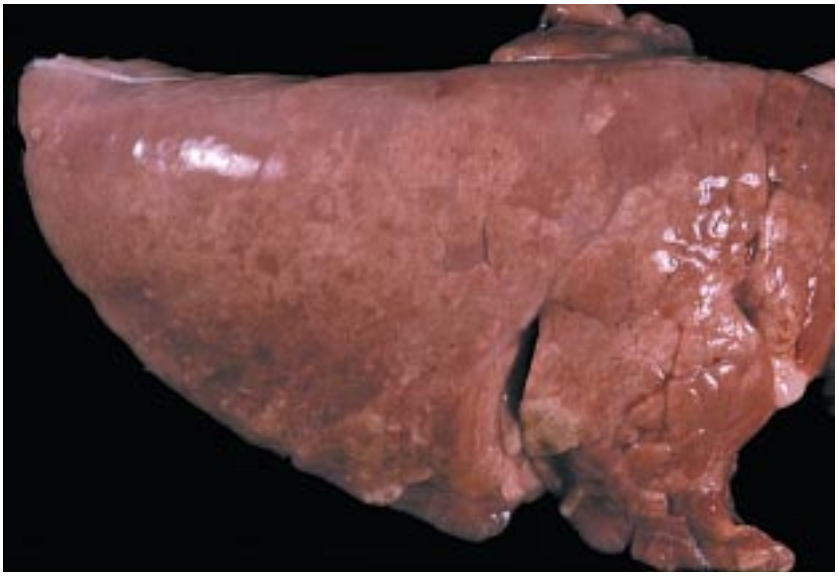

4.31 Suinetto svezzato. Broncopolmonite interstiziale cronica. Lesione associata con la sindrome respiratoria e riproduttiva da virus (PRRS).

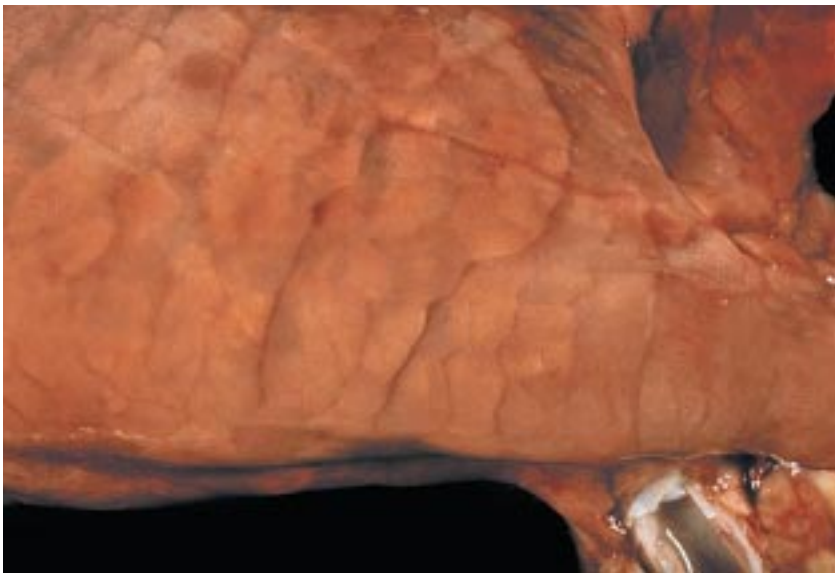

4.32 Suinetto svezzato. Broncopolmonite interstiziale cronica. Dettaglio della superficie polmonare che mostra aree diffuse grigiastre nel parenchima biancastro non collassato. Lesioni riferibili alla sindrome respiratoria e riproduttiva (PRRS).

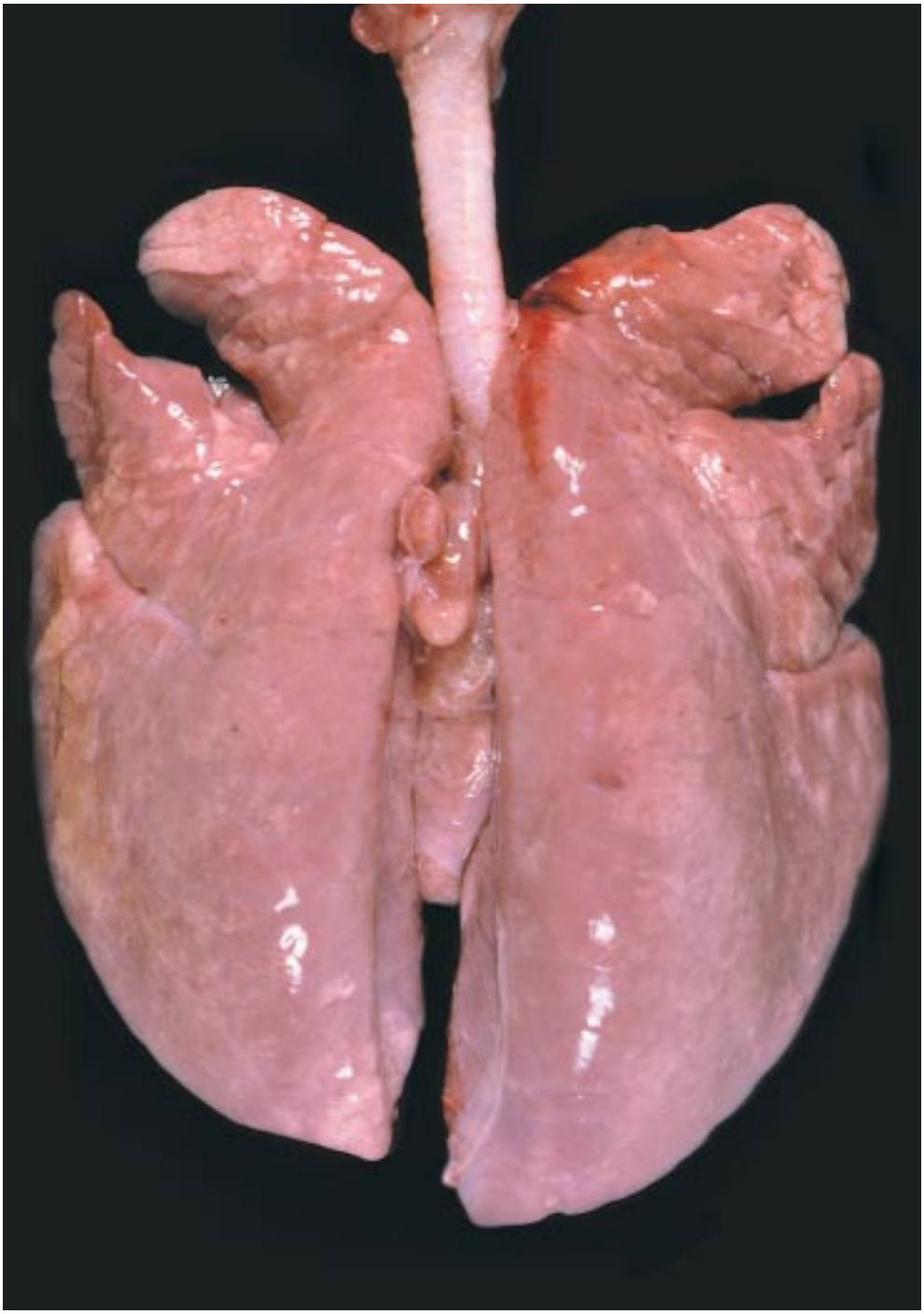

4.33 Suinetto svezzato. Broncopolmonite interstiziale cronica. I polmoni si presentano aumentati di volume, biancastri e con tonalità grigiastre in alcune aree. Lesioni riferibili alla sindrome respiratoria e riproduttiva (PRRS).

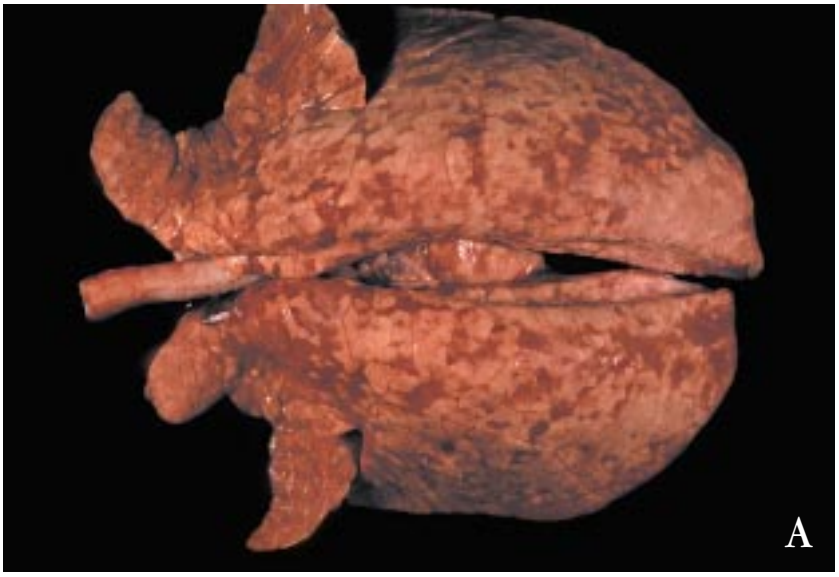

4.34 A: Suinetto svezzato. Broncopolmonite interstiziale cronica. I polmoni aumentati di volume e non collassati presentano aree di color rossastro o rosso grigiastro diffuse su tutta la superficie polmonare. **B**: Dettaglio della superficie polmonare mostrata in A. Lesioni riferibili alla sindrome respiratoria e riproduttiva da virus (PRRS).

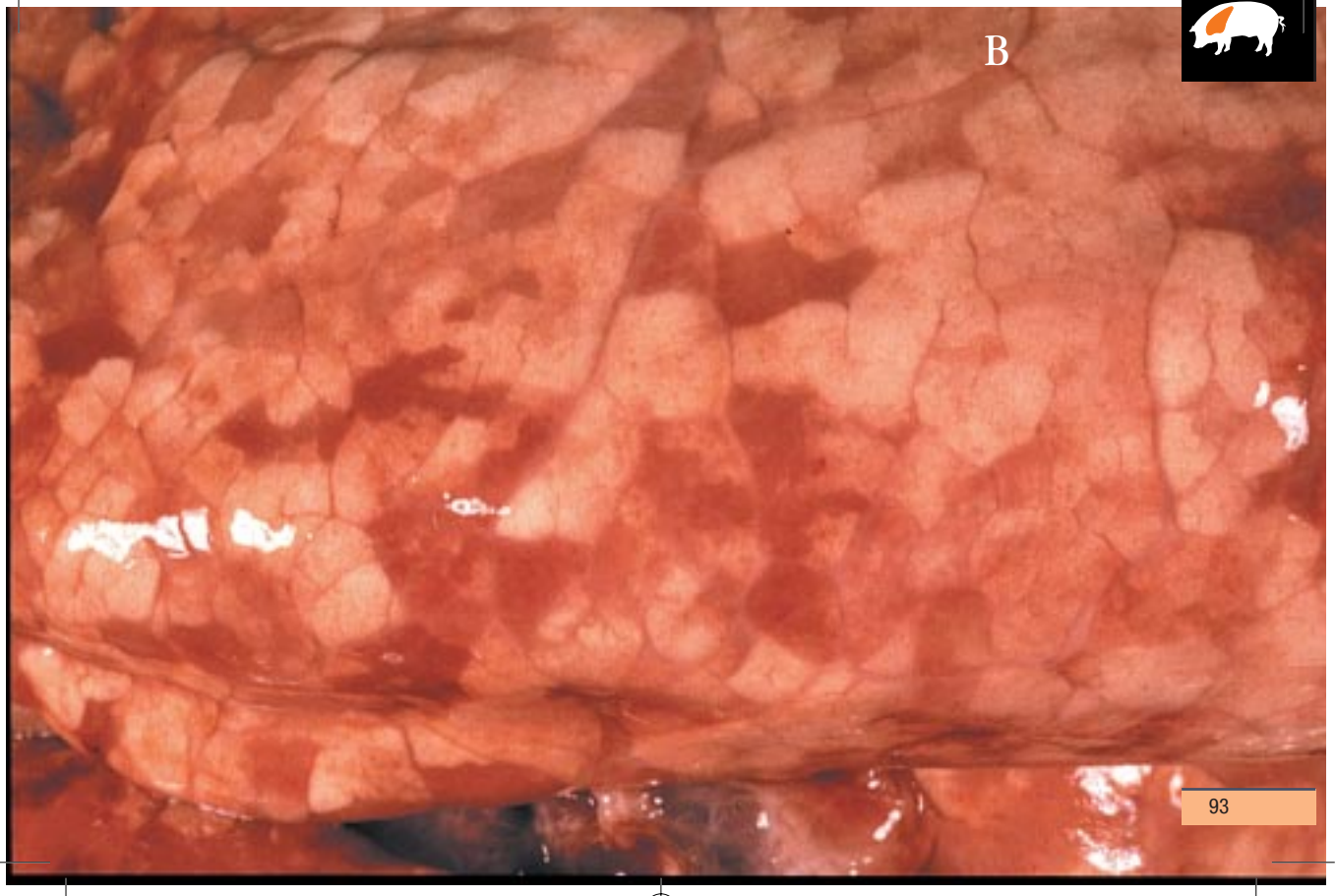

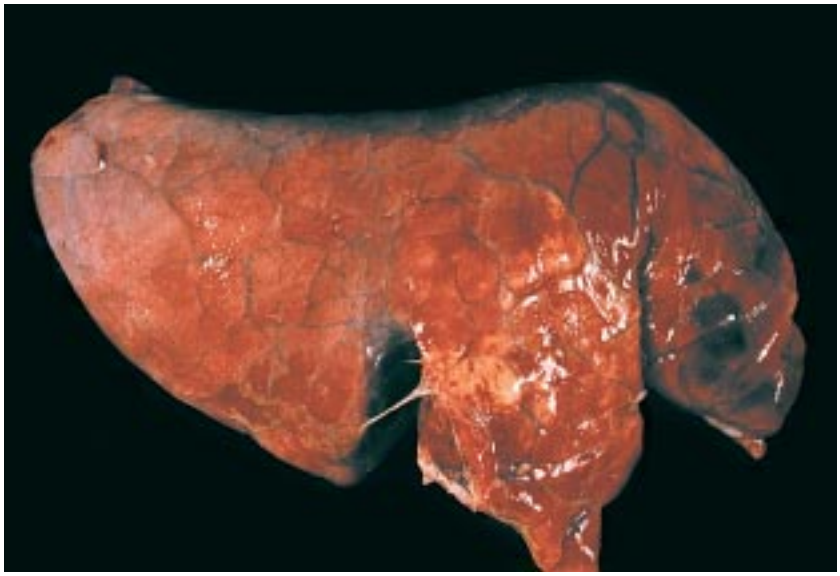

4.35 Suinetto svezzato. Broncopolmonite interstiziale cronica complicata ad una forma generalizzata di broncopolmonite fibrinosa e necrotica. Lesioni riferibili alla sindrome respiratoria e riproduttiva da virus (PRRS) complicata con *Pasteurella*.

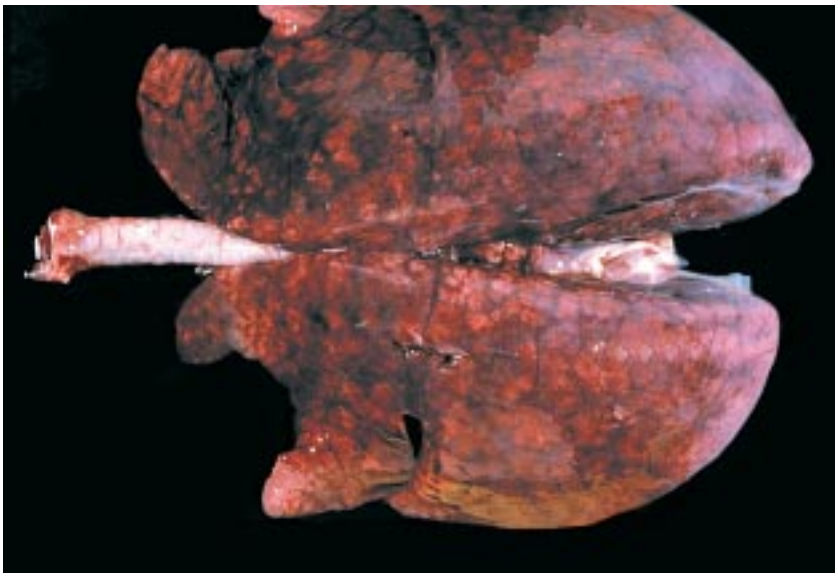

4.36 Suinetto svezzato. Broncopolmonite interstiziale cronica complicata con broncopolmonite necrotico-purulenta. Lesioni associate con la sindrome respiratoria e riproduttiva da virus (PRRS) complicata con *Streptococcus*.

4.37 Suinetto svezzato. Broncopolmonite interstiziale cronica complicata con polmonite catarrale acuta ed edema interstiziale. Queste lesioni sono generalmente associate con la sindrome respiratoria e riproduttiva da virus (PRRS) complicata da *Bordetella*.

4.38 Suinetto svezzato Broncopolmonite cronica interstiziale con polmonite fibrinoso emorragica acuta e necrotica. Lesioni associate con la sindrome respiratoria e riproduttiva da virus (PRRS) complicata con *Actinobacillus*.

4.39 Suino in crescita. Broncopolmonite fibrinoso-necrotizzante acuta generalizzata. Lesioni associate con la malattia di *Aujeszky* e con l'infezione da *Actinobacillus*.

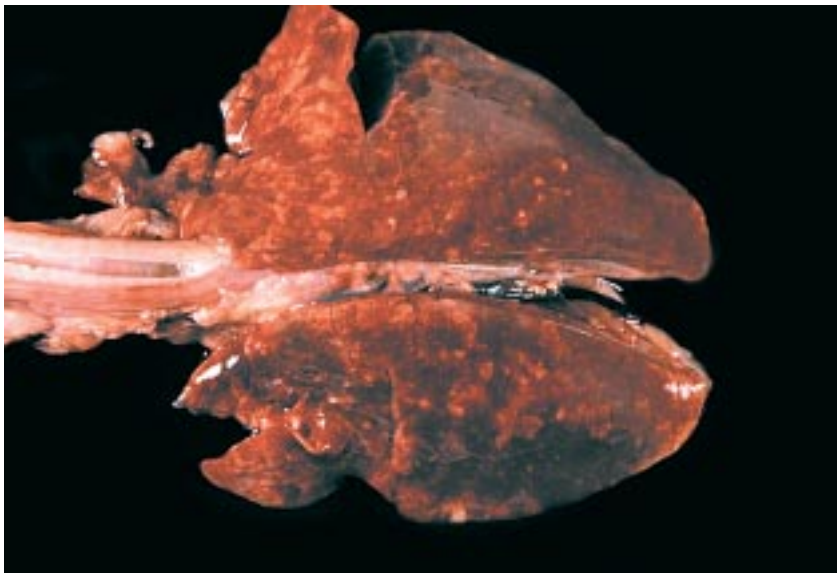

4.40 Suinetto in lattazione. Congestione ed edema polmonare con focolai necrotici (punti biancastri). Lesioni associate con la malattia di *Aujeszky* (Pseudorabbia).

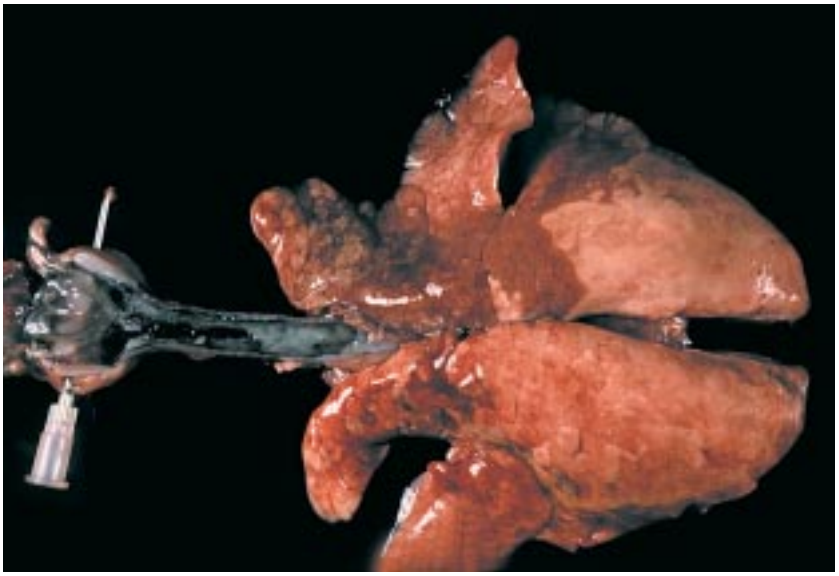

4.41 Suinetto in lattazione. Broncopolmonite granulomatosa da riportarsi alla aspirazione di un preparato a base di ferro.

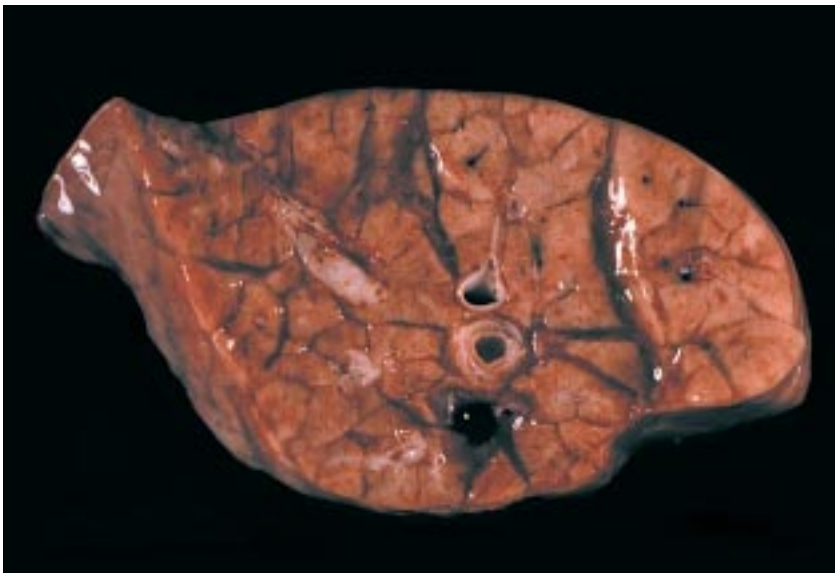

4.42 Suino in crescita. Edema interstiziale. Sezione di polmone in cui si evidenzia la presenza di materiale gelatinoso e acquoso tra i lobuli polmonari. Questa lesione non viene generalmente associata a processi infiammatori specifici.

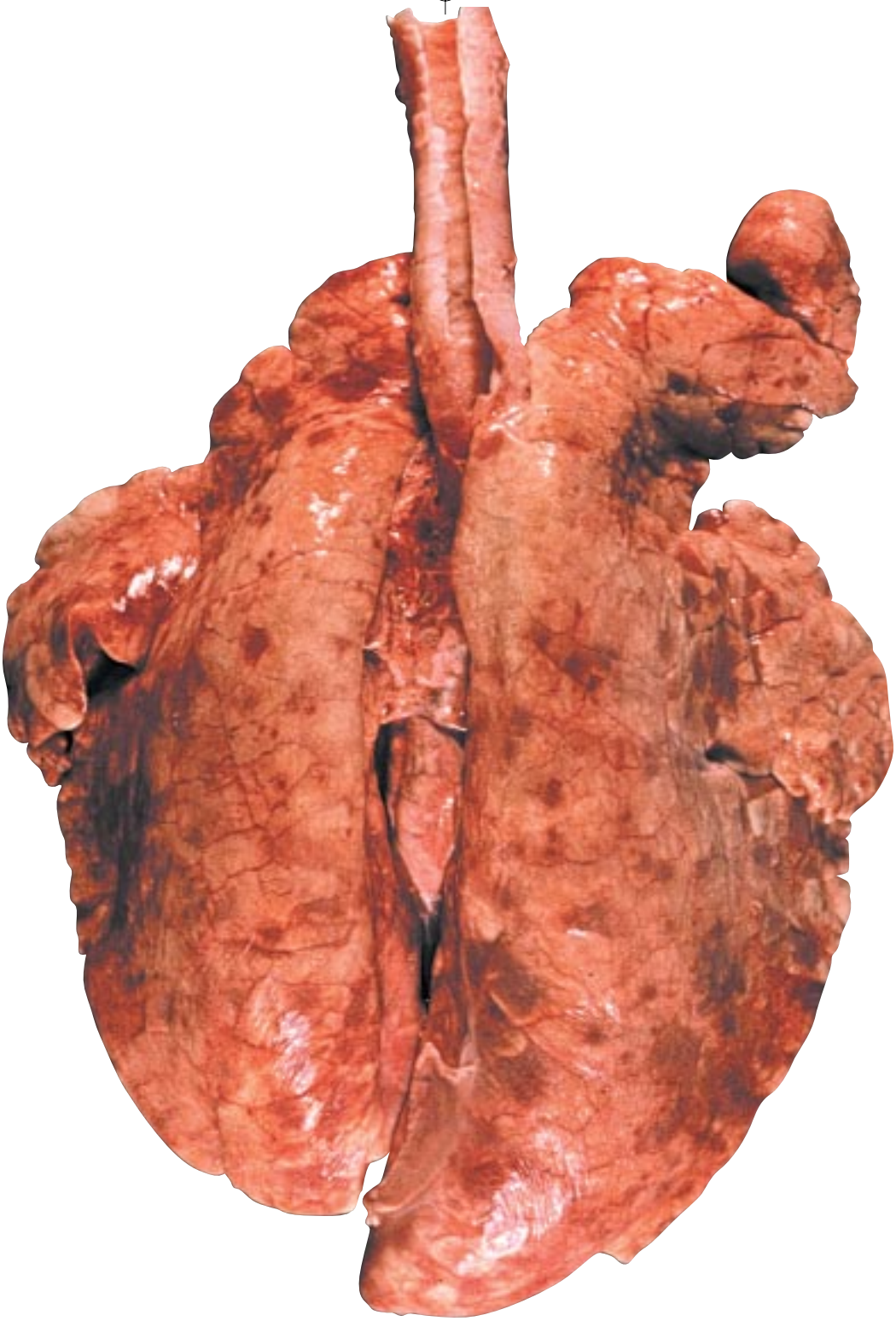

4.43 Scrofa. Broncopolmonite granulomatosa. Notare le aree grigiastre distribuite su tutta la superficie polmonare. Queste lesioni sono da riferirsi alla migrazione delle larve di metastrongili.

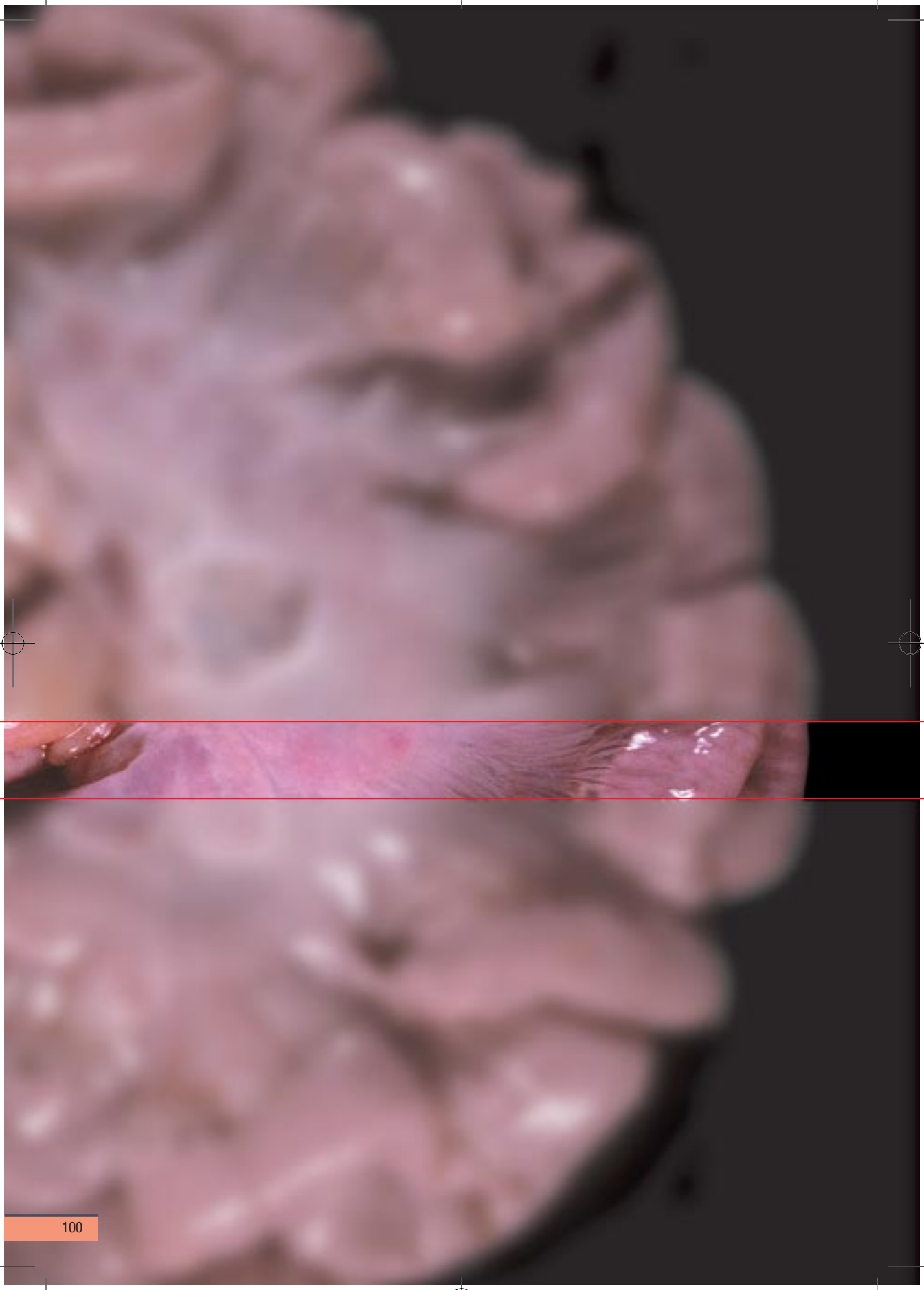

Ita 101-150 10-05-2004 15:13 Pagina 1

Capitolo 5.
Prospettiva di osservazione dell'addome: tubo digerente

Nell'approccio diagnostico anatomopatologico è molto importante la messa in evidenza e la corretta identificazione delle lesioni presenti a livello gastrointestinale e della cavità addominale. In considerazione che la necroscopia può presentare delle logiche limitazioni, non si dovrebbe mai rinunciare al prelievo di campioni in quanto ciò permette, tramite la conferma del laboratorio, una corretta identificazione dell'agente eziologico responsabile di un quadro clinico non chiaro. Prima di associare le lesioni ad un processo specifico, qui di seguito si presenteranno brevemente le più significative lesioni e le loro caratteristiche macroscopiche.

Gastriti

1. Gastriti acute

Le caratteristiche cliniche sono il vomito, nausea, anoressia, dolori addominali. La classificazione delle gastriti acute viene stilata in base alle differenti tipologie di lesioni come di seguito riportate:

- **Gastrite catarrale**: macroscopicamente caratterizzata da iperemia (rosso vivo) e edema della mucosa gastrica, abbondante essudato siero mucoso e, occasionalmente, con piccole emorragie. Nella maggior parte dei casi è necessario l'esame istologico al fine di confermare il processo infiammatorio in quanto disordini circolatori, alterazioni post mortali e processi digestivi possono presentare quadri simili a quelli della gastrite catarrale. L'eziologia della gastrite catarrale è varia e possono esserne causa: *stress*, sostanze tossiche, corpi estranei, sostanze caustiche, il caldo o il freddo, malattie infettive e tossinfezioni alimentari.
- **Gastrite emorragica**: la mucosa gastrica presenta emorragie per diapedesi e/o per erosioni con la raccolta di sangue nello stomaco, iperemia, zone con infiltrazione ematica della parete e infiammazione di tipo catarrale.
  Si possono rilevare emorragie gastriche nei casi di clostridiosi e di setticemia colibacillare.
- **Gastrite fibrinosa o pseudomembranosa**: La superficie mucosa gastrica si presenta rivestita da uno strato di fibrina coagulata, in generale di color giallastro. Occasionalmente ciò può essere presente nella peste suina classica quando la stessa è complicata da infezioni batteriche secondarie.
- **Gastrite necrotico-difteroide**: E' caratterizzata, a livello della mucosa, da necrosi più o meno profonde con precipitati fibrinosi che coprono la superficie della lesione. Si osserva nei suinetti in corso di necrobacillosi *(Fusobacterium necrophorum)*, di gastroenteriti da *Clostridium perfringes* e nella ingestione di sostanze caustiche (arsenico o diossido-sulfuroso).

2. Gastriti croniche

Sono generalmente il risultato delle gastriti acute recidive. Presentano scarsa o assenza di congestione, edema e persistente ipersecrezione di catarro (essudato).
Si considerano le seguenti forme:

- **Gastrite ipertrofica cronica**: può interessare tutta la mucosa (diffusa) o solo la regione pilorica. La mucosa si presenta ispessita (ipertrofia ghiandolare), bianco

crema e mette in evidenza pieghe multiple di ridotta grandezza, consistenti e ricoperte da catarro denso viscoso. Talvolta, la zona pilorica presenta cisti come risultato di ritenzione di catarro. Inoltre possono essere presenti occasionalmente, sulla mucosa, escrescenze pedunculate e sessili, che si sviluppano nel lume dello stomaco.

- **Gastrite cronica atrofica**: Raramente osservabile nei suini. La mucosa si presenta di color grigio brunastro e appiattita. Microscopicamente si osserva marcata riduzione delle cellule ghiandolari gastriche.

Ulcera gastro-esofagea

L'ulcera gastrica è molto frequente nella specie suina; si localizza esclusivamente nella zona del cardias. L' ulcera gastroesofagea comporta anoressia, ritardo nella crescita, anemia e una rapida morte dovuta alle gravi emorragie (melena). Nella maggior parte dei casi, a livello dello stomaco si evidenziano molti coaguli ematici, non si rinvengono residui di cibo. Una certa quantità di sangue è presente anche nella prima parte dell'intestino. Le cause non sono ben note; possono esserne responsabili le seguenti:

- Imperfetta epiteliogenesi della parte esofagea dello stomaco in determinate linee genetiche di suini (predisposizione genetica).
- Miscele alimentari con scarso livello proteico e ricche di acidi grassi insaturi.
- Alimentazione con miscele pellettate troppo fini.
- Deficienza di vitamina E.
- Agenti neurogeni *(stress)*.
- Digiuno (forzato e/o per un lungo periodo).

Enteriti

1. Enterite catarrale (acuta, subacuta e cronica)

- **Enterite catarrale acuta**: si può riconoscere macroscopicamente per l'iperemia, accumulo di liquidi (prevalentemente da fenomeni circolatori) caratterizzati da essudazione sierocatarrale sulla mucosa intestinale. Il contenuto intestinale appare non digerito (amorfo), fluido mentre i linfonodi meseraici mostrano segni di linfoadenite acuta semplice (aumento di volume, congestione ed edema).
  La diarrea acquosa è la conseguenza clinica più frequente di questo tipo di enterite (disidratazione, ecc..). La forma di enterite catarrale acuta si osserva nella: colibacillosi, enteriti virali da *rota* e *coronavirus*, diarrea epidemica suina (PED),gastroenterite trasmissibile (TGE), coccidiosi, giardiasi e criptosporidiosi.

- **Enterite catarrale subacuta**: presenza di notevoli quantità di essudato sierocatarrale e meno severa l'iperemia e l' edema della mucosa. Le manifestazioni cliniche caratteristiche di questo tipo di enterite comprendono la diarrea acquosa o di aspetto grigiastro pastoso conseguente a processi di disidratazione e mal assorbimento. E' frequente nelle parassitosi e nel dismicrobismo intestinale.

- **Enterite catarrale cronica**: congestione vascolare e edema sono poco evidenti o non appaiono. Sono dominanti, gli ispessimenti della mucosa e nella parete intestinale. I linfonodi meseraici aumentati di volume, pur non essendo generalmente iperemici, presentano pigmentazioni ematiche. Questo tipo di enterite è generalmente la conseguenza della forma acuta della enterite catarrale ma può verificarsi anche direttamente da diverse parassitosi intestinali. I suini con enterite cronica presentano feci color catrame, diarrea intermittente e sindrome da mal assorbimento.
  Occasionalmente l'enterite catarrale cronica può presentare aspetti particolari: l'enterite catarrale cronica ipertrofica caratterizzata da un significativo ispessimento della mucosa con catarro denso e vischioso e, occasionalmente, con polipi e enterite catarrale cronica atrofica caratterizzata da parete intestinale mucosa molto sottile.

2. Enteriti emorragiche

Caratterizzate dalla presenza di sangue nel lume intestinale e da necrosi acuta della mucosa e imbibizione ematica della mucosa stessa. Questa forma di enterite è frequente nella enterotossiemia dei suinetti, salmonellosi acuta, carbonchio, dissenteria suina e in certe forme di enteropatia proliferativa.

3. Enterite fibrinosa (enterite pseudomembranosa)

Caratterizzata da mucosa ricoperta da membrane giallastre di fibrina (a volte di color grigiastro o marrone) che possono essere facilmente staccate e che, a volte, vengono eliminate con le feci. Questa forma può essere riscontrata anche in corso di enterotossiemia.

4. Enterite necrotico difteroide

Caratterizzata da intensa e profonda necrosi della mucosa con infiltrazione fibrinosa che penetra nella sottomucosa congiuntamente alla presenza di ulcere sulle placche del Peyer. Questo tipo di enterite è frequente nella peste suina classica (forma cronica), salmonellosi cronica, dissenteria (specialmente quando è complicata da infezioni secondarie da *Ballantidium coli*) e nell'enteropatie proliferative.

5. Enterite granulomatosa

Si tratta di una enterite cronica che si presenta nel corso di malattie a lenta evoluzione. E' caratterizzata da ispessimento della mucosa a volte con formazione di pieghe che danno origine a diminuzione dell'assorbimento dei principi nutritivi con conseguente progressiva perdita di peso che può portare alla cachessia. Macroscopicamente, l'enterite granulomatosa può essere confusa con l'enterite catarrale cronica ma l'istopatologica può mettere in evidenza ed identificare la componente infiammatoria della forma ranulomatosa. Questa forma di enterite è infrequente nella specie suina e può essere associata alla tubercolosi e alle parassitosi. Intestinali.

Stenosi del retto

Consiste in una riduzione del lume intestinale da riportarsi ad intenso processo di sclerosi come conseguenza di precedenti lesioni necrotiche e con distruzione dei tessuti del retto. Si verifica negli allevamenti, dove vi sono stati gravi episodi di enterite e negli animali che hanno sofferto di prolasso del retto. I soggetti ammalati presentano costipazione cronica e ritardo nella crescita.

5.1 Peritonite fibrinosa in un suinetto svezzato. Anse intestinali e superficie epatica ricoperte da uno strato di materiale giallastro (fibrina). Malattia di Glasser *(Haemophilus parasuis).* Quadri anatomopatologici simili si osservano in casi di infezione da *Sreptococcus suis.*

5.2 Peritonite fibrinosa in un suino in crescita in cui si rinviene materiale sierofibrinoso sulla superficie epatica e tra le anse intestinali. Malattia di Glasser *(Haemophilus parasuis).*

5.3 Peritonite sierofibrinosa in un suinetto svezzato con presenza di abbondante fibrina e liquido trasparente in cavità peritoneale in corso di infezione mista da *Haemophilus parasuis* e da *Streptococcus suis.*

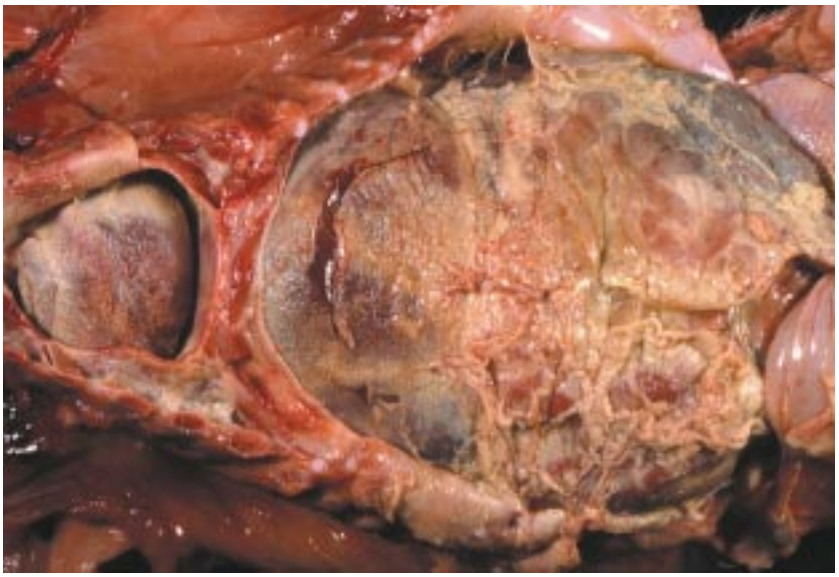

5.4 Peritonite fibrinosa purulenta in un suino in crescita con abbondante materiale fibrinoso nella cavità addominale. Questo soggetto presentava inoltre poliartrite e meningite fibrinoso purulenta. Quando lo *Streptococcus suis* è il responsabile del processo si può rilevare maggior coinvolgimento peritoneale e l'aspetto della fibrina appare più opaco o più purulento che nella malattia di Glasser.

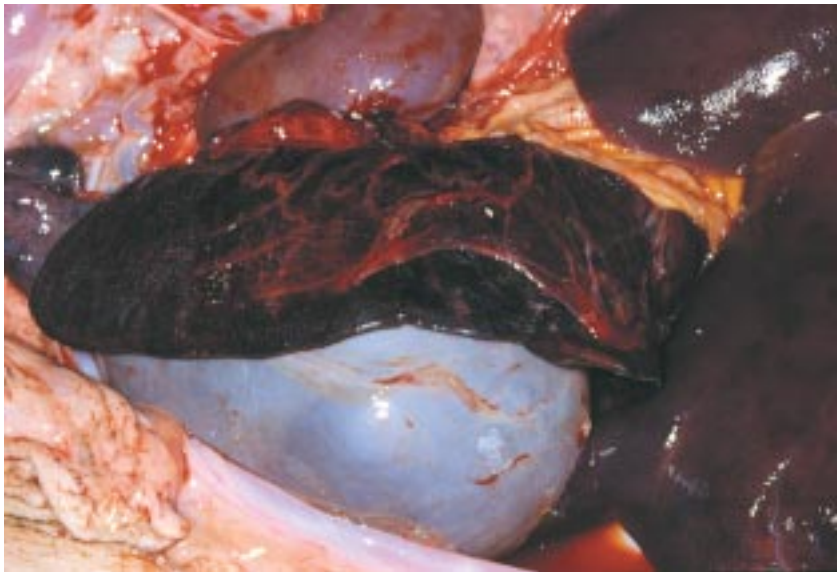

5.5 Torsione della milza. Lesione poco frequente caratterizzata da splenomegalia e notevole congestione per disturbo del circolo venoso. L'esito è mortale nei suini di tutte le età.

5.6 Linfonodi meseraici tumefatti. Si rilevano frequentemente in suinetti svezzati o all'inizio dell'ingrasso affetti dalla sindrome post svezzamento multisistemica del deperimento (PMWS) associata con il *circovirus* tipo II.

5.7 Infarto al linfonodo epatogastrico. Suinetto svezzato. Notare l'edema nella piccola curvatura dello stomaco e l'aspetto emorragico al linfonodo epatogastrico. Lesione presente nella peste suina classica *(Hog cholera).*

5.8 Infarto al linfonodo epatogastrico (dettaglio della precedente figura). Si noti l'aumento e il colore rosso intenso (infarto) del linfonodo. La lesione è significativa della peste suina classica ma il linfonodo può essere interessato anche in altre setticemie batteriche.

5.9 Ulcera gastrica. Suino in crescita morto improvvisamente; visibile lo stato anemico generale e un grosso coagulo ematico nello stomaco.

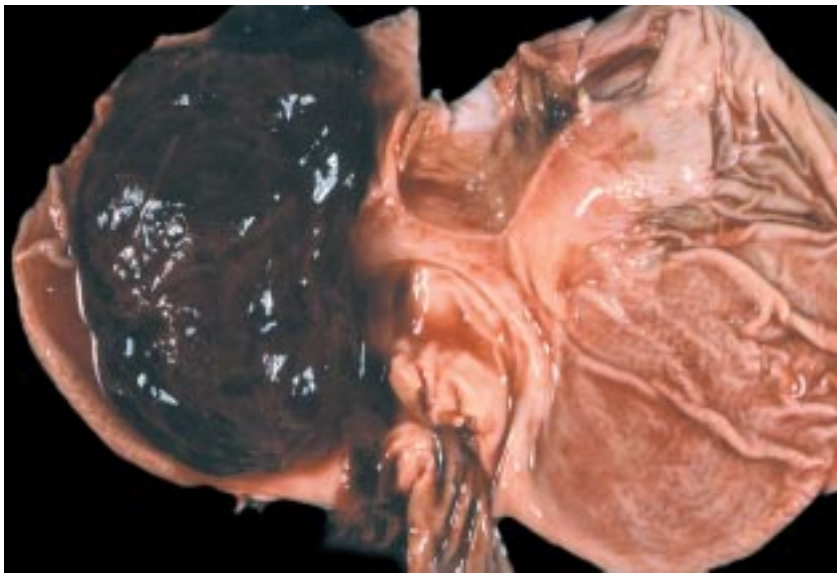

5.10 Ulcera gastrica. Stomaco senza cibo di un suino in crescita ma con un grosso coagulo ematico.

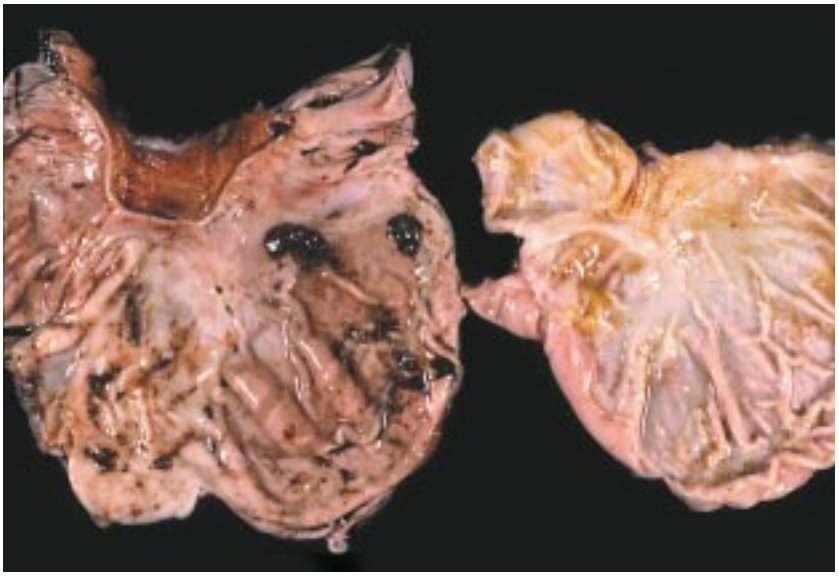

5.11 Suino in crescita: immagini comparate in cui si evidenzia uno stomaco con ulcera gastrica nella *pars esofagica* e residui di sangue (sinistra) e uno stomaco normale (destra).

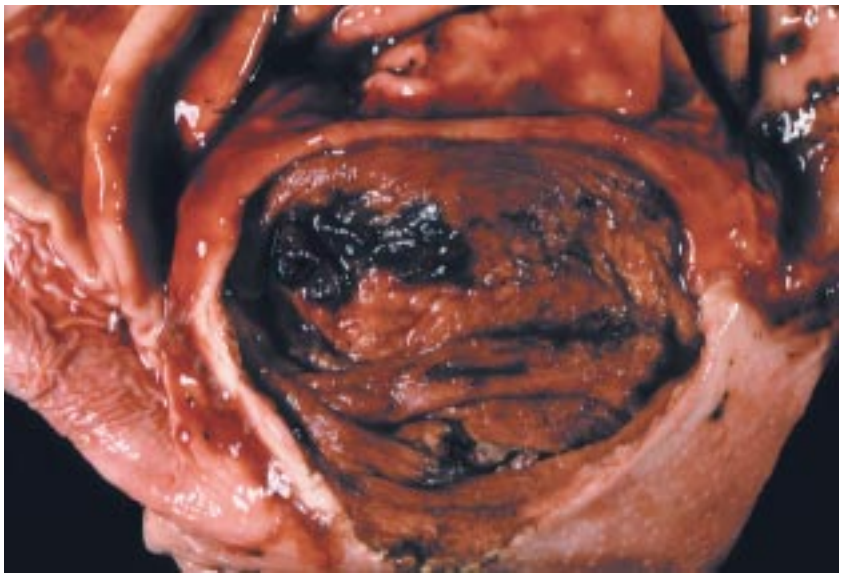

5.12 Suino in crescita morto improvvisamente. Dettaglio dell'ulcera gastrica nella zona del cardias.

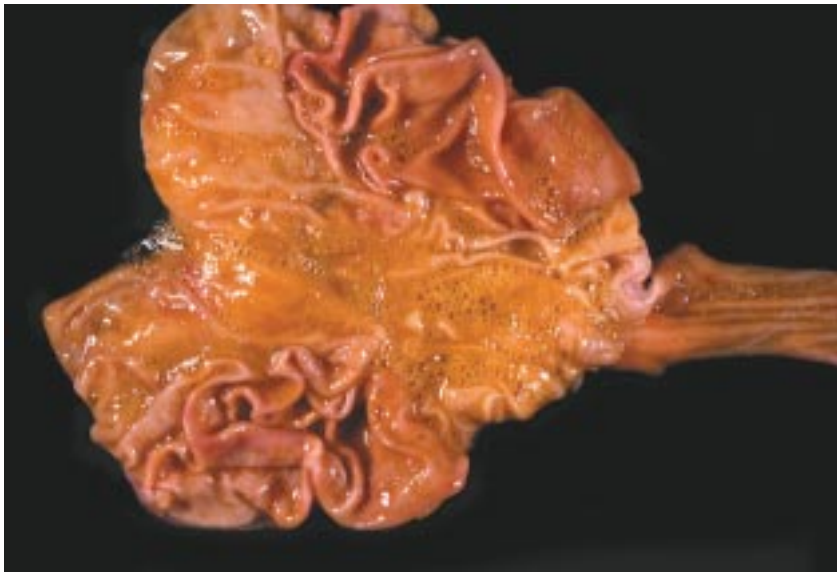

5.13 Gastrite catarrale in un suinetto svezzato. Si noti l'ispessimento della mucosa, l'eccesso di catarro e la leggera congestione della regione del fondo dello stomaco. Colibacillosi endotossica.

5.14 Gastrite emorragica in un suinetto svezzato. E' evidente il sangue nel lume e l'edema della parete gastrica. Colibacillosi setticemica endotossica.

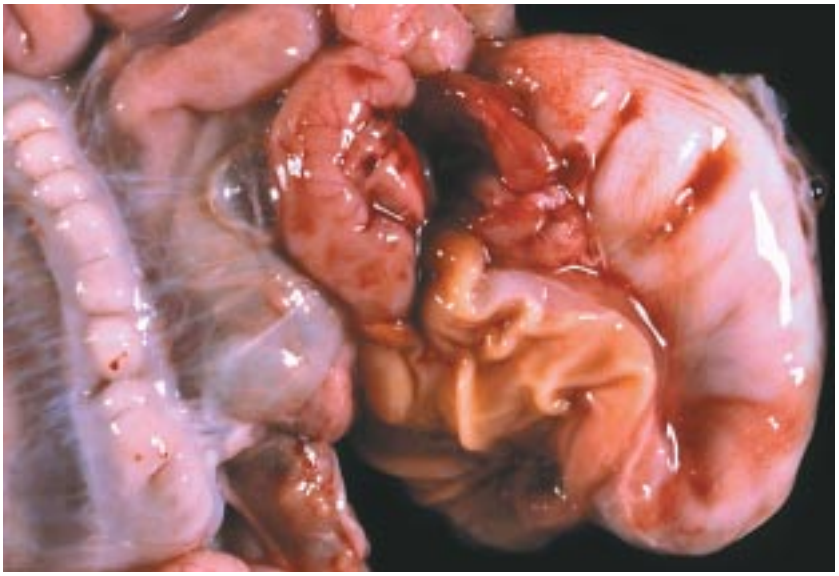

5.15 Edema della parete dello stomaco (e del mesentere) in un suinetto svezzato in corso della malattia degli edemi (colibacillosi endotossica).

5.16 Edema della parete dello stomaco in un suinetto svezzato. Le pinze mettono in evidenza lo strato gelatinoso della mucosa gastrica.

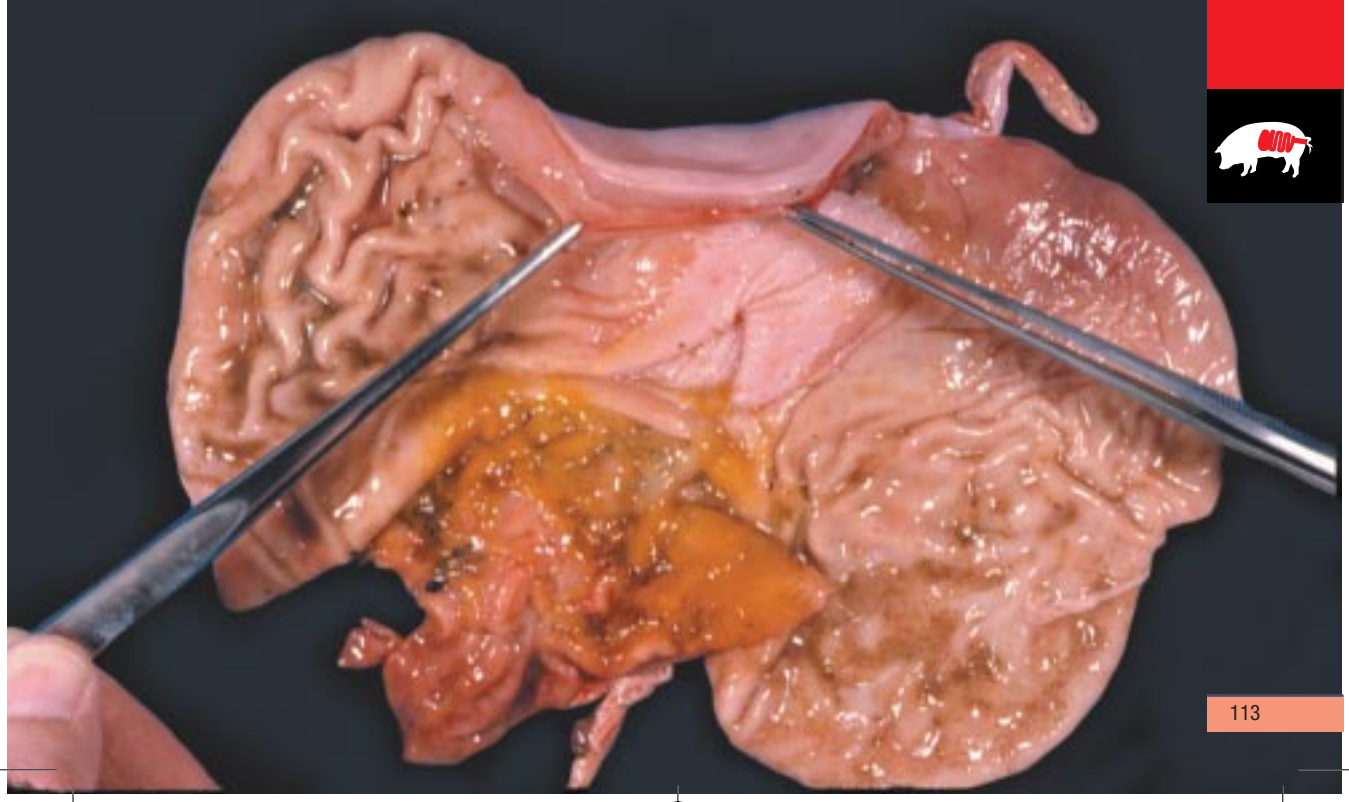

5.17 Mesentere ed intestino di un suinetto una settimana post svezzamento. Notare l'aspetto gelatinoso dovuto all'edema del mesentere e della sierosa del piccolo intestino. Colibacillosi endotossica.

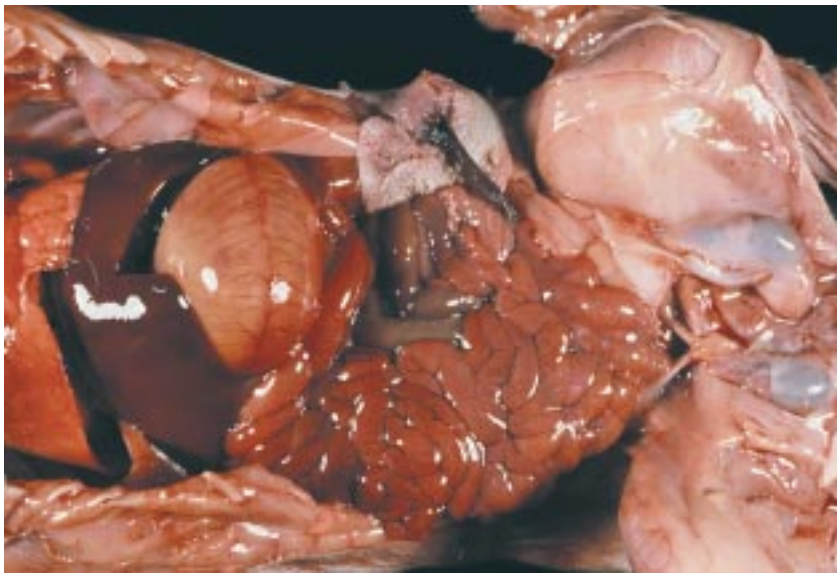

5.18 Suinetto neonato con enterite catarrale acuta. Si noti la grave congestione intestinale e il contenuto liquido dovuto ad una infezione precoce da *E.coli*. Colibacillosi setticemica.

5.19 Suinetto di due giorni d'età con grave enterite catarrale acuta in cui si nota la congestione intestinale, distensione delle anse intestinali, come il contenuto fluido e lo stomaco pieno di latte. Diarrea colibacillare.

5.20 Piccolo intestino; anse intestinali di un suinetto di tre giorni di vita con enterite catarrale acuta e subacuta. Il contenuto intestinale è di color giallastro, fluido, non digerito, con formazione di gas che determina distensione delle pareti intestinali. Diarrea colibacillare.

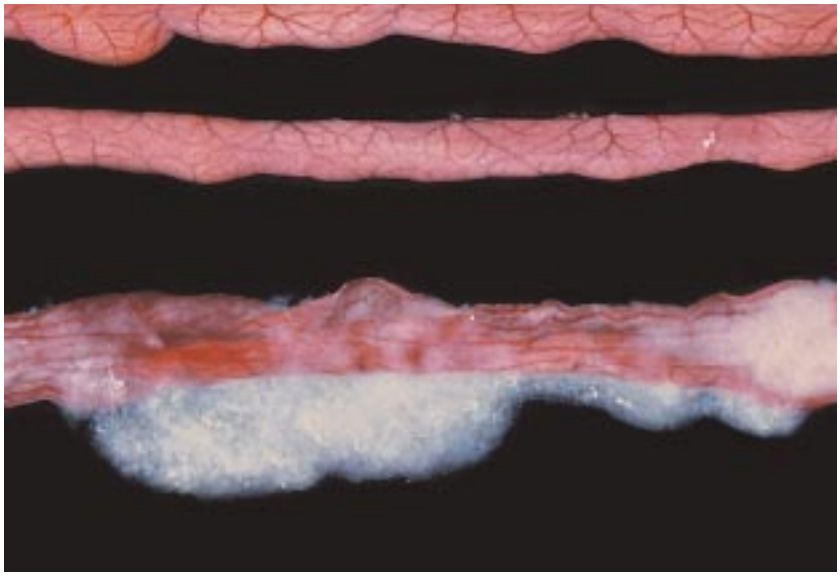

5.21 Suinetto lattante con enterite catarrale acuta. Si noti l'iperemia della mucosa e della sierosa intestinale. Il contenuto è fluido, con abbondante catarro e cibo indigerito. Colibacillosi.



5.22 Intestino tenue di suinetto svezzato con enterite catarrale acuta. Si noti la congestione della mucosa, il contenuto liquido con residui di cibo non digerito. Colibacillosi.

5.23 Ileo di suinetto di nove giorni di vita con enterite catarrale cronica subacuta in cui si nota un leggero ispessimento della mucosa. Coccidiosi.

5.24 Sezioni di intestino di suinetto lattante con enterite catarrale cronica. Contenuto acquoso, assenza di processi vascolari e leggero ispessimento della mucosa. Coccidiosi.

5.25 Stomaco e pacchetto intestinale di suinetto svezzato con edema generalizzato dell'apparato digerente. Malattia degli edemi (colibacillosi endotossica).

5.26 Intestino di suinetto svezzato con notevole ristagno da eccesso di liquido intestinale. Particolare forma di Colibacillosi di tipo endotossico caratterizzata da assenza di edema e grave disidratazione.

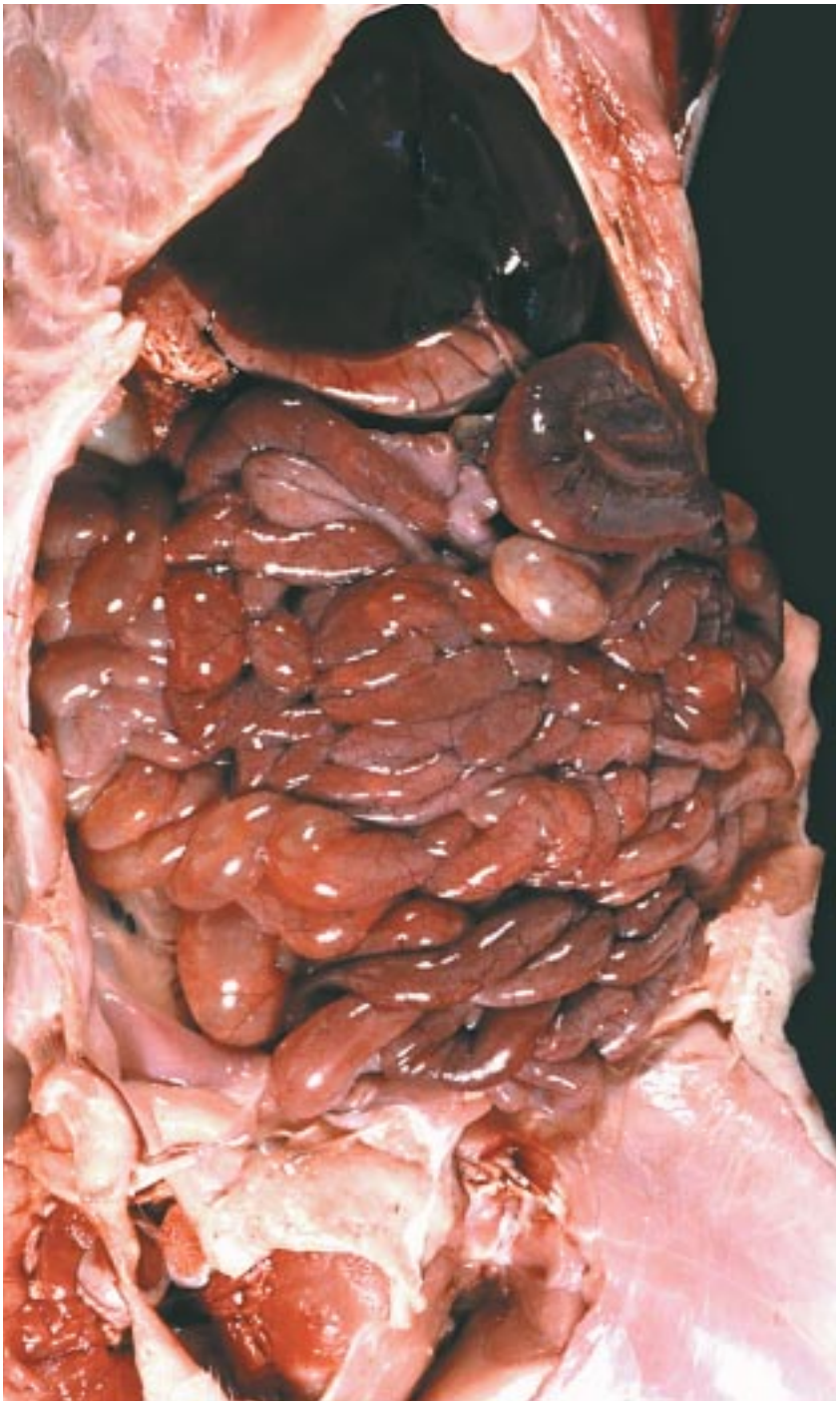

5.27 Suinetto svezzato con grave iperemia intestinale (enterite catarrale acuta) e caratteristico ristagno intestinale in corso di colibacillosi endotossica.

5.28 Dettaglio delle anse intestinali di suinetto in fase di svezzamento con notevole congestione dei vasi della sierosa e quadri di enterite in corso di colibacillosi endotossica.

5.29 Suinetto in fase di svezzamento con rottura spontanea del fegato e enterite catarrale acuta in corso di colibacillosi.

5.30 Suinetto in lattazione in un allevamento con sintomi di diarrea e vomito. Si noti il contenuto giallastro e pastoso e la notevole distensione dell'intestino. Gastroenterite suina trasmissibile (TGE).

5.31 Apparato digerente di suinetto svezzato con notevole enterite e con contenuto giallastro durante un episodio di diarrea epidemica (DEP).

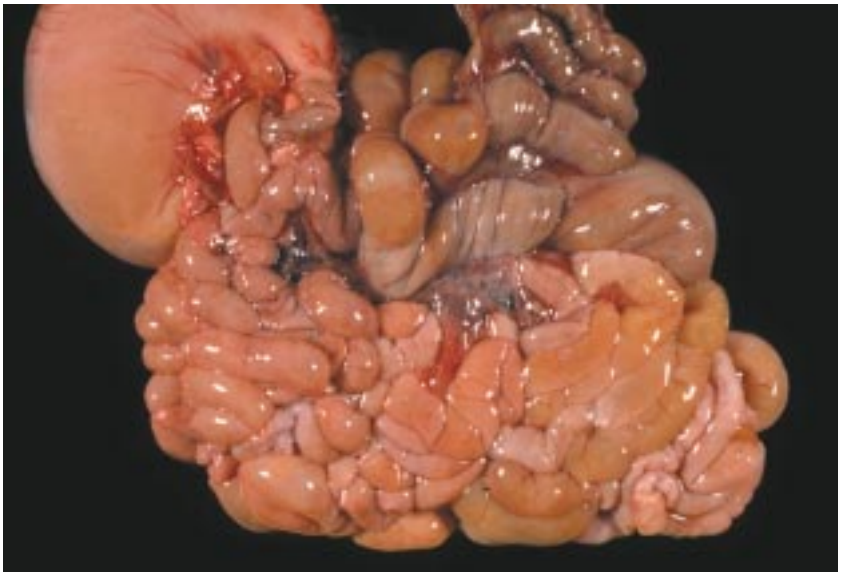

5.32 Suinetto svezzato con enterite catarrale; anse intestinali dilatate, contenuto giallastro e fluido in un altro episodio di diarrea epidemica (DEP).

5.33 Suinetto di due giorni con enterite emorragica. Le anse intestinali sono di color rosso intenso con presenza di sangue nel lume. Enterotossiemia del suinetto da *Clostridium perfringens* tipo C.

5.34 Dettaglio delle anse intestinali di un altro suinetto in lattazione con enterite emorragica da enterotossiemia.

5.35 Immagine comparativa di intestini di suinetti lattanti.A sinistra intestino con enterite emorragica da *Clostridium*, a destra con enterite catarrale da *E.coli*.

5.36 Tratto di intestino di suinetto di dieci giorni di vita. Necrosi coagulative della mucosa intestinale come conseguenza della erosione da tossina di *Clostridium perfringens.*

5.37 Suino in crescita con enterite catarrale emorragica (contenuto di aspetto opaco, scuro) che interessa il digiuno e l'ileo. E' questo un caso di enterite da clostridio, quadro in tutto simile si può osservare nella colibacillosi, nella disbiosi iatrogena e in alcune forme di salmonellosi.

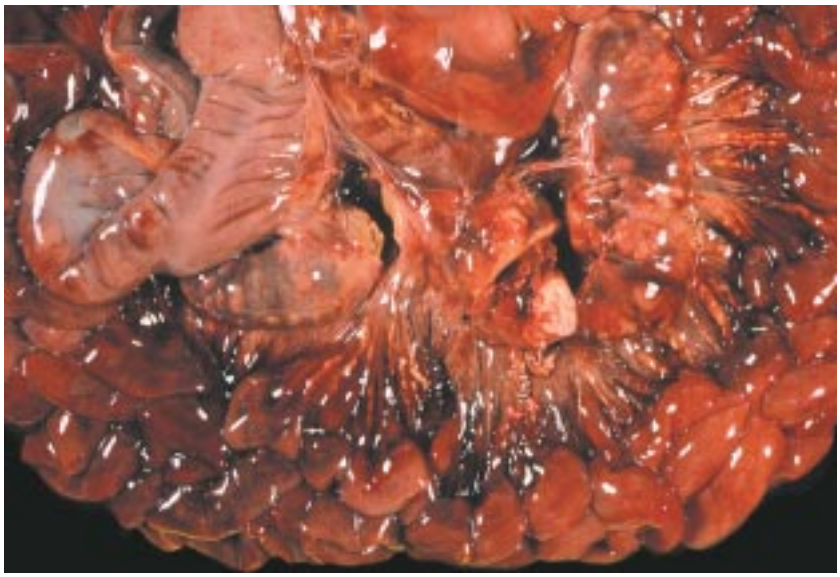

5.38 Suino in crescita con grave enterite emorragica e necrotica a livello del piccolo e grosso intestino. Si notino l'ingrossamento e la notevole reattività dei linfonodi meseraici nonché l'arterite e la trombosi dei vasi meseraici. Il quadro è caratteristico delle salmonellosi acute.

5.39 Suinetto in lattazione morto improvvisamente. Si noti a livello del digiuno e ileo la raccolta di sangue molto scuro. Il quadro corrisponde ad un caso sporadico di enterotossiemia da *Clostridium perfringens* tipo A meno frequente di quella da tipo C.

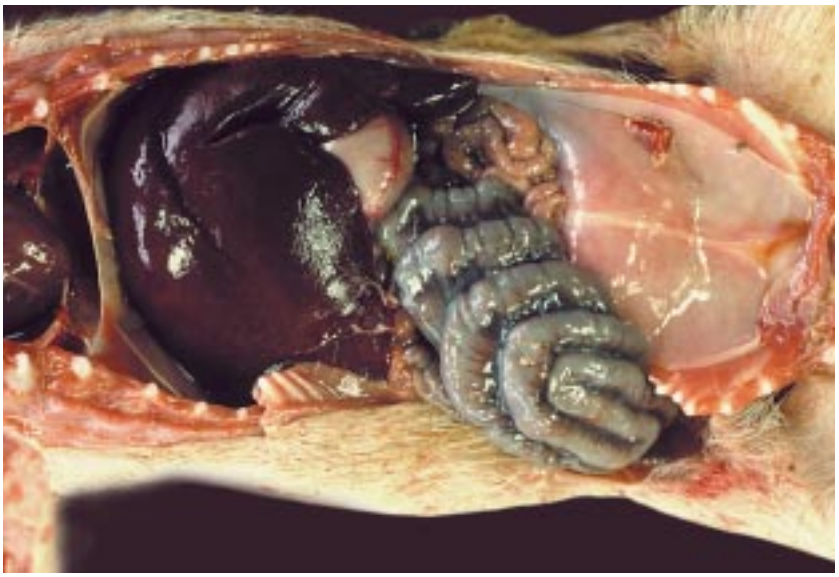

5.40 Suinetto in lattazione in cui si nota il contenuto di sangue digerito a livello del colon. Il soggetto, in vita, presentava addome cianotico seguito dalla morte in poche ore. Caso caratteristico di infezione da *Clostridium perfinges* di tipo A.

5.41 Suino in crescita con ileite necrotico-difteroide dovuta ad enteropatia proliferativa o ileite terminale(tipo "enterite necrotica") causata da *Lawsonia intracellularis.*

5.42 Sezione dell'ileo terminale con enteropatia proliferativa emorragica (PHE) in un suinetto in crescita. Si tratta di una "enteropatia proliferativa emorragica", altra lesione del complesso ileite terminale causata da *Lawsonia intracellularis.*

5.43 Suino in crescita con enterite emorragica proliferativa localizzata nella parte terminale dell'ileo. Altro caso di enteropatia proliferativa.

5.44 Suino in crescita con enterite proliferativa e necrotica all'ileo. Si notino le ulcere profonde a livello delle placche del *Peyer*. Corrispondente alla forma di "ileite regionale" della enteropatia proliferativa.

5.45 Suino in crescita con tiflite proliferativa. Si noti il notevole ispessimento della mucosa corrispondente al tipo di "adenomatosi intestinale suina" del complesso dell'enteropatia proliferativa del suino causata da *Lawsonia intracellularis*.

5.46 Colon di suinetto svezzato con focolai di tiflite diftero-necrotica. Si noti l'accumulo di fibrina sopra le ulcere della mucosa che ricopre il tessuto linfoide, ulcere note anche come "bottoni ulcerosi della peste suina classica". Peste suina classica cronica; lesioni molto simili possono essere rilevate a livello del colon nelle salmonellosi e nelle forme diarroiche.

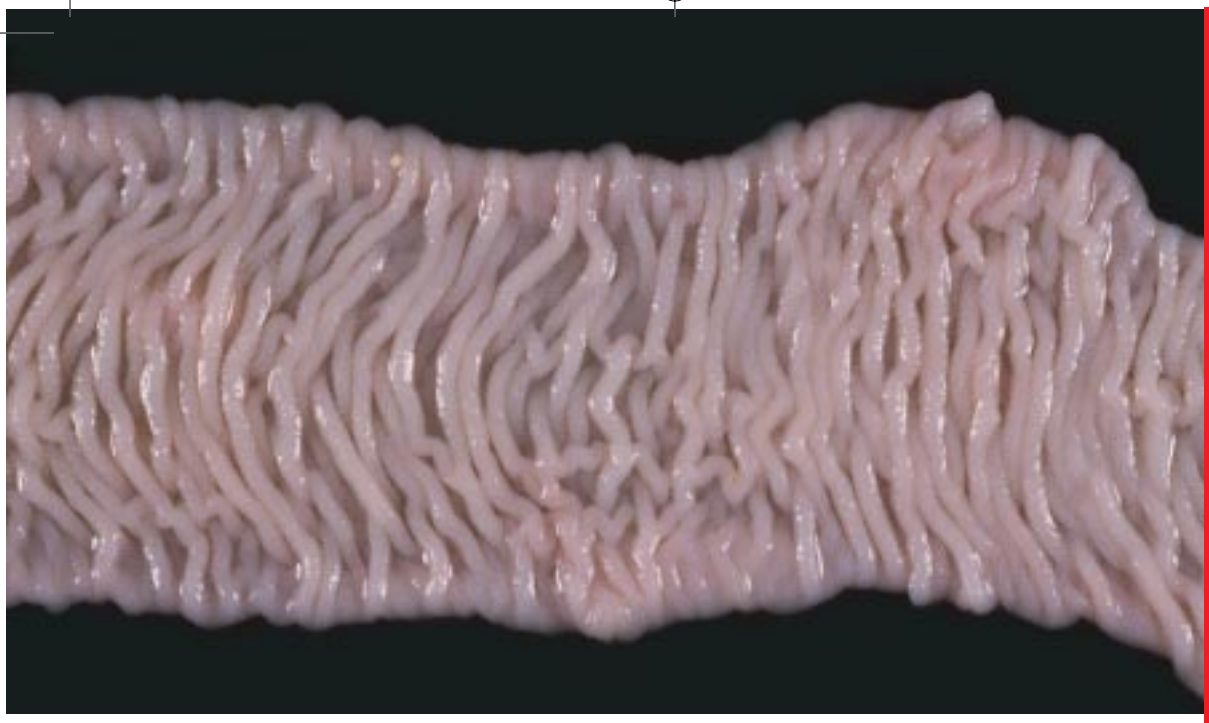

5.47 Colon di un suino in crescita con enterite ploriferativa. Caso cronico di spirochetosi intestinale suina da *Brachyspira pilosicoli*.

5.48 Colon di un suino in crescita. Enterite necrotico difteroide da *Salmonella*.

5.49 Colon di suinetto di dieci giorni di vita con colite catarrale cronica. Si noti il contenuto giallo amorfo molto aderente alla mucosa. Coccidiosi.

5.50 Suinetto svezzato con edema tra le anse del colon. Caso tipico di colibacillosi endotossica o malattia degli edemi.

5.51 Suino in crescita con edema tra le anse del colon e colite necrotico-difteroide. Si tratta di dissenteria da *Brachyspira hyodysenteriae.*

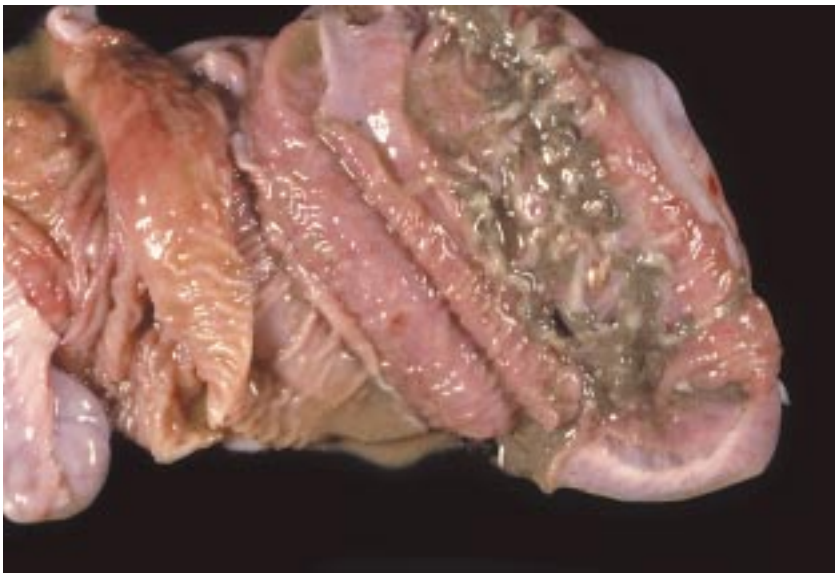

5.52 Anse del colon di un suinetto con tiflite proliferativa e difteroide. Lesione corrispondente alla spirochetosi complicata da un parassita opportunista *Balantidium coli.*

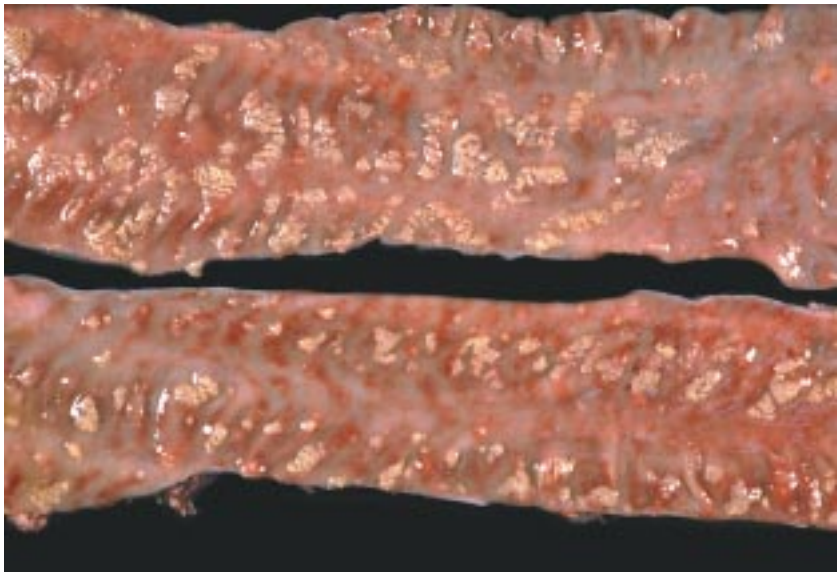

5.53 Suino in crescita con colite necrotico difteroide associata a dissenteria sostenuta da *Brachyspira hyodysenteriae*.

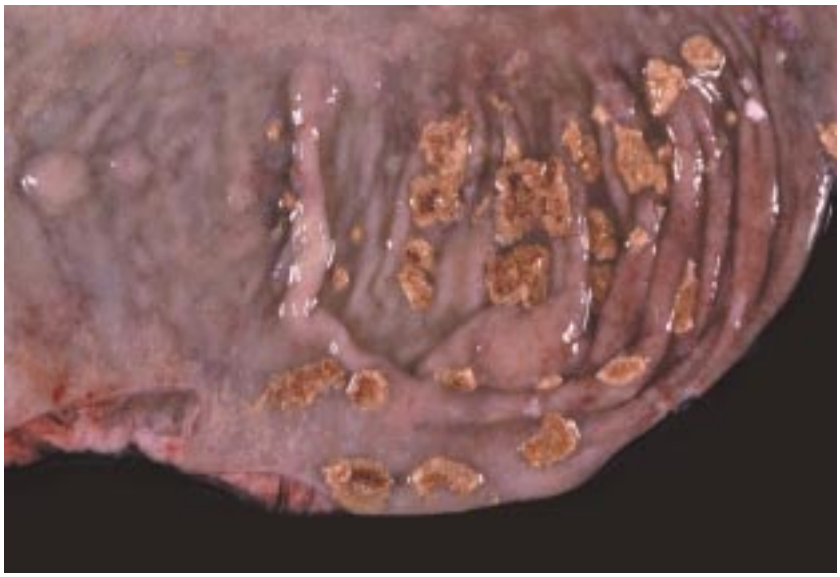

5.54 Suino in crescita con colite necrotico difteroide a bottoni ulcerativi. Questa lesione può essere osservata nella dissenteria.

5.55-5.56 Tratto di colon di un suino con enterite necrotico difteroide con formazione di "bottoni" di fibrina. Corrisponde ad un caso di dissenteria da *B.coli*.

5.57 Suinetto con inizio di grave tiflite necrotico difteroide. Si noti l'aspetto necrotico della mucosa e l'abbondante strato di fibrina. Salmonellosi.

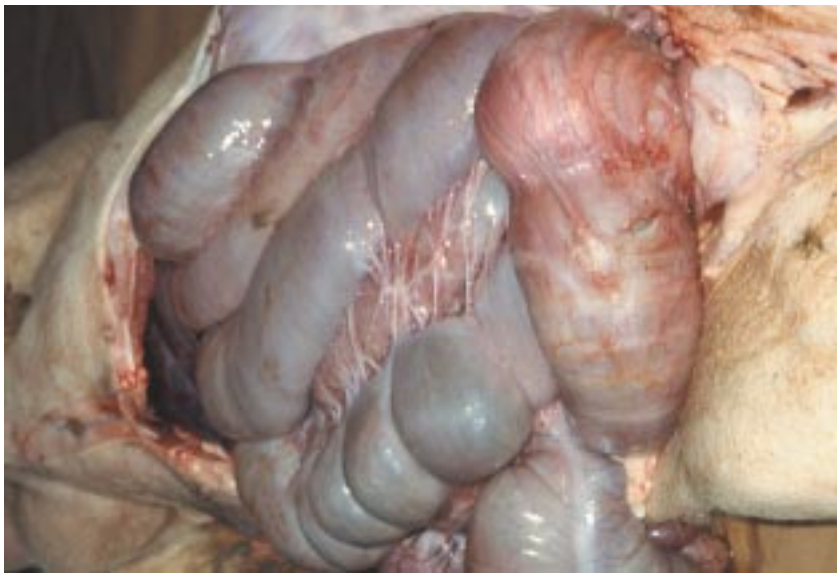

5.58 Suino in finissaggio con notevole distensione delle anse intestinali dovuta a ritenzione delle feci. Il soggetto presentava addome pendulo e dilatazione addominale per stenosi del retto.

5.59 Stenosi del retto in un suino in crescita. Si osservi il notevole restringimento del lume per effetto della sclerosi della parete intestinale. Può essere associata a proctite ulcerativa e a trombosi dei vasi emorroidali come conseguenza di salmonellosi. Tuttavia la stenosi può essere osservata anche in corso di prolasso rettale senza antecedenti processi di enterocolite da *Salmonella*.

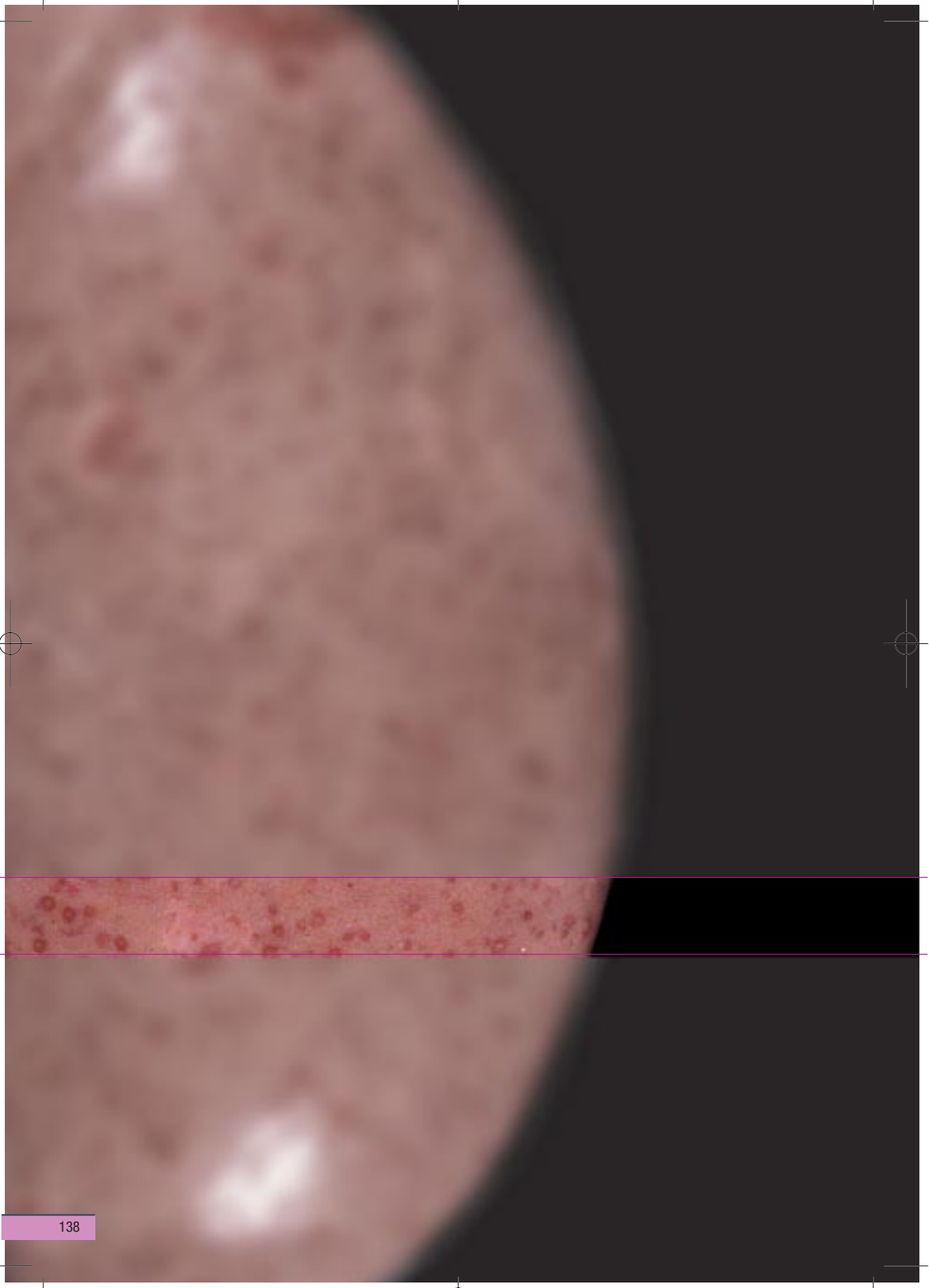

Capitolo 6.
Prospettive di osservazione dell'addome: fegato - milza - reni - apparato urogenitale

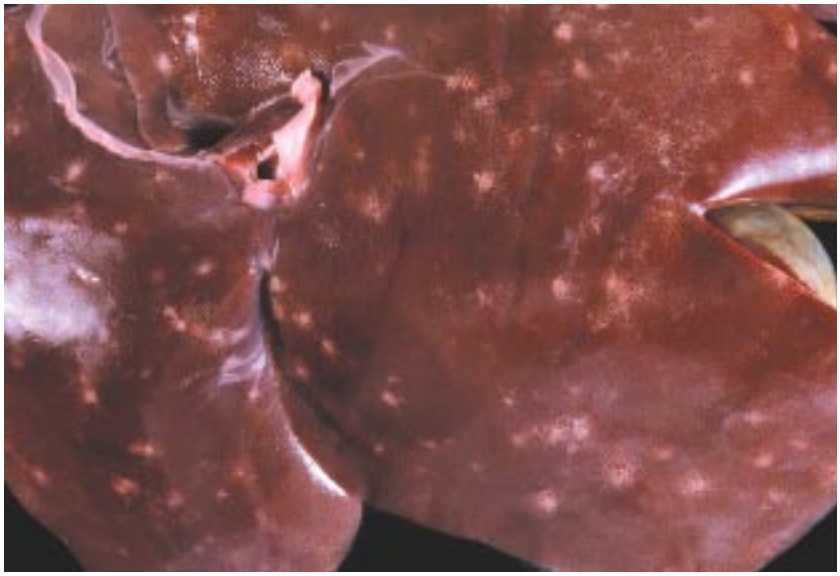

6.1 Epatite cronica interstiziale parassitaria o "fegato a macchie bianche" in un suino in crescita. Si notino le piccole aree a bordi diffusi distribuite in tutta la superficie epatica. Ascaridiosi.

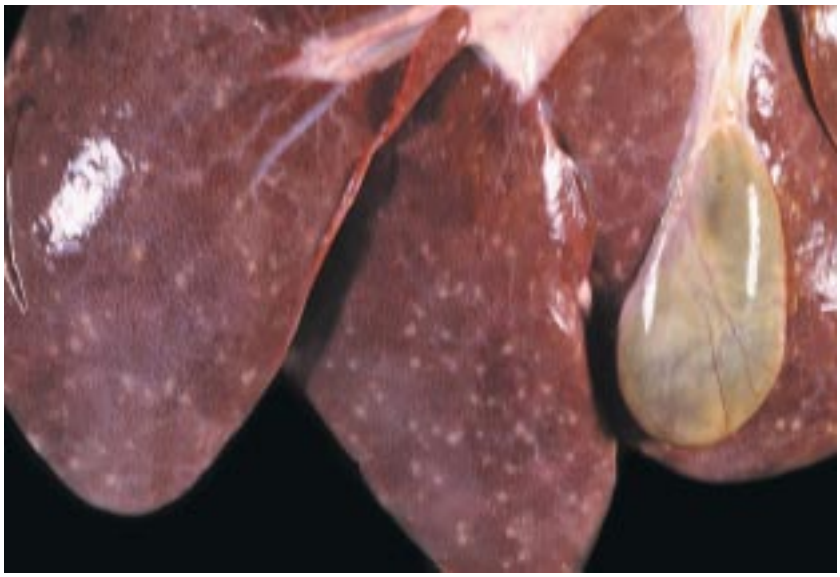

6.2 Fegato a macchie bianche in un suino in crescita infestato da *Ascaris suum*. Lesione epatica frequente da rilevare nei suini al macello.

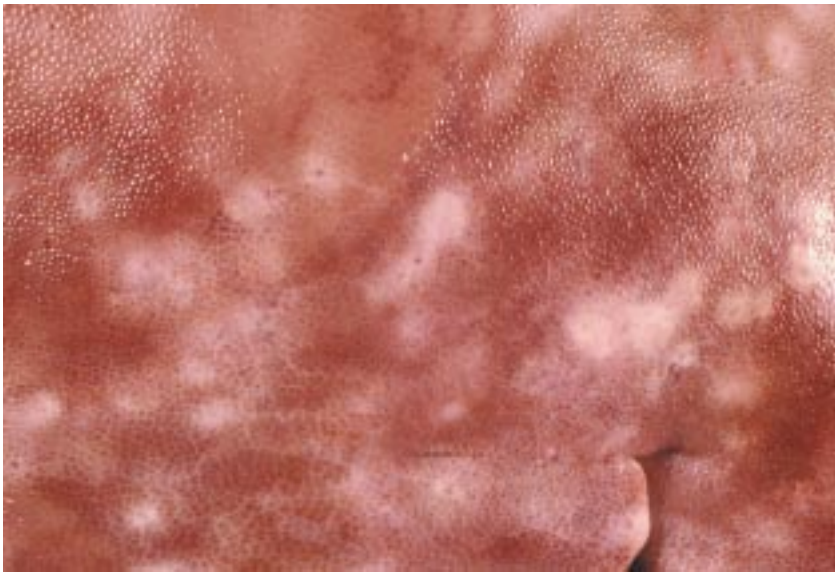

6.3 Particolare di un fegato a macchie bianche in un suino in crescita. Si notino le aree con bordi diffusi che penetrano tra i lobuli epatici. Ascaridiosi.

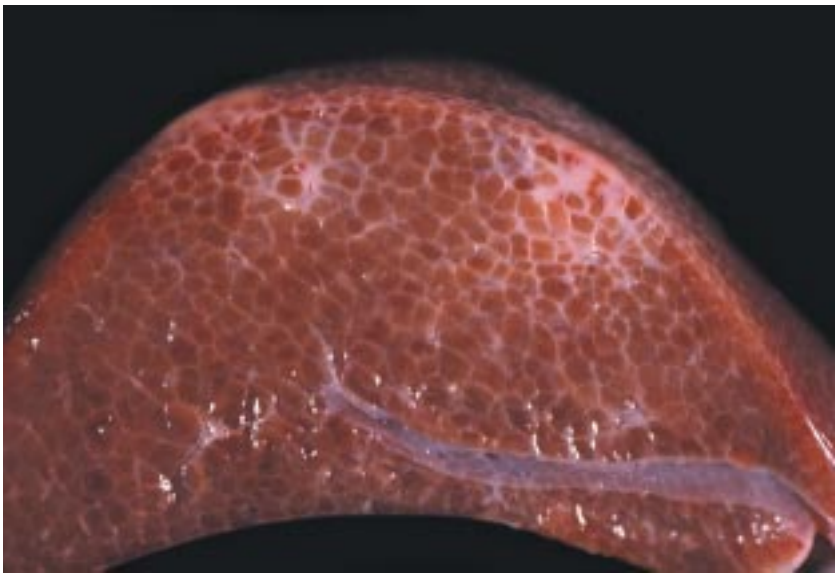

6.4 Sezione di fegato a macchie bianche. La reazione infiammatoria è superficiale ma penetra pochi millimetri nel parenchima epatico seguendo i setti intralobulari.

6.5 Fegato di scrofa di piccolo allevamento famigliare. Si notino i noduli biancastri rilevati e diffusi nel parenchima epatico. Tubercolosi.

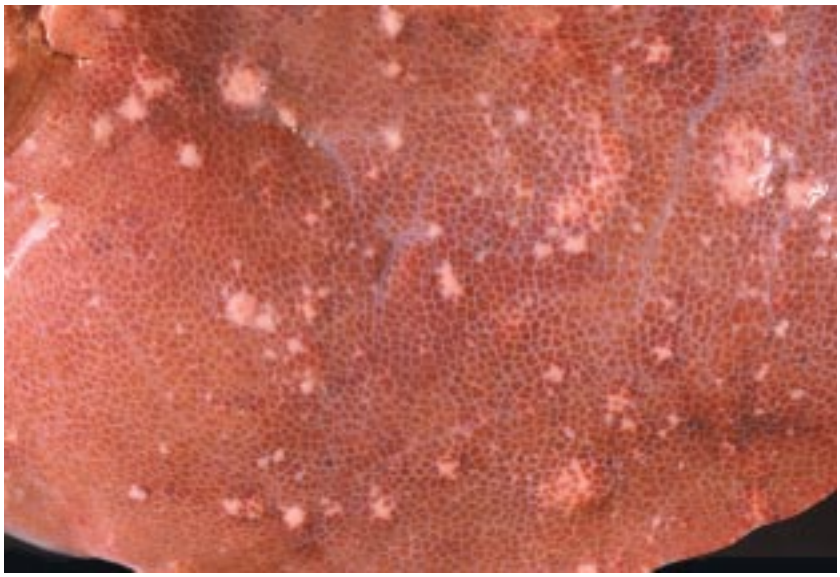

6.6 Dettaglio del fegato precedente in cui i noduli debordano dalla superficie epatica. Epatite granulomatosa tubercolare.

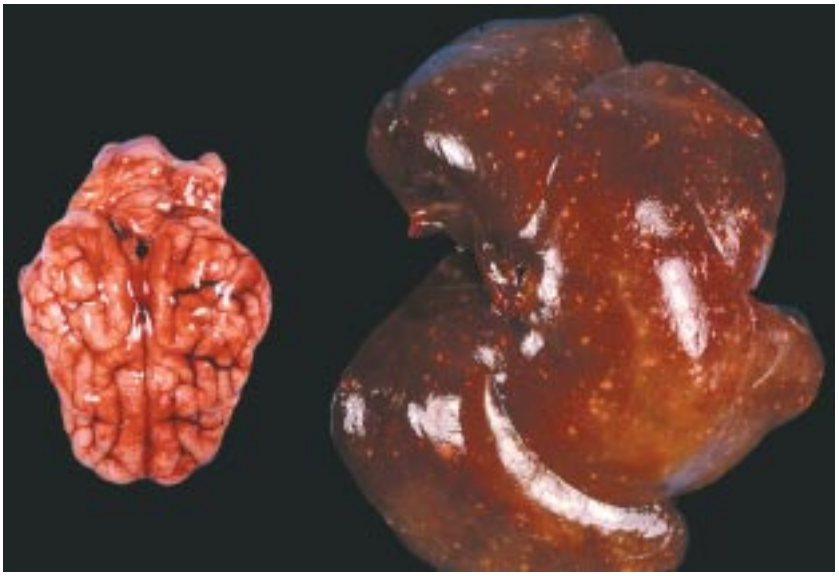

6.7 Cervello, cervelletto e fegato di un suinetto affetto da malattia di *Aujesky* (Pseudorabbia). Si notino l'intensa congestione e le emorragie a livello del sistema nervoso centrale (meningoencefalite acuta non purulenta) nonchè focolai flogistici e di necrosi in sede epatica.

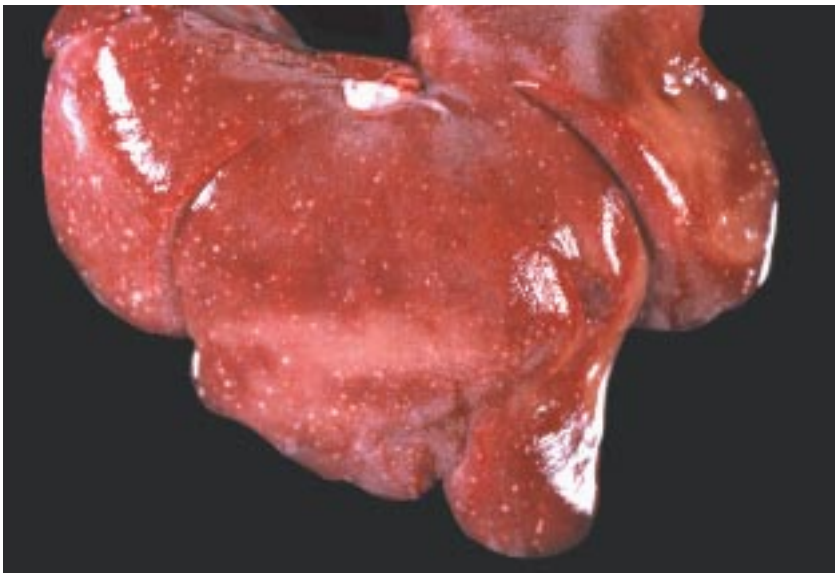

6.8 Fegato di suinetto con focolai necrotici ed epatite in corso della malattia di *Aujesky* (Pseudorabbia).

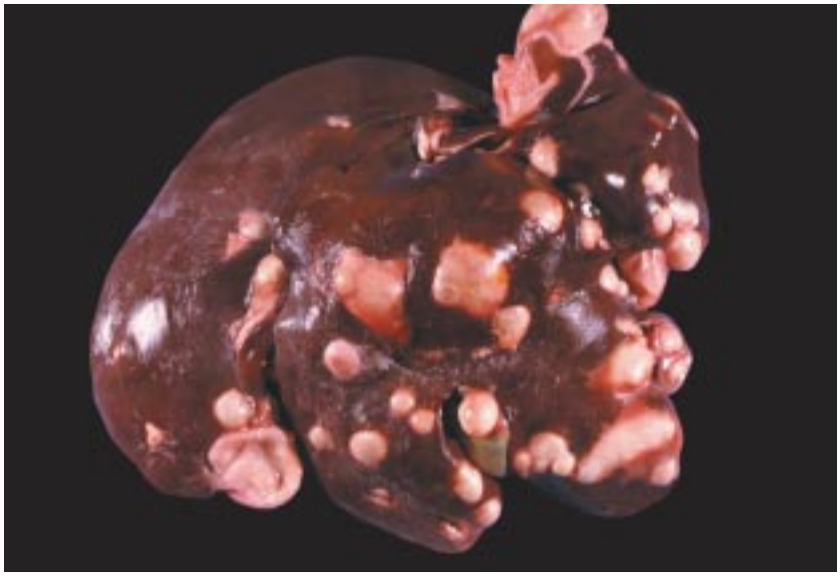

6.9 Fegato di scrofa di allevamento con grosse cisti a doppia membrana provviste di scolici nel loro interno. Idatidosi.

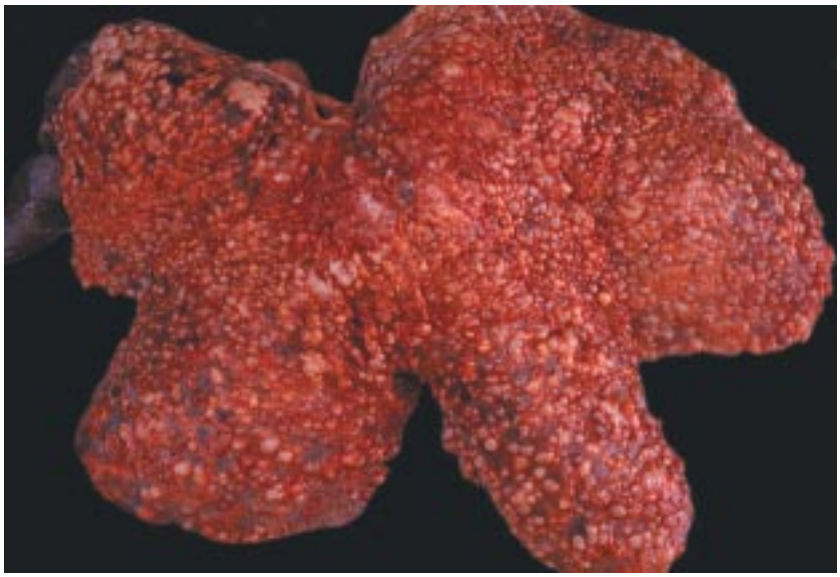

6.10 Fegato di scrofa di piccolo allevamento familiare con numerose piccole cisti identificabili con le cisti da idatidosi. Idatidosi.

6.11 Fegato di suino in crescita con cisti superficiale contenete un solo scolice. Cisticercosi.

6.12 Dettaglio del fegato di un suinetto lattante con imponenti cisti congenite. La struttura di queste cisti presenta solo una membrana e sono generalmente in concomitanza con cisti renali. Origine genetica.

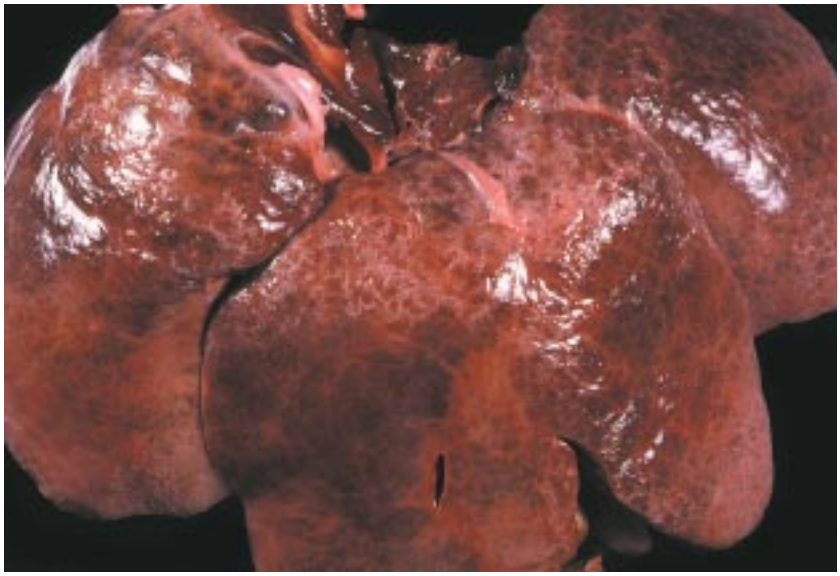

6.13 Suino in crescita con cirrosi epatica. Il fegato si presenta con superficie irregolare dovuta alla fibrosi e alla neoformazione di noduli rigenerativi. L'organo presenta significativo aumento della consistenza. Generalmente si correla con una precedente distrofia epatica o ad una grave insufficienza circolatoria.

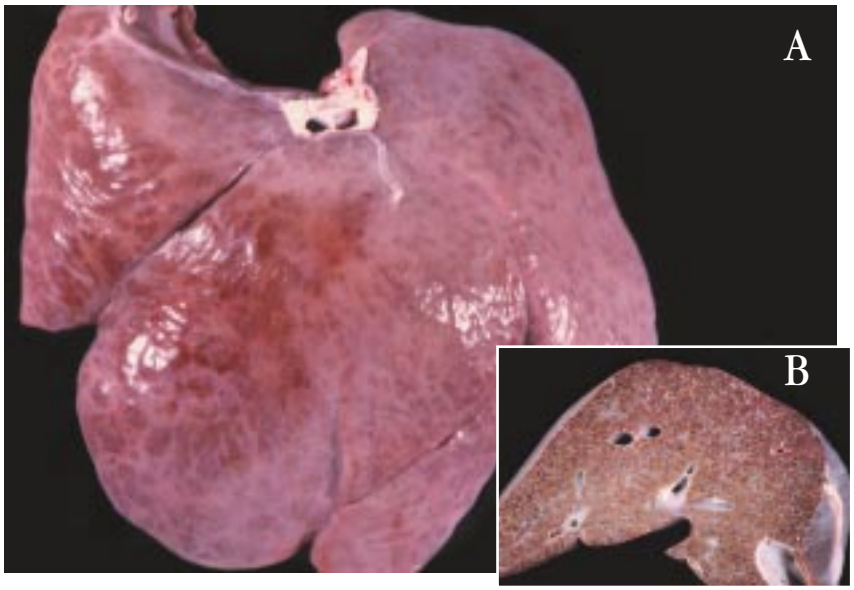

6.14 A: Suino in crescita con cirrosi epatica. Riduzione della dimensione dell'organo e superficie irregolare con prominenti (rigenerazione) noduli di color rossastro e bande di retrazione grigiastre del tessuto connettivo fibroso. Cirrosi distrofica di origine alimentare. **B:** Sezione di fegato di un suino in crescita con cirrosi. Si noti la superficie irregolare e l'aumento del tessuto connettivo fibroso.

6.15 Fegato di scrofa di allevamento aumentato di volume, di aspetto più chiaro con superficie irregolare, a focolai di periepatite. Linfosarcoma. Patologia non comune nella specie suina.

6.16 Sezione del fegato osservato in precedenza dove si può notare, nel parenchima infiltrazione di tessuto bianco grigiastro, rappresentato da cellule linfocitarie neoplastiche. Linfosarcoma.

6.17 Milza di suino in crescita con numerosi infarti marginali che distendono la capsula splenica. Peste suina classica *(Hog cholera).*

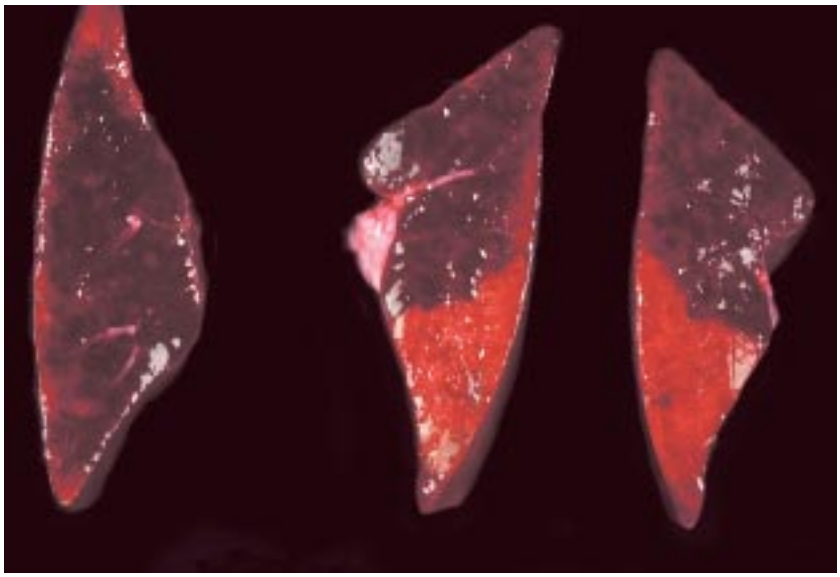

6.18 Sezione di milza con infarti di suinetto svezzato. Peste suina classica *(Hog colera).*

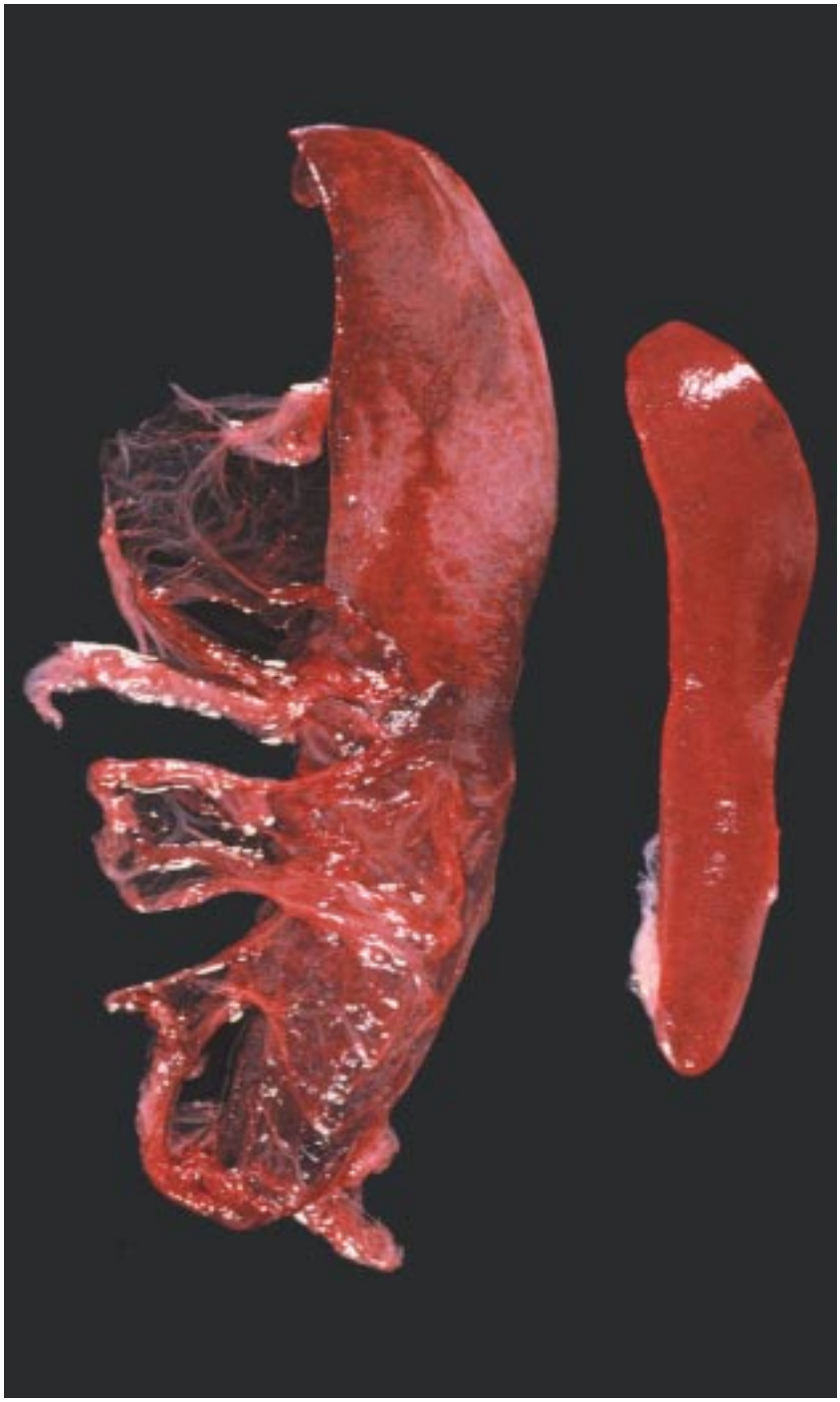

6.19 Confronto tra le milze di due suinetti svezzati della stessa età. L'immagine di destra evidenzia una milza normale, mentre quella di sinistra evidenzia splenomegalia con aree anemiche, altre congeste ed altre necrotiche. Si noti inoltre l'aderenza della capsula con l'omento. Torsione di milza.

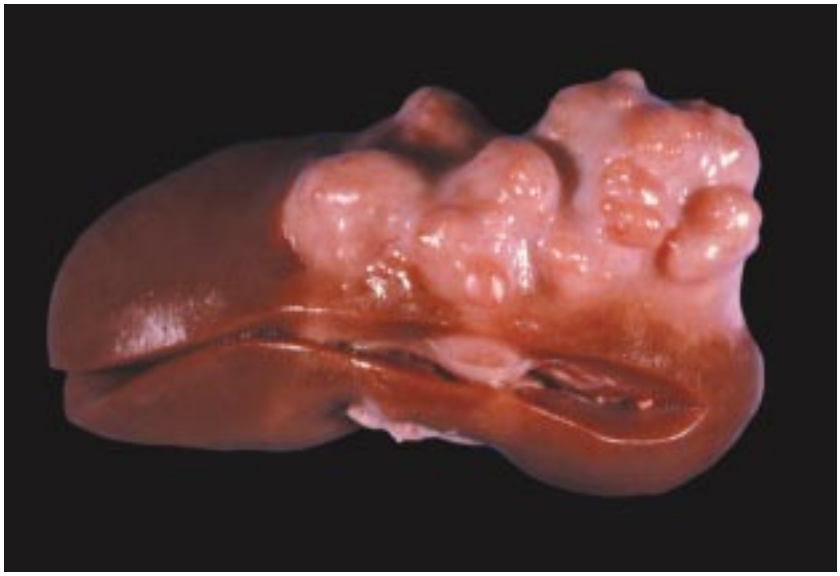

6.20 Suino in crescita. Masse biancastre di aspetto tumorale in uno dei reni. Nefroblastoma embrionale congenito.

6.21 Suino in crescita con cisti renali congenite. Malformazione congenita frequente nei suini che si osserva casualmente al macello o durante una necroscopia, Non vi è sintomatologia clinica.

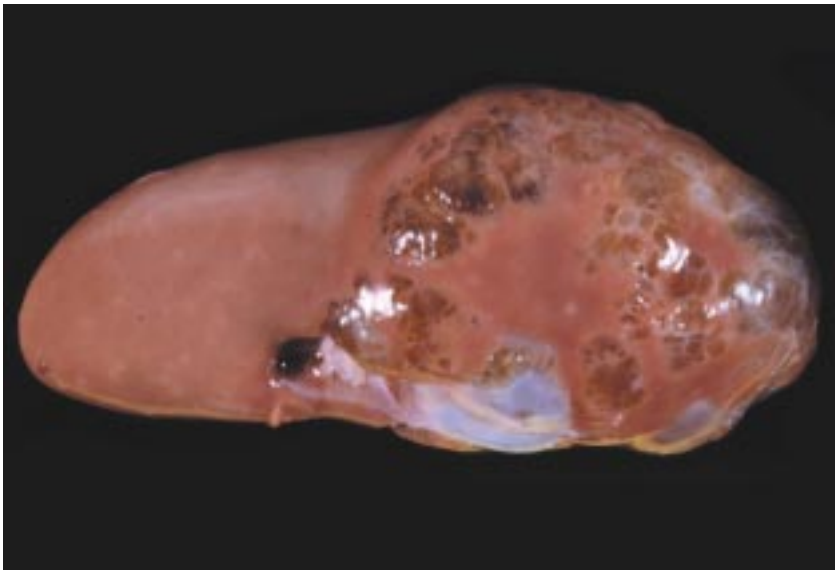

6.22 Policisti renali in un suino in crescita. Assenza di sintomatologia clinica con eccezione nei casi molto gravi. Si rileva al macello o in corso di necroscopie.

6.23 Sezione di rene in cui la maggior parte del parenchima è stato sostituito dalle cisti. Lesione a base genetica che, generalmente, coincide con la presenza di cisti epatiche.

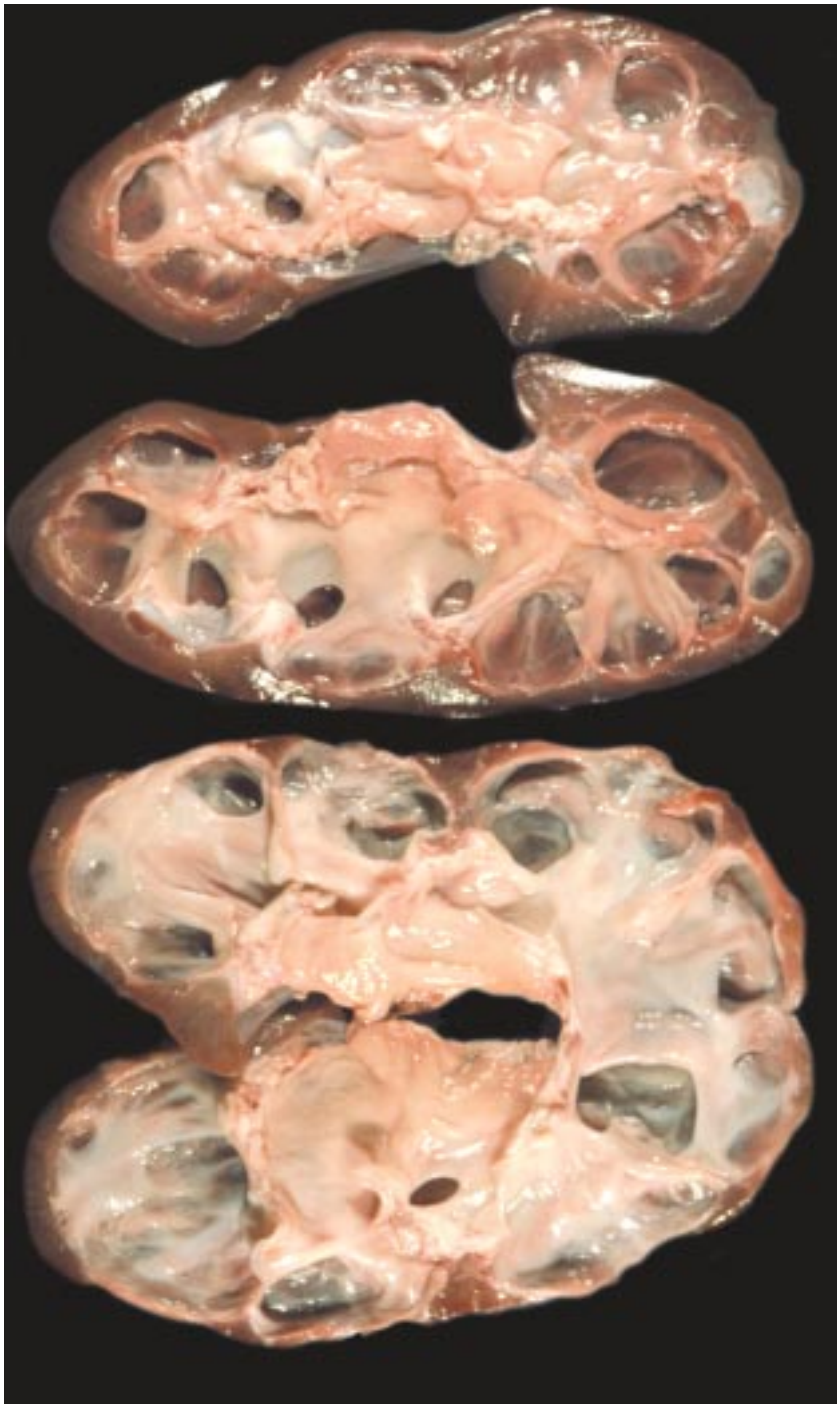

6.24 Sezioni di reni di un suino in crescita. Si noti la dilatazione della pelvi renale. Idronefrosi.

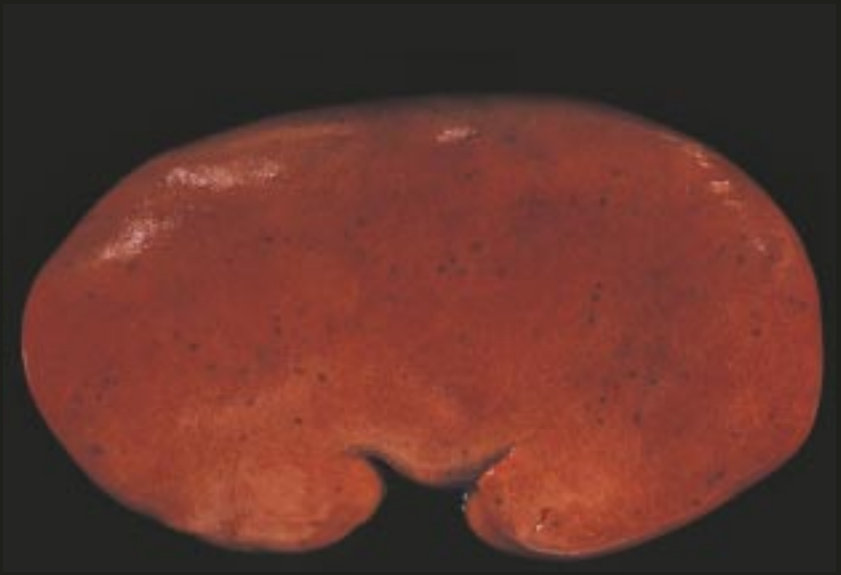

6.25 Rene di scrofa di allevamento con diffuse petecchie emorragiche distribuite in tutto il parenchima renale. Micotossicosi da consumo di alimento umido e ammuffito (immagine concessa dal Dr.Luis Cuervo).

6.26 Sezione del rene mostrato in precedenza con evidenti numerose piccole emorragie. Grave avvelenamento da micotossine (immagine concessa dal Dr. Luis Cuervo).

6.27 Rene di suinetto svezzato con emorragie nella corticale. Si notino i linfonodi renali tumefatti e emorragici. Peste suina classica in forma acuta *(Hog colera)*. Questa lesione può essere osservata anche in altre patologie setticemiche.

6.28 Superficie e sezione del rene che mette in evidenza emorragie corticali. Peste suina classica *(Hog colera)*.

6.29 Reni di suino in crescita (superficie e sezione). Si noti la congestione e le emorragie nella parte midollare. Le immagini mettono in evidenza il "rene da *shock*" che può manifestarsi durante patologie setticemiche.

6.30 Rene di suino in crescita aumentato di volume, consistente e di aspetto più chiaro con macchie sparse pianeggianti; alla superficie di taglio appaiono infossate nella corticale superficiale. Nefrite cronica interstiziale da *circovirus* di tipo II.

6.31 Aspetto esteriore e superficie di sezione di rene con fibrosi di suino in crescita. Si noti la superficie irregolare, l'aumento di consistenza e il colore biancastro della sezione. La lesione può essere riferita a nefrite cronica interstiziale; molto difficile è stabilirne la causa.

6.32 Rene di suino in crescita aumentato di volume e con emorragie puntiformi in superficie. Questo soggetto presentava inoltre lesioni necrotiche a livello della cute. Sindrome dermatite e nefropatia del suino (PDNS).

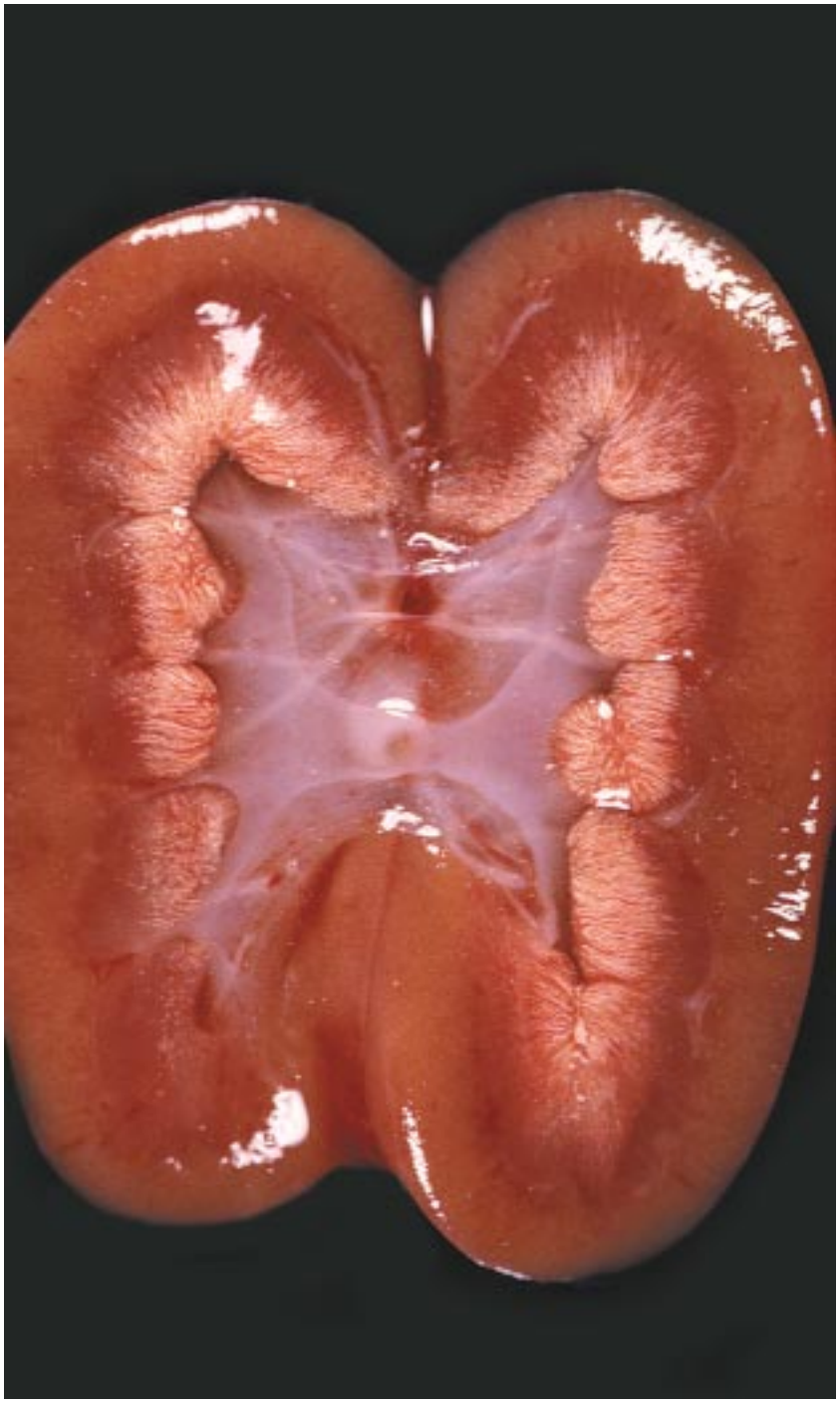

6.33 Suinetto lattante. La superficie della sezione evidenzia un precipitato di sostanza abnorme a livello dei tubuli in prossimità della pelvi renale. Questi depositi possono essere originati da urati nei suini con grave necrosi cutanea o come conseguenza di trattamenti chemioterapici.

6.34 Superficie della sezione di un rene che evidenzia un calcolo nella pelvi renale derivante da pielonefrite batterica. Infezione ascendente.

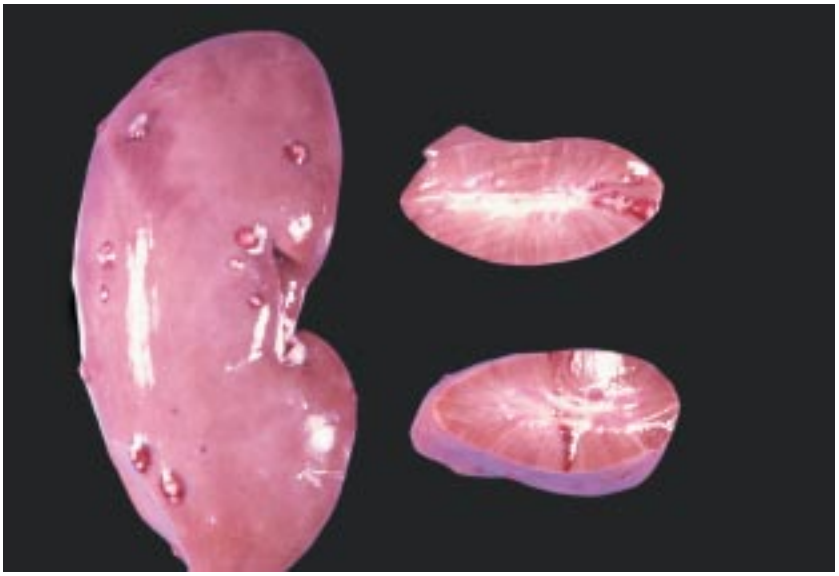

6.35 Rene di un suino in crescita con recenti piccoli ascessi superficiali. Si notino, nella sezione, le formazioni cuneiformi con alone iperemico. Nefrite purulenta embolico metastatica interstiziale da *Staphylococcus aureus.*

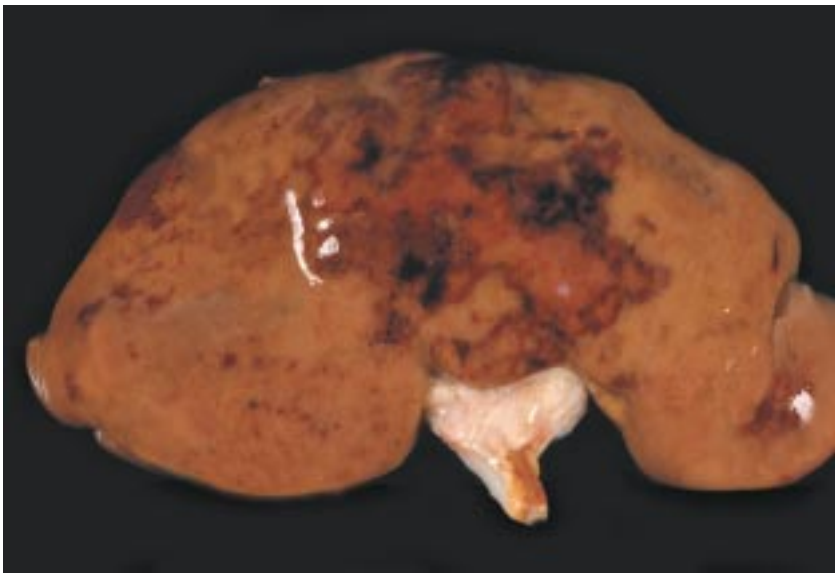

6.36 Grave nefrite embolico metastatica di origine batterica in un suino in crescita. Si notino ampie aree di infiammazione e necrosi sulla superficie.

6.37 Nefrite interstiziale embolico metastatica in suino in crescita. Si notino i molteplici punti biancastri circondati da alone iperemico. Malrosso.

6.38 Superficie della sezione del rene precedente che presenta lesioni cuneiformi causate da emboli batterici da *Erysipelothrix rhusiopatiae*.

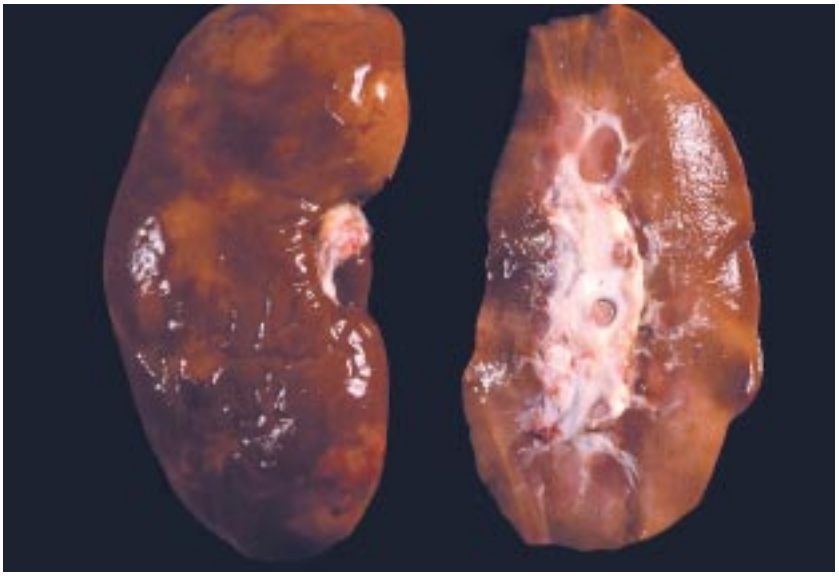

6.39 Rene di suino in crescita con fibrosi renale (aree biancastre retratte). Queste lesioni rappresentano l'evoluzione o la sequenza di una antecedente nefrite embolico metastatica.

6.40 Rene di suino in crescita con la superficie e la sezione che evidenziano aree retratte con striature radiali biancastre tipiche della fibrosi renale. Lesione che risulta precedere la formazione della nefrite interstiziale metastatica.

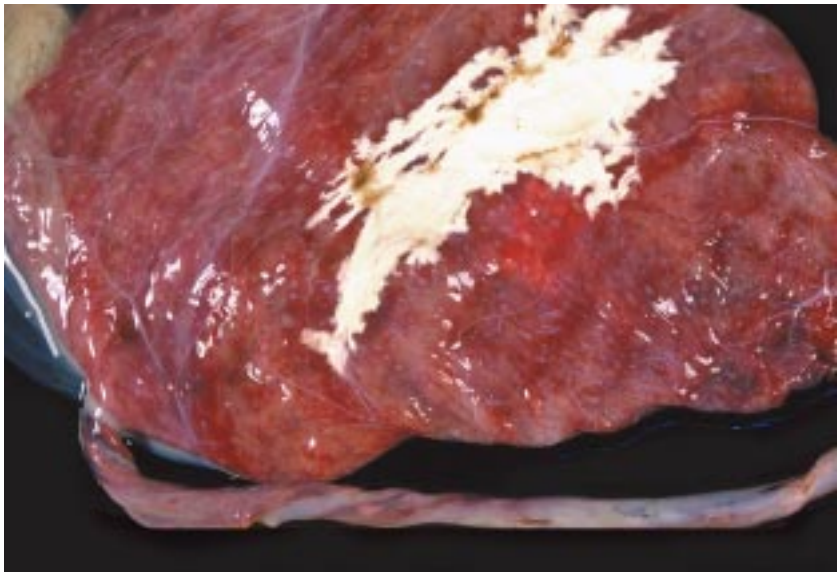

6.41 Particolari della placenta di una scrofa che ha partorito normalmente e che mette in evidenza una placca di calcificazione di color bianco. Reperto frequente e di nessun significato patologico.

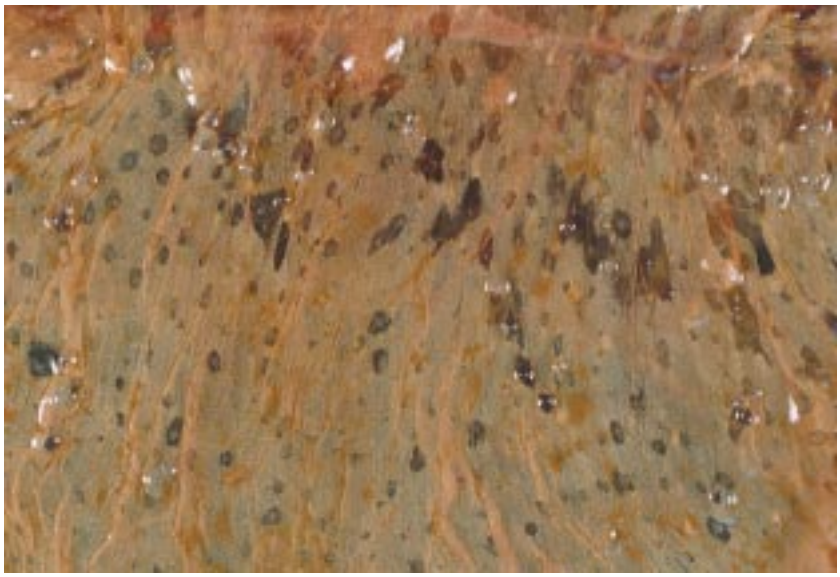

6.42 Placenta di scrofa con molteplici erosioni. Lesione frequente nei casi della sindrome riproduttiva e respiratoria (PRRS).

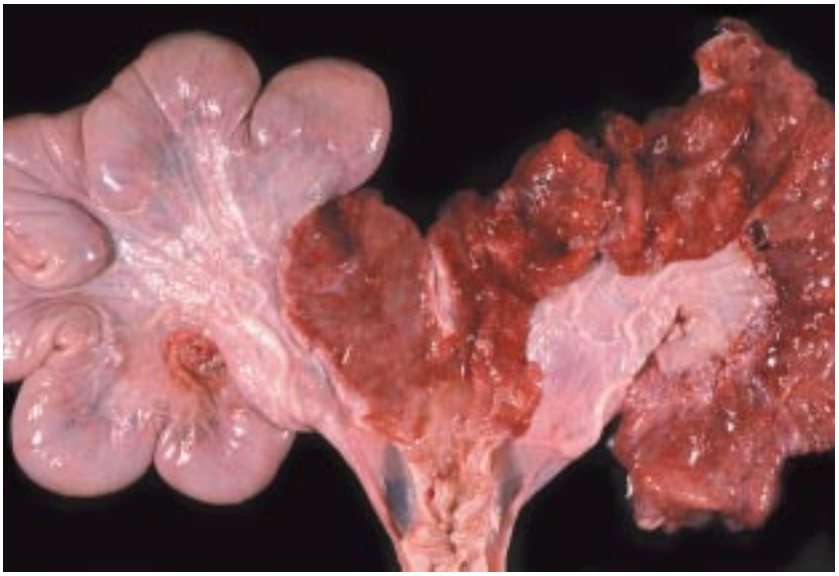

6.43 Utero di scrofa di allevamento morta improvvisamente e affetta dalla "sindrome MMA". Entrambe le corna uterine sono ingrossate, l'endometrio è congesto e la parete è edematosa. Endometrite colibacillare.

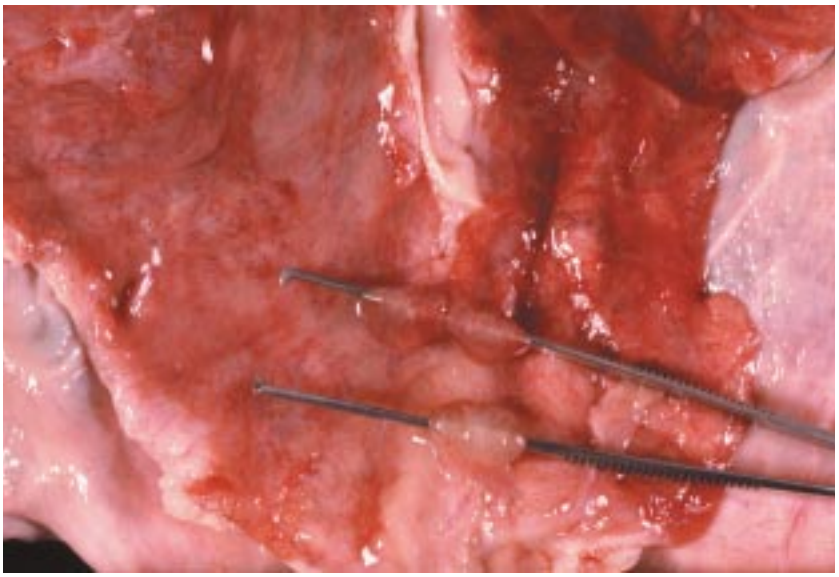

6.44 Dettaglio del caso precedente in cui si può osservare ll'iperplasia cistica dell'endometrio. Questa patologia rappresenta un grave problema della sindrome riproduttiva e respiratoria (PRRS) della scrofa. A livello dell'utero si è isolato *E.coli*.

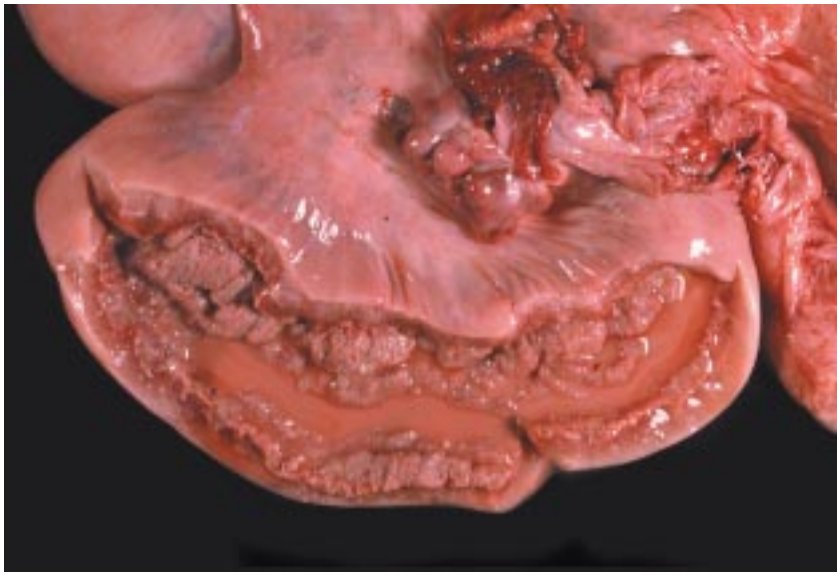

6.45 Piometra in una scrofa morta improvvisamente e che presentava vulvo vaginite essudativa. Si noti la dilatazione delle corna uterine con contenuto purulento emorragico, iperplasia e necrosi dell'endometrio unitamente a grave edema della parete uterina. Piometra da *Staphylococcus* e *E.coli.*

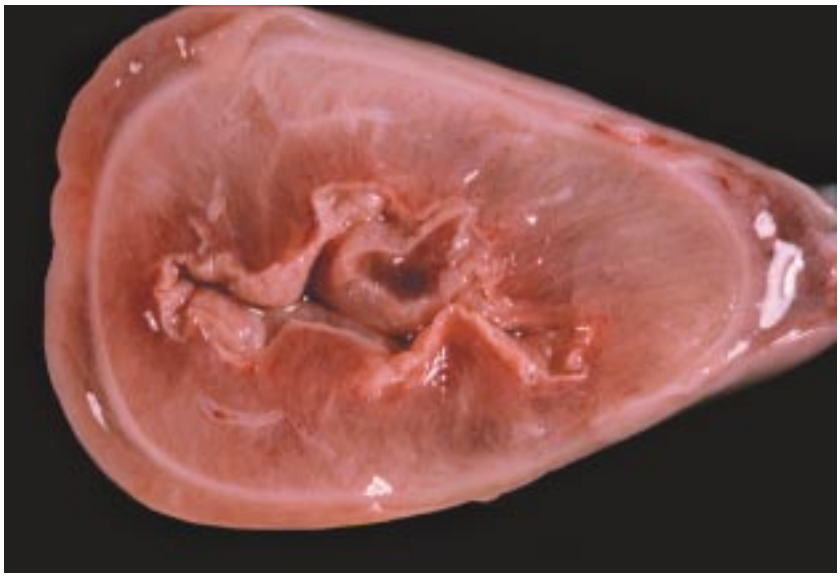

6.46 Dettaglio della sezione dell'utero precedente in cui si evidenzia edema notevole della parete. Lo stipite di *E.coli* identificato corrisponde con un ceppo endotossico.

6.47 Piometra in una scrofa sofferente per "sindrome MMA". Si noti la dilatazione dell'utero, l'abbondanza di materiale purulento e l'infiammazione dell'endometrio. Infezione mista di *Staphylococcus* e *Streptococcus*.



6.48 Suinetti nati morti. Aborto. Si noti la morte dei feti in differenti periodi di sviluppo dai più piccoli, mummificati, a quelli maggiormente sviluppati. Sindrome riproduttiva e respiratoria (PRRS).

6.49 Suinetti abortiti da una scrofa con parvovirosi. La morte dei feti è avvenuta in periodi diversi e i feti presentano dimensioni diverse. Questa patologia è associata con l'aborto da *Parvovirus*, non si escludono altre patologie.

6.50 Suinetto abortito con il cordone ombelicale emorragico. Reperto generalmente associato con aborto da sindrome riproduttiva e respiratoria (PRRS).

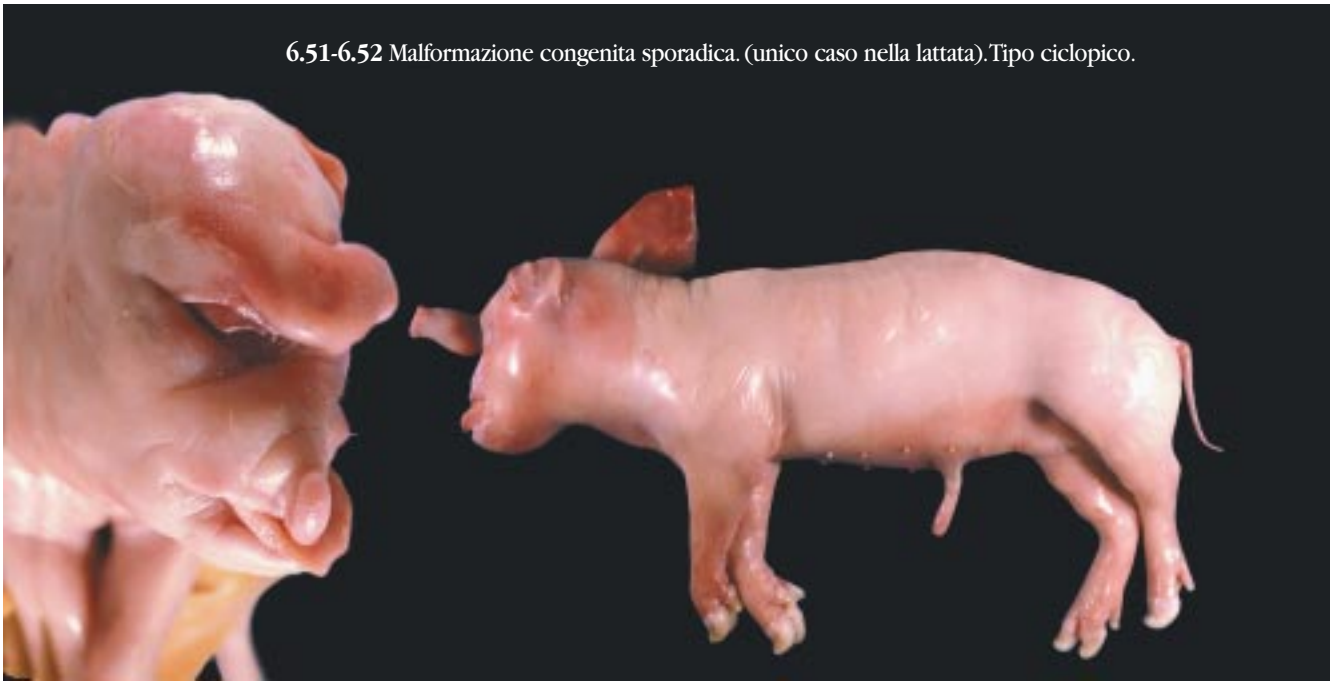

6.51-6.52 Malformazione congenita sporadica. (unico caso nella lattata).Tipo ciclopico.

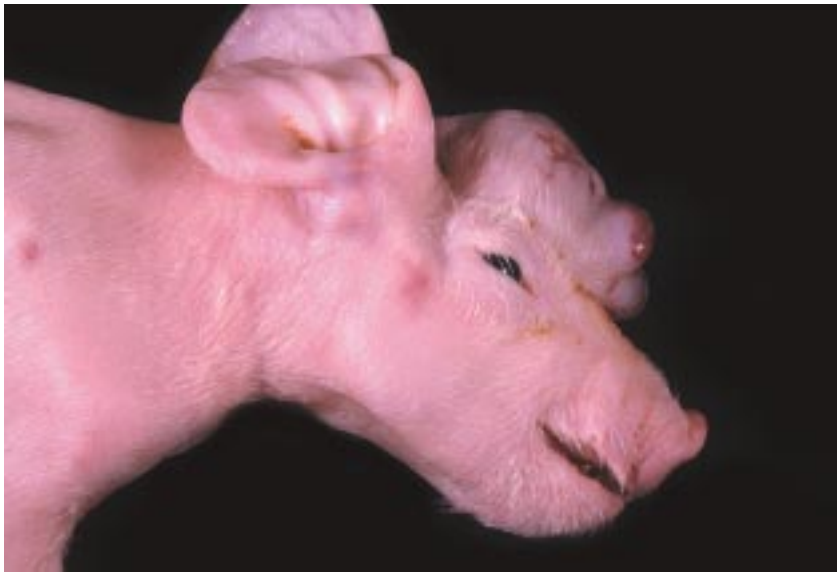

6.53 Malformazione congenita di neonato morto. Episodio sporadico di meningocele. Questa malformazione si presenta in notevole percentuale nella infezione della scrofa da *Pestivirus*.

6.54 Malformazione congenita sporadica. Suinetti siamesi uniti nella parte toracica con unica testa e duplicazione del corpo e delle estremità.

Capitolo 7.
Testo: cranio e fosse nasali

Nella osservazione delle parti di questa regione, le cavità nasali sono gli elementi di maggior interesse. Le aperture delle cavità nasali possono fornire dati rilevanti riferibili sia ai processi di carattere sistemico come a quelli di patologie specifiche. La presenza dei disturbi di circolo, come ad esempio le emorragie, indicano generalmente patologie setticemiche di origine batterica o virale.
Le riniti possono essere originate dalla distruzione della flora comune, da danni sulla mucosa o da condizioni di immunodeficienza. Queste infiammazioni possono essere acute o croniche e possono presentare caratteristiche differenti a seconda del tipo di essudato presente: catarrale, fibrinoso, ecc…
Una delle riniti specifiche maggiormente importante del suino, la rinite atrofica, è in questa sede il maggior punto di riferimento.
La apertura del cranio, con l'esame dell'encefalo, può fornirci informazioni importanti di molte patologie sistemiche.

7.1 Suinetto lattante. Focolai necrotici a livello delle gengive, palato duro e parte del faringe causati dal bacillo della necrosi in corso di malattia di *Aujeszky* (pseudorabbia).

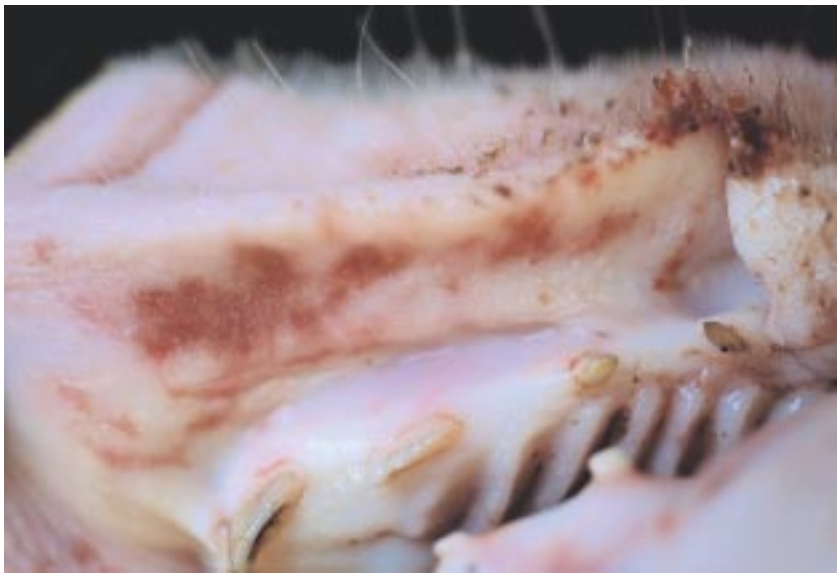

7.2 Suino in crescita. Presenza di erosioni e di ulcere nella mucosa orale nella malattia vescicolare.

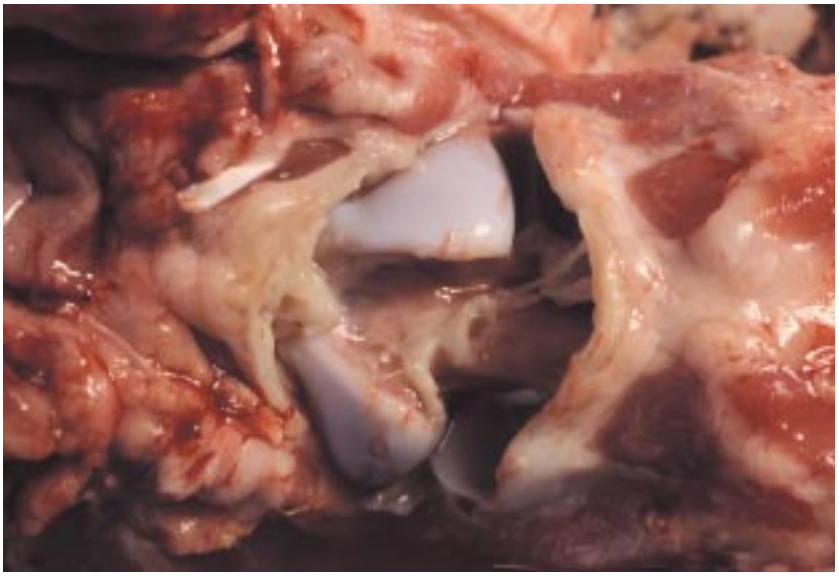

7.3 Suinetto svezzato. Artrite fibropurulenta alla articolazione atlanto occipitale. Setticemia da streptococco.

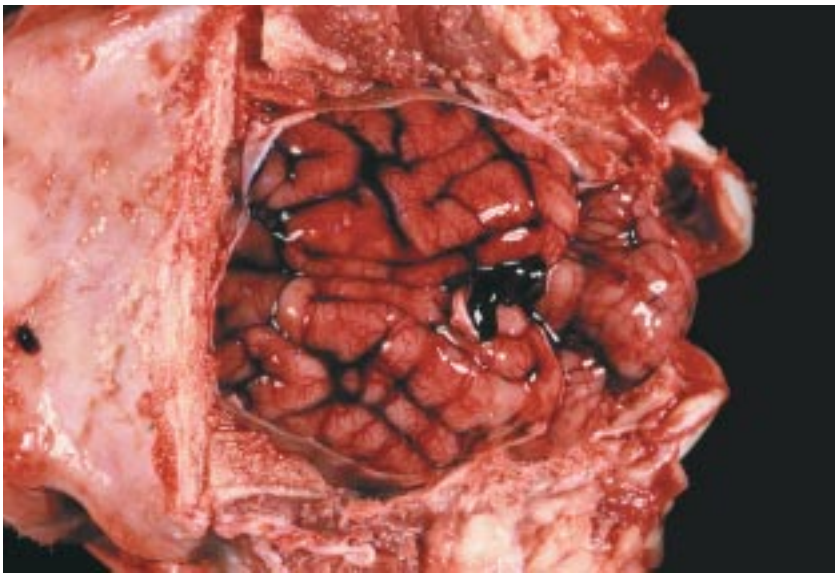

7.4 Suinetto svezzato. Intensa congestione, edema e emorragie meningee nel corso della setticemica da streptococco.

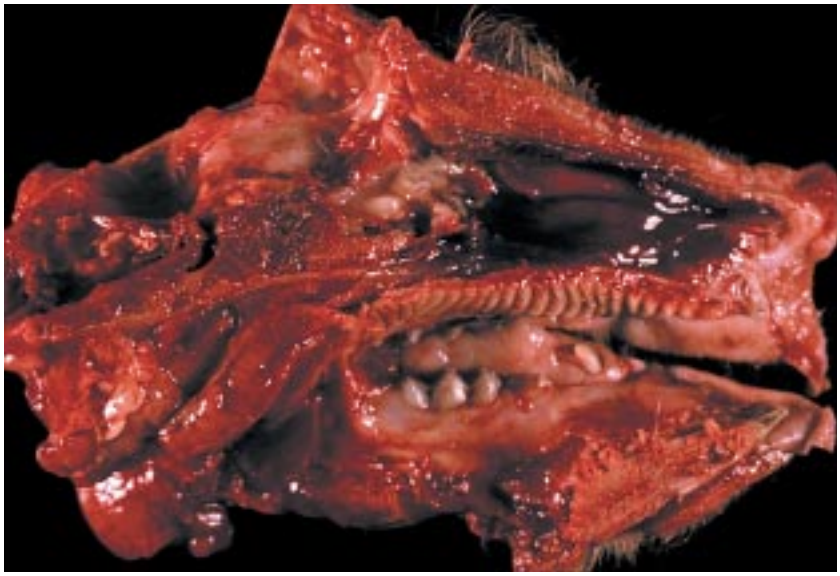

7.5 Suinetto lattante. Rinite catarrale acuta: rinite a corpi inclusi.

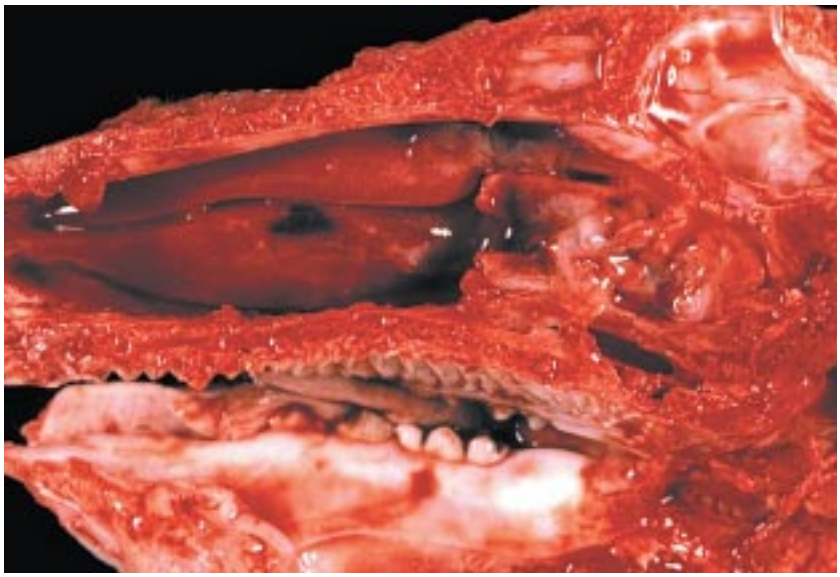

7.6 Suinetto svezzato. Rinite catarrale acuta. Eziologia batterica.

7.7 Suinetto svezzato. Rinite catarrale emorragica riferibile a setticemia batterica.

7.8 Suinetto svezzato. Rinite catarrale cronica. La sezione sagittale evidenzia atrofia dei turbinati nasali e essudato mucopurulento.

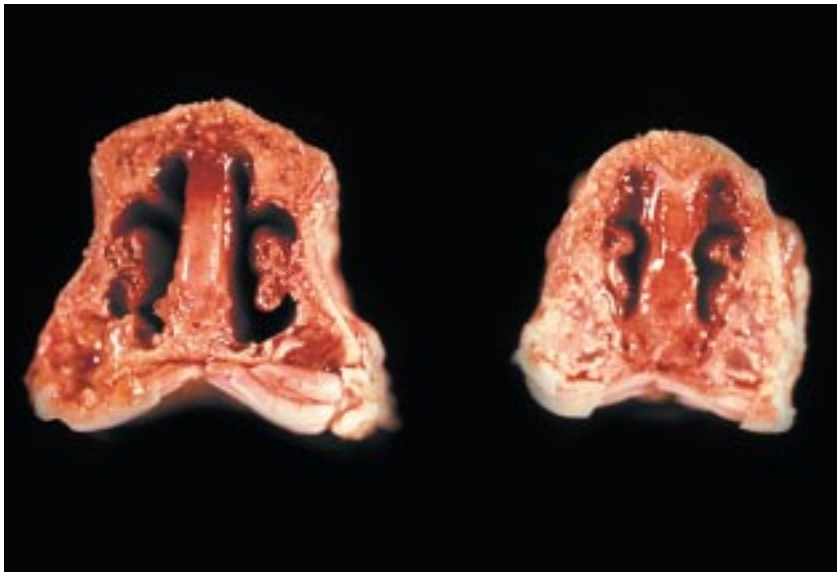

7.9 Suinetto svezzato. Rinite catarrale acuta con atrofia dei turbinati. Rinite atrofica.

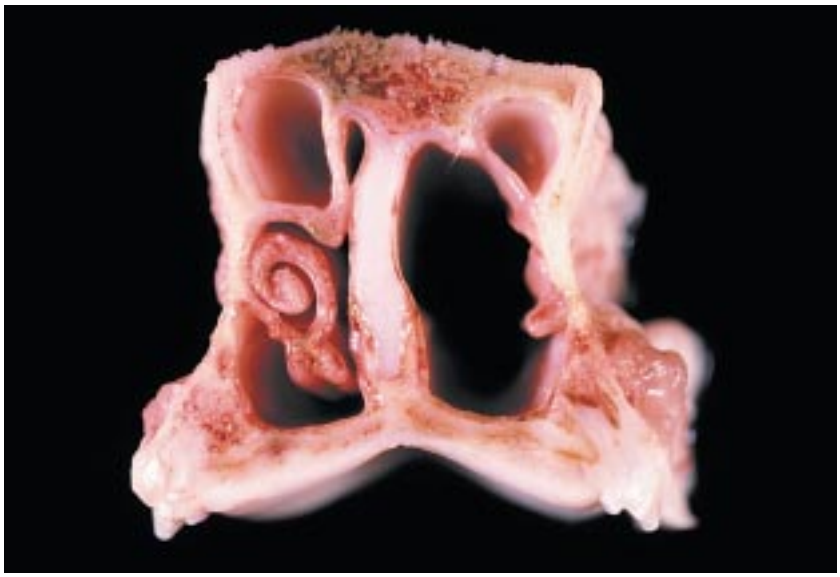

7.10 Suinetto svezzato. Deviazione del setto nasale e distruzione quasi completa dei turbinati del lato destro. Rinite atrofica.

Indice Alfabetico

Adenomatosi intestinale 130
Alopecia 43
Arterite 126
Artrite fibrinosa 59
Artrite fibrinosopurulenta 173
Artrite necrotico purulenta 58
Artrite purulenta 58
Ascessi paracostali 60, 61
Ascessi, polmone 90
Ascessi,reni 159
Atrofia delle coane 175, 176
Atrofia lipomatosa 57
Atrofia muscolare 47
Bottoni da peste 130
Broncopolmonite catarrale 85, 86, 87, 89
Broncopolmonite emorragica 83
Broncopolmonite fibrinosa 82, 83
Broncopolmonite fibrinosa necrotica 81, 83, 94, 96
Broncopolmonite interstiziale 91, 92, 93, 94, 95
Broncopolmonite necrotico purulenta 94
Bursite cronica 43, 59
Cachessia 28
Calcificazione, placenta 162
Calcolo renale 158
Ciclopico 168
Cirrosi epatica 146
Cisticerco, cisticercosi 145
Cisticerco, idatidiosi 144
Cisticercosi congenita, fegato 145
Cisticercosi renale congenita 150
Cisticercosi valvolare congenita 77
Colite catarrale 132
Colite necrotico difteroide 133, 134
Congestione, linfonodi 54
Congestione, meningi 173
Congestione polmonare 96
Degenerazione ialina del miocardio 77
Dermatite necrotico purulenta multifocale 40
Distensione intestinale 136
Echimosi, polmone 78
Edema, apparato digerente 118, 132, 133
Edema interstiziale, polmone 85, 95, 97
Edema, meningi 173
Edema, mesentere 113, 114
Edema palpebrale 35
Edema polmonare 96
Edema sottocutaneo 51
Edema, stomaco 113
Edema subpericardico 75
Edema, utero 164
Emorragia, cute 39
Emorragia, linfonodo 52, 53, 154

Emorragia, polmone 78, 79
Emorragia, rene 153, 154, 155
Emorragia, setticemia 173
Emorragie SNC 143
Emorragia subepicardica 74, 75
Endocardite verrucosa 76
Endometrite 163, 165
Enteriti 120, 122
Enterite catarrale 114, 115, 116, 117, 119, 121, 123, 124, 126
Enterite emorragica 123, 124, 126, 128, 129
Enterite necrotica 126
Enterite necrotico-difteroide 131, 135
Enterite proliferativa 129, 131
Epatite granulomatosa 142
Epatite interstiziale 140
Epatite, virus 143
Erosioni 37, 42
Erosioni, bocca 172
Erosioni, placenta 162
Essudato vulvovaginale 47
Fegato a macchie bianche 140, 141
Fibrosi, fegato 146
Fibrosi lipomatosa 57
Fibrosi renale 156, 161
Gastrite catarrale 112
Gastrite emorragica 112
Idronefrosi 152
Ileite necrotico-difteroide 128
Ileite regionale 129
Infarto, linfonodo 109
Infatro, milza 148
Iperemia intestinale 119
Iperplasia, endometrio 163, 164
Iperplasia rigenerativa , fegato 146
Ipertrofia, linfonodi 54
Linfosarcoma 147
Malformazione congenita 44, 168, 169
Meningocele 168
Meningoencefalite 143
Morsicature 34
Mummificazione 166
Necrosi, bocca 172
Necrosi, coda 46
Necrosi cutanea 41
Necrosi del lombo 56, 57
Necrosi, endometrio 164
Necrosi, fegato 143
Necrosi intestinale 125
Necrosi, milza 149
Necrosi, orecchie 38
Necrosi, polmone 83
Nefrite embolica metastatica 159
Nefrite interstiziale 155

Nefroblastoma embrionale 150
Osteoemocromatosi 62, 63
Pericardite fibrinosa 72, 73, 80
Pericardite fibrosa 72
Periepatite focale 147
Peritonite fibrinosa 106
Peritonite fibrinosopurulenta 107
Peritonite sierofibrinosa 106
Petecchie, polmone 78
Pielonefrite 158
Piometra 47, 75, 164, 165
Pleurite fibrinosa 80, 82, 83, 84
Pododermatite necrotica 45
Poliartrite 44, 58
Polisierosite 72, 107
Polmonite catarrale 88, 89, 95
Polmonite catarrale-purulenta 89
Polmonite fibrinosa 95
Polmonite emorragica 95
Polmonite necrotica 95
Precipitati in sede pelvi renale 157
Proctite ulcerativa 137
Rene policistico 151
Rinite atrofica 36
Rinite catarrale 174, 175, 176
Rinite emorragica 175
Rottura epatica 121
Stenosi del retto 32, 137
Tiflite difteroide 133
Tiflite necrotico difteroide 130, 136
Tremore mioclonico 34
Torsione della milza 108
Trombosi 126
Tumefazione dei linfonodi 108
Ulcera, bocca 172
Ulcera gastrica 110, 111
Ulcere 37,42
Vescicole 37, 42

Argomenti di anatomia patologica

Aborto 166, 167
Adenomatosi intestinale 130
Artrite 58
Ascaridiosi 140, 141
Atrofia muscolare 47
Borsite cronica 59
Broncopolmonite granulomatosa 97, 98
Calcolosi renale 158
Circovirosi 28, 29, 54, 55, 108, 155
Cirrosi epatica 146
Cisticercosi 145
Clostridiosi 33, 123, 124, 125, 126, 127
Coccidiosi 30, 117, 132
Colibacillosi 30, 35, 112, 113, 114, 115, 116, 119, 120, 121, 124, 132, 163
Dermatite necrotico purulenta o stafilococcica 40
Diarrea epidemica 122, 123
Disidratazione 35
Dissenteria 133, 134, 135
Embolismo batterico 90
Endometrite 163
Enteropatia proliferativa 128, 129, 130
Enterotossiemia 123, 124, 127
Gastroenterite trasmissibile 31, 121
Idatidosi 144
Idronefrosi 152
Influenza 85
Ileite (enteropatia proliferativa) 128
Immaturità muscolare 45
Ipoglicemia 29
Malattia degli edemi 34, 35, 113, 114, 118, 132
Malattia del cuore Mulberry 75
Malattia di Aujeszky 96, 143, 172
Malattia di Glässer 51, 72, 73, 106
Malattia vescicolare 37, 42, 172
Malrosso 39, 76, 160
Meningocele 168
Micoplasmosi 80
Micotossicosi 153
Microangiopatia dietetica 75
Morsicature 34
Morte improvvisa 111, 127, 163
Necrosi del muscolo 56, 57
Osteomatocromatosi 62, 63
Parvovirosi 166
Pasteurellosi 73, 81, 82, 94
Peste suina classica 36, 53, 74, 109, 148, 154
Piometra 47, 75, 164
Pleuropolmonite 82, 83, 84
Polmonite enzootica 86, 87, 88, 89, 90
Prolasso del retto 32
Rinite atrofica 36,176

Rinite da corpi inclusi 174
Ritenzione fecale 136
Rogna 43
Rottura del fegato 121
Salmonellosi 126, 131, 136
Setticemia 52, 59, 73, 75, 155, 173, 175
Shock renale 155
Sindrome dermatite e nefropatia 41, 156
Sindrome multisitemica post svezzamento (circovirosi) 28, 108
Sindrome respiratoria e riproduttiva (PRRS) 91, 92, 93, 94, 95, 162, 163, 167
Spirochetosi intestinale 131, 133
Stenosi del retto 32, 137
Streptococcosi 52, 73, 76, 79, 94, 165, 173
Torsione della milza 108, 149
Tubercolosi 142
Ulcera gastrica 110, 111

Agenti eziologici

***A**ctinobacillus pleuropneumoniae* 82, 83, 84, 95, 96
Ascaris suum 140, 141
Aspirazione di preparato a base di ferro 97
Aujeszky 96, 143, 172
Bacillo della necrosi 58
Ballantidium coli 133, 135
Bordetella 95
Brachyspira hyodysenteriae 133, 134
Brachyspira pilosicoli 131
***C**ircovirus* 28, 29, 54, 55, 108, 155
Cisticerchi 145
Clostridium perfringens 33, 123, 124, 125, 126, 127
Coccidi 30, 117, 132
Coronavirus 86, 121, 122, 123
***E**rysipelothrix rhusiopatiae* 39, 76, 160
Escherichia coli 30, 112, 113, 114, 115, 116, 118, 119, 120, 121, 124, 132, 163, 164
***H**aemophilus parasuis* 106
***L**ausonia intracellularis* 128, 130
Metastrongili 98
Micoplasma 80
Micotossine 153
Parvovirus 166
***P**asteurella multocida* 81, 82, 94
Pestivirus 168
Porcilaie 43, 59
***S**almonella* 126, 131, 136
Spirochete 131, 133
Staphylococcus 44, 45, 58, 164
Staphylococcus aureus 159, 165
Streptococcus 52, 76, 79, 94, 107, 165, 173
Traumi 60
Virus della PRRS 91, 92, 93, 94

ELANCO ANIMAL HEALTH

A Division of Eli Lilly and Company
Four Parkwood, Suite 125
500 East 96th Street
Indianapolis, IN 46240 USA
www.elanco.com