FONDAZIONE INIZIATIVE ZOOPROFILATTICHE E ZOOTECNICHE - BRESCIA

LEZIONI DI CITOLOGIA DIAGNOSTICA VETERINARIA

44

EDITO A CURA DELLA
FONDAZIONE INIZIATIVE ZOOPROFILATTICHE E ZOOTECNICHE - BRESCIA

LEZIONI DI CITOLOGIA
DIAGNOSTICA VETERINARIA

Nella stessa collana sono stati pubblicati i seguenti volumi:

1 - 1979 Infezioni respiratorie del bovino
2 - 1980 L'oggi e il domani della sulfamidoterapia veterinaria
3 - 1980 Ormoni della riproduzione e Medicina Veterinaria
4 - 1980 Gli antibiotici nella pratica veterinaria
5 - 1981 La leucosi bovina enzootica
6 - 1981 La «Scuola per la Ricerca Scientifica» di Brescia
7 - 1982 Gli indicatori di Sanità Veterinaria nel Servizio Sanitario Nazionale
8 - 1982 Le elmintiasi nell'allevamento intensivo del bovino
9 - 1983 Zoonosi ed animali da compagnia
10 - 1983 Le infezioni da Escherichia coli degli animali
11 - 1983 Immunogenetica animale e immunopatologia veterinaria
12 - 1984 5° Congresso Nazionale Associazione Scientifica di Produzione Animale
13 - 1984 Il controllo delle affezioni respiratorie del cavallo
14 - 1984 1° Simposio Internazionale di Medicina veterinaria sul cavallo da competizione
15 - 1985 La malattia di Aujeszky. Attualità e prospettive di profilassi nell'allevamento suino
16 - 1986 Immunologia comparata della malattia neoplastica
17 - 1986 6° Congresso Nazionale Associazione Scientifica di Produzione Animale
18 - 1987 Embryo transfer oggi: problemi biologici e tecnici aperti e prospettive
19 - 1987 Coniglicoltura: tecniche di gestione, ecopatologia e marketing
20 - 1988 Trentennale della Fondazione Iniziative Zooprofilattiche e Zootecniche di Brescia, 1956-1986
21 - 1989 Le infezioni erpetiche del bovino e del suino
22 - 1989 Nuove frontiere della diagnostica nelle scienze veterinarie
23 - 1989 La rabbia silvestre: risultati e prospettive della vaccinazione orale in Europa
24 - 1989 Chick Anemia ed infezioni enteriche virali nei volatili
25 - 1990 Mappaggio del genoma bovino
26 - 1990 Riproduzione nella specie suina
27 - 1990 La nube di Chernobyl sul territorio bresciano
28 - 1991 Le immunodeficienze da retrovirus e le encefalopatie spongiformi
29 - 1991 La sindrome chetosica nel bovino
30 - 1991 Atti del convegno annuale del gruppo di lavoro delle regioni Alpine per la profilassi delle mastiti
31 - 1991 Allevamento delle piccole specie
32 - 1992 Gestione e protezione del patrimonio faunistico
33 - 1992 Allevamento e malattie del visone
34 - 1993 Atti del XIX Meeting annuale della S.I.P.A.S., e del Convegno su Malattie dismetaboliche del Suino
35 - 1993 Stato dell'arte delle ricerche italiane nel settore delle biotecnologie applicate alle scienze veterinarie e zootecniche - Atti 1ª conferenza nazionale
36 - 1994 Argomenti di patologia veterinaria
37 - 1994 Stato dell'arte delle ricerche italiane sul settore delle biotecnologie applicate alle scienze veterinarie e zootecniche
38 - 1995 Atti del XIX corso in patologia suina e tecnica dell'allevamento
39 - 1995 Quale bioetica in campo animale? Le frontiere dell'ingegneria genetica
40 - 1996 Principi e metodi di tossicologia in vitro
41 - 1996 Diagnostica istologica dei tumori degli animali
42 - 1998 Umanesimo ed animalismo
43 - 1998 Atti del Convegno scientifico sulle enteropatie del Coniglio

FONDAZIONE INIZIATIVE ZOOPROFILATTICHE
E ZOOTECNICHE - BRESCIA

LEZIONI DI CITOLOGIA DIAGNOSTICA VETERINARIA

(dal Corso tenutosi a Brescia, 22-26 giugno 1998)

EDITO A CURA DELLA
FONDAZIONE INIZIATIVE ZOOPROFILATTICHE
E ZOOTECNICHE - BRESCIA
Via A. Bianchi 1, 25125 Brescia - Tel. 030/223244-2420569

© Fondazione Iniziative Zooprofilattiche e Zootecniche - Brescia, Maggio 1999
Tipolitografia La Nuova Cartografica S.p.A. - Brescia, 1999

PROGRAMMA DEL
CORSO DI CITOLOGIA DIAGNOSTICA VETERINARIA

Brescia, 22-26 Giugno 1998

Lunedì

8,30 - 8,45	Registrazione partecipanti e inaugurazione del corso
8,45 - 10,45	Storia e concetti base di citologia (Dr. M. Caniatti - Anat. Pat., Milano)
10,45 - 11	Break
11 - 13	Tecniche di prelievo citologico: *teoria e laboratorio* (Dr. S. Romussi - Clin. Chirurg. Vet., Milano)
14 -16	Citologia del processo infiammatorio e neoplasie (Dr. G. Bettini - Patol. Gen. e Anat. Pat., Bologna)
16-16,15	Break
16,15-17,30	*Laboratorio* (processo infiammatorio e neoplasie)

Martedì

8,30-10,30	Citologia della cute (Prof. L. Mechelli - Patol. Gen. e Anat. Pat., Perugia)
10,30 - 10,45	Break
10,45 - 12,45	*Laboratorio* (citologia della cute)
13,45 - 15,45	Sangue e midollo osseo (Prof. R. Guglielmino - Clin. Med., Torino)
15,45 - 16	Break
16 - 17,30	*Laboratorio* (sangue)

Mercoledì

8,30 - 10,30	Citologia linfonodale (Dr. P. Roccabianca - Patol. e Igiene Vet., Padova)
10,30 - 1045	Break
10,45 - 12,45	*Laboratorio* (citologia linfonodale)
13,45 - 15,45	Citologia della ghiandola mammaria: *teoria e laboratorio* (Prof. M.G. Canese - Patol. Gen. e Anat. Pat., Torino)
15,45 - 16	Break
16 - 18	Citologia di rene, prostata e testicoli: *teoria e laboratorio* (Dr. M. Caniatti - Anat. Pat., Milano)

Giovedì

8,30 - 10,30	Citologia dei versamenti cavitari (Dr. M. Caniatti - Anat. Pat., Milano)
10,30 - 10,45	Break
10,45 - 12,45	*Laboratorio* (citologia dei versamenti cavitari)
13,45 - 15,45	Citologia di ossa, muscolo e sinoviali: *teoria e laboratorio* (Dr. A. M. Cantoni - Patol. gen. e Anat. Pat., Parma)
15,45 - 16	Break
16 - 18	Citologia del fegato: *teoria e laboratorio* (Dr. P. Roccabianca - Patol. e Igiene Vet., Padova)

Venerdì

8,30 - 10,30	Citologia dell'apparato respiratorio: *teoria e laboratorio* (Dr. M. Caniatti - Anat. Pat., Milano)
10,30 - 10,45	Break
10,45 - 12,45	Citologia del SNC: *teoria e laboratorio* (Prof. A. Poli - Patol. Gen. e Anat. Pat., Pisa)
13,45 - 15,45	Citologia e ispezione delle carni: *teoria e laboratorio* (Prof. E. Scanziani - Anat. Patol., Milano)
15,45 - 16	Break
16 - 17,15	Esame finale
17,15 - 17,30	Saluto e consegna degli attestati

INDICE

Programma del corso di citologia diagnostica veterinaria . . . . . pag. 5

PREMESSA . . . . . » 9

M. CANIATTI - Storia e concetti base di citologia . . . . . » 11

S. ROMUSSI - Tecniche di prelievo citologico . . . . . » 19

G. BETTINI - La citologia dei processi infiammatori e delle neoplasie . . . . » 27

L. MECHELLI, L. PASCUCCI, C. TIEGHI - Aspetti di citologia cutanea veterinaria » 43

R. GUGLIELMINO - Morfologia delle cellule del sangue . . . . . » 65

P. ROCCABIANCA - Citologia linfonodale . . . . . » 81

M.G. CANESE - Citopatologia della ghiandola mammaria . . . . . » 93

M. CANIATTI - Citologia di rene, prostata e testicoli . . . . . » 105

M. CANIATTI - Esame citologico dei versamenti . . . . . » 111

A.M. CANTONI - L'esame citologico nella diagnosi delle patologie ossee, muscolari e del liquido sinoviale . . . . . » 121

P. ROCCABIANCA - Citologia epatica . . . . . » 131

M. CANIATTI - Citologia dell'apparato respiratorio . . . . . » 143

D. DE LORENZI, C. CANTILE, A. POLI - Esame citologico del liquido cefalorachidiano . . . . . » 153

E. SCANZIANI, P. SABBION, G. GHISLENI, M. CANIATTI - La citologia nella diagnostica anatomo-patologica applicata all'ispezione delle carni . . . . » 177

PREMESSA

Con grande soddisfazione ho appreso della disponibilità della Fondazione Iniziative Zooprofilattiche e Zootecniche di Brescia a stampare le Lezioni del Corso di CITOLOGIA DIAGNOSTICA VETERINARIA, tenutosi nella sede della Fondazione dal 22 al 26 giugno 1998. Sarà così possibile divulgare i risultati di un'iniziativa che ha riscosso la piena soddisfazione di tutti i partecipanti (25 fra ricercatori universitari, ricercatori degli Istituti zooprofilattici e studiosi di altri Enti), a conferma dell'importanza non trascurabile che l'argomento va acquisendo nel complesso delle attività diagnostiche in campo veterinario.

Non vi è infatti, allo stato attuale, recesso del corpo umano o animale, né lesione di qualsivoglia tipo che non possa essere raggiunta ed esplorata mediante interventi citologici. È però vero che questo tipo di attività diagnostica richiede grande applicazione, acquisizione di una vasta casistica ed apprendimento di un'adeguata cultura di base e specifica.

Sono proprio queste ultime considerazioni che hanno spinto l'Associazione dei Patologi Veterinari Italiani a organizzare, con l'essenziale contributo della Fondazione Iniziative Zooprofilattiche e Zootecniche e dell'Istituto Zooprofilattico Sperimentale di Brescia, 5 giornate di studio "full immersion" sulla citologia diagnostica. L'attività didattica è stata affidata essenzialmente a giovani ricercatori dell'APIV, che si sono applicati con grande impegno per la migliore riuscita dell'iniziativa. Alla presentazione di argomenti monografici inseriti in vari ambiti di studio, ha sempre fatto seguito l'attività pratica esercitazionale, che ha consentito a tutti i partecipanti di mettere subito a frutto le nozioni apprese.

Dai commenti emersi a fine corso, docenti e discenti hanno convenuto sulla buona qualità dell'iniziativa, che ha dimostrato come la citologia diagnostica possa trovare larga applicazione anche in Medicina Veterinaria. Soprattutto quando tale attività si giova della piena collaborazione con i clinici e viene affrontata con la necessaria umiltà.

Le nozioni di base proposte durante il corso ai partecipanti devono pertanto intendersi come elementi preliminari per lo studio e l'applicazione nel campo della citologia diagnostica veterinaria. Nonostante il mio mandato sia terminato, mi sento però di assicurare che l'APIV riuscirà a fornire, con altre iniziative, più approfondite informazioni su specifici argomenti della diagnostica patologica veterinaria.

Da ultimo vorrei sottolineare che, se il corso di Brescia è stato organizzato essenzialmente per i ricercatori universitari e degli istituti zooprofilattici, trovo auspicabile, per il futuro, che l'iniziativa si ripeta a vantaggio dei tanti veterinari impegnati nella clinica dei piccoli animali, i quali potrebbero ulteriormente migliorare le loro già elevate capacità professionali avviandosi anch'essi ad un corretto approccio alla citologia diagnostica veterinaria.

Chiudo questa breve premessa esprimendo un sentito ringraziamento a tutti coloro che hanno provveduto alla realizzazione del Corso di Citologia Diagnostica: anzitutto il prof. Giancarlo Mandelli, che ha contribuito validamente alla programmazione del Corso; il dott. Angelo Pecorelli, segretario della Fondazione Iniziative Zooprofilattiche e Zootecniche di Brescia, che ha raccolto l'invito a dare supporto logistico e finanziario alla manifestazione; tutti i docenti coinvolti nella manifestazione che, con le loro brillanti relazioni e la loro esperienza tecnica e interpretativa, hanno validamente trasferito ai partecipanti una qualificata mole di informazioni, dando lustro all'attività formativa dell'APIV.

Il Presidente dell'APIV
Prof. Antonio Leoni

M. CANIATTI

STORIA E CONCETTI BASE DI CITOLOGIA

Istituto di Anatomia patologica veterinaria e Patologia aviare
Università degli Studi di Milano

In questa nota introduttiva verranno esaminati diversi aspetti generali, spesso tra loro poco o per nulla correlati, riguardanti la citologia diagnostica. Ne consegue che il tema sarà svolto per punti secondo il seguente schema:

- Storia (breve) della citologia diagnostica
- Definizioni generali con note sugli scopi, vantaggi, limiti e pericoli della citologia diagnostica.
- Prelievo, preparazione e colorazione dei campioni citologici.
- Modalità di invio dei campioni citologici.
- Principi interpretativi di base in citologia.
- Modalità di lettura del campione citologico.
- Il referto citologico

STORIA (BREVE) DELLA CITOLOGIA DIAGNOSTICA (Koss, 1992)

1839: le basi dello studio citologico degli organi e tessuti vengono poste da Theodor Schwann (microscopista) e Mathias Schleiden (botanico) i quali individuano la cellula come unità base della materia vivente.

1855: Viene introdotto da Virchow il concetto secondo cui ogni cellula deriva da un'altra cellula e che la patologia è, in definitiva, una malattia delle cellule.

1860-1870: grazie all'utilizzo di fissativi e coloranti si afferma l'istologia. Le sezioni istologiche, nelle quali viene mantenuta l'architettura del tessuto, permettono di formulare "concetti base" sia dell'istologia normale che patologica.

1880: Introduzione della biopsia tissutale diagnostica. In questo modo nasce e si afferma la patologia chirurgica. Infatti fino ad allora l'istopatologia aveva un ruolo descrittivo, utilizzato in particolare su materiale di necroscopia; ora lo studio microscopico di un campione tissutale assume un valore diagnostico-clinico e le malattie possono finalmente essere classificate secondo schemi microscopici invece che basandosi sull'impressione clinica.

La citologia diagnostica nasce in medicina umana, tra la fine del secolo scorso e l'inizio di questo, a seguito di indagini su liquidi quali: versamenti, urine, sputo e anche vomito, ma si afferma, grazie a Ehrlich e all'uso dei coloranti di anilina, soprattutto nello studio delle cellule del sangue contribuendo alla nascita dell'ematologia.

A causa dell'idea secondo cui le biopsie chirurgiche potrebbero contribuire alla diffusione metastatica delle neoplasie, negli anni '20 si assiste all'introduzione della citologia diagnostica per aspirazione. Il merito va a Hayes Martin (chirurgo) e Edward Ellis (tecnico) che utilizzano aghi grossi (calibro 16-18G).

In medicina umana tuttavia, nella prima metà del secolo, l'evento chiave dell'utilizzo della citologia come sussidio diagnostico è il lavoro contemporaneo di Aureli Babès (1927) e George Papanicolaou (1928) che porta all'osservazione dell'utilità di campioni vaginali o cervicali nella diagnosi del cancro uterino. Tuttavia bisogna aspettare ancora più di dieci anni per assistere al definitivo successo della citologia diagnostica quando, nel 1943, Papanicolaou pubblica in collaborazione con il ginecologo Herbert Traut un atlante sull'uso dello striscio vaginale nella diagnosi precoce del cancro uterino in pazienti asintomatici.

Sempre della prima metà del secolo sono gli studi di Dudgeon e Wrigley (1935) sulla valutazione citologica dell'espettorato nella diagnosi di neoplasie polmonari, tuttavia si deve allo sviluppo di nuove tecniche di indagine (ecografia, TAC, risonanza magnetica, endoscopia...) il notevole sviluppo che la citologia diagnostica ha conosciuto negli ultimi decenni. In particolare va segnalato come i prelievi per aspirato con ago sottile (calibro 20-25G) siano diventati tra i più importanti metodi di diagnosi oncologica.

In medicina veterinaria la citologia come sussidio diagnostico nasce negli Stati Uniti negli anni '50 a partenza da gruppi di patologi-clinici che, avendo una preparazione di base di tipo ematologico, sviluppano una "citologia di tipo ematologico" avvalendosi di tecniche standard dell'ematologia che prevedono veloce fissazione del campione all'aria e colorazioni tipo Romanowsky (es. Wright, Giemsa, May-Grünwald Giemsa, Nuovo Blu di Metilene...). Grazie ai numerosi vantaggi legati alla diagnosi citologica (basso costo, velocità, atraumaticità, ripetibilità, possibilità di valutare fluidi, ecc.), l'utilizzo della citologia per scopi diagnostici si afferma definitivamente, nella realtà veterinaria nordamericana, alla fine degli anni '70, anni in cui sono pubblicati i primi manuali di tecniche di prelievo e interpretazione dei campioni citologici (Rebar, 1977; Perman *et al.*, 1979). La citologia diagnostica veterinaria sbarca in Europa solo alla fine degli anni '80 e, tra i primi, proprio in Italia grazie al lavoro di Giovanni Rovetta che propone al nostro Istituto la sua idea di una tesi nel campo della citologia diagnostica. Rovetta si laurea nel 1988 con una tesi dal titolo "Valutazione comparativa di alcune tecniche citologiche ed istologiche nella diagnosi delle neoplasie animali". Giovanni, che ha perso tragicamente la vita in un incidente nell'estate del 1990, avrà il suo lavoro di tesi pubblicato (Rovetta *et al.*, 1992) e il suo nome, ce lo auguriamo, sarà sempre ricordato come quello del primo veterinario italiano che abbia visto le potenzialità della disciplina della citologia diagnostica.

Nel 1989 viene istituito, sempre presso il nostro Istituto, un "servizio di citologia diagnostica" indirizzato ad Istituti universitari e a veterinari liberi professionisti. Il successo del servizio, e più in generale l'affermazione della citologia diagnostica come esame collaterale dell'indagine clinica, è testimoniato dal numero di campioni citologici valutati in un anno (155 nel 1989, sopra ai 1000 dal 1992, circa 2000 negli ultimi 2-3 anni).

Attualmente, in Italia e più in generale in Europa, sono disponibili numerosi "servizi" in grado di dare supporto nel campo della citologia diagnostica. Inoltre numerosi liberi professionisti hanno buone conoscenze di base che consentono loro di interpretare la maggior parte della routine citologica di un ambulatorio veterinario. Assistiamo quindi ad un momento di particolare fortuna della citologia diagnostica

anche se potremmo forse trovarci in una fase di iniziale eccessivo entusiasmo cui potrebbe conseguire un naturale ridimensionamento.

Va comunque registrata una relativa povertà di produzione scientifica legata alla citologia diagnostica veterinaria che ha espresso un buon numero di pubblicazioni descrittive di quadri citologici in varie condizioni normali e patologiche, ma assai poco per quanto riguarda la sensibilità della tecnica in generale o in particolari tipi di prelievi. È su questi argomenti che dovranno essere indirizzati futuri studi.

DEFINIZIONI GENERALI CON NOTE SUGLI SCOPI, VANTAGGI, LIMITI E PERICOLI DELLA CITOLOGIA DIAGNOSTICA.

Con il termine di biopsia si intende il prelievo di materiale da organi o tessuti, in un soggetto vivente e a scopi diagnostici. La biopsia può essere citologica o istologica. In termini generali la biopsia istologica ha, salvo eccezioni, un valore diagnostico superiore a quella citologica in quanto permette la valutazione di un numero superiore di cellule, ma soprattutto in un contesto in cui viene mantenuta la struttura architettonica del tessuto. L'esame citologico deve quindi essere confinato a diagnosi preoperatorie o nel follow-up di patologie già diagnosticate. Un campione operatorio, specie se di una forma neoplastica, deve essere sempre sottoposto ad esame istologico.

Gli **scopi** per i quali si ricorre all'utilizzo della citologia diagnostica sono molteplici, ma riassumibili in: diagnosi, prognosi e terapia. In particolare, per quanto riguarda la diagnosi, deve essere sottolineato come l'esame citologico non debba necessariamente e inequivocabilmente avere precise indicazioni diagnostiche. Nella maggior parte dei casi l'apporto della citologia è semplicemente quello di presentare ipotesi utili alla soluzione del problema clinico (restringimento del numero delle diagnosi differenziali, suggerimento di precise indagini addizionali).

I **vantaggi** legati all'uso della citologia diagnostica vengono individuati in: basso costo, velocità (del prelievo e del trattamento del campione che può essere pronto in pochi minuti per la lettura al microscopio), atraumaticità della tecnica che normalmente ha come diretta conseguenza quella di non necessitare anestesia locale o generale, ripetibilità (utile nel caso di prelievo di campioni non diagnostici perché poco cellulari, ma anche nel follow-up del paziente per valutare ad esempio l'efficacia della terapia intrapresa).

I **limiti** della citologia diagnostica risiedono in: scarsità dei campioni diagnostici, necessità del supporto clinico alla diagnosi, possibilità di errori. La scarsità dei campioni diagnostici, o quanto meno suggestivi di un'ipotesi diagnostica, è dovuta nella stragrande maggioranza dei casi a scarsa cellularità del prelievo. Questo inconveniente può essere dovuto a inesperienza nella tecnica di prelievo, ma più frequentemente alla mancata esfoliazione dovuta ad una componente connettivale in cui la sostanza fondamentale agisce da potente collante fra le cellule che inoltre, all'interno del connettivo stesso, sono frequentemente in netta minoranza rispetto alla componente non cellulare.

Nella diagnosi citologica il supporto dei dati clinici è determinante e quindi è di vitale importanza una stretta collaborazione fra clinico (esecutore del prelievo e de-

positario dei dati di: segnalamento, sintomatologia, sede del prelievo, tipo di lesione, sospetto diagnostico) e patologo che interpreta il campione. In medicina umana è frequente che sia lo stesso patologo ad operare il prelievo o che assista il clinico. Quando il campione è seguito da un'unica persona (patologo clinico) dal prelievo alla lettura, la sensibilità diagnostica dell'indagine citologica aumenta in maniera consistente.

Per quanto riguarda le possibilità di errore, comuni in citologia, ma non diversamente da quanto succede per qualunque altra tecnica diagnostica, vi sono due possibilità: falsi negativi e falsi positivi. Diagnosi citologiche falso negative (es. tumore non diagnosticato) sono accettate come possibili, mentre devono essere assolutamente evitate quelle false positive (es. diagnosi di tumore su lesione non neoplastica) in quanto potrebbero portare a gravi decisioni terapeutiche o, peggio, a eutanasia di un soggetto non gravemente malato.

I **pericoli** per la salute animale conseguenti all'uso della citologia diagnostica possono essere di natura traumatica o di possibilità di diffusione metastatica della malattia. Nel passato questa era la grande critica rivolta all'uso routinario della citologia diagnostica per aspirato. Oggi, soprattutto sulla base di esperienza accumulata in patologia umana, è chiaro che l'impatto traumatico dovuto ai prelievi per aspirato è assolutamente marginale se non nel caso di prelievi dal polmone nei quali c'è la possibilità di un conseguente pneumotorace che tuttavia, nella maggior parte dei casi, si risolve spontaneamente senza necessità di trattamento. Diffusione metastatica di neoplasie a seguito di prelievi con ago sottile è evento possibile, ma considerato rarissimo e certamente meno frequente che a seguito di altri tipi di biopsie chirurgiche.

PRELIEVO, PREPARAZIONE E COLORAZIONE DEI CAMPIONI CITOLOGICI.

Per quanto riguarda i prelievi e le tecniche di striscio, in questo paragrafo verranno fatte solo alcune puntualizzazioni in quanto si tratta di argomenti che saranno ripresi in altre relazioni.

In citologia diagnostica si classificano tre tecniche di prelievo: citologia esfoliativa, abrasiva e per aspirazione. La citologia esfoliativa studia cellule che spontaneamente si raccolgono in una cavità. In medicina veterinaria è soprattutto rappresentata dallo studio dei versamenti e più in generale dei fluidi (urine, liquido cefalo-rachidiano, sinovia), mentre nell'uomo è molto importante la citologia esfoliativa dell'apparato genitale femminile e, a distanza, quella che studia gli espettorati. La citologia abrasiva (prelievi per spazzolamento o lavaggio) è una sorta di arricchimento del prelievo con cellule non ancora esfoliate. Lo spazzolamento viene eseguito con l'aiuto della visualizzazione endoscopica, mentre i lavaggi vengono eseguiti in sostituzione dello spazzolamento nelle sedi non raggiungibili sotto visione endoscopica. La citologia per aspirazione è dedicata a prelievi da tessuti solidi che non esfoliano spontaneamente. Grazie all'introduzione delle tecniche di diagnostica per immagini (ecotomografia in particolare per quanto riguarda la medicina veterinaria) tutti gli organi sono potenzialmente accessibili all'indagine citologica per aspirato.

Non è negli scopi di questa nota occuparsi in maniera approfondita **delle tecniche di prelievo citologico** (saranno affrontate in altre relazioni da altri relatori), vengono tuttavia di seguito indicati alcuni punti relativi al prelievo che, nell'opinione di chi scrive, sono ritenuti di un certo valore:

– È bene fare una lista del materiale utile per il prelievo (es. vetrini, siringhe, aghi, matita, foglio di registrazione del campione citologico, fissativi ecc.) che va tenuto tutto insieme in un cassetto. Ogni tanto è bene controllare se nel cassetto ci sono tutte le cose inserite nella lista. In questo modo, al momento del prelievo, avremo tutto quanto serve a portata di mano.

– Vetrini precolorati per ematologia disponibili in commercio non danno risultati qualitativamente accettabili per campioni citologici.

– Non c'è una siringa ideale per fare gli aspirati (5-20 ml sono le più usate).

– Non c'è un ago di calibro ideale per gli aspirati (21-22 i più usati).

– Nei prelievi con ago sottile si può aspirare o meno. Pare che il prelievo per aspirato prelevi un maggior numero di cellule, ma un po' meno bene conservate rispetto al prelievo non aspirativo. Studi nell'uomo non hanno dimostrato un metodo migliore dell'altro e quindi viene lasciata all'operatore libertà di usare il sistema che preferisce e che nel suo caso specifico sembra dare maggior soddisfazione.

– Lesioni cistiche devono sempre essere aspirate finchè completamente svuotate per evitare che il liquido penetri in altre strutture o cavità dell'organismo.

– Non c'è un metodo ideale per strisciare il materiale citologico e questo è testimoniato dalle numerose tecniche di striscio descritte nei testi di citologia veterinaria. Ogni operatore sceglie la tecnica di striscio che, secondo lui, dà i risultati migliori. In ogni caso, per operatori inesperti, la cosiddetta "preparazione per schiacciamento" (squash prep) è consigliata. Questo metodo prevede che il materiale da strisciare sia depositato al centro di un vetrino; un secondo vetrino viene delicatamente appoggiato sopra al primo in modo da ottenere una sorta di sandwich (vetrino/prelievo/vetrino); si lascia che il materiale prelevato si distenda fra i due vetrini senza operare una pressione sensibile e infine si allontanano i due vetrini facendo scorrere le superfici sulle quali è deposto il prelievo. In questo modo si ottengono due vetrini idonei per essere fissati e colorati.

La **fissazione** del preparato citologico è diversa in funzione del tipo di **colorazione** che verrà successivamente utilizzata. In veterinaria la fissazione all'aria, spesso con l'ausilio di una fonte di calore, è il metodo più usato in quanto le colorazioni utilizzate di routine sono quelle di tipo ematologico come: May-Grünwald Giemsa, Wright ecc., o le loro varianti rapide disponibili con nomi commerciali (Hemacolor®, Diff-Quick®). La fissazione con cytospray o per immersione in alcool etilico 96%, nel quale il vetrino deve rimanere fino al momento della colorazione, è indicata solo per campioni da colorare con Papanicolaou o Ematossilina-Eosina.

MODALITÀ DI INVIO DEI CAMPIONI CITOLOGICI

Inviare ad un laboratorio un campione citologico è un'operazione che necessita di alcune attenzioni:

– Il prelievo deve essere eseguito con tecnica idonea (es. scarificazione nel caso di una lesione cutanea ulcerata e piatta, ma aspirato se la lesione, benchè ulcerata, ha una massa).

– Deve essere approntato un numero minimo di 2-3 vetrini in quanto un solo vetrino potrebbe rompersi o perché occasionalmente sono necessarie colorazioni speciali addizionali.

– I vetrini devono essere etichettati con nome e, nel caso di prelievi multipli, sede del prelievo. Un contenitore idoneo deve essere usato per il trasporto dei vetrini che non devono essere avvolti in pezzi di carta o liberi sul fondo di una scatola.

– Deve infine essere compilato un foglio di accompagnamento in cui vanno indicati: generalità del veterinario e del proprietario, segnalamento dell'animale, breve storia clinica e terapie in corso, sede del prelievo, tipo di prelievo, generico sospetto diagnostico (flogosi, neoplasia, cisti...).

PRINCIPI INTERPRETATIVI DI BASE IN CITOLOGIA

– La diagnosi citologica è spesso più difficile di quella istologica ed è obbligatoriamente basata su una sintesi del quadro generale del vetrino piuttosto che su singole cellule presenti nel campione. Se il prelievo è adeguato e l'evidenza è chiara, deve essere data una diagnosi definitiva, tuttavia, come in ogni indagine diagnostica di laboratorio, l'evidenza può essere insufficiente per porre una diagnosi, ma sufficiente per porre delle ipotesi. Tali ipotesi devono essere descritte in maniera chiara.

– I dati clinici sono indispensabili alla diagnosi citologica.

– Per ogni organo o tessuto da cui viene operato un prelievo citologico è necessario conoscere la popolazione normalmente presente che, tra l'altro, può avere morfologia variabile secondo il momento fisiologico (es. genitale femminile).

– Controllare la qualità delle proprie diagnosi citologiche con istologia e follow-up (decorso clinico e/o necroscopia) è fondamentale per aumentare le capacità e l'affidabilità diagnostica.

– Studiare e fare pratica.

MODALITÀ DI LETTURA DEL CAMPIONE CITOLOGICO

– Valutare la qualità del campione (cellularità, striscio, colorazione) guardando tutto il vetrino a piccolo ingrandimento.

– Riconoscere gli artefatti (es. granuli di talco dei guanti chirurgici, precipitati di colorante...).

– Valutare la presenza di materiale non cellulare (detrito necrotico, sostanza fondamentale, muco...).

– Valutare le cellule solo se intatte distinguendo quelle normalmente presenti nella sede di prelievo.

– Individuare i tipi cellulari presenti distinguendoli preliminarmente come: cellule infiammatorie, cellule non infiammatorie, popolazione mista di cellule infiammatorie e non.

– Le cellule infiammatorie vanno indicate con il tipo prevalente (es. flogosi prevalentemente neutrofilica e in parte linfocitica) e, nel caso della presenza significativa di neutrofili, deve essere valutata la presenza o assenza di aspetti degenerativi nucleari (es. cariolisi).

– Le cellule non infiammatorie vanno classificate come: epiteliali (caratterizzate da gruppi coesivi), fusate (caratterizzate da forma allungata e nucleo ovalare) e rotonde non coesive (es. linfoma, mastocitoma).

– Valutare, all'interno delle popolazioni non infiammatorie, eventuali segni di malignità citologica distinti in generali, nucleari e citoplasmatici.

Tra i segni generali di malignità vengono annoverati: elevata cellularità, sede anomala (metastasi) e pleomorfismo all'interno di una popolazione cellulare della stessa origine.

Tra i segni nucleari di malignità troviamo alterazioni nucleari (ipercromasia della cromatina o suo irregolare addensamento, variazioni di forma e dimensioni del nucleo), alterazioni nucleolari (variazioni di numero, taglia e forma), alterato rapporto nucleo/citoplasmatico e mitosi anomale.

I segni citoplasmatici di malignità (basofilia accentuata, vacuolizzazioni) non sono buoni criteri per valutare la malignità di un campione citologico.

IL REFERTO CITOLOGICO

Il referto citologico ideale è diviso in tre sezioni:

1-ESAME MACROSCOPICO: quando possibile, si dà una descrizione macroscopica del prelievo. In certi casi (lipomi/tessuto adiposo, *calcinosis circumscripta*, melanomi, versamenti e liquidi in generale) è assai utile se non indispensabile per la diagnosi finale.

2-ESAME MICROSCOPICO: descrivere i reperti partendo dal più frequente.

3-COMMENTO FINALE: può contenere la diagnosi definitiva oppure un ventaglio di possibili diagnosi differenziali partendo dalla più probabile. Spesso contiene anche il consiglio di ulteriori indagini o ripetizione del prelievo. Quando per vari motivi (scarsa cellularità, campione mal conservato...) non è possibile dare alcun giudizio diagnostico sul campione citologico, nel commento è necessario indicare il campione come "inconclusivo".

BIBLIOGRAFIA

1) KOSS L.G. (1992) *Introduction: Scope and sampling techniques in diagnostic cytology, pag.1-14.* In: Diagnostic cytology and its histopathologic bases. L.G. Koss Ed. 4th ed., J.B. Lippincott, Philadelphia.
2) PERMAN V., ALSAKER R.D., RIIS R.C. (1979): *Cytology of the dog and cat.* American Animal Hospital Association, South Bend, Indiana.
3) REBAR A.H. (1977): *Handbook of veterinary cytology.* St. Louis, Ralston Purina Company.
4) ROVETTA G, SCANZIANI E, CANIATTI M. (1992): *Biopsia per aspirazione con ago sottile e biopsia con ago "Tru-cut" nella diagnosi delle neoplasie cutanee.* Veterinaria (SCIVAC), **6**:75-84.

S. ROMUSSI

TECNICHE DI PRELIEVO CITOLOGICO

Clinica Chirurgica Veterinaria
Università degli studi di Milano

INTRODUZIONE

L'esame citologico costituisce anche in medicina veterinaria, nell'ambito dei moderni protocolli diagnostici, uno degli esami collaterali cui il medico ricorre con frequenza per determinare e differenziare la natura delle alterazioni evidenziate nel corso dell'esame clinico con lo scopo di giungere in tempi rapidi alla diagnosi definitiva e di impostare il protocollo terapeutico più adeguato.

Affinchè l'esame citologico possa a tutti gli effetti essere inserito profiquamente nel protocollo diagnostico è necessario, tuttavia, che il clinico possieda alcune nozioni di base riferite alla *sensibilità diagnostica* della tecnica in modo che possa immediatamente rendersi conto degli eventuali limiti insiti nel metodo per non incorrere in false quanto pericolose aspettative diagnostiche.

La sensibilità diagnostica della metodica è estremamente correlata alla corretta gestione globale del campione cellulare, a partire dal suo collezionamento, dal quale dipende in ultima analisi la possibilità da parte del citologo di formaulare una diagnosi.

Il collezionamento del campione citologico viene eseguito, nella maggior parte dei casi, direttamente dal clinico il quale dunque deve necessariamente possedere nozioni di base sulle tecniche di prelievo citologico che cercheremo di fornire in questa sede rispondendo con nozioni semplici a questiti fondamentali circa la conduzione del prelievo citologico durante la pratica clinica ovvero: quando eseguire un prelievo citologico, dove eseguirlo, perché eseguirlo ed infine come condurlo.

Al pari di qualsiasi altro esame collaterale utilizzato nella pratica clinica, la scelta dell'esecuzione dell'eame citologico ricade entro precisi schemi generali riguardanti la selezione degli esami collaterali che tengono conto della sensibilità diagnostica assoluta della metodica, della sensibilità diagnostica relativa alla lesione indagata e della capacità di fornire risposte in tempi brevi. La valutazione di eventuali rischi legati all'applicazione della tecnica di indagine collaterale prescelta e non da ultimo la valutazione del rapporto costi- benefici costituiscono ulteriori importanti criteri di selezione.

A- La localizzazione della lesione e il paziente

Prima di affrontare in maniera approfondita le differenti tecniche di prelievo è necessario ricordare che queste possono essere differenti a seconda della localizzazione anatomica della lesione da indagare e della conseguente possibilità di una sua identificazione diretta o indiretta, delle caratteristiche anatomiche della alterazione

o del tessuto considerati patologici ed infine possono risentire, nella fase strettamente applicativa, della tipologia del paziente sul quale vengono applicate.

Per quanto attiene la localizzazione anatomica della lesione è utile ricordare che ogni lesione potenzialmente oggetto di prelievi per esami citologici può essere sia immediatamente o direttamente evidenziabile (attraverso l'esame ispettivo), oppure non direttamente evidenziabile ovvero il cui rilievo dipenda dalla esecuzione di esami collaterali diretti (palpazione) o strumentali (radiologia, ecografia, endoscopia).

A seconda della sede anatomica di localizzazione e quindi in base alle caratteristiche del tessuto da sottoporre a prelievo l'esecutore del prelievo dovrà tenere in considerazione la normale vascolarizzazione del tessuto, nonché le eventuali alterazioni legate alle caratteristiche anatomo patologiche della lesione (ad esempio presenza di vasi neoformati).

Non è infine da dimenticare che il prelievo avviene sempre in un paziente clinico e pertanto nella scelta delle modalità di esecuzione si dovranno considerare l'indole del paziente, la eventuale dolorabilità della lesione da esplorare, e, nel caso si ravvisi la necessità di adottare protocolli di sedazione e/o di anestesia generale, poter disporre di una serie di esami preliminari che consentano di operare sempre con sufficienti margini di sicurezza.

B - Le tecniche di prelievo

In questa sede saranno prese in considerazione in linea generale le tecniche normalmente impiegate in clinica per il collezionamento di campioni da vari distretti anatomici per l'allestimento di preparati citologici. La trattazione sarà effettuata considerando prima i metodi meno invasivi per procedere verso quelli più invasivi.

a- Apposizione

La tecnica dell'apposizione consiste appunto nel posizionare direttamente il vetrino sulla lesione oggetto di prelievo (Fig. 1).

È evidente che tale tecnica possa essere impiegata, sull'animale in vita, solamente su lesioni considerate esterne o direttamente accessibili dall'esterno. La sua esecuzione è estremamente agevole e necessita di un minimo contenimento dell'animale, tuttavia a fronte di tale semplicità operativa, i campioni ottenuti con questa tecnica possono andare incontro a facile "contaminazione" ovvero risentire delle caratteristiche di superficie delle lesione con possibile presenza di detrito necrotico oltre che di popolazioni eterogenee di batteri.

La esecuzione di una attenta preparazione del sito del prelievo mediante accurata detersione con soluzione sterile e una accurata emostasi possono migliorare la qualità del prelievo che, se eseguito mediante campionamento multiplo, può, in caso di lesioni con tendenza alla desquamazione, fornire sufficiente materiale per la formulazione della diagnosi.

b- Tamponamento

La metodica, a differenza dell'apposizione che consente l'allestimento diretto del campione per la lettura, prevede la distinzione in due fasi, la collezione del materiale patologico e secondariamente l'allestimento del vetrino.

Il materiale impiegato per la collezione è un tampone che viene portato a contatto del tessuto patologico nell'intento di rimuovere una popolazione cellulare sufficientemente numerosa da consentire la diagnosi. I vantaggi del metodo risiedono nella facilità di esecuzione e nella relativa facilità di contenimento del soggetto, tuttavia a causa delle caratteristiche fisiche del tampone, la quantità di materiale recuperata può risultare molto esigua e, allo scopo di ridurre al minimo le possibilità di danno iatrogeno all'integrità cellulare, può essere utile l'impiego di tamponi precedentemente inumiditi con soluzione fisiologica.

Questa metodica di prelievo è da taluni autori considerata elettiva per prelievi dal condotto uditivo e dalla vagina.

c- Scarificazione.

Il prelievo di materiale citologico mediante scarificazione è considerato una metodica strumentale di tipo traumatico eseguita solitamente mediante lama di bisturi fatta scorrere dall'operatore o mo' di spatola direttamente sul sito di lesione. È una tecnica che può essere applicata, nell'animale in vita, solo su lesioni esterne o aggredibili dall'esterno e, al pari di quanto ricordato per l'apposizione, di estrema importanza risulta essere la preparazione, mediate detersione, del sito di prelievo al fine di ridurre le possibili fonti di "contaminazione". A seguito della relativa invasività della tecnica, la quantità di materiale raccolto può essere notevole e ciò garantisce la possibilità di allestire più preparati con uno stesso prelievo anche se è necessario ricordare che l'allestimento dei vetrini a partire da materiale scarificato comporta una certa esperienza e perizia.

d- Spazzolamento

La tecnica dello spazzolamento (brushing per gli AA. Anglosassoni) è da considerarsi una tecnica di prelievo strumentale estrememente efficace, duttile, relativamente poco invasiva ed in grado di collezionare materiale in genere sufficiente per la diagnosi. Essa viene messa in atto per mezzo di spazzolini per citologia con setole di durezza differente a seconda dell'azione abrasiva che l'operatore intende determinare sulla lesione. Gli spazzolini per citologia (i più noti sono quelli impiegati in medicina umana per l'esecuzione di prelievi cervico-vaginali) sono anche strumenti ancillari utilizzati in endoscopia da cui si deduce che il prelievo per spazzolamento può essere eseguito mediante guida endoscopica anche su lesioni di organi cavi (apparato respiratorio, apparato digerente). A seconda delle caratteristiche del tessuto sottoposto a prelievo, o meglio a seconda della sua tendenza alla desquamazione, la scelta del tipo di strumento e le modalità di spazzolamento potranno variare da caso a caso e saranno legate alla esperienza dell'operatore (Figg. 2 e 3).

Il materiale raccolto sulle setole della spazzola da citologia verrà depositato delicatamente su vetrini da sottoporre all'attenzione del citologo.

e- Apirazione mediante ago sottile (FNA)

Il campionamento citologico mediante ago aspirazione è da considerarsi una tecnica di prelievo strumentale estremamente duttile che può essere agevolmente impiegata per tutti i cosiddetti campionamenti d'organo o di lesioni in genere occu-

panti spazio intese sia come lesioni nodulari o masse sottocutanee (Fig. 4), sia come lesioni focali di tipo intraparenchimale. La possibilità di impiegare aghi con differenti caratteristiche per quanto attiene alle dimensioni ed alle lunghezze consente di campionare anche lesioni profonde rispetto ai piani cutanei.

A tale proposito è utile ricordare che la difficoltà di esecuzione del prelievo può variare in funzione della sede e che a seconda delle modalità con cui viene eseguito il prelievo il contenimento farmacologico del soggetto potrà variare dalla sedazione alla anestesia generale. È ancora importante non dimenticare che la manovra di aspirazione mediante ago sottile è equiparabile, da un punto di vista clinico, a qualsiasi puntura esplorativa e pertanto deve essere eseguita dopo idonea preparazione asettica del sito di introduzione dell'ago mediante tricotomia e disinfezione.

Per il raggiungimento di lesioni focali intraparenchimali (es. prostatiche o epatiche) oppure lesioni occupanti spazio intracavitarie, l'aspirazione mediante ago sottile costituisce in realtà il complemento dell'indagine ecografica. La localizzazione della lesione e l'individuazione esatta della sede del prelievo avviene infatti sotto guida ecografica. Grazie alla elevata ecogenicità dell'ago impiegato per il prelievo è estremaente agevole seguire, sempre ecograficamente, la sua introduzione e selezionare in maniera assolutamente precisa il sito di prelievo garantendo così al medesimo una elevata specificità (Fig. 5).

La fase prettamente operativa, ovvero l'aspirazione, avviene raccordando una siringa all'ago.

Così come per la scelta dell'ago esistono differenti possibilità, lo stesso si può dire per la siringa. I dettagli tecnici sulle scelte dei materiale possono essere reperiti senza difficoltà nella bibiografia specifica. Basterà ricordare in questa sede che non esiste una regola fissa e che la qualità del prelievo non dipende dalle caratteristiche dell'ago impiegato né dalla depressione esercitata sullo stantuffo della siringa, ma dalle caratteristiche anatomopatologiche del tessuto oggetto del prelievo.

Ricordiamo ancora l'importanza fondamentale che riveste il trattamento del campione ottenuto, con la preparazione dei vetrini, prima della sua processazione.

f- Procedure speciali

Abbiamo indicato con tale definizione alcune procedure di campionamento citologico che, seppure ormai entrate pressochè nella *routine* clinica, richiedono, per la corretta esecuzione, una pratica piuttosto consolidata. In questa sede ci limiteremo pertanto a fornire informazioni generali sulle medotiche rimandando alla letteratura specifica per ulteriori approfondimenti.

1- Il lavaggio bronco-alveolare (BAL)

Il lavaggio bronco alveolare è una procedura di campionamento strumentale che consente la raccolta di materiale cellulare dalle vie respiratorie profonde. La procedura può essere eseguita con metodiche differenti tanto per via diretta che per via transendoscopica.

Il soggetto, ad eccezione del paziente equino, deve essere contenuto in anestesia generale. L'esame broncoscopico indicherà all'operatore la sede più adatta all'esecuzione del prelievo. Quest'ultimo viene ottenuto attraverso un catetere sterile di

lunghezza adeguata inserito nel canale operatore dell'endoscopio ed introdotto nel lume del bronco oggetto del prelievo. Il principio informatore della tecnica si basa sulla possibilità di raccogliere per via indiretta (mediante lavaggio) materiale cellulare, fisiologico e/o patologico dalle vie respiratorie. Il lavaggio propriamente detto si basa sull'introduzione nell'albero bronchiale di soluzione fisiologica tiepida in quantità differente a seconda della dimensione del paziente, e sul suo immediato recupero prima che essa diffonda nello spazio interstiziale. Il campione liquido ottenuto rappresenta quantitativamente una percentuale compresa tra il 15 e il 30% del liquido inizialmente introdotto e, per l'allestimento di un preparato citologico, necessita di adeguata processazione che avviene in genere dopo sedimentazione spontanea del prelievo o dopo citocentrifugazione. È fondamentale ricordare che la sensibilità diagnostica dell'esame citologico del lavaggio bronco-alveolare si accresce enormemente se si esegue contemporaneamente anche un esame batteriologico del liquido di lavaggio, procedura che, a nostro parere, deve considerarsi mandatoria.

2- Il massaggio prostatico.

Con tale definizione si indica un metodo di collezionamento strumentale di materiale cellulare proveniente dalla prostata o, in linea più generale, di secreto prostatico utilizzato pressochè unicamente in medicina canina. Al pari del BAL anche il massaggio prostatico costituisce una modalità di prelievo in cui l'esperienza dell'operatore gioca un ruolo di fondamentale importanza nel condizionare la sensibilità diagnostica complessiva della metodica che resta comunque ovviamente correlata al tipo di patologia prostatica che si deve indagare ed alle conseguenti alterazioni anatomo-patologiche indotte sulla ghiandola.

Il prelievo viene eseguito mediante l'impiego di un catetere urinario sterile che viene introdotto, dopo detersione e antisepsi del prepuzio, in uretra sino a raggiungere la prostata. Mediante esplorazione rettale l'operatore procederà ad un delicato massaggio della prostata della durata di circa un minuto allo scopo di far defluire verso l'uretra il materiale cellulare oggetto del prelievo che verra raccolto nel catetere mediante aspirazione e successivamente posizionato su vetrini, strisciato e processato in maniera routinaria.

Figura 1 - Apposizione: Il vetrino viene posizionato direttamente sulla sede del prelievo dopo idonea preparazione.

Figura 2 - Spazzolamento: La spazzola per il prelievo può essere scelta in base alle caratteristiche del tessuto.

Figura 3 - Spazzolamento: Tecnica perendoscopica: la sede del prelievo endoluminale viene identificata endoscopicamente.

Figura 4 - Aspirazione con ago sottile: La sede del prelievo viene identificata mediante palpazione.

Figura 5 - Aspirazione con ago sottile ecoguidata: Si evidenzia l'ago all'interno dell'area cistica (anecogena).

LETTURE CONSIGLIATE

1) COWELL AND TYLER: *Diagnostic cytology of the dog and cat.* American Veterinary Publications, Goleta California, 1989
2) OGILVIE, G.K.; MOORE, A.S.: *Managing the veterinary cancer patient.* Veterinary learning system , USA, 1995
3) WHITE, R.A.S.: *Manual of small animal oncology.* B.S.A.V.A. Edition, U.K., 1991
4) MORRISON, W.: *Cancer in dogs and cats.* William&Wilkins, Philadelphia, 1998

Lezioni di
Citologia Diagnostica Veterinaria
Brescia, 22-26 Giugno 1998

G. BETTINI

LA CITOLOGIA DEI PROCESSI INFIAMMATORI E DELLE NEOPLASIE

Università degli Studi di Bologna - Dipartimento di Sanità Pubblica Veterinaria e Patologia Animale
Sezione di Patologia Generale e Anatomia Patologia

Nella pratica veterinaria il campionamento citologico è collegato nella maggior parte dei casi ad incrementi di volume (noduli, tumefazioni, masse, raccolte di liquidi), la cui origine può essere schematicamente individuata in situazioni flogistiche (granulomi, raccolte di essudati, ecc.) oppure neoplastiche. La discriminazione fra questi processi (infiammazione o neoplasia?) è il livello diagnostico minimo che viene in genere richiesto all'esame citologico eseguito a livello ambulatoriale, anche perché a questa distinzione corrispondono giudizi prognostici e strategie terapeutiche ovviamente diverse. I livelli diagnostici successivi riguardano, nel caso ci si sia orientati verso un'origine flogistica del processo in corso, la determinazione del tipo di infiammazione (acuta, cronica, granulomatosa, ecc.) ed eventualmente il riconoscimento dell'eziologia; qualora si sia invece riconosciuta una proliferazione neoplastica risulta fondamentale pronunciarsi sulla benignità o malignità della stessa e sulla tipologia cellulare interessata.

In pratica, una volta allestiti, i preparati devono essere dapprima osservati a piccolo ingrandimento per giudicare se il preparato è stato allestito correttamente ed è quindi adeguato per la vera e propria interpretazione diagnostica, che prevede:

1. la valutazione della cellularità del campione, e della forma, disposizione e dimensioni degli aggregati cellulari eventualmente presenti;
2. il riconoscimento dei principali tipi cellulari rappresentati nel preparato;
3. la valutazione di eventuali strutture di maggiori dimensioni quali corpi estranei, colonie di germi, parassiti.

Esaminato tutto il preparato e verificata la sua uniformità, vengono individuate le porzioni di striscio più interessanti per un esame ai medi e forti ingrandimenti. Un errore comune di chi si avvicina alla citopatologia è la tendenza ad operare subito ai forti ingrandimenti per ricercare atipìe cellulari che, seppure importanti, hanno significato solo se valutate in un contesto generale. Ai piccoli e medi ingrandimenti è possibile avere importanti indicazioni sul tipo di processo patologico (infiammazione o neoplasia), sul tipo di cellule in proliferazione (epiteliali o mesenchimali) e sul grado di coesione intercellulare. Gli obiettivi a forte ingrandimento vengono utilizzati per:

4. la definizione dei dettagli cellulari ed intracellulari;
5. la ricerca di batteri, protozoi ed altri agenti patogeni;
6. la valutazione, nella citodiagnostica oncologica, dei criteri nucleari, nucleolari o citoplasmatici di malignità.

L'interpretazione dei preparati citologici avviene pertanto attraverso momenti salienti (valutazione della cellularità del campione, riconoscimento dei tipi cellulari, criteri citologici di malignità) che solo per ragioni didattiche vengono considerati separatamente.

A. LA VALUTAZIONE DELLA CELLULARITÀ DI UN CAMPIONE CITOLOGICO

In uno striscio ben eseguito le cellule sono disposte a formare un monostrato. Anche se nella citopatologia diagnostica la conta delle cellule generalmente non viene eseguita, una stima soggettiva della quantità di cellule presenti sul portaoggetti può fornire importanti informazioni.

Indipendentemente dalla sede della lesione e dalle modalità di prelievo, il campione può presentare **cellularità elevata**, qualora le cellule risultino fittamente stipate, con spiccata tendenza a sovrapporsi. Sono altamente cellulari i campioni provenienti da lesioni infiammatorie acute o croniche-attive (essudati) (Fig. 1). Nell'ambito delle neoplasie il rilevo di una elevata cellularità può essere indice di una scarsa coesione intercellulare ed essere pertanto considerato un carattere di malignità, soprattutto nel caso delle neoplasie mesenchimali, che normalmente cedono poche cellule. Se i campioni ricchi di cellule sono da un lato graditi al citopatologo, perché offrono all'osservazione un elevato numero di cellule, sono dall'altro lato campioni che, se non perfettamente allestiti, possono presentare artefatti in misura tale da compromettere la leggibilità del preparato (Fig. 2). Lo striscio deve essere infatti molto sottile, al fine di produrre il necessario monostrato, con il rischio però di frammentare gli elementi cellulari, soprattutto se delicati.

I preparati a **bassa cellularità** devono essere osservati soprattutto lungo i margini del vetro portaoggetti, perché la manovra di strisciamento tende a concentrare gli elementi cellulari in periferia. Quando le cellule sono poche gli artefatti da strisciamento risultano generalmente trascurabili, tuttavia una eccessiva scarsità di cellule deve portare senza indugio al giudizio di preparato non idoneo. Risultano poco cellulari gli aspirati presenti da lesioni infiammatorie croniche (Fig. 3) e da neoplasie mesenchimali soprattutto se benigne (Fig. 4), ed i sedimenti da versamenti cavitari a carattere trasudatizio.

Gli elementi cellulari possono presentarsi all'osservazione citologica prevalentemente come **cellule isolate** - indice di coesione intercellulare scarsa (cellule neoplastiche maligne, cellule tissutali reattive) o nulla (cellule infiammatorie, neoplasie a cellule rotonde) – oppure raggruppate in **ammassi cellulari** (clusters) più o meno voluminosi (3-5÷20-30 cellule). La presenza di ammassi cellulari è caratteristica delle neoplasie epiteliali ed in misura minore delle neoplasie mesenchimali. Le dimensioni degli ammassi tendono ad essere più elevate nelle neoplasie epiteliali benigne ed a diminuire con l'incremento della malignità. Da un'osservazione attenta della morfologia degli ammassi cellulari possono scaturire informazioni importanti sulla natura del processo neoplastico. Nelle neoplasie maligne gli ammassi sono spesso tridimensionali, di forma irregolare, e con profilo frastagliato, mentre nelle neoplasie benigne gli aggregati cellulari tendono ad essere più regolari. Ammassi di forma lobulare, in cui possono essere riconoscibili lumi, possono suggerire una derivazione ghiandolare (Fig. 5), ammassi ramificati una architettura papillare (Fig. 6), ammassi di cellule allungate fittamente stipate e disposte in fasci evocano i caratteri del fibrosarcoma (Fig. 7). Può essere in sostanza possibile eseguire valutazioni "semi-istologiche", che permettono di esprimere apprezzamenti sulla disposizione delle cellule, e quindi sull'architettura del tessuto, superando parzialmente uno dei classici limiti della citologia. L'attenta valutazione degli ammassi risulta

particolarmente utile quando il citopatologo è anche un istopatologo, che può così riconoscere anche nei preparati citologici gli aspetti familiari dell'istologia. Quando gli ammassi sono molto voluminosi o tridimensionali il colorante non penetra a sufficienza e la luce non riesce ad attraversali. Gli ammassi tridimensionali più grandi possono infatti essere risolti morfologicamente solo alla loro periferia, mentre nella loro parte centrale appaiono come masse omogenee amorfe. Da notare che ai metodi di colorazione che prevedono la fissazione in alcool dello striscio ancora fresco (Papanicolau, ematossilina-eosina) compete una maggiore capacità del colorante di penetrare le cellule, che permette, rispetto alle colorazioni ematologiche (MGG, Diff-Quick), una migliore risoluzione morfologica degli ammassi.

B. I CRITERI CITOLOGICI DI MALIGNITÀ

I criteri citologici di valenza generale che caratterizzano le cellule neoplastiche maligne sono riportati in tabella 1. Un principio di importanza fondamentale è che nessuno dei criteri elencati ha valore assoluto di malignità, poiché una diagnosi citologica di malignità richiede sempre la valutazione di aspetti multipli (Linder e Johnston, 1996). Semplificando, nelle lesioni iperplastiche o neoplastiche benigne le cellule si presentano di dimensioni uniformi, con nuclei regolari, nucleoli singoli e rapporto nucleo-citoplasmatico costante (Fig. 5). Le cellule che derivano da neoplasie maligne evidenziano invece un marcato pleomorfismo cellulare e soprattutto nucleare, variazioni notevoli del rapporto nucleo-citoplasmatico nell'ambito della popolazione, ed evidenti atipìe nucleari (Perman *et al.*, 1979; Cowell e Tyler, 1989; Fournel-Fleury *et al.*, 1994) (Figg. 8 e 9).

I criteri cellulari possono avere un significato o comunque un'importanza diversa a seconda del tipo cellulare in proliferazione.

C. IL RICONOSCIMENTO DELLA TIPOLOGIA CELLULARE PREVALENTE

Nella fase di interpretazione dei preparati citologici è necessario riconoscere i tipi cellulari presenti, dalla cui identificazione deriva la possibilità di stabilire se il processo patologico che si sta valutando è infiammatorio o neoplastico. Schematicamente ci si orienta verso una diagnosi di processo infiammatorio quando si riscontra una popolazione cellulare mista costituita da cellule della flogosi (granulociti, plasmacellule, linfociti, macrofagi) con preponderanza di un tipo cellulare o di un altro a seconda dello stadio di evoluzione del processo, mentre in caso di neoplasia si reperiscono cellule non infiammatorie e diverse per morfologia e/o per origine da quelle che normalmente ci si aspetterebbe nel tessuto campionato. Ne deriva pertanto la necessità di una conoscenza a priori della tipologia e della morfologia delle cellule normalmente presenti nel tessuto campionato.

Esiste anche una terza possibilità, e cioè il riscontro di una popolazione cellulare di sospetta natura neoplastica maligna associata ad una popolazione cellulare infiammatoria, il che può rappresentare una fonte di notevole incertezza diagnostica: infiammazione secondaria a neoplasia o infiammazione con secondaria displasia del tessuto leso?

La classificazione citologica della flogosi

Quando il campione citologico è costituito pressoché esclusivamente da cellule infiammatorie ci si orienta pertanto verso la diagnosi di processo infiammatorio, che deve poi essere ulteriormente categorizzato in base alla quantità ed alla proporzione delle cellule flogistiche (Cowell e Tyler, 1989). Con le necessarie distinzioni a seconda delle caratteristiche del tessuto campionato, da un punto di vista citologico si può parlare di:

– *infiammazione acuta*, quando più del 70% delle cellule sono granulociti neutrofili;

– *infiammazione subacuta o cronica attiva*, quando l'essudato è composto per il 50-70% da neutrofili, ed il restante da macrofagi;

– *infiammazione cronica*, quando i macrofagi sono più del 50%;

ed ancora di:

– *infiammazione purulenta*, quando i neutrofili sono più dell'85-90% delle cellule;

– *infiammazione granulomatosa*, quando si rilevano frequenti cellule giganti infiammatorie e macrofagi epitelioidi;

– *infiammazione eosinofilica*, su probabile base allergica, quando si rinvengono numerosi granulociti eosinofili, altrimenti rari nei preparati citologici.

Se i **granulociti neutrofili** sono predominanti (> 70%) l'infiammazione è pertanto considerata acuta. Oltre al loro numero è importante valutare anche la loro morfologia: in condizioni ambientali di elevata citotossicità, quale quella che si verifica in infiammazioni batteriche, i neutrofili assumono infatti la morfologia di *granulociti degenerati o tossici*, caratterizzati da cariolisi (rigonfiamento ed ipocolorabilità con acidofilia dei lobi nucleari), ipersegmentazione nucleare e vacuolizzazioni citoplasmatiche (Fig. 1). Nelle infezioni virali, nei traumi, nelle malattie autoimmuni, e nelle aree necrotiche delle neoplasie si ritrovano invece *granulociti non degenerati*, ovvero integri e ben conservati, con eventualmente aspetti di cariopicnosi (ipercolorabilità nucleare, perdita dei disegni cromatinici, fusione dei lobi nucleari in una sola massa) e membrana citoplasmatica intatta, aspetti che indicano una morte cellulare lenta e condizioni ambientali poco tossiche.

Ritrovare in un campione citologico un numero elevato di **granulociti eosinofili** (>10-15%) è un'eventualità poco frequente, che può essere associata a malattie su base allergica o immunomediata, parassitarie e ad alcune patologie su base infettiva, come la tubercolosi e le micosi. Da ricordare che negli ago-aspirati da mastocitomi cutanei gli eosinofili sono pressoché invariabilmente presenti e talvolta più numerosi degli stessi mastociti.

Nei campioni citologici i **macrofagi** appaiono come cellule grandi, con nucleo rotondeggiante o talora inciso, eccentrico, ed ampio citoplasma generalmente vacuolizzato e contenente particelle fagocitate (Fig. 3). Sono presenti nella maggior parte dei preparati citologici ed il loro significato è relativo al loro numero ed alla loro morfologia. L'osservazione di eventuali agenti patogeni fagocitati (batteri, parassiti, ife micotiche) è utile per stabilire il loro effettivo ruolo eziologico ed escludere una contaminazione.

Le **cellule epitelioidi** sono simili ai macrofagi, ma prive, nella loro morfologia classica, di vacuolizzazioni citoplasmatiche. Sono costituite da aggregati di macro-

fagi attivati, ed hanno una forma poligonale che citologicamente le rende simili a cellule epiteliali. Se assieme ai macrofagi rappresentano più del 50% della popolazione cellulare l'infiammazione viene definita granulomatosa, se sono presenti anche parecchi neutrofili piogranulomatosa, se si rilevano anche linfociti e plasmacellule infiammazione cronica attiva.

In corso di infiammazione cronica granulomatosa (da corpo estraneo, da macroparassiti, da miceti, da alcune specie batteriche) può verificarsi la fusione di cellule epitelioidi, con la formazione di **cellule giganti infiammatorie multinucleate**, che citologicamente possono porre il problema della diagnosi differenziale rispetto alle cellule giganti neoplastiche. Oltre alle cellule giganti nelle infiammazioni granulomatose si rilevano macrofagi, cellule epitelioidi, linfociti, plasmacellule e granulociti.

Linfociti e plasmacellule rappresentano i normali costituenti dei tessuti linfoidi, in cui si reperiscono come elementi cellulari piccoli, con occasionali cellule di dimensioni medie o grandi, nei tessuti normali, e con un notevole polimorfismo per la presenza di differenti stadi maturativi nei tessuti linfoidi attivati o reattivi. Negli altri tessuti possono comparire in numero variabile ed associati ai macrofagi, indicando una flogosi cronica.

La classificazione citologica delle neoplasie

La morfologia citologica delle cellule neoplastiche varia notevolmente a seconda del tipo cellulare. Da un punto di vista citologico le neoplasie vengono generalmente classificate in neoplasie di origine epiteliale, neoplasie di origine mesenchimale, ed in neoplasie a cellule rotonde (Bostock e Philo, 1991).

Nelle **neoplasie di origine epiteliale** la cellularità del campione è di solito elevata e le cellule si presentano generalmente disposte in ammassi o aggregati cellulari anche voluminosi, in cui è spesso possibile eseguire rilievi "semi-istologici" sulla disposizione e l'organizzazione degli elementi cellulari (esfoliazione di piccoli aggregati di forma irregolare nei carcinomi solidi, ammassi rotondeggianti nei carcinomi lobulari e tubulari, cordoni cellulari tendenti alla ramificazione nei carcinomi papillari, ritenzione di strutture simil-ghiandolari negli adenocarcinomi). Le cellule epiteliali neoplastiche sono piuttosto voluminose e di forma poligonale, anche se possono assumere forma rotondeggiante quando sono isolate le une dalle altre o quando sono poco differenziate. Presentano margini citoplasmatici netti e citoplasma abbondante con caratteri di basofilia e frequenti vacuolizzazioni. Il nucleo è rotondeggiante e tendenzialmente periferico, con cromatina finemente dispersa e nucleoli ben evidenti, centrali o paracentrali. L'aspetto del citoplasma può aiutare a delineare meglio da quale organo o tessuto deriva la neoplasia e fornire indicazioni sul grado di differenziazione cellulare. Si può per esempio osservare la produzione di secrezioni specifiche, che si accumulano in vacuoli anche molto ampi e che possono conferire alle cellule un aspetto schiumoso (adenomi/adenocarcinomi delle ghiandole sebacee), oppure occupare tutto il citoplasma e spingere il nucleo in periferia (Fig. 8) (cellule ad anello con castone nei carcinomi mammari) (Fournel-Fleury *et al.*, 1994). Altri aspetti differenziativi peculiari delle cellule epiteliali sono rappresentati dalla cheratinizzazione cellulare, riconoscibile da una caratteristica

colorazione azzurra del citoplasma nei preparati colorati col MGG, che, quando particolarmente intensa, può raggiungere il blu intenso. Questo reperto citoplasmatico, in presenza di evidenza clinica di neoplasia aggressiva e di un quadro citologico di franca malignità porta alla diagnosi di carcinoma squamocellulare (Fig. 10) (o di metaplasia squamosa in carcinoma di altro tipo), che può essere talvolta suffragata dal rinvenimento di aggregati cellulari concentrici corrispondenti alle caratteristiche perle cornee. Se associata ad una popolazione cellulare benigna la cheratinizzazione può essere compatibile con altre patologie degli epiteli quali il pilomatricoma, il tricoepitelioma, la variante basosquamosa del tumore delle cellule basali o anche una cisti epidermoide (Fig. 11) (Bostock e Philo, 1991).

I campioni prelevati da **neoplasie di origine mesenchimale** offrono nella maggior parte dei casi una cellularità bassa o molto bassa e risultano costituiti da elementi cellulari isolati o riuniti in piccoli ammassi a causa della compattezza delle neoplasie di questo tipo, in cui le cellule risultano immerse in una matrice extracellulare spesso abbondante (tessuto fibroso, cartilagine, osteoide). Le cellule mesenchimali neoplastiche presentano una morfologia molto variabile, da cellule tipicamente allungate o fusiformi a cellule di forma stellata, poligonale e, nelle neoplasie meno differenziate, rotondeggiante (Fig. 9). Le cellule sono generalmente di dimensioni medie o piccole e presentano margini citoplasmatici poco definiti e nuclei allungati, con cromatina di aspetto retiforme. I nucleoli sono poco o nulla evidenti nelle forme benigne, mentre appaiono multipli e voluminosi nei sarcomi. In alcuni casi il citoplasma è particolarmente fragile, ed allora anche negli strisci ben allestiti risultano frequenti i nuclei cosiddetti "nudi", privi cioè del citoplasma circostante. Nei preparati citologici da sarcomi è difficile avere elementi sufficienti per emettere un sospetto di istotipo, e ci si limita generalmente alla diagnosi di neoplasia maligna di derivazione mesenchimale (sarcoma) o, nelle forme meno differenziate, addirittura alla sola diagnosi di neoplasia maligna. Quando gli ammassi cellulari sono abbastanza grandi è possibile raccogliere qualche ulteriore informazione valutando la disposizione delle cellule ed il genere di rapporti che le cellule contraggono fra loro, ricordando che gli elementi ai margini degli aggregati cellulari possono però apparire allungati a causa di artefatti provocati durante l'allestimento del preparato (Perman *et al.*, 1979; Fournel-Fleury *et al.*, 1994).

Con il termine descrittivo di **neoplasie a cellule rotonde** sono indicati in citologia i tumori derivati dai tessuti linfoemopoietici. Nei campioni prelevati da neoplasie di questo tipo la cellularità è elevata (Fig. 2) e le cellule, rotondeggianti, appaiono sempre isolate, mai in ammassi (se non per aggregazioni artefattuali), e con un rapporto nucleo-citoplasma notevolmente elevato, mentre le dimensioni delle cellule e le caratteristiche nucleari e citoplasmatiche variano notevolmente secondo il tipo cellulare (Duncan e Prasse, 1979).

Negli ago-aspirati da *mastocitomi* si osserva una popolazione cellulare neoplastica composta di cellule voluminose e pleomorfe, che nelle forme ben differenziate presentano il citoplasma infarcito di caratteristici granuli metacromatici, a cui è frammista una cospicua componente di granulociti eosinofili.

La diagnosi citologica di *linfoma* può riguardare campioni di neoformazioni cutanee oppure, più di frequente, agobiopsie di linfonodi aumentati di volume. Nel secondo caso, si deve ricordare che la citologia di un linfonodo reattivo è caratterizza-

ta da un notevole polimorfismo cellulare, che esprime la contemporanea presenza di cellule linfoidi a differenti stadi maturativi. Nel linfoma si ha invece la trasformazione neoplastica e la predominanza di un solo clone linfoide, e l'aspetto citologico è pertanto quello di un completo monomorfismo. L'aspetto dei linfociti neoplastici può variare anche molto secondo le caratteristiche della popolazione cellulare proliferata, ovvero del tipo di linfoma (linfocitico, linfoblastico, immunoblastico, ecc.) (Carter e Valli, 1988). I caratteri comuni sono quelli di cellule piuttosto voluminose ed omogenee, con citoplasma che assume nei preparati colorati con colorazioni di tipo ematologico (MGG) una caratteristica tonalità azzurra.

Nel *plasmocitoma*, se ben differenziato, le plasmacellule sono ben riconoscibili come tali: nucleo eccentrico, citoplasma basofilo, area golgica in posizione paranucleare. Nelle forme poco differenziate c'è un maggiore pleomorfismo e la derivazione plasmocitaria è riconoscibile solo in alcune cellule.

Nell'*istiocitoma* cutaneo benigno del cane giovane si osserva una popolazione cellulare molto regolare, con mitosi frequenti ma tipiche, cellule con citoplasma abbondante e molto pallido, nuclei con cromatina finemente dispersa e nucleoli non apparenti. Nelle più rare forme atipiche di maggiore malignità si osservano invece pleomorfismo cellulare, frequenti cellule multinucleate e nucleoli molto ben evidenti.

Anche nel *tumore venereo trasmissibile* si rilevano una cellularità molto elevata e molte mitosi. Nelle cellule la cromatina si presenta addensata in grosse zolle e si osserva una caratteristica microvacuolizzazione del citoplasma.

Il *melanoma* ha una derivazione embriologica indipendente, ma morfologicamente si presenta spesso come una neoplasia a cellule rotonde, che può tuttavia assumere anche un aspetto simil-epitelioide o simil-sarcomatoso. Le forme ben differenziate sono facilmente riconoscibili per la grande quantità di pigmento melanico, che appare nero-brunastro nei preparati non colorati e nero-bluastro con la colorazione di May-Grünwald-Giemsa. In alcuni casi il pigmento è talmente abbondante da oscurare completamente i dettagli nucleari. Nelle forme poco differenziate (melanoma amelanotico) le cellule pigmentate sono invece poche, e l'identificazione della neoplasia può risultare difficile. Anche in questi casi è in ogni modo possibile identificare isolate cellule contenenti granuli melanici e con caratteri morfologici analoghi a quelli della restante popolazione cellulare. Fra questi è piuttosto caratteristico il rilievo di nuclei pleomorfi con nucleoli molto voluminosi (Wellman, 1990).

Presenza contemporanea di cellule infiammatorie e di cellule di sospetta natura neoplastica

Come è stato accennato più sopra, può capitare di ritrovare nel preparato citologico una popolazione cellulare infiammatoria associata ad elementi cellulari con morfologia di sospetta malignità.

Una reazione infiammatoria secondaria o associata ad una neoplasia maligna può derivare dal fatto che in alcuni tumori l'organismo può mettere in atto una risposta cellulare specifica, oppure vi può essere una flogosi attivata da una elevata necrosi intratumorale, oppure la flogosi può essere attivata da prodotti di origine tumorale (come nel caso della cheratina prodotta nei carcinomi squamocellulari), o ancora è

saltuariamente possibile una infezione secondaria del tessuto tumorale. In questi casi nei preparati citologici è possibile rilevare, accanto alle cellule neoplastiche, un infiltrato infiammatorio anche cospicuo che può essere costituito da elementi linfoplasmocitari, granulociti neutrofili, macrofagi (Fig. 12).

Dall'altro canto, in campioni provenienti da lesioni infiammatorie o irritative croniche è possibile rilevare, accanto alle cellule flogistiche, cellule locali che possono talvolta assumere un aspetto reattivo-iperplastico che può essere facilmente confuso con quadri di malignità. Tali cellule possono essere di natura epiteliale e simulare pertanto carcinomi ed adenocarcinomi (iperplasia pseudo-carcinomatosa parainfiammatoria, cellule mesoteliali reattive, infiammazione cronica iperplastica) o di derivazione mesenchimale e simulare quindi dei sarcomi (processi riparativi, tessuto di granulazione).

In questi casi i criteri differenziali cui fare maggiore riferimento sono il rapporto nucleo-citoplasma, che nel caso di popolazione reattivo-iperplastica rimane piuttosto costante (Wellman, 1990; Canese, 1994), ed il ritrovare numerosi criteri nucleari di franca malignità, oltre alla eventuale individuazione di agenti specifici della flogosi. Quando questa discriminazione non è serenamente possibile è necessario emettere un giudizio di incertezza ed orientare in modo opportuno il successivo iter diagnostico, che potrà prevedere il ricorso ad esami microbiologici, l'indicazione di una adeguata terapia antinfiammatoria preparatoria ad un secondo campionamento citologico, il prelievo di un campione idoneo per l'esame istologico (Cowell e Tyler, 1989).

D. LA FORMULAZIONE DEL GIUDIZIO DIAGNOSTICO

Nel caso di lesioni campionate perché sospette neoplastiche il giudizio diagnostico potrà quindi rientrare, sulla base di quanto sopra riportato, in 4 categorie principali (Canese, 1994):

1. *inadeguatezza del campione* per diverse possibili cause, quali difetti di fissazione o di allestimento tali da compromettere la leggibilità del preparato, ipocellularità o cellularità eccessiva, presenza di materiale esclusivamente necrotico.

2. *negativo per lesioni neoplastiche maligne*, ed in questi casi l'esame citologico dovrebbe essere in grado di delineare meglio la natura della neoformazione, per esempio neoplasia benigna, lesione infiammatoria granulomatosa, cisti di varia origine, ecc.

3. *lesioni cosiddette "border-line"*, per le quali il solo esame citologico non è in grado di chiarire sufficientemente la natura del processo in atto, e che necessitano pertanto di ulteriori approfondimenti diagnostici, quali la ripetizione del campionamento dopo un'adeguata terapia antinfiammatoria, il ricorso all'esame istologico su una quantità adeguata di materiale prelevato chirurgicamente, l'esecuzione di metodiche immunoistochimiche, il ricorso ad esami microbiologici. È per esempio il caso di lesioni displasiche-precancerose, in cui l'esame citologico offre un riscontro di cellule iperplastiche moderatamente atipiche che può essere chiarito solo valutando istologicamente i rapporti delle cellule con i tessuti circostanti, oppure del reperimento di un elevato numero di cellule infiammatorie e di cellule sospette mali-

gne (iperplasia pseudocarcinomatosa presso foci flogistici o intensa rezione infiammatoria stromale in corso di neoplasia?), oppure ancora degli stadi iniziali di linfoma, in cui il linfonodo aumentato di volume è solo in parte sovvertito dalla proliferazione neoplastica.

4. *lesione neoplastica maligna*, nel qual caso, oltre a definire l'entità delle atipìe morfologiche osservate, può essere possibile precisare la tipologia cellulare della neoplasia (epiteliale, mesenchimale o a cellule rotonde) e sospettarne la derivazione tessutale. La mancanza di informazioni sull'architettura e sul potenziale infiltrante del tumore non permettono però di esprimere apprezzamenti sull'istotipo della neoplasia, né di procedere ad una graduazione della malignità paragonabile a quella attuabile su preparati istologici.

CONCLUSIONI

La possibilità di eseguire in tempi rapidi ed in economia la discriminazione infiammazione-neoplasia è considerata in modo unanime il principale vantaggio dell'esame citopatologico. Purtroppo, come è stato dettagliato, esiste una "zona grigia" di sovrapposizione dei processi, per cui in un numero di casi non trascurabile questa distinzione non è facile o è comunque associata ad un certo margine di errore. Gli studi che in citopatologia veterinaria si sono preoccupati di definire questa incertezza con metodi statistici sono pochi. Vos *et al.* (1989) hanno confrontato in 348 campioni di svariata provenienza la diagnosi formulata all'esame citologico con la diagnosi istologica definitiva. In studi di questo tipo i descrittori utilizzati sono l'*accuratezza diagnostica*, intesa come la percentuale del numero totale di campioni in cui l'esame citologico ha portato alla diagnosi corretta, la *sensibilità*, ovvero la percentuale di campioni effettivamente neoplastici diagnosticati come tali con l'esame citologico, la *specificità*, e cioè la percentuale di lesioni non neoplastiche correttamente diagnosticate all'esame citologico, e la *capacità predittiva* per la presenza di neoplasia (percentuale dei campioni in cui la diagnosi citologica di neoplasia è stata confermata all'esame istologico). Nello studio citato 26 dei 348 campioni citologici sono stati esclusi perché giudicati non adeguati. Per i restanti 322 preparati leggibili (istologicamente 270 neoplasie e 52 altri processi non neoplastici) l'accuratezza della diagnosi citologica è risultata pari all'83,9%, con una sensibilità (capacità del metodo di segnalare la neoplasia) del 95,6%, una specificità (capacità di riconoscere le lesioni non neoplastiche) del 65,4%, ed una capacità predittiva verso la presenza di neoplasia del 93,5%. I buoni valori di accuratezza diagnostica e di sensibilità del metodo sono sicuramente soddisfacenti, anche se la bassa specificità, corrispondente ad un elevato numero di falsi positivi in una casistica già fortemente sbilanciata verso le patologie neoplastiche, sottolinea un margine di incertezza non trascurabile che tuttavia, per una indagine esclusivamente morfologica, risulta tutto sommato più che accettabile. Nello studio di Vos *et al.* (1989) la bassa specificità è risultata collegata alla errata interpretazione citologica di situazioni di reattività cellulare quali quelle che si rilevano nella attiva produzione di tessuto di granulazione (scambiate per neoplasie mesenchimali) e nelle iperplasie/displasie degli epiteli (scambiate per neoplasie epiteliali).

La diagnosi fornita dall'esame citologico è quindi più generica rispetto a quella fornita dall'esame istologico, che rimane a tutt'oggi la metodica diagnostica in grado di stabilire con maggior certezza se un tessuto proliferato è neoplastico oppure no. La diagnostica citologica, invece, può essere raramente di certezza, ma sicuramente può rappresentare un utile mezzo di ausilio, in grado di dare in tempi rapidi indicazioni sufficientemente attendibili sulla tipologia di un determinato processo patologico. L'accurateza diagnostica della citologia dipende dalla correttezza del campionamento, dalle caratteristiche della neoplasia (alcune neoplasie cedono pochissime cellule, altre sono ampiamente necrotiche o cistiche), ma soprattutto dall'esperienza del citopatologo, che deve essere in grado di integrare opportunamente le informazioni clinico-anamnestiche e le numerose informazioni morfologiche deducibili dal preparato citologico (Rebar, 1980; Cowell e Tyler, 1989; Wellman, 1990; Fournel-Fleury *et al.*, 1994).

Tabella 1 - Criteri citologici di malignità

CRITERI	DESCRIZIONE	SIGNIFICATO
	Criteri generali	
Ipercellularità	Nel preparato citologico si osservano numerose cellule	Indica una notevole esfoliazione cellulare, e perciò una scarsa coesione intercellulare
Ammassi cellulari	Aggregati di cellule più o meno voluminosi, rotondeggianti o irregolari. Talvolta è apprezzabile ritenzione di struttura	Sono di notevole importanza per l'identificazione della tipologia cellulare e forniscono utili informazioni "istologiche" sulle modalità di aggregazione delle cellule e sulla regolarità della proliferazione
Pleomorfismo cellulare	Variazioni morfologiche notevoli nell'ambito della popolazione cellulare: • *anisocitosi* (variazioni delle dimensioni delle cellule) • *macrocitosi* (presenza di cellule molto voluminose)	Indice del grado di anaplasia delle cellule neoplastiche
Mitosi	Mitosi molto frequenti, di facile osservazione, oppure Atipiche, asimmetriche, multipolari	Indicano l'attività proliferativa della neoplasia. Criterio poco oggettivo, difficile da rilevare.
	Criteri nucleari	
Macrocariosi	Nuclei di dimensioni superiori alla controparte normale	Indice di sdifferenziazione ed anaplasia
Rapporto N/C elevato	Le cellule non linfoidi normali hanno valori N/C fra 1:3 e 1:8. Se ≤ 1:2 è indicativo di malignità	Indice di elevata attività nucleare e di sdifferenziazione
Ipercromatismo	Il nucleo presenta una colorazione molto scura	I nuclei delle cellule neoplastiche contengono una quantità eccessiva di DNA
Irregolarità della cromatina	Distribuzione grossolana e marginazione della cromatina	Indice di elevata attività nucleare e di sdifferenziazione
Pleomorfismo nucleare	• *anisocitosi* (variazioni delle dimensioni delle cellule) • *anisocariosi* (diversità di grandezza dei nuclei) • *poichilocariosi* (diversità di forma dei nuclei, irregolarità e deformazioni)	Indice di elevata attività nucleare e di sdifferenziazione
Nuclei multipli	Cellule neoplastiche con più di 3 nuclei	Conseguenza di mitosi anomale
	Criteri nucleolari	
Macronucleoli	Nucleoli ben apprezzabili, voluminosi. Significativo se in molte cellule il diametro nucleolare è > 5 μm	Indica una elevata sintesi di proteine e/o di acidi nucleici
Nucleoli multipli	Sono ben apprezzabili due o più nucleoli. Significativo se i nucleoli sono più di 5	Indica la poliploidia delle cellule neoplastiche
Poichilonucleoliosi	Nucleoli con evidenti variazioni di forma, con formazione di nucleoli fusiformi, angolari	Indice di sdifferenziazione ed anaplasia
Anisonucleoliosi	Nucleoli di dimensioni variabili	Indice di sdifferenziazione ed anaplasia
	Criteri citoplasmatici	
Iperbasofilia	Citoplasma blu scuro	Elevata sintesi di proteine ed acidi nucleici
Vacuolizzazioni	Vacuoli citoplasmatici grandi e piccoli	Degenerazione
Differenziazione	Evidenza di attività cellulari specifiche: cheratinizzazione, produzione di secreti, presenza di granulazioni	Indice del grado di differenziazione
Macrofagocitosi	Acquisizione da parte della cellula neoplastica di attività fagocitaria	Indice del grado di differenziazione
	Criteri indiretti	
Emorragie	Massiccia presenza di sangue, macrofagi contenenti emosiderina	Anomalie della vascolarizzazione
Necrosi	Nuclei picnotici e/o cariorettici, aspetto a cielo stellato nei linfomi	Indica un turnover cellulare molto rapido
Flogosi	Reazione infiammatoria in assenza di una causa specifica, con elementi cellulari vari e macrofagi schiumosi	Indica una rettività dell'organismo verso il tessuto neoplastico o verso il materiale necrotico

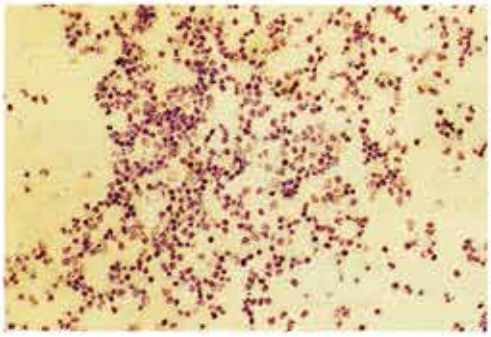

Figura 1 - Gatto, neoformazione mammaria, agoaspirato, May Grünwald-Giemsa. Lo striscio è ricco di cellule, rappresentate pressoché esclusivamente da granulociti neutrofili a vario stato di degenerazione (lobi nucleari rigonfi ed acidofili) ed in minor misura da macrofagi. Sono inoltre presenti batteri coccoidi e bastoncellari liberi sul fondo e fagocitati dalle cellule. Non sono evidenti elementi epiteliali. Diagnosi citologica: processo infiammatorio, subacuto, settico.

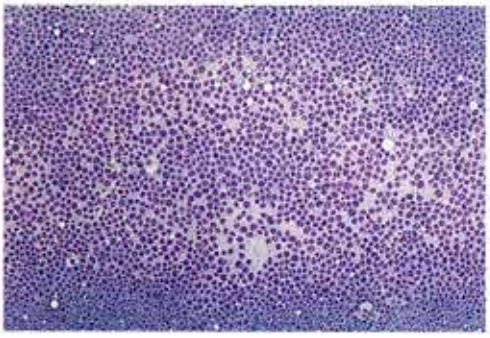

Figura 2 - Cane, linfonodo, ago-aspirato, May Grünwald-Giemsa. Il preparato è molto ricco di cellule di forma rotonda, assimilabili per morfologia a linfociti immaturi. È da notare l'elevato grado di monomorfismo cellulare, che contrasta con il polimorfismo che ci si aspetterebbe in un linfonodo reattivo. In alcuni punti le cellule sono talmente stipate da ostacolare l'interpretazione del preparato. Diagnosi citologica: neoplasia a cellule rotonde, linfoma.

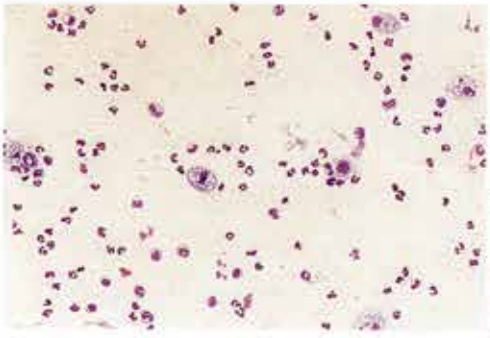

Figura 3 - Cane, neoformazione del mediastino, agoaspirato ecoguidato, May Grünwald-Giemsa. Campione ipocellulare costituito da grandi macrofagi schiumosi e granulociti neutrofili con nuclei polilobati e ben conservati. Diagnosi citologica: processo infiammatorio cronico.

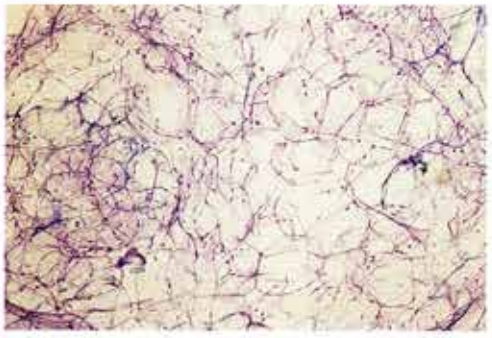

Figura 4 - Cane, neoformazione sottocutanea, agoaspirato, May Grünwald-Giemsa. Campione apparentemente ipocellulare, costituito da voluminose cellule a citoplasma otticamente vuoto, con dimensioni omogenee, contorni netti, piccolo nucleo periferico allungato ed ipercromatico, riferibili a lipociti. In questi casi è necessario accertarsi della correttezza del campionamento e che non sia stato aspirato adipe normale. Diagnosi citologica: neoplasia mesenchimale benigna, lipoma.

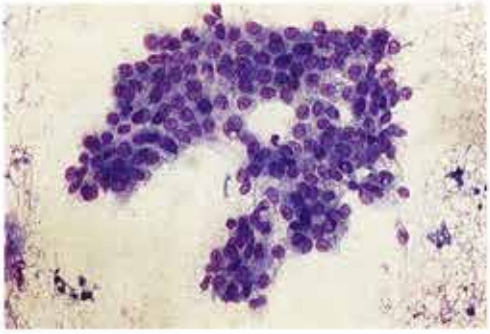

Figura 5 - Cane, neoformazione mammaria, agoaspirato, May Grünwald-Giemsa. Cellule epiteliali di forma e dimensioni uniformi e rapporto nucleo-citoplasmatico costante, coese fra loro e disposte a formare un aggregato dai margini regolari, che suggerisce una strutturazione simil-acinosa. Diagnosi citologica: neoplasia epiteliale benigna, adenoma (Adenoma lobulare).

Figura 6 - Cane, sedimento per centrifugazione da versamento peritoneale, May Grünwald-Giemsa. Su un fondo intensamente ematico spiccano voluminosi aggregati multicellulari di cellule epiteliali neoplastiche, la cui disposizione suggerisce la formazione di strutture papillari. Diagnosi citologica: neoplasia epiteliale maligna, carcinoma papillare (Carcinoma papillare cistico dell'ovaio).

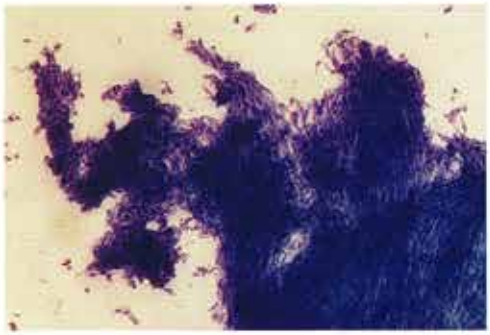

Figura 7 - Gatto, neoformazione sottocutanea, agoaspirato, May Grünwald-Giemsa. Il prelievo ha determinato l'aspirazione di un frammento di tessuto, il cui spessore non permette, nelle porzioni centrali, una risoluzione morfologica sufficiente. Ai margini è tuttavia possibile osservare che l'aggregato è costituito da cellule allungate di chiara derivazione mesenchimale, che esaminate ai più forti ingrandimenti hanno evidenziato caratteri di malignità, e che tendono a disporsi in fasci ad andamento irregolare. Diagnosi citologica: neoplasia mesenchimale maligna, fibrosarcoma.

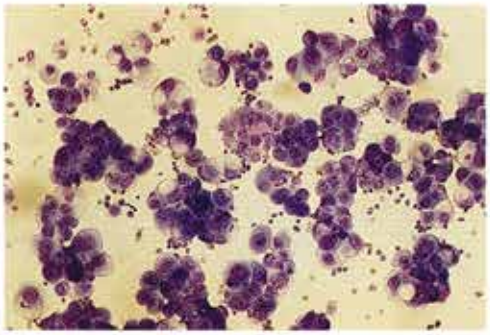

Figura 8 - Cane, sedimento per centrifugazione da versamento pleurico, May Grünwald-Giemsa. Le cellule epiteliali che compongono lo striscio si presentano sia raggruppate in ammassi di piccole e medie dimensioni, sia come elementi singoli. Sono ben evidenti diversi caratteri di malignità dei nuclei e dei nucleoli. Il citoplasma è abbondante e contiene vacuoli di diverse dimensioni, in taluni casi tali da sospingere il nucleo in periferia. Diagnosi citologica: neoplasia epiteliale maligna, adenocarcinoma (Metastasi peritoneali di adenocarcinoma della prostata).

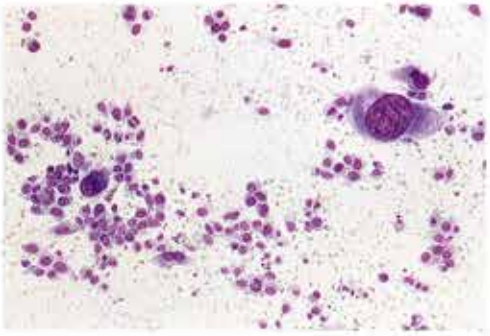

Figura 9 - Gatto, neoformazione sottocutanea, agoaspirato, May Grünwald-Giemsa. Popolazione cellulare costituita da cellule isolate di forma irregolare, alcune chiaramente affusolate, altre rotondeggianti. Ben evidenti le atipìe nucleari (nuclei giganti, nuclei multipli, pleomorfismo) e diverse figure mitotiche. Diagnosi citologica: neoplasia mesenchimale maligna, sarcoma NOS.

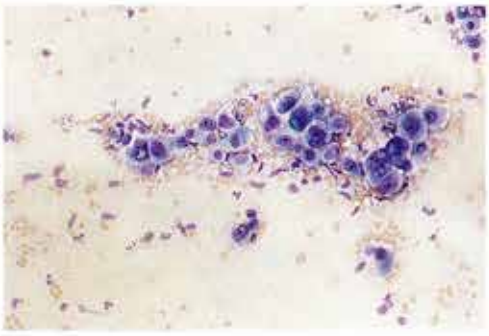

Figura 10 - Cane, neoformazione laringea, agoaspirato, May Grünwald-Giemsa. Piccolo aggregato di cellule epiteliali carcinomatose, il cui citoplasma mostra la caratteristica tonalità blu-azzurra degli elementi cheratinizzati. Diagnosi citologica: neoplasia epiteliale maligna, carcinoma squamocellulare.

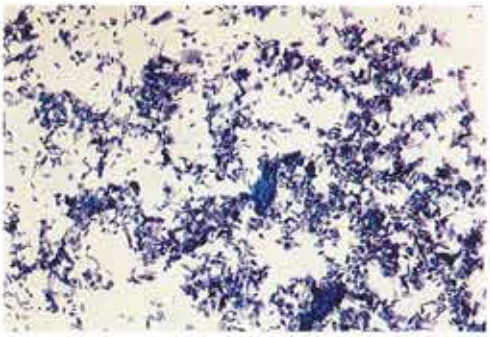

Figura 11 - Cavallo, neoformazione del carpo, agoaspirato, May Grünwald-Giemsa. Squame anucleate di colore azzurro-bluastro, con margini netti, identificabili come squame cornee. Diagnosi citologica: ritenzione di materiale cheratinizzato, cisti epidermoide.

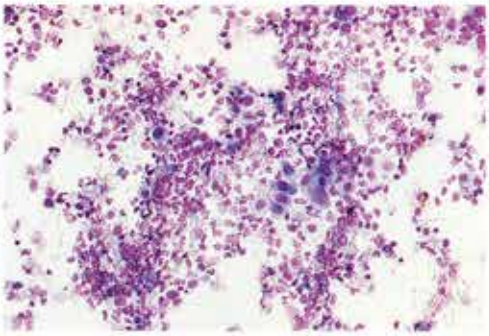

Figura 12 - Carne, neoplasia della vescica, raschiato, May Grünwald-Giemsa. Quadro polimorfo in cui è possibile distinguere isolate cellule epiteliali atipiche con tendenza alla cheratinizzazione citoplasmatica, cellule infiammatorie, per lo più rappresentate da granulociti neutrofili in vario stato di degenerazione, numerosi batteri bastoncellari, presenti sia come elementi liberi che all'interno di cellule fagocitarie. Diagnosi citologica: processo infiammatorio, settico, associato a neoplasia epiteliale maligna, carcinoma squamocellulare (Carcinoma squamocellulare della vescica e cistite batterica).

BIBLIOGRAFIA

1) BOSTOCK DE, PHILO ES (1991): *Cytolgical diagnosis of neoplasia.* In: Manual of small animal oncology. RAS While (ed), British Small Animal Veterinary Association.

2) CANESE MG (1994): *La citodiagnostica nella pratica veterinaria.* Prog Vet 49, 512-521.

3) CARTER RF, VALLI VEO (1988): *Advances in the cytologic diagnosis of canine lymphoma.* Sem Vet Med Surg [Sm Anim] 3, 167-175.

4) COWELL RL, TYLER RD (1989): *Diagnostic cytology of the dog and cat.* American Veterinary Publications, Goleta, California.

5) DUNCAN JR, PRASSE KW (1979): *Cytology of canine round cell tumors.* Vet Pathol 16, 673-679.

6) FOURNEL-FLEURY C, MAGNOL JP, GUELFI JF (1994): *Atlas en couleur de cytologie du cancer chez le chien et le chat.* Conférence Nationale de Vétérinaires Spécialisés en Petits Animaux, Paris.

7) LINDER J, JOHNSTON WW (1996): *Cytopathology.* In: Anderson's Pathology, Damjanov I e Linder J, eds, 10 ed., Mosby-Year Books, St. Louis, Missouri.

8) PERMAN V, ALSAKER RD, RIIS RC (1979): *Cytology of the dog and cat.* American Animal Hospital Association, South Bend, Indiana.

9) REBAR AH (1980): *Handbook of veterinary cytology.* Ralston Purina Company, St. Louis, Missouri.

10) VOS JH, VAN DEN INGH TSGAM, VAN MIL FN (1989): *Non-exfoliative canine cytology: the value of fine needle aspiration and scraping cytology.* The Veterinary Quarterly, 11, 222-231.

11) WELLMAN ML (1990): *The cytologic diagnosis of neoplasia.* Vet Clin North Am [Small Anim Pract] 20, 919-938.

L. MECHELLI*, L. PASCUCCI*, C. TIEGHI**

ASPETTI DI CITOLOGIA CUTANEA VETERINARIA

* Istituto di Patologia Generale e Anatomia Patologica Veterinaria - Università degli Studi di Perugia
** Libero professionista - Varese

La semplicità e la rapidità di esecuzione, la scarsa invasività ed i costi contenuti delle tecniche di prelievo e di processazione del campione citologico, giustificano l'impiego ormai quasi routinario della diagnostica citologica in Medicina veterinaria.

Questa tecnica diagnostica collaterale gode di un particolare successo nell'ambito della clinica dermatologica a motivo della relativa possibilità di accedere alle lesioni, del minimo disagio arrecato all'animale durante il prelievo, del rischio contenuto a cui è sottoposto il paziente anche in considerazione della estrema rarità del ricorso al contenimento farmacologico.

Pur non consentendo sempre la formulazione di una diagnosi di certezza, l'esame citologico permette molto spesso di individuare la natura del processo patologico in atto (infiammatoria o neoplastica), guidando le successive indagini diagnostiche e le scelte terapeutiche.

L'utilità di questo esame è tuttavia subordinata ad un suo impiego razionale che implica la corretta esecuzione della tecnica, la preparazione e l'esperienza di chi è preposto all'interpretazione del quadro citologico e, quando necessari, il ricorso al parere di un citopatologo esperto e/o l'esecuzione di indagini collaterali più adeguate al caso (esame istopatologico, esame colturale, etc.).

TECNICHE DI RACCOLTA DEL CAMPIONE

Il prelievo di campioni citologici da lesioni cutanee e sottocutanee può essere eseguito mediante l'impiego di diverse metodiche: prelievo mediante tampone (1), prelievo per impronta (2), prelievo mediante raschiato (3), prelievo per agoaspirazione (4), prelievo per agofissione (5).

La scelta della tecnica è condizionata dalla sede anatomica e dalle caratteristiche della lesione (forma, consistenza, dimensioni, contenuto, etc.), nonchè dalla possibilità di contenimento del paziente (Fig. 1).

L'impiego di più tecniche di prelievo sulla stessa lesione è il modo più sicuro, soprattutto per gli inesperti, di ottenere almeno un preparato di buona qualità.

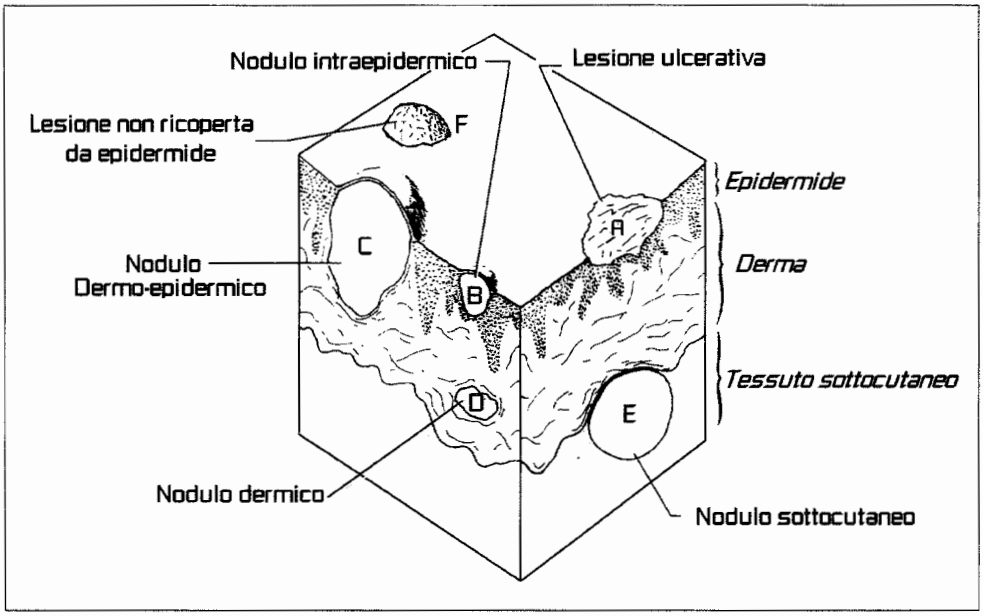

TECNICA DI PRELIEVO	TIPO DI LESIONE
Tampone	A, F
Impronta	F
Raschiato	F
Agoaspirazione	A, B, C, D, E
Agofissione	A, B, C, D, E

Figura 1 - Rappresentazione schematica della localizzazione, del tipo di lesione cutanea e sottocutanea e del tipo di tecnica utilizzabile per il prelievo.

La strumentazione necessaria all'esecuzione del prelievo e all'allestimento del preparato è facilmente reperibile nella maggior parte degli ambulatori: in particolare si consiglia l'uso di vetrini da istologia, previamente sgrassati con soluzione solfo-cromica e conservati in alcool assoluto ed etere miscelati in parti uguali.

La miscela solfo-cromica si prepara aggiungendo a poco a poco ad una soluzione di bicromato di potassio (100 gr) in acqua distillata (900 ml), 100 ml di acido solforico concentrato.

1. Prelievo mediante tampone

L'impiego del tampone è in genere riservato ai soli casi nei quali la morfologia e la localizzazione della lesione rendono impossibile il ricorso alle altre tecniche di

prelievo (per es. lesioni ulcerative molto piccole e di aspetto crateriforme, tragitti fistolosi, lesioni degli spazi interdigitali, etc.). Questa modalità di raccolta ha infatti lo svantaggio di dare luogo a prelievi scarsamente cellulari, risultando efficace solo nel caso di lesioni che esfoliano con estrema facilità.

Prima di eseguire il prelievo, la parte va detersa accuratamente in modo da asportare i detriti superficiali ed umettata con una garza imbevuta di soluzione fisiologica allo scopo di minimizzare il danneggiamento delle cellule durante la loro raccolta. Il tampone va poi rotolato *delicatamente* sulla lesione e, quindi, sulla superficie di un vetrino portaoggetto evitando di esercitare una pressione eccessiva.

2. Prelievo per impronta

Tale tipo di prelievo può essere eseguito sia nel vivente su lesioni superficiali che esfolino con facilità, sia su tessuti escissi in sede chirurgica o autoptica. È una tecnica di facile esecuzione che va riservata preferibilmente a lesioni umide o grasse, al contenuto di papule, pustole e vescicole delicatamente aperte, alla superficie di lesioni ripulite di eventuali croste e alla superficie inferiore delle croste stesse una volta rimosse. Questa tecnica ha tuttavia lo svantaggio, rispetto al raschiato, di consentire la raccolta di un numero di cellule più modesto e, rispetto all'agoaspirazione, di dare un campione fortemente contaminato da batteri e detriti cellulari superficiali.

La tecnica consiste nel poggiare gentilmente o, meglio, nel far ruotare un vetrino portaoggetto su una lesione rilevata, privata di eventuali croste ed asciugata con una garza. Si consiglia comunque di eseguire il prelievo prima e dopo la toilettatura della lesione.

Nel caso di campioni bioptici ed autoptici il vetrino va poggiato su una superficie di taglio recente, asciugata del sangue e dei liquidi tissutali i quali possono ridurre l'adesività delle cellule al vetrino.

3. Prelievo mediante raschiato

Si tratta di una tecnica applicabile a tutti i tipi di lesioni esposte e a campioni di tessuto prelevati in sede chirurgica o autoptica.

Questa modalità di prelievo ha il vantaggio di dare preparati ricchi di cellule anche in presenza di lesioni che esfoliano con difficoltà (ad es. i tumori mesenchimali). Presenta tuttavia lo svantaggio di raccogliere un campione superficiale che spesso evidenzia solo un'infezione batterica secondaria o una displasia reattiva delle cellule tissutali, dando scarse informazioni sul processo patologico primitivo.

Contrariamente a quanto consigliato per i raschiati cutanei finalizzati alla ricerca di ectoparassiti, la raccolta di un campione citologico mediante raschiato richiede una manualità molto più delicata. Con il dorso di una lama da bisturi o con il margine di un vetrino portaoggetto si striscia la superficie di una lesione adeguatamente preparata (vedi prelievo mediante tampone). Il materiale raccolto viene quindi trasferito al centro di un vetrino e strisciato secondo una delle modalità descritte per gli agoaspirati.

4. Prelievo mediante agoaspirazione

L'agoaspirazione è una tecnica di raccolta del materiale citologico che trova largo impiego nella diagnostica delle lesioni dermatologiche sia superficiali che profonde. Il suo principale utilizzo è diretto nei confronti di lesioni nodulari solide o cistiche, ulcerate o non ulcerate, epidermiche, dermiche o sottocutanee. Tuttavia, anche il contenuto di pustole, vescicole o bolle può essere agevolmente raccolto mediante agoaspirazione.

Il prelievo dà luogo ad un campione caratterizzato frequentemente da una modesta cellularità ma certamente privo di contaminanti batterici o cellulari che spesso mascherano i caratteri fondamentali del processo patologico primario.

Se il materiale da raccogliere verrà utilizzato anche per l'allestimento di esami microbiologici, la superficie della lesione va sottoposta ad una preparazione chirurgica; in caso contrario, è sufficiente una semplice disinfezione della parte.

Per lesioni ripiene di materiale fluido si consiglia l'uso di una siringa da 3 ml e di un ago da 20-22 gauge, mentre lesioni solide di consistenza ferma o fibrosa richiedono l'uso di una siringa da 6-10 ml e di un ago da 20 o addirittura da 18 gauge per consentire un'aspirazione più efficace.

Una volta introdotto l'ago nella lesione, lo stantuffo della siringa viene retratto lentamente per una metà/tre quarti del volume della siringa. L'ago viene quindi spostato in diverse direzioni all'interno della massa, interrompendo l'aspirazione qualora vi sia il rischio di superare i confini della lesione durante i movimenti dell'ago e applicandola nuovamente solo quando l'ago è fermo.

Una volta completato il prelievo, si rilascia lo stantuffo della siringa e, solo quando sia ultimata la sua discesa, si estrae l'ago dalla lesione. L'estrazione dell'ago quando la pressione negativa è ancora in atto determina infatti la risalita nella siringa del materiale raccolto che non può essere più recuperato.

Nel caso di formazioni solide, il materiale prelevato è in genere appena sufficiente a riempire l'incavo dell'ago e questo testimonia la corretta esecuzione della metodica.

L'ago viene quindi separato dalla siringa, la quale viene riempita di aria e collegata nuovamente all'ago. L'aria viene espulsa energicamente dalla siringa che viene tenuta perpendicolare ad un vetrino; il materiale espulso viene quindi strisciato utilizzando una delle tecniche proposte successivamente.

Si consiglia sempre, compatibilmente con la quantità di materiale raccolto, di allestire un certo numero di strisci in modo da poter eseguire più tipi di colorazioni.

5. Prelievo per agofissione

La tecnica dell'agofissione non è molto dissimile dalla precedente.

Il prelievo del campione in questo caso viene eseguito servendosi soltanto di un ago da 21 gauge non collegato ad una siringa.

L'introduzione dell'ago nella lesione e la sua rotazione intorno al proprio asse, sono in genere operazioni sufficienti a consentire la risalita nel lume dell'ago di una quantità modesta, ma spesso sufficiente di materiale che viene poi recuperato con le modalità descritte per la tecnica precedente.

L'impiego dell'agofissione risulta vantaggioso quando applicato a lesioni molto piccole, situate in aree difficilmente accessibili (es. regione ascellare) o quando sussista il rischio di penetrazione in una cavità sierosa (es. lesioni della regione toracica in cani di piccola taglia e molto irrequieti). In questi casi, il minor ingombro della strumentazione e la maggior precisione consentita dall'impiego del solo ago, rende preferibile questa tecnica rispetto alla precedente.

L'agofissione risulta invece del tutto inefficace nel caso di lesioni caratterizzate da scarsissima esfoliazione.

TECNICHE DI PREPARAZIONE DELLO STRISCIO CITOLOGICO

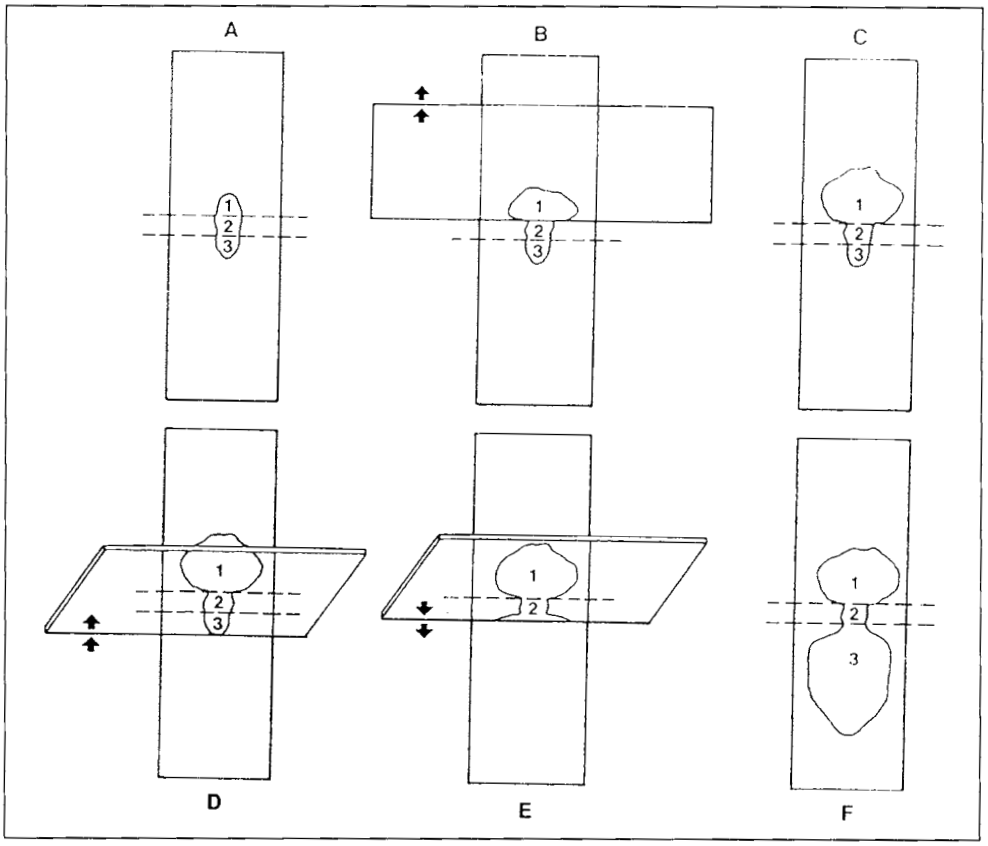

1. Tecnica combinata: il materiale aspirato viene depositato al centro di un vetrino portaoggetto (A). Un secondo vetrino viene poggiato trasversalmente sul primo (B), in modo da coprire il terzo anteriore del materiale depostovi (1), e viene quindi strisciato verso l'estremità anteriore senza esercitare alcuna pressione (C). Se l'aspirato è ricco di aggregati cellulari voluminosi e difficili da strisciare, questa parte del campione allestita per "schiacciamento", consentirà una buona distensione ed una facile valutazione microscopica.

Il terzo posteriore del materiale (3) viene strisciato con la modalità impiegata per i campioni ematologici (E). Se l'aspirato è stato eseguito su un tessuto i cui elementi costitutivi sono molto fragili e facili alla rottura, questa area del preparato conterrà un numero superiore di cellule integre.

Il terzo intermedio del materiale (2) viene lasciato come tale. Se l'aspirato contiene poche cellule, in questa porzione del preparato esse restano più concentrate rispetto alle altre due aree.

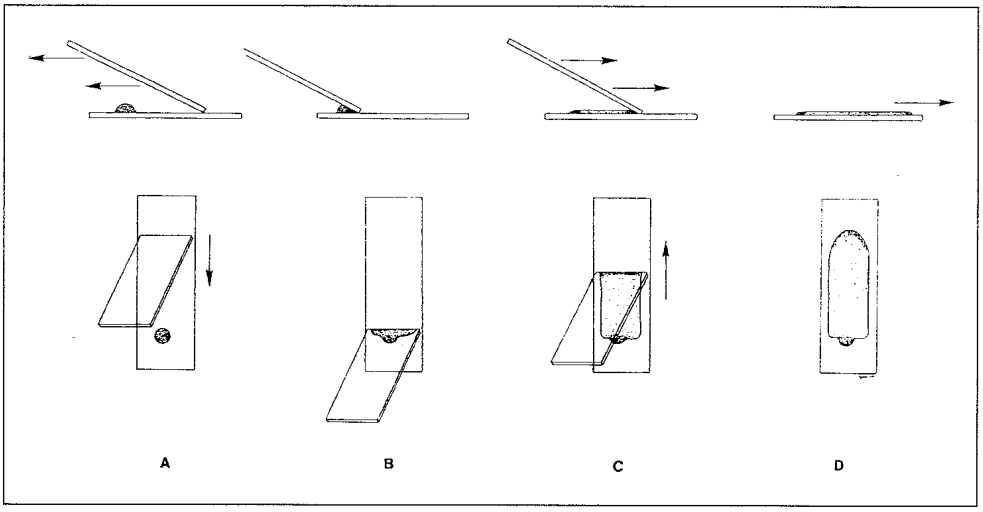

2. Tecnica dei campioni ematologici: è consigliata per i campioni fluidi. Una goccia del campione viene deposta su un vetrino in prossimità di uno dei due lati corti. Un secondo vetrino viene fatto scorrere dall'estremità opposta in direzione del campione con una inclinazione di 45° (A). Quando il vetrino viene a contatto con la goccia, questa si distribuisce rapidamente lungo la linea di contatto dei due vetrini (B). Il vetrino viene quindi fatto scorrere in avanti dolcemente ma rapidamente per tutta la lunghezza dell'altro vetrino (C, D).

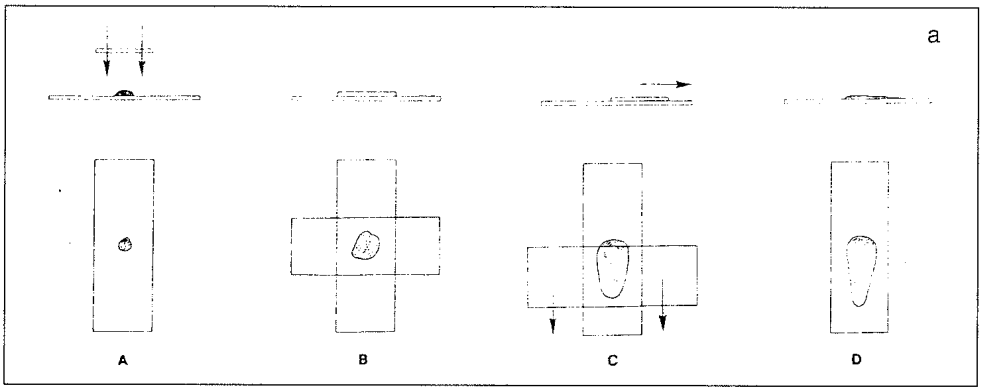

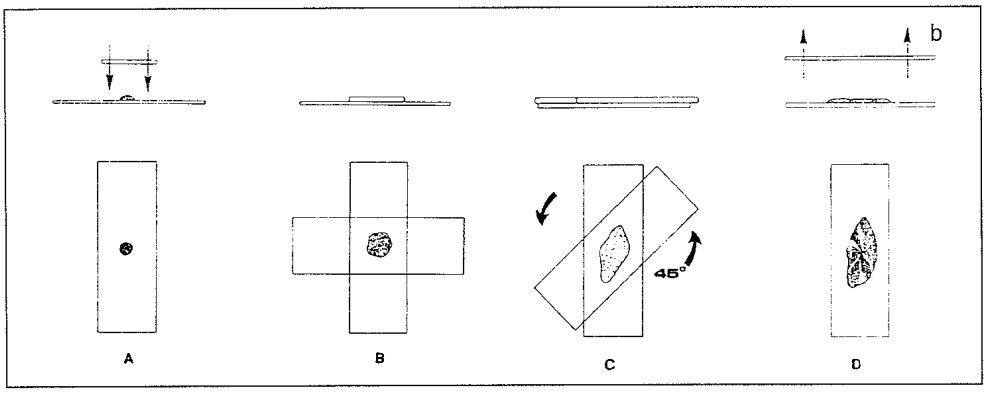

3.a Tecnica dello "schiacciamento": questa tecnica di preparazione degli strisci dà luogo a preparati eccellenti. Tuttavia, la sua errata esecuzione può determinare la rottura delle cellule o una loro eccessiva stratificazione.

Il materiale aspirato viene spruzzato al centro di un vetrino (A) ed un secondo vetrino viene poggiato trasversalmente sopra al campione (B). Solo se necessario, può essere applicata una lievissima pressione per consentire una migliore distensione del materiale. Questa operazione, tuttavia, va eseguita con molta cautela per il rischio di danneggiare troppo le cellule. Il vetrino sovrastante va poi fatto scorrere delicatamente verso un'estremità dell'altro (C).

Una modificazione di questa tecnica (***3.b***) consiste nel far ruotare di 45° il vetrino superiore senza poi strisciarlo. In questo modo si ottiene uno striscio con margini sottili e cellule ben distese.

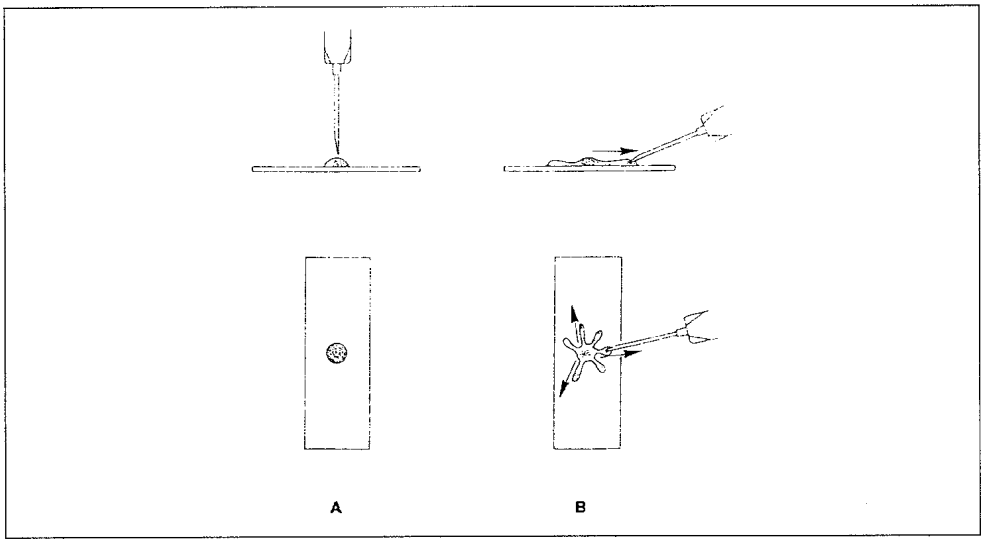

4. Tecnica dello striscio con ago o striscio "a stella marina": l'aspirato viene espulso al centro di un vetrino (A). Facendo dei movimenti centrifughi con la punta di un ago, si tenta quindi di distendere il campione sul vetrino in più direzioni (B).

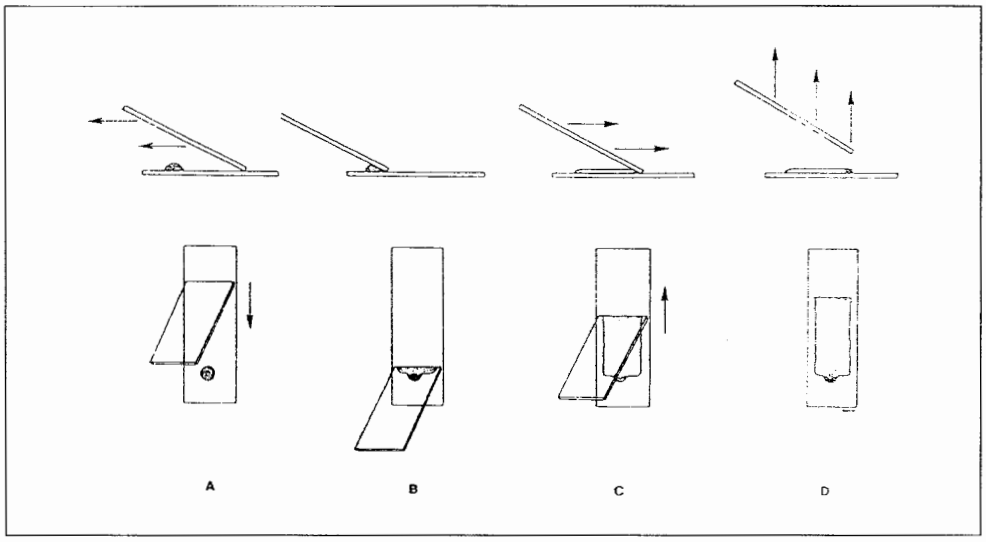

*5. **Tecnica di concentrazione lineare:*** questa tecnica è ideale per campioni fluidi scarsamente cellulari che necessitano di essere concentrati.

La sua esecuzione è sovrapponibile a quella descritta per gli strisci ematologici con la differenza che il vetrino superiore non viene fatto scorrere in avanti fino all'estremità del vetrino su cui è stato deposto il campione, ma viene sollevato a metà della corsa (D). In questa maniera si ottiene uno striscio con una linea terminale netta ricca di cellule.

COLORAZIONE DELLO STRISCIO CITOLOGICO

Gli strisci ottenuti vengono routinariamente colorati con colorazioni tipo-Romanowsky (Wright, Giemsa, May-Grünwald Giemsa, Diff-quick, etc.) o con colorazioni tipo-Papanicolaou.

Le prime richiedono l'uso di materiali poco costosi e facili da preparare, conservare ed usare. Il loro impiego consente di evidenziare in maniera eccellente i microrganismi ed i caratteri citoplasmatici, mentre i dettagli nucleari e nucleolari mostrano una maggiore chiarezza nei preparati allestiti con le colorazioni tipo-Papanicolaou.

VALUTAZIONE DI UN PREPARATO CITOLOGICO

Una prima valutazione generale dello striscio si esegue a piccolo ingrandimento (4x) con la finalità di valutare la qualità del preparato in termini di *cellularità* (numero di cellule e loro stato di conservazione), *grado di contaminazione del campione* (eritrociti, precipitati di colorante, etc.), *uniformità e corretta esecuzione dello striscio e della colorazione, presenza di elementi corpuscolati particolari* (corpi estranei, cristalli, parassiti, ife fungine, etc.).

L'osservazione del preparato con obiettivi 10x e 20x consente di individuare la composizione cellulare prevalente del campione (cellule infiammatorie, epiteliali, fusate, etc.), così come le dimensioni delle cellule e la loro modalità di aggregazione.

L'uso infine di obiettivi 40x e 100x permette di valutare i dettagli citoplasmatici e nucleari dei singoli elementi cellulari e la presenza di microrganismi e di inclusioni.

L'osservazione di un preparato citologico ha innanzitutto lo scopo di individuare ed identificare la popolazione cellulare predominante. Questo consente di classificare il processo patologico in atto come infiammatorio o non infiammatorio.

Un interessante approccio generale all'interpretazione citologica delle lesioni cutanee è suggerito dall'algoritmo riportato nella tavola 1.

INTERPRETAZIONE DEI QUADRI INFIAMMATORI (tavola 2)

A. Lesioni infiammatorie cutanee con predominanza di granulociti neutrofili

Se la popolazione prevalente di cellule infiammatorie cutanee è costituita da granulociti neutrofili (>85%) lisati o non lisati, il processo flogistico è acuto o, comunque, attivo.

La prevalenza di elementi granulocitari neutrofilici degenerati (lisati) caratterizzati da evidenti fenomeni di cariolisi, rigonfiamento nucleare, aumento dell'acidofilia nucleare, anomalie della lobatura nucleare, vacuolizzazione citoplasmatica, è fortemente suggestiva di una infezione batterica anche quando l'osservazione del preparato non consente di evidenziare microrganismi. In questo caso è opportuno ricorrere a colorazioni appropriate (Gram, Ziehl-Nielsen, etc.) o all'esame colturale che consentirà di scegliere la terapia più adeguata. Se l'esame colturale risultasse negativo o se la terapia si rivelasse inefficace, si può ripetere l'esame citologico o ricorrere all'ausilio dell'esame istopatologico.

La prevalenza di granulociti neutrofili non degenerati (non lisati), pur essendo talvolta riferibile ad infezioni batteriche, è generalmente associata a dermatopatie micotiche o virali, a foci di necrosi tumorale, a lesioni sterili indotte da insulti chimici (es. dermatite irritante da contatto) o fisici (es. ustioni) o a patologie immunomediate (es. pemfigo).

B. Lesioni infiammatorie cutanee con predominanza di granulociti eosinofili

La presenza di granulociti eosinofili su un campione citologico è significativa quando la loro percentuale è prossima o eccede il 10-15% della popolazione cellulare complessiva cutanea. Le patologie su base allergica e le infestioni parassitarie (endoparassitarie ed ectoparassitarie) rappresentano le due principali cause in grado di indurre nei tessuti una reazione infiammatoria eosinofilica. La presenza di germi, in questo caso, è quasi sempre espressione di una colonizzazione secondaria piuttosto che di un'infezione batterica.

Le flogosi eosinofiliche rappresentano un evento piuttosto frequente nel gatto e nel cavallo, mentre sono di più raro riscontro nel cane.

Tavola 1 - Algoritmo per l'approccio generale all'interpretazione citologica delle lesioni cutanee

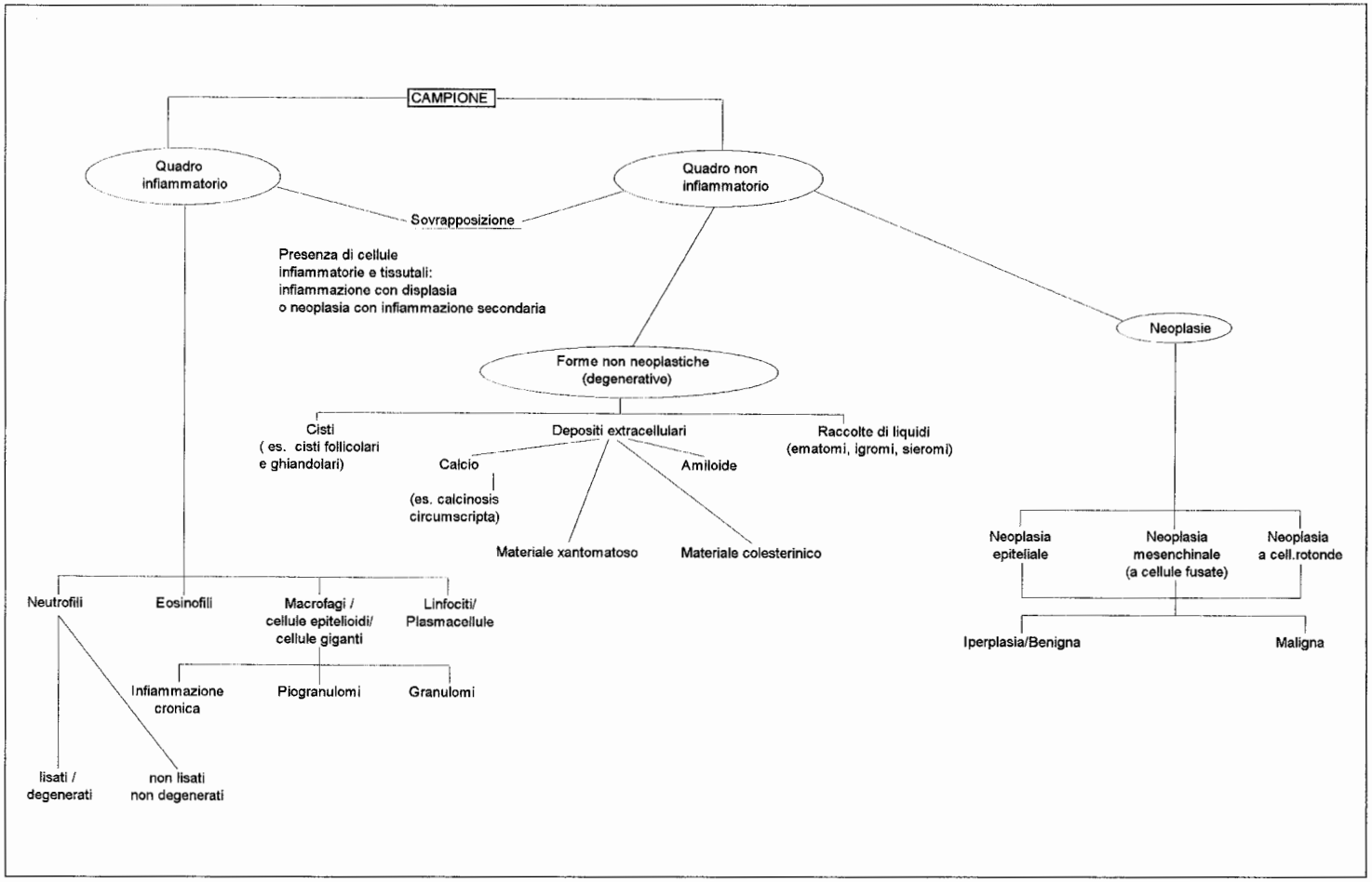

C. Lesioni infiammatorie cutanee con predominanza di macrofagi e cellule di derivazione macrofagica (cellule epitelioidi e cellule giganti multinucleate)

Le lesioni infiammatorie cutanee con predominanza di cellule di tipo macrofagico-istiocitario sono caratterizzate da una notevole eterogeneità morfologica e sono espressione di processi ad andamento sub-acuto o cronico, scatenati da noxae patogene di varia natura.

Quando i macrofagi-istiociti rappresentano più del 10-15% delle cellule infiammatorie in sede cutanea e sono associati alla presenza di cellule epitelioidi e giganti, il modello citologico viene classificato come granulomatoso ed il preparato va attentamente esaminato allo scopo di evidenziare corpi estranei (materiale di aspetto spesso rifrangente), corpi fungini o agenti flogogeni specifici.

Quando i macrofagi sono associati ad una significativa percentuale di neutrofili, il processo patologico viene definito piogranulomatoso ed è necessario porre particolare attenzione alla presenza di miceti, batteri, parassiti, cheratina.

La presenza di macrofagi in quantità elevata, ma comunque inferiore al 15% dell'intera popolazione infiammatoria, l'assenza di cellule epitelioidi e giganti, la presenza di un numero significativo di cellule linfoidi, fibroblastiche e neutrofiliche, depone per un processo cronico attivo.

D. Lesioni infiammatorie cutanee con predominanza di linfociti e plasmacellule

Una reazione linfo-plasmacellulare di modesta entità è un reperto comune nei processi granulomatosi e piogranulomatosi cutanei e testimonia "semplicemente" una condizione di stimolazione antigenica cronica.

Una flogosi con reale predominanza di linfociti e di plasmacellule è invece indicativa di una forte stimolazione antigenica o di una attivazione abnorme dei meccanismi di sorveglianza immunologica.

Queste forme vanno attentamente differenziate dalle forme neoplastiche linfocitarie epiteliotrope, nelle quali i linfociti non mostrano sempre spiccati caratteri di malignità. In questi casi il ricorso all'esame istopatologico è indispensabile.

Quando le cellule infiammatorie cutanee, benché abbondanti, sono associate alla presenza di numerose cellule tissutali che mostrino atipie morfologiche evidenti, la lesione va interpretata con molta cautela. Un processo infiammatorio, infatti, può indurre nelle cellule dei tessuti adiacenti delle modificazioni displasiche reattive che possono erroneamente essere interpretate come atipie neoplastiche.

Un processo neoplastico, analogamente, può indurre una reazione infiammatoria secondaria in grado di mascherare la lesione primitiva.

PRINCIPALI CARATTERI CITOLOGICI DI LESIONI CUTANEE INDOTTE DA AGENTI INFETTIVI

Numerosi microrganismi inducono la comparsa di lesioni cutanee di tipo infiammatorio. Gli agenti batterici sono per lo più responsabili di reazioni infiammatorie con predominanza di granulociti neutrofili (>85%), molti dei quali possono essere

Tavola 2 - Algoritmo per l'interpretazione dei quadri infiammatori

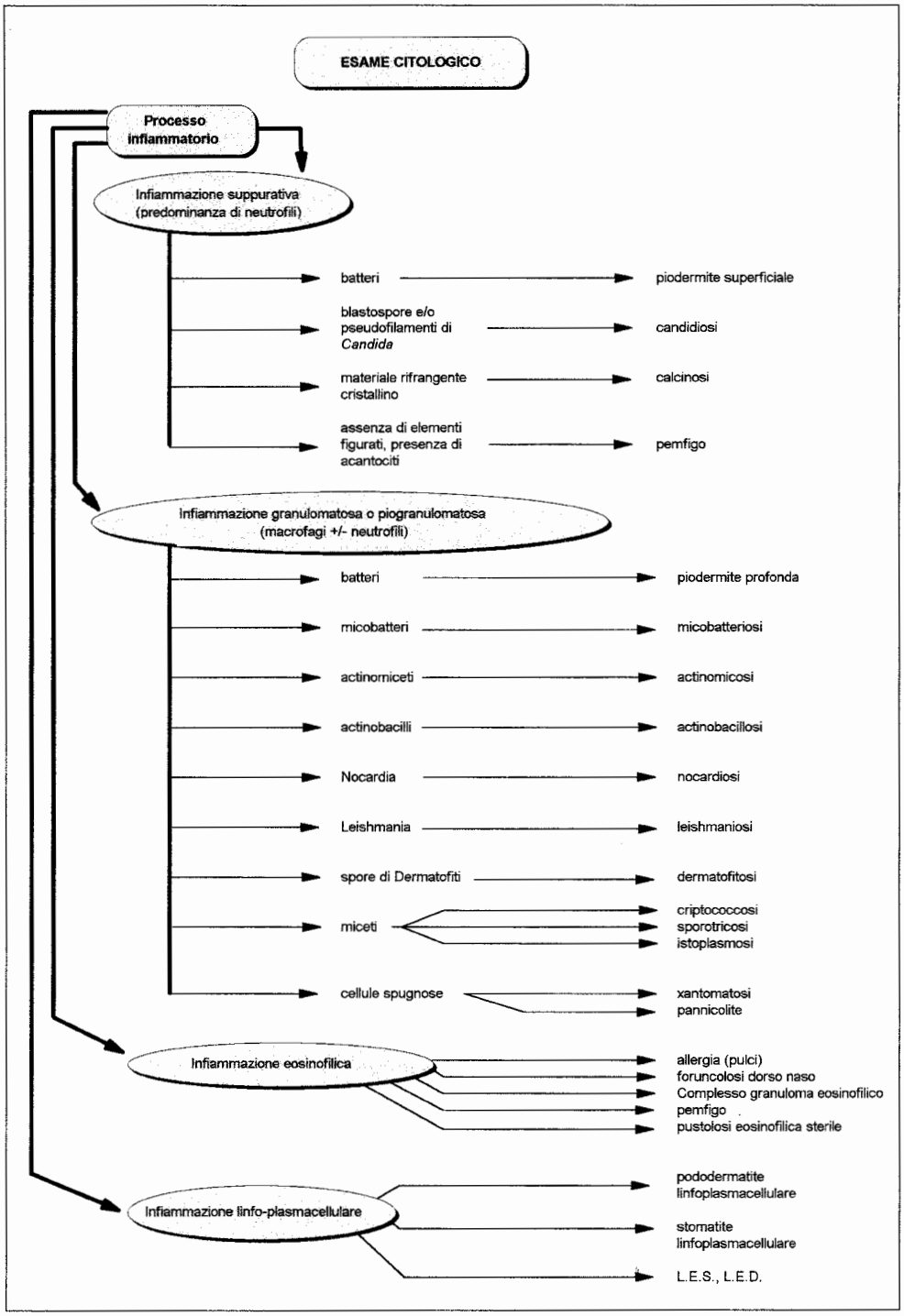

in gravi condizioni degenerative. I macrofagi, i linfociti e le plasmacellule sono, in genere, scarsamente rappresentati.

La presenza di batteri su uno striscio citologico cutaneo è un reperto di costante riscontro. I germi appaiono come elementi basofili *cocchi* (quasi sempre Stafilococchi e, solo a livello auricolare, Streptococchi) o *bastoncellari* (Proteus, Pseudomanas, E. coli, Pasteurella, Clostridi), fagocitati dai neutrofili o da macrofagi (*infezione* batterica) o localizzati sul fondo del preparato in posizione extracellulare (*colonizzazione* batterica).

Le infezioni batteriche profonde, a differenza delle forme superficiali, sono caratterizzate dalla presenza di un numero piuttosto modesto di germi, per lo più in posizione intracellulare e da un infiltrato infiammatorio misto costituito da neutrofili, cellule istiocito-macrofagiche, linfociti e plasmacellule. Questo reperto suggerisce quasi sempre la necessità di una terapia antibiotica prolungata.

Il riscontro citologico di una infezione batterica non significa che questa sia necessariamente la causa scatenante il processo patologico in atto. Più spesso si tratta di una forma secondaria ad una dermatite di altra natura o ad una neoplasia cutanea. Le infestioni da Demodex, le dermatofitosi e, in generale, le lesioni erose od ulcerate sono un esempio di lesioni primitive sulle quali germi di irruzione secondaria proliferano facilmente.

Nelle infezioni micotiche, il quadro citologico mostra spesso una predominanza di neutrofili, abbondanti eosinofili, linfociti, plasmacellule, fibroblasti ed ife fungine.

È infine importante ricordare che, non solo le caratteristiche dell'agente eziologico, ma anche la localizzazione della lesione, la acuzie o cronicità del processo, nonché lo stato immunitario dell'animale condizionano i caratteri della lesione e, quindi, il suo aspetto citologico.

INTERPRETAZIONE DEI QUADRI NEOPLASTICI

Le neoplasie cutanee rappresentano un gruppo di condizioni patologiche tra le più frequenti nella clinica dermatologica dei piccoli animali.

Da un punto di vista citologico esse vengono classificate in *neoplasie epiteliali, neoplasie mesenchimali a cellule fusate, neoplasie a cellule rotonde.*

Le *neoplasie epiteliali* (Tavola 3) sono caratterizzate da una elevata cellularità del campione. Indipendentemente dalla tecnica di prelievo impiegata, le cellule si dispongono prevalentemente in "clusters" per la persistenza di connessioni giunzionali intercellulari tenaci. Gli aggregati assumono morfologia variabile (acinosa, tubulare, cordoniforme, lamellare, etc.) e sono talvolta così voluminosi da rendere possibile una valutazione semi-istologica del preparato.

Le cellule sono voluminose e poligonali o anche rotondeggianti quando considerate singolarmente. I confni cellulari sono netti, il citoplasma abbondante, basofilo, talvolta vacuolizzato e di aspetto schiumoso.

Il nucleo è di forma rotondeggiante e mostra una dispersione della cromatina fine ed uniforme, sebbene possa assumere aspetti lievemente rugosi nelle neoplasie più indifferenziate.

Tavola 3 - Algoritmo per la valutazione di aspirati contenenti cellule epiteliali

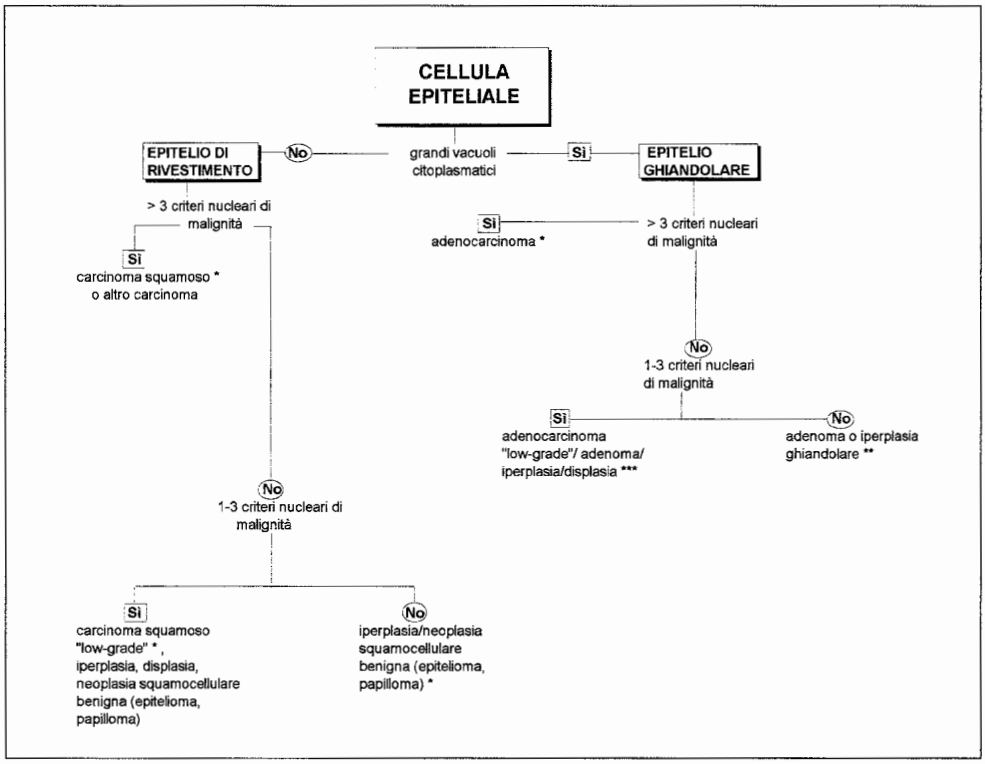

* Se è presente una flogosi concomitante, non può essere esclusa una forma displasica.
** Le neoplasie maligne ben differenziate non possono essere escluse del tutto.
*** L'esame istopatologico è necessario per la formulazione di una diagnosi definitiva

I nucleoli, in numero di uno o più, risultano particolarmente grandi, ben evidenti e con profilo irregolare nelle forme caratterizzate da un maggior grado di malignità.

Le *neoplasie mesenchimali* (Tavola 4), a causa della loro estrema compattezza, danno quasi sempre luogo a campioni con una cellularità bassa o molto bassa, caratterizzati da elementi cellulari isolati o, più raramente, riuniti a formare piccoli "grappoli".

Nelle forme benigne le cellule hanno in genere dimensioni piuttosto contenute ed una morfologia tipica, con elementi allungati e fusiformi, muniti di propaggini citoplasmatiche che tendono a svanire man mano che si allontanano dal nucleo.

I margini citoplasmatici mostrano una scarsa definizione, il nucleo è ovale, i nucleoli sono poco o per nulla evidenti, la cromatina è di aspetto retiforme.

Le cellule nelle quali si evidenzia un maggior grado di malignità hanno contorni cellulari più sfumati, nucleoli multipli e ben evidenti, rapporto nucleo/citoplasma aumentato e possono assumere forme bizzarre apparendo stellate, poligonali o, addirittura, vagamente rotondeggianti. La cromatina è di aspetto nettamente rugoso. Poiché il citoplasma è particolarmente fragile, anche negli strisci eseguiti a regola d'arte, il rilievo di nuclei così detti "nudi" cioè privi di citoplasma, è un reperto del tutto normale.

I campioni prelevati da *neoplasie a cellule rotonde* (Tavola 5) sono spesso caratterizzati da una cellularità piuttosto elevata: le cellule, di forma nettamente rotondeggiante e di dimensioni variabili a seconda del tipo cellulare, appaiono sempre isolate, mai aggregate (se non in conseguenza di artefatti) e con un rapporto nucleo/citoplasma in genere elevato.

Il linfoma, il mastocitoma, l'istiocitoma ed il tumore venereo trasmissibile sono i tumori rotondocellulari di più frequente riscontro. Solo occasionalmente i melanomi ed i basaliomi esfoliano con modalità tali da dare luogo a cellule di forma decisamente rotondeggiante.

I *linfomi* sono tumori caratterizzati da una elevatissima cellularità e, a causa dell'origine monoclonale, da un marcato monomorfismo. Le cellule linfocitarie reattive, al contrario, sono contraddistinte da un discreto polimorfismo dovuto alla presenza di elementi cellulari a diversi stadi maturativi.

Nel linfoma linfoblastico, il più comune linfoma cutaneo, le cellule, di dimensioni superiori a quelle dei neutrofili, mostrano un citoplasma esiguo ed un nucleo leggermente eccentrico, di forma irregolare, con cromatina finemente addensata o addirittura densa e con nucleoli ben evidenti.

Il linfoma linfocitico è invece caratterizzato dalla presenza di cellule piccole, spesso indistinguibili dai normali linfociti.

Il linfoma istiocitico, infine, è costituito da cellule morfologicamente molto simili agli istiociti e da rare cellule multinucleate. La diagnosi differenziale con l'istiocitoma è basata sull'aspetto macroscopico delle lesioni (a placca nel linfoma istiocitico, nodulari nell'istiocitoma), sull'età dei soggetti colpiti (vecchi o di mezza età nel linfoma istiocitico, giovani nell'istiocitoma) e sui rilievi istopatologici.

I campioni prelevati da *mastocitomi* si caratterizzano per la presenza di cellule con nucleo rotondeggiante-ovalare e citoplasma voluminoso che, nelle forme ben differenziate, appare più o meno abbondantemente occupato dai caratteristici granuli metacromatici.

I mastociti di tumori poco differenziati possono, tuttavia, contenere solo pochi granuli e mostrare un nucleo di aspetto convoluto.

Tavola 4 - Algoritmo per la valutazione di aspirati contenenti cellule fusate

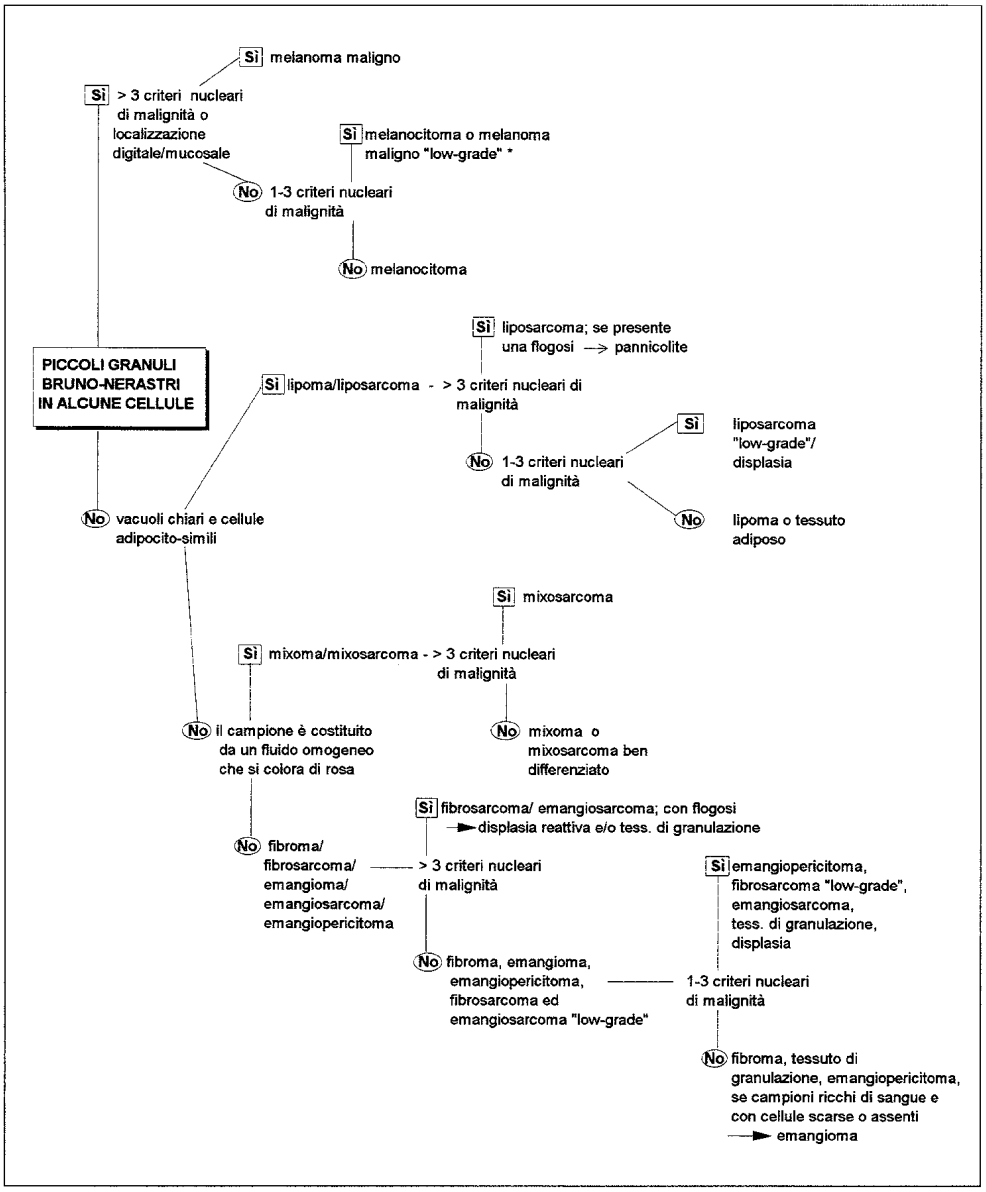

* Tutti i melanomi localizzati su dita, orofaringe e mucose dovrebbero essere considerati potenzialmente maligni

Tavola 5 - Algoritmo per la valutazione di aspirati contenenti cellule rotonde

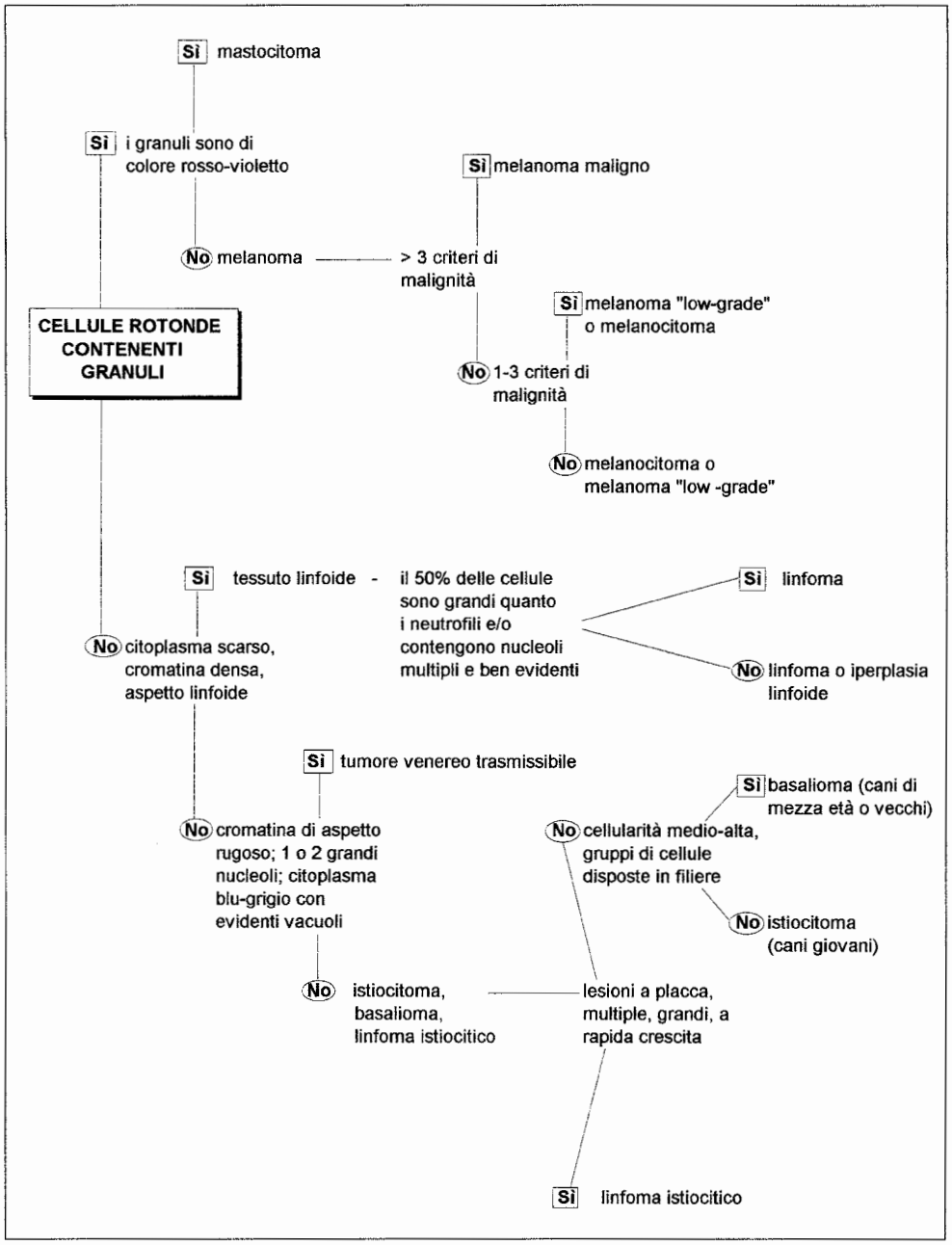

L'uso di kit di colorazione come il Diff-quick che non evidenzia la metacromasia dei granuli mastocitari può essere fonte di gravi errori interpretativi.

L'osservazione di un abbondante infiltrato granulocitario eosinofolico è un reperto piuttosto comune in questo tipo di neoplasie.

L'*istiocitoma* è un tumore che dà spesso luogo a campioni poco cellulari, caratterizzati da una notevole uniformità della popolazione cellulare e da figure mitotiche numerose ma tipiche.

Le cellule hanno un citoplasma pallido e abbondante, nuclei con cromatina finemente addensata e nucleoli non evidenti.

Durante la fase di regressione spontanea del tumore, si può inoltre osservare un cospicuo infiltrato linfocitario.

Il *tumore venereo trasmissibile*, infine, è caratterizzato da una elevata cellularità del campione, da un consistente numero di figure mitotiche e dalla presenza di microvacuolizzazioni citoplasmatiche.

La cromatina appare addensata a formare grosse zolle ed i nucleoli, in numero di uno o due, sono ben evidenziabili all'interno del nucleo.

La valutazione del fondo dello striscio, cioè di tutto quanto non è popolazione neoplastica, può spesso contribuire alla corretta interpretazione del preparato citologico.

I granulociti neutrofili, ad esempio, sono in genere scarsi in quasi tutti i tumori mesenchimali e nei tumori epiteliali benigni, mentre sono piuttosto abbondanti nei carcinomi e laddove si sia verificata una infezione secondaria. Un elevato numero di granulociti neutrofili si associa in genere al reperto, frequente nel corso di neoplasie maligne, di detriti di cellule necrotiche.

La presenza di nuclei "nudi" è pressochè costante nei preparati citologici. Un numero molto elevato di nuclei "nudi" in uno striscio ben eseguito è però correlabile ad una fragilità cellulare accentuata, espressione non costante, ma frequente di malignità. Se di tale condizione è responsabile una manualità inadeguata nell'esecuzione dello striscio, la presenza di abbondanti nuclei "nudi" sarà associata a diffuse distorsioni e spaccature di quasi tutte le cellule.

Infine, l'osservazione di particolari markers morfologici quali granuli di melanina (melanomi e melanocitomi), squame cornee (Fig. 2) (tumori degli epiteli di rivestimento), arrangiamento delle cellule a rosetta e/o presenza di cellule con castone (tumori degli epiteli ghiandolari) può facilitare, in neoplasie non eccessivamente sdifferenziate, l'individuazione del citotipo tumorale.

PROGNOSI DELLE LESIONI NEOPLASTICHE

La prognosi delle lesioni neoplastiche si basa sulla determinazione della malignità del tumore (Fig. 3).

L'invasività ed il potenziale metastatico della neoplasia sono caratteri ovviamente non valutabili in sede di esame citologico. Tuttavia, l'osservazione e l'interpretazione delle atipie morfologiche cellulari generali, nucleari e citoplasmatiche, rappresentano spesso uno strumento sufficientemente valido ai fini dell'emissione di un giudizio prognostico. La diagnosi di malignità viene in genere formulata sulla base del reperimento di almeno tre dei criteri di malignità citologica considerati (preferibilmente nucleari) (Figg. 4 e 5).

	ASPETTO	DIMENSIONI	FORMA	CITOPLASMA	NUCLEO	CROMATINA
Cellula basale		Piccola	Rotonda o ovale	Poco abbondante, omogeneo, contorni lisci	Rotondo e centrale	
Cellula soprabasale		da 15 a 25 µm	Rotonda	Più abbondante della cellula basale. Contorni ben delimitati e lisci	Rotondo-ovale e centrale	Granulosa
Cellula spinosa		da 30 a 60 µm	Poliedrica	Abbondante, chiaro, contorni ben delimitati, talvolta presenza di granulazioni	Rotondo-ovale e centrale	
Cellula dello strato sopraspinoso		da 40 a 60 µm	Poliedrica	Chiaro, omogeneo, contorni netti	Rotondo-ovale centrale, picnotico, di dimensioni variabili	Non visibile
Corneocita		Variabile (le cellule tendono ad arrotolarsi su se stesse)	Variabile, spesso a contorni spigolosi	Semi-trasparente e traslucida	Quasi sempre assente	

Figura 2 - Caratteri citologici delle cellule epidermiche

TIPO DI TUMORE	DIMENSIONI GENERALI DELLE CELLULE	FORMA GENERALE DELLE CELLULE	RAPPRESENTAZIONE SCHEMATICA	CELLULARITÀ DEGLI ASPIRATI	AMMASSI O GRAPPOLI
Epiteliale	Grandi	Da tondeggiante a caudata		Solitamente elevato	Comuni
Mesenchimale (cellule fusate)	Piccole o medie	Da fusiforme a stellata		Solitamente basso	Non comuni
Isolato a cellule rotonde	Piccole o medie	Tondeggiante	Mast cell; Linfosarcoma; Tumore venereo trasmissibile; Istiocitoma	Solitamente elevato tranne che nell'istiocitoma	Non comuni

Figura 3 - Caratteristiche citologiche dei principali tipi di neoplasia maligna.

CRITERI	DESCRIZIONE	RAPPRESENTAZIONE SCHEMATICA
Criteri generali		
Anisocitosi e macrocitosi	Variazioni di dimensioni delle cellule, alcune delle quali sono 1,5 volte più grandi del normale	
Ipercellularità	Aumento dell'esfoliazione delle cellule, dovuto ad una diminuzione della loro aderenza	*Non illustrata*
Pleomorfismo (tranne che nel tessuto linfoide)	Variabilità di forma e dimensioni fra cellule dello stesso tipo.	
Criteri nucleari		
Macrocariosi	Aumento di dimensioni del nucleo. Il riscontro di cellule con nucleo di diametro superiore a 10 μm suggerisce una forma maligna	*eritrociti*
Aumento del rapporto nucleo: citoplasmatico (N:C)	In condizioni normali, le cellule non linfoidi hanno un N:C variabile da 1:3 a 1:8 a seconda del tipo di tessuto. Rapporti ≤1:2 suggeriscono una forma maligna	*Vedi macrocariosi*
Anisocariosi	Variabilità delle dimensioni del nucleo. Si tratta di un parametro particolarmente importante nei casi in cui variano le dimensioni dei nuclei degli elementi multinucleati.	
Presenza di più nuclei	Più nuclei in una sola cellula. Il loro riscontro è particolarmente importante quando le dimensioni nucleari variano.	
Aumento delle figure mitotiche	Nei tessuti normali, le mitosi sono rare.	*normale* *anormale*
Mitosi anomale	Anomalie di allineamento dei cromosomi	Vedi aumento delle figure mitotiche
Addensamento della cromatina	La cromatina è più addensata del normale e può apparire cordoniforme	
Deformazione nucleare	Deformazione di alcuni nuclei da parte di altri nuclei presenti all'interno della stessa cellula o in cellule adiacenti	

(continua)

CRITERI	DESCRIZIONE	RAPPRESENTAZIONE SCHEMATICA
Macronucleoli	Aumento di dimensioni dei nucleoli che, se di diametro≥ mm, sono fortemente indicativi di malignità. Per confronto, il diametro degli eritrociti è di 6-7 μm.	
Nucleoli angolari	Invece di apparire normalmente tondeggianti o leggermente ovali, i nucleoli si presentano fusiformi o con altre conformazioni angolari.	
Anisonucleotidosi	Variazioni di forma o dimensioni dei nucleoli (importanti soprattutto quando si verificano all'interno di uno stesso nucleo).	*Vedi nucleoli angolari*

Figura 4 - Criteri citologici di malignità.

MODELLO (PATTERN)	DESCRIZIONE	ASPETTO
Uniforme (liscio)	La cromatina è finemente ed uniformemente dispersa e non dà luogo ad addensamenti	
Finemente addensata	Distribuzione uniforme della cromatina con piccoli, distinti addensamenti cromatinici disseminati su tutto il nucleo	
Retiforme	Distribuzione uniforme di cordoni cromatinici di medio spessore. Non sono presenti significative aree di addensamento cromatinico. Alcuni usano il termine *lacy* ("a pizzo") per indicare un modello con cordoni cromatinici leggermente meno spessi che nel tipo retiforme.	
Rugoso	Cordoni cromatinici molto spessi	
Agglutinato	Grossi addensamenti cromatinici dispersi nel nucleo. Può essere associato ai modelli retiforme e rugoso.	
Denso	I confini dei cordoni e degli addensamenti cromatinici sono vaghi e indistinti. È il modello tipico dei linfociti.	

Figura 5 - "Silhouette" cromatiniche nucleari.

LETTURE CONSIGLIATE

1) BARTON C.L.: "Cytologic diagnosis of cutaneous neoplasia: an algorithmic approach". *Compendium on continuing education for practicing veterinarian*, vol. 9, n° 1, Gennaio 1987, pagg. 20-33.

2) BELFORD C., LUMSDEN J.H.: "Cytopathology" - *Manual of Small Animal Clinical Pathology*. Pagg. 121-137.

3) BENSIGNOR E.: "Cytologie cutanee inflammatoire" - *XIII Journées annuelles du GEDAC*. Lille, Marzo 1998, pagg. 108-117.

4) BETTINI G.: "Diagnostica citologica delle neoplasie" - In: *Marcato P.S.: Anatomia e istologia patologica generale veterinaria* - Terza edizione - Società editrice Esculapio - Giugno 1997, pagg. 845-856.

5) CANESE M.G.: "La citologia diagnostica nella pratica veterinaria. La biopsia per aspirazione con ago sottile". *Il progresso veterinario*, n° 16, 1994, pagg. 512-521.

6) CLINKENBEARD K.D., COWELL R.L.: "Caratteristiche citologiche delle neoplasie maligne". - *Waltham Focus*, vol. 4, n° 3, 1994, pagg. 2-8.

7) FOURNEL-FLEURY C., MAGNOL J.P., GUELFI J.F.: *Atlas en couleur de cytologie du cancer chez le chien et le chat* - Conférence Nationale des Vétérinaires Spécialisés en Petit Animaux. Paris, 1994.

8) MEYER D.J.: "The management of cytology specimens" - *Compendium on continuing education for practicing veterinarian*, vol. 9, n° 1, Gennaio 1987, pagg. 10-17.

9) REPPAS G., CANFIELD P.: "Diagnostica citologica delle lesioni cutanee del cane e del gatto. Parte I: preparazione dei campioni citologici". *Veterinary International*, n° 1, 1995, pagg. 8-17.

10) REPPAS G., CANFIELD P.: "Diagnostica citologica delle lesioni cutanee del cane e del gatto. Parte II: valutazione citologica delle lesioni cutanee". - *Veterinary International*, n° 1, 1995, pagg. 18-30.

11) SCOTT D.W., MILLER W.H., GRIFFIN C.E.: *Muller & Kirk's Small Animal Dermatology* - Fifth edition - W.B. Saunders Company, 1995, pagg. 100-103.

12) TYLER R.D., COWELL R.L.: *Diagnostic cytology of the dog and cat* - American Veterinary Publications Inc., 1993. Capitoli 1 e 2, pagg. 1-46.

Lezioni di
Citologia Diagnostica Veterinaria
Brescia, 22-26 Giugno 1998

R. GUGLIELMINO

MORFOLOGIA DELLE CELLULE DEL SANGUE

Dipartimento di Patologia Animale dell'Università di Torino

Con l'esame emocromocitometrico si effettua una valutazione dei parametri eritrocitari tramite il conteggio cellulare (n/mm^3), la determinazione dell'ematocrito (%) e dell'emoglobina (g/dl) ed inoltre, mettendo in relazione tra di loro questi parametri, si ottengono i cosiddetti indici eritrocitari MCV (volume corpuscolare medio), MCH (emoglobina corpuscolare media) e MCHC (concentrazione emoglobinica corpuscolare media). I parametri leucocitari sono rappresentati dal conteggio assoluto (n/mm^3) e dal conteggio differenziale o formula leucocitaria che valuta, sia in percentuale sia in valore assoluto, le diverse popolazioni leucocitarie.

Lo striscio di sangue si esegue primariamente per effettuare la formula leucocitaria; si possono tuttavia trarre ulteriori, utili informazioni da un'attenta osservazione della morfologia dei leucociti, degli eritrociti e delle piastrine.

LEUCOCITI

Il conteggio differenziale dei leucociti si esegue su uno striscio di sangue colorato con una delle colorazioni di Romanowski (May-Grünwald Giemsa, Wright o le comuni colorazioni rapide) che permettono la differenziazione dei leucociti in due gruppi:

- i polimorfonucleati o granulociti: cosiddetti perchè il loro nucleo è polilobato e il citoplasma contiene granuli che, a seconda della loro affinità tintoriale, ne permettono la differenziazione in neutrofili, eosinofili e basofili;
- i mononucleati o agranulociti: cellule con nucleo compatto e citoplasma privo di granulazioni; comprendono i linfociti e i monociti.

Granulociti neutrofili - Sono polimorfonucleati del diametro di 8-12 μm, con nucleo suddiviso in due o più lobi a seconda dell'età della cellula, fino ad arrivare a cellule molto mature con nucleo ipersegmentato; in condizioni normali è anche presente un basso numero di neutrofili immaturi, con nucleo non segmentato. Il citoplasma contiene granulazioni che non hanno affinità né per i coloranti acidi né per quelli basici della colorazione May-Grünwald Giemsa (MGG) e quindi appaiono incolori.

Alterazioni di morfologia si possono osservare nel corso di gravi malattie infiammatorie acute per la tossiemia sistemica: queste alterazioni sono più comuni nelle infezioni batteriche con produzione di tossine e indicano batteriemia e infezione generalizzata. La tossiemia sistemica ha effetto anche sul midollo osseo inducendo alterazioni nelle cellule in maturazione. I neutrofili con tali alterazioni di morfologia vengono detti neutrofili tossici (Fig. 1) e possono essere il risultato di difetti di maturazione o degli effetti degenerativi nel sangue.

Per difetti di maturazione a livello midollare si osservano:

a) **corpi di Döhle:** piccole inclusioni azzurre nel citoplasma. Indicano il grado più leggero di cambiamento indotto da tossiemia; rappresentano un residuo di basofilia risultante da una minor maturazione del citoplasma e sono aggregati di reticolo endoplasmatico. Sono di più frequente riscontro nel gatto.

b) **granulazioni tossiche:** sono granuli rossi o blu nel citoplasma e rappresentano un residuo dei granuli primari che compaiono nelle cellule immature del midollo osseo (i promielociti).

c) **basofilia del citoplasma**: anch'essa rappresenta una alterazione nella maturazione poichè è dovuta a persistenza del reticolo endoplasmatico.

d) **cellule giganti** indicano asincronie di maturazione con salti di mitosi.

e) **nuclei bizzarri** - a ciambella, con lobature bizzarre, ipersegmentati, ecc.

Effetti degenerativi causati da prodotti tossici nel sangue sono rappresentati principalmente da **citoplasma vacuolizzato** per rottura di lisosomi ad opera delle tossine batteriche con formazione di vacuoli autofagici. Tali vacuoli rappresentano una grave manifestazione di tossiemia.

Le cellule "tossiche" hanno diminuita funzionalità e possono compromettere le capacità di resistenza dell'animale.Per poter valutare queste alterazioni di morfologia occorre che lo striscio sia eseguito su sangue fresco poichè l'EDTA in proporzioni non corrette può dare alterazioni dei neutrofili nel sangue conservato.

All'interno dei neutrofili possono essere visibili formazioni ovoidali, simili a capsule di antibiotico, delle dimensioni di 10x4 μm, classificabili come gametociti di Hepatozoon canis.

Granulociti eosinofili - sono polimorfonucleati contenenti granulazioni citoplasmatiche con affinità per i coloranti acidi (eosina) e quindi di colore rosa-arancio con la colorazione MGG. Il nucleo è meno lobato di quello dei neutrofili e presenta normalmente due lobi.

Non sono descritte alterazioni di morfologia collegate a situazioni patologiche.

Granulociti basofili - sono polimorfonucleati contenenti granuli rosso porpora per reazione metacromatica con i coloranti basici; nel gatto tali granuli risultano incolori per mancanza di metacromasia. Morfologicamente e funzionalmente simili ai basofili sono i mastociti, presenti nel sangue solo in caso di un coinvolgimento ematico di mastocitoma.

Linfociti - Morfologicamente si distinguono in piccoli (diametro 6-10 μm) e grandi linfociti (diametro 9-15 μm). I primi sono prevalenti nel cane, nel gatto e nel cavallo, i secondi nel bovino, nella pecora e nel suino. Sono cellule con nucleo rotondo e cromatina più addensata nei piccoli linfociti, citoplasma azzurro, molto scarso nei piccoli, più abbondante nei grandi linfociti. Il citoplasma occasionalmente può presentare alcuni granuli azzurrofili.

Le anormalità morfologiche che si possono osservare a carico dei linfociti indicano che la cellula è andata incontro a trasformazione blastica in seguito a stimolazione antigenica Sono linfociti di dimensioni superiori al normale, con citoplasma intensamente basofilo e più abbondante, nucleo talvolta eccentrico e con incisure. Vengono detti linfociti atipici o immunociti o linfociti plasmocitoidi (Fig. 2) e si osservano nelle infezioni croniche, nelle malattie autoimmuni o dopo recente stimola-

zione antigenica (vaccino, trasfusione) e si possono anche osservare in corso di linfoma.

Monociti - Il monocita è la più grande cellula circolante, con un diametro di 15-20 μm. Il suo nucleo è ovale, reniforme o ameboide, con cromatina delicata e struttura a rete, il citoplasma è abbondante, azzurro, con vacuoli e/o granuli azzurrofili (rossi).

La principale alterazione di morfologia è rappresentata da monociti con caratteristiche di macrofago, con citoplasma molto abbondante e ricco di vacuoli, anche contenenti materiale fagocitato (es. eritrociti) (Fig. 3). Sono detti monociti tossici o reattivi o monociti attivati e si possono osservare in corso di anemia emolitica immunomediata, nella piroplasmosi o nelle infezioni batteriche.

ERITROCITI

I globuli rossi normali di cane hanno la forma di un disco biconcavo e perciò in uno striscio di sangue colorato con May-Grünwald Giemsa appaiono di colore arancio con una zona centrale più pallida che corrisponde alla porzione più sottile della cellula; gli eritrociti del bovino e della pecora hanno un pallore centrale molto meno evidente che nel cane (anche per la presenza di eritrociti uniconcavi) e infine quelli del gatto e del cavallo, con una concavità meno accentuata, in uno striscio di sangue appaiono colorati quasi uniformemente.

L'osservazione della morfologia eritrocitaria è utile per verificare l'attendibilità dei valori degli indici cellulari calcolati con l'esame emocromocitometrico, e cioè il volume corpuscolare medio e la concentrazione emoglobinica corpuscolare media, e per individuare cambiamenti di morfologia che possono fornire informazioni di tipo diagnostico e prognostico.

In caso di anemia l'osservazione dello striscio di sangue, insieme ai dati dell'esame emocromocitometrico e al conteggio dei reticolociti, può dare indicazioni relative alla rigenerazione midollare. Nell' anemia rigenerativa il midollo osseo reagisce in maniera adeguata aumentando l'eritropoiesi ed immettendo in circolo eritrociti giovani. L'anemia non rigenerativa è invece caratterizzata da una diminuita produzione di eritrociti da parte del midollo osseo.

Ciò che maggiormente distingue i due tipi di anemia è la presenza o meno in circolo di **eritrociti immaturi** o **reticolociti** che sono globuli rossi con variabile quantità di RNA residuo. In condizioni normali essi rappresentano meno dell'1% dell'intera popolazione eritrocitaria circolante nel cane e nel gatto, mentre nel bovino e nel cavallo sono assenti, poiché completano la loro maturazione nel midollo osseo. Nel cane e nel gatto il loro numero aumenta nelle anemie in remissione ed è proporzionale all'entità della rigenerazione; nel bovino compaiono nel sangue solo in caso di intensa rigenerazione, mentre nel cavallo non si ha mai reticolocitosi, nemmeno nelle anemie in remissione. Il conteggio dei reticolociti si esegue con una colorazione sopravitale come il Nuovo Blu di Metilene che mette in evidenza la sostanza granulo-filamentosa (Fig. 4). In uno striscio di sangue colorato con May Grünwald Giemsa tali eritrociti appaiono più grandi e leggermente più basofili di quelli maturi per la presenza di RNA ribosomiale e per un contenuto in emoglobina inferiore e

vengono detti **eritrociti policromatofili** (Fig. 5). Poiché questi sono di dimensioni maggiori rispetto alle cellule mature, si osserva anisocitosi, cioè contemporanea presenza nello striscio di sangue di eritrociti di dimensioni diverse. Inoltre, per le loro maggiori dimensioni e il loro minor contenuto in emoglobina, se sono in numero elevato influenzano i valori degli indici eritrocitari indiretti provocando aumento di MCV e diminuzione di MCHC: si ha perciò una anemia macrocitica ipocromica tanto più marcata quanto maggiore è il numero degli eritrociti immaturi. Se il numero dei reticolociti non è molto elevato, si può avere un'anemia rigenerativa normocitica normocromica.

In caso di intensa rigenerazione si possono inoltre osservare in uno striscio di sangue globuli rossi contenenti **corpi di Howell-Jolly**, frammenti nucleari dalle dimensioni di 1-2 μm che rimangono nell'eritrocita dopo enucleazione (Fig. 5). Essi sono normalmente rimossi dalla milza e la loro presenza può indicare intensa rigenerazione ma è anche associata a splenectomia e a compromissione della funzione splenica.

L'immissione in circolo di un gran numero di reticolociti può essere accompagnata dalla liberazione di un piccolo numero di **eritrociti nucleati**, o **normoblasti** o **eritroblasti** che in tal caso sono da interpretare come parte della risposta del midollo osseo all'anemia (Fig. 5). Occorre però tenere presente che gli eritroblasti passano nel torrente circolatorio solo quando si verifica un danno a carico dell'endotelio dei sinusoidi venosi midollari; oltre all'ipossia provocata dall'anemia, altri fattori possono alterare l'endotelio e permettere il passaggio in circolo dell'eritroblasto quali tossiemie (es. avvelenamento da piombo), malattie mieloproliferative, mielofibrosi, intensa terapia mielosoppressiva, emangiosarcoma. In tutti questi casi gli eritroblasti sono presenti nel sangue in assenza degli altri segni di rigenerazione. Inoltre un fenomeno tipico del gatto è la comparsa di alcuni o molti eritroblasti nel sangue, senza evidenza di rigenerazione, come segno di stress sistemico e nella malattia acuta, oltre che in caso di alterazione dell'architettura midollare e nei disordini mieloproliferativi.

Per quanto riguarda le modificazioni della morfologia eritrocitaria, queste possono essere relative alle **dimensioni**, alla **forma**, al **colore** e alla presenza di **inclusioni**. È importante distinguere i veri cambiamenti di forma da alterazioni dovute ad artefatti.

DIMENSIONI - La contemporanea presenza nello striscio di sangue di eritrociti di diametro diverso viene detta **anisocitosi** (Fig. 5). Normalmente è presente una anisocitosi fisiologica che è minima nel cane (i cui eritrociti hanno un diametro variabile da 6,7 a 7,2 μm) e nel gatto (diametro da 5,5 a 6,3 μm), mentre è marcata nel bovino (diametro da 4 a 8 μm) e nella pecora (diametro da 3 a 6 μm). In condizioni patologiche l'anisocitosi è dovuta alla contemporanea presenza di eritrociti normali accanto ad eritrociti più grandi (macrociti) e/o più piccoli (microciti).

Macrociti - come già detto, possono essere associati a rigenerazione. Essi appaiono ortocromatici se sono maturi ma la loro maturazione è avvenuta in tempi brevi, anche con salti di mitosi e precoce perdita del nucleo; sono invece eritrociti immaturi o reticolociti se appaiono policromatofili.

Se non sono associati ad anemia rigenerativa sono dovuti a ritardata maturazione

del nucleo nei confronti del citoplasma per difettosa sintesi di DNA e a diminuzione del numero di divisioni cellulari. Queste cellule sono dette megalociti ed hanno aspetto normocromico: l'anemia viene detta megaloblastica poichè anche i precursori midollari sono di dimensioni superiori alla norma. La causa di tale anemia è principalmente la carenza di Vitamina B12 e acido folico; nel gatto si osserva anche nel corso di malattie mieloproliferative, principalmente collegate al FeLV.

Microciti - Sono dovuti ad alterazioni nella maturazione del citoplasma: si osservano quando il citoplasma subisce un arresto di maturazione per anormale produzione di emoglobina mentre il nucleo matura normalmente. Il segnale per l'espulsione del nucleo dal normoblasto è la piena maturazione del citoplasma e cioè la completa formazione di emoglobina; quando non si arriva alla completa sintesi di emoglobina, venendo a mancare il segnale per l'espulsione del nucleo, la cellula va incontro a divisioni in soprannumero e quindi dà origine a normoblasti più piccoli del normale nel midollo e a microciti nel sangue periferico. La più frequente causa è la carenza di alcuni fattori nutrizionali tra cui la principale è la carenza di ferro che provoca anche ipocromia (Fig. 6). Anemia microcitica può anche essere dovuta a carenza di rame (che interferisce nel metabolismo del ferro), a infezioni croniche (per il sequestro del ferro nei depositi midollari e la conseguente impossibilità del suo utilizzo), ad avvelenamento cronico da piombo (elemento che altera la sintesi di emoglobina).

FORMA - La presenza nello striscio di sangue di cellule con alterazioni di forma viene detta **poichilocitosi.** Si parla genericamente di poichilocitosi quando sono presenti cellule con forme bizzarre non altrimenti definibili (a pera, a clava, ecc.) o quando è sufficiente una descrizione generale senza la specificazione dei tipi di poichilociti presenti (Fig. 6). Poichilocitosi fisiologica si osserva nella capra.

Schistociti - sono frammenti di eritrociti formatisi in seguito a trauma meccanico nella circolazione (Fig. 6). Possono essere dovuti a cause esterne o a cause intrinseche all'eritrocita.

Nel primo caso gli eritrociti si frammentano passando attraverso vasi alterati o un reticolo di fibrina; le cause possono essere: malattie con alterazioni nella microcircolazione (anemia emolitica microangiopatica), coagulazione intravascolare disseminata o CID (nella quale si formano filamenti di fibrina), insufficienza cardiaca congestizia (con flusso sanguigno turbolento), glomerulonefrite, mielofibrosi, neoplasie, particolarmente emangiosarcomi, tossicosi cronica da doxorubicina, ipersplenismo.

Tra le cause intrinseche la principale è la carenza di ferro nella quale le cellule ipocromiche hanno un alterato rapporto spessore/diametro e sono più suscettibili al normale trauma intravascolare.

Infine in condizioni fisiologiche circa l'1% degli eritrociti subisce frammentazione per diminuita deformabilità dovuta a normale invecchiamento.

Echinociti - sono eritrociti crenati o a riccio di mare con numerose proiezioni superficiali a punta, corte e uniformemente distribuite (Fig. 6). Nella maggior parte dei casi sono artefatti dovuti a strisci mal eseguiti (troppo spessi), a un elevato pH del vetrino, a conservazione prolungata del sangue o ad un eccesso di EDTA che

provoca un raggrinzimento cellulare. Possono tuttavia anche essere dovuti ad alterazioni intracellulari (alterato metabolismo dell'eritrocita, squilibri elettrolitici, diminuzione dell'ATP) o extracellulari (componenti plasmatiche). Sono stati osservati in cani con glomerulonefrite, con linfoma e nella tossicosi cronica da doxorubicina.

Acantociti - eritrociti con estroflessioni più larghe delle precedenti, arrotondate e irregolarmente distribuite sulla superficie dell'eritrocita (Fig. 6). Si riscontrano più raramente degli echinociti e sono dovuti ad aumento del colesterolo di membrana non accompagnato da alterazioni dei fosfolipidi. Si osservano nel cane in corso di malattie epatiche e renali, nell'emangiosarcoma splenico ed epatico e nello shunt porta-cava.

Codociti o cellule a bersaglio - eritrociti con una densa area centrale e un bordo periferico di emoglobina separati da una zona chiara: questa anomala distribuzione del pigmento emoglobinico nella cellula è dovuta ad un eccesso di membrana e una diminuzione del contenuto in emoglobina (Fig. 6). Derivano da un aumentato rapporto colesterolo/fosfolipidi di membrana, come gli acantociti. Si osservano nelle malattie epatiche croniche, nei disordini splenici e nell'anemia da carenza di ferro. Se sono policromatofili, non sono altro che un aspetto dei reticolociti e indicano rigenerazione.

Sferociti - sono eritrociti di forma sferica che nello striscio di sangue appaiono più piccoli della norma e ipercromici (Fig. 5); l'ipercromia però è solo apparente e dovuta al maggior spessore della cellula strisciata sul vetrino. Sono causati da aumento del fluido intracellulare o da asportazione di un frammento di membrana da parte del SRE. Si osservano nelle anemie emolitiche, sono quasi patognomonici dell'anemia immunomediata, ma occasionalmente si possono riscontrare anche nell'anemia da corpi di Heinz. Gli sferociti hanno una ridotta deformabilità e un'aumentata fragilità osmotica e quindi una diminuzione della durata di vita. Mentre nel cane sono facilmente evidenziabili, lo sono più difficilmente nel gatto in cui la biconcavità non è accentuata e gli eritrociti normali non presentano l'area di pallore centrale.

Cheratociti - eritrociti spicolati con due protuberanze o eritrociti a corna. Derivano dalla rottura di un vacuolo formatosi vicino alla superficie della cellula per un danno fisico o chimico o in condizioni associate alla formazione degli schistociti.

Dacriociti - eritrociti a goccia. Sono eritrociti incapaci di riassumere la loro forma normale, dopo essere passati attraverso i sottili capillari splenici o midollari, per alterazioni delle proteine di membrana. Sono stati osservati nel cane e nel gatto con disordini mieloproliferativi; nell'uomo sono tipici della mielofibrosi.

Leptociti - eritrociti sottili con un'area di superficie eccessiva in relazione al loro contenuto. Queste cellule tendono a ripiegarsi e possono apparire come cellule a bersaglio, a scodella, ecc. Se appaiono policromatofili sono reticolociti e indicano rigenerazione, se sono ortocromatici sono eritrociti maturi alterati da malattie croniche o da carenza di ferro.

Ellissociti o ovalociti - sono eritrociti di forma ovale o ellittica; si osservano talvolta in gatti con anemia, in cani con linfoma o leucemia linfocitica e in cani e gatti con disordini mieloproliferativi.

Cnizociti - sono eritrociti triconcavi che nello striscio di sangue si presentano con una barra centrale di emoglobina e due zone chiare ai lati. Sono generalmente leptociti con la membrana ripiegata e rappresentano uno dei tanti aspetti dell'eritrocita policromatofilo.

Stomatociti - eritrociti con forma a scodella che in uno striscio di sangue appaiono con l'area chiara centrale di forma allungata. Si osservano nella stomatocitosi ereditaria dell'Alaskan Malamute e in cani con anemie croniche. Possono anche essere uno dei tanti aspetti del leptocita e dell'eritrocita policromatofilo.

Torociti - eritrociti con un sottile anello periferico di emoglobina nettamente delimitato dall'ampia area chiara centrale. Sono spesso artefatti nell'anemia ipocromica.

COLORE - Gli eritrociti, in uno striscio di sangue colorato con MGG, possono mostrare alterazioni di colorabilità quali l'ipocromia e la policromatofilia o policromasia. L'ipercromia è presente solo negli sferociti, come artefatto, ma in realtà una vera ipercromia non è possibile poichè l'emoglobina, responsabile del colore arancio degli eritrociti, rappresenta già il 95% del peso secco dell'eritrocita e non ne è perciò possibile un aumento.

Eritrociti ipocromici - Presentano una aumentata area di pallore centrale e sono generalmente microcitici. La tipica causa di anemia microcitica ipocromica è la carenza di ferro o di elementi che interferiscono con il metabolismo del ferro, come ad esempio il rame. Gli eritrociti ipocromici subiscono facilmente modificazioni di forma (poichilociti, schistociti, leptociti, codociti).

Eritrociti policromatofili - Presentano una leggera colorazione blu per la presenza di RNA e sono macrocitici. Normalmente, per le loro maggiori dimensioni, sono selettivamente trattenuti nella milza dove completano la loro maturazione in 1-2 giorni. Aumentano nelle anemie rigenerative.

INCLUSIONI - Oltre ai corpi di Howell-Jolly e ai nuclei degli eritrociti immaturi, di cui si è già detto, altre "inclusioni" possono essere presenti all'interno dei globuli rossi.

Corpi di Heinz - Sono anche detti corpi rifrangenti poiché vengono evidenziati - in preparati a fresco o con una semplice colorazione sopravitale (es. nuovo blu di metilene) - come corpuscoli rotondi brillanti. In strisci colorati con MGG non si evidenziano bene poiché non hanno una colorazione diversa dal resto dell'eritrocita e si vedono come masserelle che sporgono dal margine cellulare (Fig.7). Derivano dalla denaturazione ossidativa dell'emoglobina con formazione di un precipitato. La loro presenza è conseguente: a) a danni ossidativi dovuti a somministrazione di farmaci ossidanti come blu di metilene e paracetamolo nel gatto e fenotiazina nel cavallo; b) a ingestione di sostanze ossidanti come cipolle o cavoli; c) ad alterazioni dell'integrità funzionale della glicolisi anaerobia (epatopatie nel gatto). Causano la distruzione dell'eritrocita da parte della milza. Nel gatto sono, in basso numero, un reperto normale a causa di una funzione di "pitting" o depurazione poco aggressiva della milza e per la peculiare struttura dell'emoglobina del gatto che è particolarmente suscettibile di ossidazione. In alcuni gatti è stato osservato un numero molto

elevato di corpi di Heinz senza nessuna relazione con una patologia specifica o con una anemia emolitica.

Punteggiature basofile - Sono granulazioni basofile osservate con la colorazione MGG. Indicano una alterazione nella maturazione con precipitazione patologica di ribosomi. Sono caratteristiche dell'intossicazione da piombo, ma possono essere osservate anche in altre anemie (perniciosa, talassemia) in cui sia alterata la sintesi dell'emoglobina. Possono anche indicare intensa eritrogenesi, ma più nei ruminanti che nel cane e nel gatto.

Parassiti - All'interno degli eritrociti o sulla loro superficie si può rilevare la presenza di parassiti diversi quali babesie, anaplasmi, eperitrozoon o emobartonelle.

PIASTRINE

Le piastrine sono piccoli elementi che, in strisci di sangue colorati con MGG, presentano, nelle varie specie animali, morfologia eterogenea: possono infatti essere rotonde, ovali o allungate. Tipicamente sono costituite da una parte centrale, o cromomero, formata dall'addensarsi di piccole granulazioni di colore rosso che possono anche essere disperse su tutta la superficie e da una parte periferica, o ialomero, composta da citoplasma incolore o leggermente basofilo delimitato da una sottile membrana. Le piastrine possono trovarsi singolarmente o in aggregati: se il prelievo è eseguito con cautela e con l'uso di EDTA come anticoagulante l'aggregazione viene ridotta al minimo.

Il loro diametro è compreso, nelle diverse specie animali, tra 1 e 5 μm; nei gatti sono più variabili in dimensioni e possono essere grandi come gli eritrociti.

Anormalità morfologiche - Alcune piastrine possono presentare, in soggetti normali, delle sottili proiezioni superficiali o pseudopodi che si formano quando la piastrina viene a contatto con superfici non fisiologiche o dopo conservazione a bassa temperatura.

Le piastrine più grandi sono metabolicamente e funzionalmente più attive e quindi più giovani; le piastrine invecchiando subiscono un processo di frammentazione e perciò le piastrine senescenti appaiono più piccole. In caso di accelerata trombopoiesi si osserva anisocitosi piastrinica per l'immissione in circolo di piastrine giovani e quindi più grandi.

Megatrombociti o piastrine giganti, delle dimensioni pari ad un globulo rosso o ad un leucocita, si osservano in caso di distruzione o consumo di piastrine; piastrine piccole sono più frequenti in caso di sequestro o diminuita produzione. Frammentazione piastrinica risultante nella formazione di micropiastrine è stata osservata nella trombocitopenia idiopatica immunomediata

In gatti FeLV-positivi o con sindrome mielodisplastica (MDS) si possono osservare in circolo, in concomitanza ad una trombocitosi transitoria, piastrine giganti e bizzarre (con diminuita granularità, con vacuoli, ecc).

INTRODUZIONE ALL'ESAME CITOLOGICO DEL MIDOLLO OSSEO

La valutazione citologica del midollo osseo, seppure poco praticata in medicina veterinaria, può tuttavia essere di utilità diagnostica in molti casi ed inoltre alcuni disordini del sistema ematopoietico possono essere diagnosticati soltanto tramite l'esame del midollo osseo.

Le controindicazioni sono minime; il maggior rischio è dato da emorragie in animali con disordini dell'emostasi. In questi casi il prelievo può essere eseguito da siti più profondi, per esempio la testa del femore piuttosto che la cresta iliaca, poiché le masse muscolari sovrastanti servono a contenere una eventuale emorragia. In ogni caso, raramente ci si trova di fronte ad un considerevole sanguinamento anche in animali con gravi trombocitopenie.

Prima di eseguire un prelievo di midollo osseo è fondamentale avere una buona conoscenza dell'anamnesi, dei segni clinici, dei dati radiografici e dei dati di laboratorio, rappresentati in primo luogo dall'**esame emocromocitometrico,** ed inoltre da un quadro proteico e da una valutazione sulla funzionalità epatica e renale.

Indicazioni per la valutazione del midollo osseo

L'esecuzione del puntato midollare è indicata in una gran varietà di situazioni :

1. in caso di anormalità ematologiche di difficile interpretazione quali:
- anemie non rigenerative (nell'anemia rigenerativa alcuni indici di rigenerazione quali il conteggio reticolocitario, la presenza di corpi di Howell-Jolly ed eventualmente di eritroblasti nel sangue periferico rendono inutile il prelievo di midollo);
- neutropenie persistenti: è utile osservare il rapporto tra i vari precursori dei granulociti, per individuare eventuali arresti di maturazione, ed il rapporto mieloide/eritroide;
- trombocitopenie: se il numero dei megacariociti midollari è normale o elevato, la piastrinopenia è dovuta a distruzione o consumo; la trombocitopenia associata a ipoplasia megacariocitica è invece rara e per lo più osservata nell'ipoplasia midollare generalizzata.

  Queste citopenie possono manifestarsi isolate (se si verificano condizioni che inducono ipoplasia in una specifica linea midollare) o in associazione tra di loro quando si verifica ipoplasia midollare generalizzata con pancitopenia (es. nelle infezioni virali quali quelle da FIV o FeLV, nell'Ehrlichiosi, nelle malattie mieloproliferative, nella mielofibrosi, per somministrazione di farmaci citotossici, per radiazioni, ecc.)
- anormale morfologia eritrocitaria periferica (poichilocitosi) che può suggerire la presenza di mielofibrosi o di una malattia mieloproliferativa.
- reazioni cellulari atipiche: ad esempio la presenza di eritroblasti senza altri segni di rigenerazione, una deviazione a sinistra neutrofilica senza lesioni infiammatorie, ecc.

2. nelle neoplasie:
- nei linfomi per valutare il coinvolgimento del midollo osseo a scopo di classificazione clinica e prognosi
- nelle leucemie, principalmente quelle senza coinvolgimento del sangue periferico

- nei tumori metastatici (es. mastocitomi, carcinomi, melanomi)
- nei mielomi

3. nelle anemie da carenza di Ferro (si esegue la colorazione Blu di Prussia per la valutazione delle riserve marziali midollari)
4. per la ricerca di agenti eziologici quali Leishmania donovani, Hepatozoon canis, Ehrlichia sp., Histoplasma capsulatum, ecc.
5. in caso di alterazione di alcuni dati ematochimici: es. iperproteinemia, gammopatia monoclonale (mieloma, Ehrlichia sp.), gammopatia policlonale (Leishmania sp., linfoma, micosi sistemiche, ecc.), ipercalcemia (riscontrabile in caso di tumori osteolitici primari e metastatici come osteosarcomi, mielomi, disordini linfoproliferativi e alcuni carcinomi).

Citologia del midollo osseo normale

Il midollo osseo è costituito da tutta la massa dei precursori e dagli elementi maturi delle linee eritroide, leucocitaria e piastrinica; sono inoltre presenti linfociti, plasmacellule, macrofagi, osteoblasti, osteoclasti ed elementi stromali quali grasso e fibrociti. Gli elementi cellulari predominanti sono rappresentati dai precursori e dalle cellule mature delle linee bianca e rossa. Per altri tipi cellulari, rappresentati normalmente in basso numero, assume importanza un loro eventuale aumento.

Per quanto riguarda la morfologia cellulare nei vari stadi maturativi, durante la maturazione si verifica una diminuzione delle dimensioni cellulari, una diminuzione ancora più marcata delle dimensioni del nucleo, per cui il rapporto N/C diminuisce; la cromatina nucleare, che nei blasti ha un aspetto diffuso, tende ad addensarsi, fino a diventare picnotica nella linea eritroide. Il citoplasma, infine, blu nei blasti, diventa azzurro pallido e, in alcuni casi, quasi incolore nelle cellule mature.

OSSERVAZIONE DELLO STRISCIO DI MIDOLLO OSSEO

Lo striscio ottenuto da agoaspirato di midollo osseo, e colorato con MGG, viene inizialmente osservato al microscopio a basso ingrandimento (100-250x) per valutare:

1. **adeguatezza del campione:** un campione inadeguato può essere dovuto ad emodiluizione, a midollo ipocellulare (per FeLV, aplasia, estrogeni) o a mielofibrosi (eccessiva proliferazione di fibroblasti o osteoblasti);
2. **cellularità**: la cellularità del midollo osseo può essere valutata soltanto con una biopsia ed una osservazione istologica. In campioni da agoaspirato si può solo osservare se la cellularità del prelievo è adeguata per una valutazione, poiché un puntato ipocellulare può anche essere ottenuto da un midollo ipercellulare. La presenza di spicole midollari suggerisce che il campione è rappresentativo dell'intero midollo: se non ci sono frustoli, è difficile valutare adeguatezza e cellularità del campione. In un animale adulto lo stroma midollare è costituito mediamente per il 50% da cellule e il rimanente 50% da grasso. La cellularità di un midollo normale varia dal 25 al 75%: al di sotto e al di sopra si parla rispettivamente di midollo ipo e ipercellulare.

3. **megacariociti**: per la loro valutazione sono necessarie spicole midollari poichè i megacariociti tendono ad associarvisi. Dei megacariociti si valuta:

- numero: si osserva se essi sono adeguati, aumentati, diminuiti. La loro valutazione è puramente semiquantitativa e richiede l'osservazione di più vetrini. Per valutare la trombocitopenia è preferibile la biopsia midollare.
- maturazione: il 70-85% dei megacariociti sono maturi e con il citoplasma granulare. L'aumento dei megacariociti immaturi significa rigenerazione precoce o difetti di maturazione.
- morfologia: presenza di alterazioni di morfologia come vacuoli citoplasmatici, diminuita granularità, anormalità nucleari.

Si passa successivamente ad una osservazione a maggiore ingrandimento (1000x) per valutare:

1. Sequenza di maturazione:

- normale, cioè ordinata o piramidale, rappresentata da tutti gli stadi di sviluppo (dalla cellula più immatura alla più matura) nelle giuste proporzioni: la maggior parte delle cellule di ogni serie è costituita da elementi maturi, i precursori intermedi sono in numero inferiore e i precursori molto immaturi sono in numero estremamente basso. Nelle reazioni iperplastiche (anemie rigenerative, malattie infiammatorie), vi è un aumento totale del compartimento con normali proporzioni delle diverse fasi maturative.
- Arresto di maturazione con aumento di cellule più immature; può verificarsi in caso di:

  a) neoplasia mieloproliferativa

  b) ripresa di attività proliferativa in un midollo precedentemente ipoplastico (es. dopo malattia virale, panleucopenia, parvovirosi, ecc.).

2. Anormalità morfologiche:

- mielodisplasia: è una anomalia dello sviluppo delle cellule ematopoietiche che provoca modificazioni morfologiche e funzionali delle cellule midollari e una minor durata di vita delle cellule circolanti. Alterazioni morfologiche in corso di mielodisplasia sono rappresentate da: asincronie di maturazione tra nucleo e citoplasma, deviazione a sinistra, megaloblasti, doppi nuclei, vacuoli citoplasmatici, ecc. Le displasie midollari possono avere origine infettiva (Ehrlichiosi, Leishmaniosi, infezione da FIV e FeLV), immunitaria (produzione di autoanticorpi diretti contro i precursori), neoplastica (neoplasie ematopoietiche) e tossica (tutte le sostanze che hanno azione tossica sul midollo, causando aplasia, possono indurre displasia).
- segni di tossicità: lobature bizzarre, nuclei ad anello, ipersegmentazione, citoplasma vacuolizzato, basofilo, con granuli "tossici" a causa di tossine batteriche, farmaci o necrosi tessutale estesa
- neoplasie: morfologia cellulare e modello di maturazione atipici; aumento di cellule immature

3. **Rapporto M:E** cioè il rapporto tra la percentuale dei granulociti più i loro precursori e la percentuale dei precursori eritroidi nucleati. Nelle varie specie animali varia tra 0.5 e 2. Se è inferiore a 0.5 indica iperplasia eritroide o ipoplasia mieloide. Se è superiore a 2.0 indica ipoplasia eritroide o iperplasia mieloide. Il

rapporto M:E può essere correttamente interpretato solo facendo riferimento alla valutazione di un campione di sangue periferico prelevato contemporaneamente al midollo osseo (numero degli eritrociti e conteggio totale e differenziale dei leucociti ematici). Per esempio un rapporto M:E<0.5 in presenza di leucopenia periferica e normale ematocrito è interpretato come ipoplasia granulocitica, mentre in presenza di anemia rigenerativa e normale numero di leucociti ematici è interpretato come iperplasia eritroide.

Le ipoplasie e le iperplasie dei vari elementi proliferanti midollari possono essere il risultato di un danno a livello midollare ma più spesso rappresentano una risposta del MO ad una richiesta periferica.

L'iperplasia eritroide (M:E<0.5) rappresenta la risposta del MO ad una aumentata richiesta periferica di eritrociti; deriva da perdita di sangue o da emolisi ed è indicativa di anemia rigenerativa. Il grado di iperplasia dipende dalla gravità e dalla cronicità dello stimolo eritropoietico. L'iperplasia eritroide è molto più marcata nelle anemie emolitiche poiché in queste vi è un recupero del ferro che viene invece perso nelle anemie emorragiche.

L'iperplasia granulocitica (M.E>2) è la tipica risposta del MO a processi infiammatori, tuttavia la sequenza di maturazione e la morfologia della serie granulocitica dipendono dalla gravità e dalla durata del processo infiammatorio. Con il cronicizzarsi dell'infiammazione, l'iperplasia mieloide è più evidente in quanto spesso una leggera anemia non rigenerativa, e quindi una ipoplasia eritroide, accompagna le malattie infiammatorie croniche.

L'ipoplasia eritroide (M:E>2) è molto meno comune dell'iperplasia e le sue cause non sono sempre chiare. L'ipoplasia eritroide può manifestarsi da sola, e in tal caso il numero dei globuli bianchi e delle piastrine circolanti è normale, o come parte di una generalizzata ipoplasia mieloide, con pancitopenia periferica. Ipoplasia eritroide da sola si osserva nei casi in cui si ha depressione selettiva dell'eritropoiesi: es. anemia da malattia infiammatoria cronica, malattie endocrine (ipotiroidismo, insufficienza surrenalica), insufficienza renale cronica, malattie carenziali (ferro, vitamina B12), malattia midollare immunomediata conseguente a produzione di anticorpi anti-precursori midollari (con possibilità di trombocitopenia e/o neutropenia associate).

L'ipoplasia granulocitica (M:E<0.5) raramente si manifesta da sola, più spesso associata all'ipoplasia eritroide. Alcuni farmaci (es. cloramfenicolo nel gatto, fenilbutazone, cefalosporine) e meccanismi immunomediati possono causare specificamente ipoplasia granulocitica e neutropenia.

Ipoplasia midollare generalizzata con pancitopenia si osserva in associazione a: infezioni virali quali l'infezione da virus della leucemia felina (FeLV), Ehrlichiosi canina, farmaci citotossici quali ad es. i chemioterapici, radiazioni, mielofibrosi, malattie mieloproliferative. Tutte queste cause di ipoplasia possono portare all'aplasia midollare, cioè alla totale mancanza di produzione cellulare e ad una grave pancitopenia periferica. In tal caso la diagnosi può essere fatta solo tramite l'esame istologico del MO.

Figura 1 - Un neutrofilo maturo contenente due corpi di Döhle (in alto) e due neutrofili non segmentati "tossici": citoplasma basofilo con vacuoli (col. MGG 1.000x).

Figura 2 - Un linfocita atipico o immunocita in uno striscio di sangue di cane (MGG 1.2500x).

Figura 3 - Un macrofago attivo in uno striscio di sangue di cane con piroplasmosi (MGG 1.250x)

Figura 4 - Striscio di sangue di cane colorato con Nuovo Blu di Metilene. Si osservano reticolociti a diversi stadi di maturazione (MGG 1.000).

Figura 5 - Striscio di sangue di cane con anemia immunomediata. Si osservano marcata anisocitosi, eritrociti policromatofili, un normoblasto, un corpo di Howell-Jolly e alcuni sferociti (MGG 1.000x).

Figura 6 - Poichilocitosi in uno striscio di sangue di cane con anemia microcitica ipocromica da carenza di ferro. Si osservano un cheratocita, un acantocita, echinociti e cellule a bersaglio (MGG 1.000x).

Figura 7 - Striscio di sangue di gatto. Numerosi corpi di Heinz (MGG 1.000x).

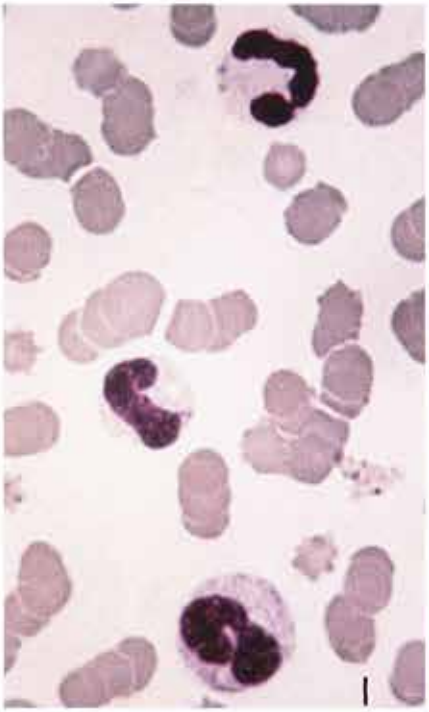
1

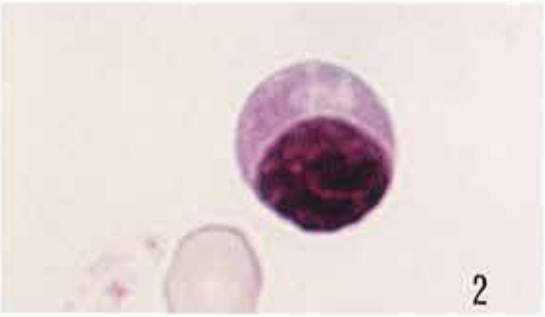
2

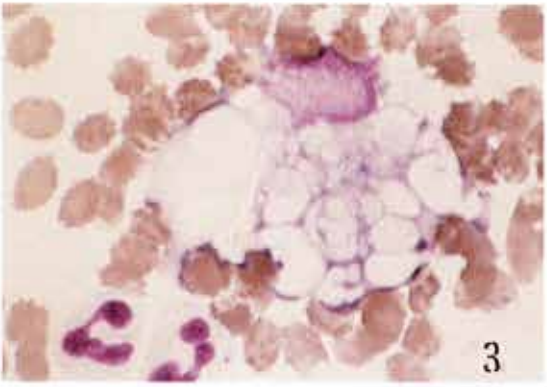
3

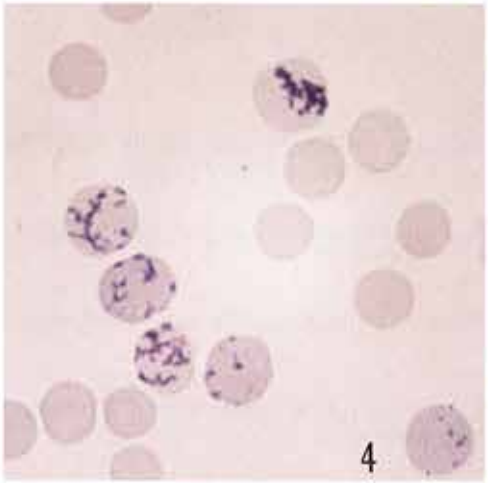
4

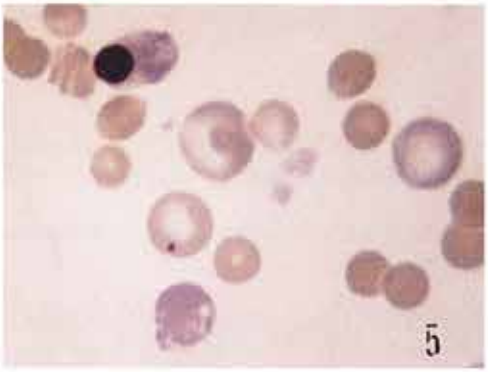
5

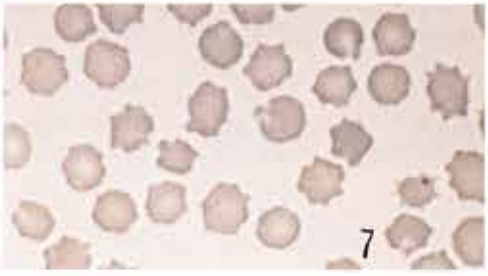
7

6

TESTI CONSIGLIATI

1) COWELL R.L., TYLER R.D., MEINKOTH J.H. *Diagnostic Cytology and Hematology of the dog and cat.* 2nd Ed. Mosby, 1999.
2) ETTINGER S.J., FELDMAN E.C. *Textbook of Veterinary Internal Medicine 4° Ed. Philadelphia*, W.B. Saunders Company, 1993.
3) JAIN N.C. *Schalm's Veterinary Hematology. 4 th Ed. Philadelphia*, Lea & Febiger, 1986.
4) JAIN N.C. *Essential of Veterinary Hematology. Philadelphia*, Lea & Febiger, 1993.
5) KELLER P., FREUDIGER U. *Atlas of Hematology of the dog and cat. Berlin und Hamburg*, Verlag Paul Parey, 1983.
6) REAGAN W.J., SANDERS T.G., DE NICOLA D.B. *Veterinary Hematology. Atlas of common domestic species*. Manson Publishing, 1998.
7) SCHALM O.W. *Manual of feline and canine hematology*. California, Veterinary Practice Publishing Company, 1980.

P. ROCCABIANCA

CITOLOGIA LINFONODALE

* Istituto di Patologia ed Igiene Veterinaria
Università degli Studi di Padova

I linfonodi superficiali (sottomandibolari, cervicali superficiali, prescapolari, sottoscapolari, inguinali, poplitei) sono facilmente esplorabili ed aggredibili al fine di un prelievo citologico. Inoltre, con l'introduzione della tecnica di prelievo per ago aspirato ecoguidato è possibile ottenere materiale da linfonodi profondi, ad esempio dai linfonodi meseraici (Vooijs *et al.*, 1992). La biopsia secondo la tecnica dell'ago aspirato è la più utilizzata per lo studio citologico dei linfonodi (Thrall, 1987; Duncan, 1989; Vooijs *et al.*, 1992) e fornisce in genere prelievi ad elevata cellularità se effettuata in modo adeguato. Il diametro dell'ago da usare è meno importante di quanto ritenuto da molti autori, tuttavia aghi di diametro troppo sottile (*butterfly*, ago da insulina) possono indurre traumatismo e rompere un maggior numero di cellule rispetto ad aghi di calibri superiori. Le cellule linfoidi infatti sono molto delicate e spesso, in condizioni patologiche (linfomi), sono ancora più fragili. In genere aghi del diametro di 21-22 *gauge* forniscono una buona quantità di materiale. L'inserimento dell'ago nel linfonodo può essere fatto in sede corticale, midollare o entrambe. È sempre opportuno operare prelievi da entrambe le aree, tuttavia il materiale ottenuto dalla corticale è più rappresentativo dei processi che si verificano nel linfonodo. Infatti, sia le cellule infiammatorie che quelle neoplastiche di origine metastatica giungono al linfonodo attraverso il seno marginale e coinvolgono la corticale nelle fasi iniziali. Inoltre la regione corticale del linfonodo è la zona in cui si formano i follicoli secondari in linfonodi reattivi.

La tecnica di prelievo, una volta inserito l'ago, può essere di due tipi: in condizioni di pressione negativa, tecnica per agoaspirazione, o per il semplice inserimento dell'ago, tecnica per agoinfissione.

Altre tecniche che associano l'esame citologico e quello istologico sono la biopsia per *tru-cut* o punch, la biopsia chirurgica e la biopsia escissionale. In questi casi è sempre consigliabile utilizzare parte del materiale per approntare apposizioni in quanto l'esame citologico permette una più accurata identificazione dei tipi cellulari nei confronti dell'esame istologico.

Una volta ottenuto il materiale, lo striscio deve essere approntato con molta delicatezza per evitare la rottura delle cellule, tuttavia è importante che sia sufficientemente sottile da permettere una chiara lettura dei diversi tipi cellulari presenti. Gli strisci vengono colorati con tecniche di tipo ematologico quali May-Grünwald Giemsa o Wright's Giemsa.

È sempre opportuno richiedere l'esame di più di un linfonodo in corso di linfoadenopatia generalizzata, se possibile evitando il sottomandibolare che è sempre iperplastico (Thrall, 1987) e richiedere un numero minimo di tre vetrini per linfonodo (colorazione rapida, colorazione secondo MGG ed eventuali colorazioni specia-

li). Infine, è consigliabile associare sempre uno striscio di sangue dello stesso soggetto (Thrall, 1987).

I linfonodi sono l'organo centrale della risposta immunitaria sistemica mediata dalla produzione di anticorpi perciò vengono spesso coinvolti in processi locali o sistemici con conseguente aumento di volume. Grazie all'attendibilità ed alla semplicità del prelievo, l'esame citologico dei linfonodi è utile in ogni caso di linfoadenomegalia localizzata o generalizzata che non sia immediatamente spiegabile clinicamente (Vooijs *et al.*, 1992). In particolare si rivela essenziale in caso di linfonodi scarsamente aggredibili dal punto di vista chirurgico quali i linfonodi sottomandibolari.

Citologia Normale. Un linfonodo è organizzato in una zona corticale e una zona midollare. La corticale a sua volta si divide in una porzione superficiale contenente strutture di aspetto nodulare e caratterizzate da elevata densità di cellule linfoidi (follicoli). Il follicolo è la sede di produzione dei linfociti B ed è la struttura coinvolta nella prima risposta ad uno stimolo antigenico. I follicoli secondari sono caratterizzati da un'area più chiara centrale (centro germinativo) in cui avviene la proliferazione di linfociti B. I follicoli secondari, ed in particolare i centri germinativi, sono la sede di replicazione di linfociti B che dal centroblasto porta alla trasformazione in centrocita e piccolo linfocita B. Nel centro germinativo sono inoltre presenti cellule apoptotiche e macrofagi in attiva fagocitosi di materiale cellulare che vengono chiamati anche cellule di Flemming o *tingible body macrophages*. La corticale profonda e le zone interfollicolari (paracorticale) contengono una maggioranza di linfociti T ed i loro precursori, gli immunoblasti T. Nella zona che circonda l'ilo, la midollare del linfonodo, si osservano per lo più cordoni di plasmacellule. I precursori delle plasmacellule sono gli immunoblasti B che si trovano sia nei follicoli che in sede perifollicolare e midollare (v. figura schematica).

Tutte queste cellule si possono riconoscere sulla base della localizzazione anatomica all'esame istologico tuttavia le loro caratteristiche morfologiche possono essere analizzate più facilmente all'esame citologico.

Le componenti cellulari di un linfonodo sono:

– Piccoli linfociti: sono molto simili ai linfociti circolanti e caratterizzati da un elevato rapporto nucleo citoplasmatico (Fig. 1), hanno un nucleo del diametro di un eritrocita, rotondo con cromatina addensata e senza evidente nucleolo. È una morfologia condivisa da linfocitit B e T. In condizioni normali queste cellule rappresentano circa 85-95% della popolazione totale di un linfonodo (Duncan, 1989). Le altre componenti cellulari che verranno prese in esame rappresentano in toto meno del 15% della componente cellulare totale (Duncan, 1989).

– Prolinfociti: vengono descritte come cellule leggermente più voluminose rispetto ai linfociti (Fig. 1) con nucleo delle dimensioni di 1.5 globuli rossi, hanno citoplasma lievemente più abbondante e cromatina meno addensata (Duncan, 1989).

– Centrociti: cellule linfoidi di piccole dimensioni caratterizzate da morfologia simile al normale piccolo linfocita ma con un nucleo indentato (Fig.1). Sono difficili da riconoscere nei prelievi di linfonodo normale della maggior parte degli animali e sono una delle componenti cellulari dei follicoli. Il riconoscimento di un centrocita ne identifica in genere l'origine.

– Centroblasti: Sono cellule voluminose, con nucleo rotondo del diametro di 2/3 di un eritrocita, cromatina chiara e due o più nucleoli evidenti ed in posizione ec-

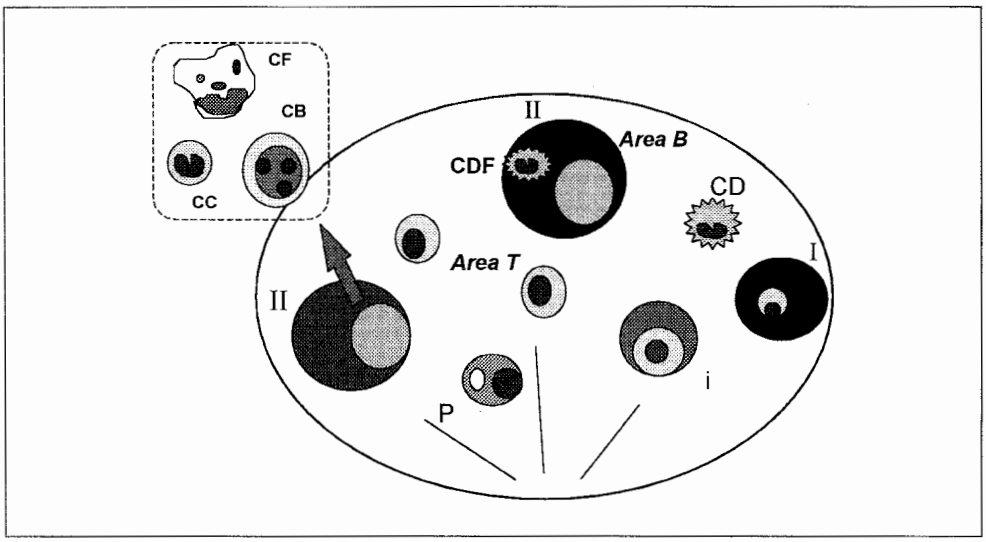

Figura schematica - Localizzazione anatomica delle cellule linfoidi

I	=	follicoli primari		T	= piccoli linfociti T
II	=	follicoli secondari		B	= piccoli linfociti B
i	=	immunoblasti			
CDF	=	cellule dendritiche follicolari	Inserto	CC	= centrociti
CD	=	cellule dendritiche		CB	= centroblasti
P	=	plasmacellule		CF	= cellule di Flemming

centrica. Il citoplasma è caratterizzato da basofilia di media intensità. Queste cellule appartengono ai follicoli secondari ed indicano in piccolo numero il normale turnover o una reazione linfonodale. Sono cellule molto rare in linfonodi normali ad eccezione dei sottomandibolari, meseraici e polmonari che in condizioni normali sono caratterizzati sempre da un certo grado di iperplasia dovuto al continuo contatto con stimoli antigenici.

– Immunoblasti: sono le cellule più voluminose che si riscontrano in un prelievo linfonodale (Fig. 2) ed hanno un nucleo rotondo di diametro in genere superiore a 4 eritrociti, cromatina diffusa e uno o due nucleoli in posizione centrale. Il citoplasma è in maggiore quantità rispetto ad altri linfociti ed in alcuni casi presenta vacuolizzazioni. È una morfologia condivisa da linfocitit B e T.

– Piccole cellule nucleolate: sono state descritte nella specie canina (Fournel-Fleury *et al.*, 1994) e si riconoscono per le dimensioni lievemente superiori al normale linfocita, per la forma simile al piccolo linfocita ma la presenza di un evidente nucleolo (Fig. 2). Non se ne conoscono significato, funzione e fenotipo.

– Plasmacellule: hanno una morfologia assai caratteristica per la presenza di un nucleo eccentrico, scuro, con cromatina addensata ed a volte organizzata a formare raggi, detta "a ruota di carro" (Fig. 3). Il citoplasma è intensamente basofilo con un'area ovale perinucleare più chiara che identifica la sede dell'organello del Golgi. Di comune riscontro è la presenza di plasmacellule binucleate.

In alcuni casi si possono osservare plasmacellule contenenti vacuoli citoplasmatici (corpi di Russel) che rappresentano immunoglobuline sintetizzate che non possono essere secrete all'esterno (Fig. 3). Questo tipo di plasmacellula è chiamata *Mott cell* dagli autori inglesi e si riscontra più frequentemente in corso di iperplasia reattiva plasmacellulare. Un aumento della concentrazione di immunoglobuline si evidenzia nelle plasmacellule con materiale fortemente eosinofilo intracitoplasmatico (cellule a fiamma).

Cellule di occasionale riscontro in condizioni normali sono macrofagi, cellule epitelioidi, mastociti (soprattutto nel gatto), granulociti neutrofili ed eosinofili (spesso questi due ultimi conseguenza di contaminazione ematica).

In condizioni normali è frequente la rottura di numerose cellule durante l'operazione di striscio con il risultato di indurre la formazione di nuclei nudi che sono in genere nuclei rigonfi, più chiari ed in genere con un nucleolo evidente (Thrall, 1987). Queste strutture non devono essere interpretate dal punto di vista citologico.

Un altro reperto caratteristico è la presenza di corpi linfoghiandolari sullo sfondo dello striscio (Söderstrom, 1966). Si tratta di frammenti di citoplasma che acquistano aspetto irregolarmente rotondo, dimensioni variabili e colore debolmente basofilo. Originano dalla frammentazione del citoplasma dei linfociti durante lo striscio.

Iperplasia Reattiva. L'iperplasia reattiva è un reperto aspecifico comune a qualsiasi stimolo antigenico che coinvolga il linfonodo. In linfonodi sottomandibolari, meseraici e polmonari l'iperplasia reattiva è considerata un reperto di normalità (Thrall, 1987). Non esiste una netta linea di demarcazione tra un linfonodo normale ed uno iperplastico in quanto i tipi cellulari che li compongono sono gli stessi sopra elencati. Tuttavia sono le percentuali dei tipi cellulari che compongono il prelievo a variare.

L'iperplasia reattiva colpisce più spesso i linfonodi di una regione anatomica e rappresenta la risposta ad un processo che coinvolge la sede drenata dal linfonodo. Più raro il riscontro di iperplasia reattiva a carattere sistemico in corso di Leishmaniosi, Toxoplasmosi, Ehrlichiosi, FeLV. Le forme sistemiche di iperplasia pongono il problema di una diagnosi differenziale con un linfoma. È importante sottolineare come a piccolo ingrandimento una forma di iperplasia linfonodale sia caratterizzata da un aspetto eterogeneo dovuto alla presenza di più componenti cellulari. Al contrario, in corso di linfoma, la popolazione è di aspetto omogeneo.

I tipi di risposta iperplastica che si osservano in un linfonodo sono l'iperplasia plasmacellulare, l'iperplasia follicolare e quella paracorticale (Fournel-Fleury *et al.*, 1994). In medicina veterinaria si riconoscono le prime due mentre le forme paracorticali sono estremamente rare.

Nella maggior parte dei casi di iperplasia reattiva plasmacellulare (Fig. 4) il piccolo linfocita resta la componente dominante mentre le plasmacellule possono raggiungere e superare il 10% della popolazione totale (Duncan, 1989). Spesso inoltre aumenta il numero di cellule binucleate, contenenti corpi di Russel, e di cellule a fiamma. Inoltre il numero di medi linfociti e di blasti può raggiungere il 15/20% della popolazione totale nelle forme più gravi (Duncan, 1989). In corso di iperplasia follicolare si espandono i centrociti e centroblasti. Questa forma si osserva di frequente in corso di infezioni da FIV e FeLV nel gatto, nell'iperplasia del giovane gatto e più raramente nei cani in corso di toxoplasmosi. Prelievi per ago aspirato da

linfonodi con intensa iperplasia follicolare, possono mimare una forma di linfoma (Fournel-Fleury *et al.*, 1994). In caso di dubbio è sempre opportuno effettuare un esame sierologico ed eventualmente un prelievo istologico che metta in evidenza la perdita o meno della normale architettura del linfonodo.

In corso di iperplasia reattiva i macrofagi presenti possono oltrepassare il 2% (Fournel-Fleury *et al.*, 1994), e sono caratterizzati da abbondante citoplasma debolmente basofilo e vacuolizzato. In corso di elevato turnover cellulare (aumento dell'apoptosi) è frequente il riscontro di cellule di Flemming, questo tipo cellulare aumenta anche in corso di alcune forme di linfoma.

Linfoadenopatia dermatopatica: è una forma di linfoadenopatia iperplastica che coinvolge i linfonodi che drenano aree con lesioni cutanee. Il reperto citologico è caratterizzato dalla presenza di iperplasia reattiva di tipo plasmacellulare associata alla presenza di eosinofili (Fig. 5), e di pigmento melanico di fondo, in parte fagocitato dai macrofagi, definiti in questi casi come melanofagi (Fig. 6).

Lifoadenite. La linfoadenite è il risultato dell'invasione diretta di uno specifico agente eziologico. Non è sempre possibile effettuare una distinzione tra iperplasia e linfoadenite in quanto anche in questo caso si valuta un aumento percentuale di alcuni tipi cellulari (neutrofili, eosinofili e macrofagi), inoltre spesso l'iperplasia reattiva accompagna la linfoadenite stessa. Le linfoadeniti vengono classificate in base al citotipo predominante in neutrofiliche, macrofagiche, eosinofiliche e miste (Thrall, 1987; Duncan, 1989).

Linfoadenite neutrofilica: è riconosciuta sulla base dell'aumento del numero dei neutrofili in genere superiore al 5% della popolazione totale. Può essere associata a processi infiammatori ad eziologia batterica o a forme autoimmuni.

Linfoadenite macrofagica: in genere si riscontra un aumento dei macrofagi od eventualmente delle cellule epitelioidi. Le cellule epiteliodi rappresentano macrofagi specializzati nella produzione di citochine in grado di attivare la proliferazione cellulare e la risposta immunitaria. Queste cellule sono caratterizzate da citoplasma omogeneo, pallido, abbondante, nucleo con cromatina reticolare e con uno o due nucleoli. Non è raro il riscontro di queste cellule in gruppi coesivi che per l'aspetto citologico possono ricordare cellule epiteliali da cui il nome di epitelioidi. Nelle linfoadeniti macrofagiche si possono inoltre riscontrare cellule giganti. Alcune cause di linfoadenite granulomatosa sono la presenza di corpi estranei, i micobatteri e l'agente della *Salmon poisoning* del cane, la *Neorickettsia helminthoeca* (Thrall, 1987; Duncan, 1989) e le leishmaniosi. In corso di leishmaniosi il parassita si può riscontrare libero, in associazione ad intensa iperplasia plasmacellulare (Fig. 4) o nel citoplasma dei macrofagi (Fig. 7).

Linfoadenite eosinofilica: è caratterizzata da aumento del numero degli eosinofili ed è frequente in linfonodi che drenano aree colpite da forme parassitarie o da processi allergici della cute, dell'apparato respiratorio e digerente. Si osservano nei linfonodi che drenano forme di granuloma eosinofilo e nelle sindromi ipereosinofiliche del gatto. Si può inoltre evidenziare un aumento relativo del numero di mastociti nelle forme causate da fenomeni di ipersensibilità di primo tipo.

Linfoadenite mista: è caratterizzata dalla presenza di macrofagi e neutrofili o alle volte eosinofili. Una forma mista caratterizzata dall'aumento di eosinofili e plasma-

cellule in associazione alla caratteristica sintomatologia si riscontra in corso di lupus eritematosus sistemico. Cause di linfoadenite mista possono verificarsi in corso di histoplasmosi (Fig. 8), blastomicosi, coccidiodomicosi, criptococcosi (Valli, 1993)

Neoplasie. Le neoplasie che coinvolgono i linfonodi sono primarie (linfomi) o metastatiche (Valli, 1993).

Linfomi: in un animale adulto che sviluppa una linfoadenopatia sistemica uno dei principali sospetti che deve essere posto dal clinico è quello di linfoma. La diagnosi anatomo-patologica di linfoma si basa su diversi punti:

1) Perdita della normale architettura del linfonodo.
2) Morfologia cellulare, in particolare la presenza di una popolazione monomorfa di cellule.
3) Morfologia nucleare (rotonda, indentata, pleomorfa).
4) Dimensioni, numero, forma e distribuzione dei nucleoli.
5) Aspetto del citoplasma.
6) Atipie, figure mitotiche e *tingible body macrophages*.

Nella diagnosi citologica di linfoma uno dei più importanti criteri sopra elencati, e cioè la perdita di architettura, non può essere preso in esame. Questo rappresenta un problema soprattutto in medicina umana dove sono frequenti i linfomi a piccole cellule di tipo follicolare (Vooijs *et al.*, 1992). In medicina veterinaria la diagnosi citologica di linfoma è semplificata dalla quasi esclusiva presenza di forme di linfoma diffuso a medie e grosse cellule. Questo può essere dovuto ad una differenza specie specifica oppure a ritardi diagnostici. Il principale problema diagnostico differenziale in medicina veterinaria è quello di distinguere una iniziale invasione dei linfonodi da parte di piccoli linfociti in corso di leucemia cronica (importante associare uno striscio di sangue) da linfonodi con intensissima iperplasia follicolare.

In medicina veterinaria, tuttavia, i problemi di diagnosi differenziale sono occasionali e ne risulta che l'esame citologico è utilissimo ed estremamente attendibile nella diagnosi di linfoma. Questa si basa sul riconoscimento di una popolazione monomorfa di cellule (Fig. 9). Come regola generale di ausilio per la diagnosi citologica, se in un prelievo di linfonodo si osservano almeno tre tipi cellulari predominanti si può in genere escludere un linfoma (Fournel-Fleury *et al.*, 1994).

La classificazione dei linfomi in medicina umana si basa sulla correlazione con prognosi e risposta a protocolli terapeutici specifici. Le classificazioni più utilizzate in medicina veterinaria sono la *Working Formulation* (WF) e la classificazione di Kiel (Carter e Valli, 1988; Fournel-Fleury *et al.*, 1994) (tabella 1), tuttavia, per difficoltà di studi su larga scala e problemi di raccolta di dati prognostici, non è stata ancora riconosciuta una reale correlazione tra tipo di linfoma e comportamento biologico come nell'uomo. La consistente applicazione di queste classificazioni ha tuttavia messo in evidenza che la maggior parte dei linfomi nella specie canina sono di alto grado e diffusi secondo la WF e che originano da blasti secondo la classificazione di Kiel (Fournel-Fleury *et al.*, 1994). Fino ad oggi la valutazione del fenotipo fornisce l'unico dato prognostico attendibile laddove linfomi di tipo T hanno una prognosi peggiore rispetto ai linfomi di tipo B.

Tabella 1 - Classificazione dei Linfomi

WF (grado)	Kiel (citotipo)
1) Basso Grado-(linfocitici e follicolari)	Linfocitici
2) Medio Grado (diffusi)	Centrocitici
3) Alto Grado (blasti)	Centroblastici
	Misti
	Imunoblastici
	Linfoblastici

Metastasi: La metastasi viene definita come l'impianto di cellule tumorali in forma discontinua rispetto al tumore primario. La diagnosi di metastasi è estremamente importante per la stadiazione del paziente in quanto identifica un tumore come maligno e riduce le possibilità terapeutiche come indice di una diffusione generalizzata della neoplasia.

La diagnosi di metastasi si basa principalmente sul riscontro di un citotipo assente in un linfonodo normale o semplicemente reattivo. La diagnosi citologica di metastasi si basa su alcuni punti:

1) Grado di invasione: le micrometastasi sono difficili da diagnosticare sulla base dell'esame citologico. Al contrario, la completa invasione di un linfonodo da parte della neoplasia non ne permette il riconoscimento come struttura linfoide.

2) Differenza morfologica tra cellule metastatiche e linfoidi. In caso di forme ben differenziate di carcinomi squamosi (Fig. 10), mastocitomi e melanomi, il riconoscimento di una metastasi non è un problema diagnostico. Invece il coinvolgimento di un linfondo in corso di leucemia linfocitica crea dei problemi diagnostici in quanto il prelievo mima quello di un linfonodo normale. In questo caso è di maggiore aiuto il reperto di una linfoadenopatia persistente associata a linfocitosi ematica.

3) Possibilità di verificare ed eventualmente effettuare un prelievo citologico dalla sede primaria della lesione.

Le metastasi linfonodali possono essere distinte in due gruppi principali: quelle conseguenti a neoplasie di origine diversa dal tessuto ematopoietico e quelle di origine da cellule ematopioetiche.

Al primo gruppo appartengono carcinomi, sarcomi, mastocitomi e melanomi. I carcinomi sono i tumori che invadono con maggiore frequenza i vasi linfatici ed i linfonodi. In medicina veterinaria le metastasi più frequenti si riscontrano in corso di tumori mammari, digitali, nasali (Valli, 1993; Fournel-Fleury *et al.*, 1994). I melanomi, in particolare del cavo orale, metastatizzano spesso ai linfonodi sottomandibolari. In corso di forme indifferenziate di melanoma (amelanotiche) l'esame citologico è più sensibile rispetto all'esame istologico nell'identificare i granuli di melanina ed è molto raro non trovare singoli melanociti neoplastici contenenti fine pigmento. In corso di metastasi di melanoma è di ausilio la ricerca di melanofagi che fagocitano e concentrano il pigmento melanico. Nel raro caso che la metastasi di melanoma sia realmente amelanotica e non sia possibile effettuare un esame della neoplasia primaria si rende necessaria la microscopia elettronica che permette il ri-

conoscimento dei melanosomi. Anche in corso di metastasi di mastocitoma l'esame citologico è più sensibile dell'istologia in quanto i granuli si colorano con le comuni colorazioni ematologiche e sono di più facile riconoscimento. Nell'eventualità di mastocitomi indifferenziati senza granuli, evenienza molto rara, spesso l'aumento del numero di eosinofili in presenza di cellule rotonde indifferenziate può permettere di avanzare un sospetto diagnostico.

I sarcomi possono dare origine a metastasi linfonodali. Se questo avviene, è in genere in forma massiva con distruzione della maggior parte della popolazione linfoide. In medicina veterinaria i sarcomi del cavo orale e gli osteosarcomi sono quelli che metastatizzano con maggior frequenza ai corrispondenti linfonodi regionali.

Al gruppo delle metastasi di origine "ematopoietica" appartengono le leucemie linfoidi acute e croniche, le leucemie mielodi acute, le eritroleucemie, le leucemie megacariocitiche, i linfomi di origine mucosale (intestinali e cutanei) e le forme di istiocitosi sistemica e maligna (Valli, 1993; Fournel-Fleury *et al.*, 1994).

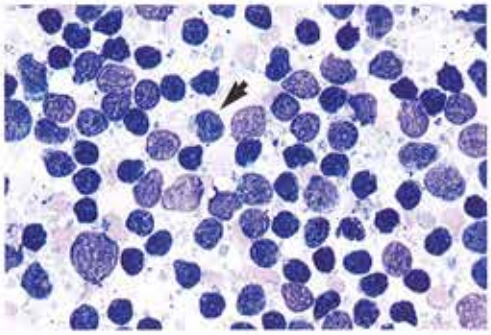

Figura 1 - Cane, linfonodo prescapolare, apposizione. Linfonodo normale. Presenza di piccoli e medi linfociti (prolinfociti) e di un centrocita (freccia). Colorazione secondo May Grünwald-Giemsa. 100 X

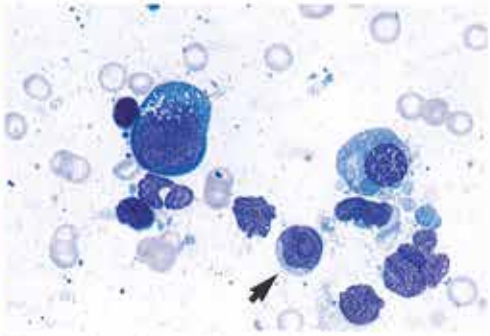

Figura 2 - Cane, linfonodo sottomandibolare, ago aspirato. Iperplasia reattiva. Presenza di un immunoblasto, di una plasmacellula matura e di una "piccola cellula nucleolata" (freccia). Colorazione secondo May Grünwald-Giemsa. 250 X

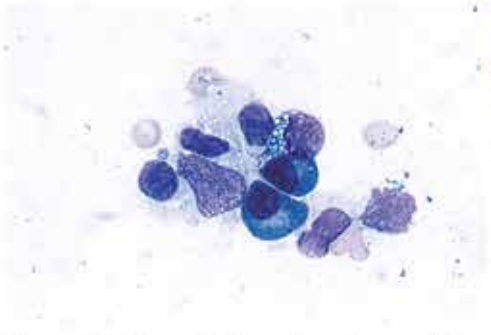

Figura 3 - Cane, linfonodo sottomandibolare, ago aspirato. Iperplasia reattiva. Presenza di due plasmacellule mature e di una cellula con corpi di Russel. Colorazione secondo May Grünwald-Giemsa. 250 X

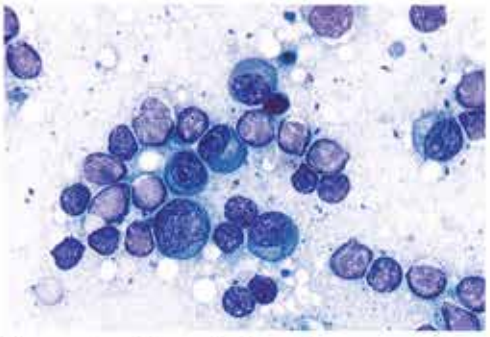

Figura 4 - Cane, linfonodo prescapolare, ago aspirato. Iperplasia reattiva di tipo plasmacellulare. Amastigoti di *Leishmania spp* tra le cellule. Colorazione secondo May Grünwald-Giemsa. 250 X

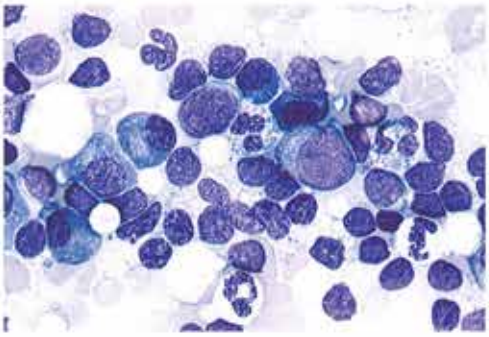

Figura 5 - Gatto, linfonodo popliteo, ago aspirato. Linfoadenopatia dermatopatica. Presenza di granulociti eosinofili. Colorazione secondo May Grünwald-Giemsa. 250 X

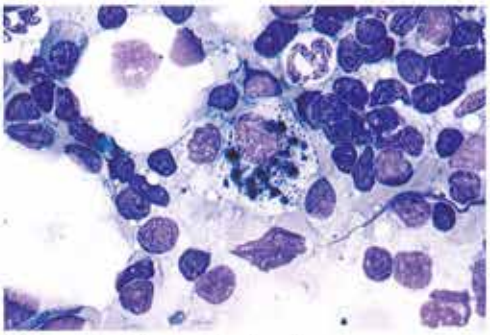

Figura 6 - Gatto, linfonodo, ago aspirato. Linfoadenopatia dermatopatica. Presenza di un melanofago. Colorazione secondo May Grünwald-Giemsa. 250 X

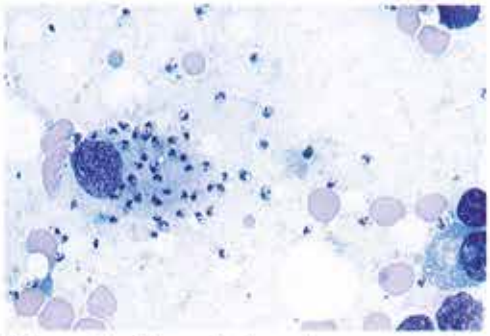

Figura 7 - Cane, linfonodo prescapolare, ago aspirato. Macrofago contenete amastigoti di *Leishmania spp.* e forme libere sul fondo. Colorazione secondo May Grünwald-Giemsa. 250 X

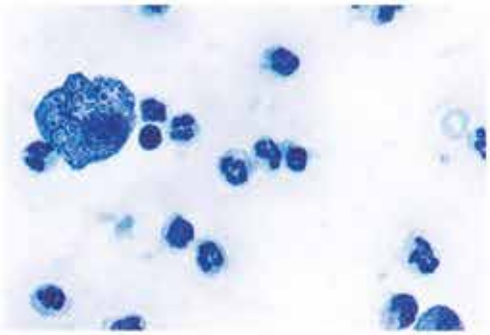

Figura 8 - Cane, linfonodo meseraico, ago aspirato. Linfoadenite mista. Presenza di *Histoplasma capsulatum* in un macrofago Colorazione secondo May Grünwald-Giemsa. 250 X

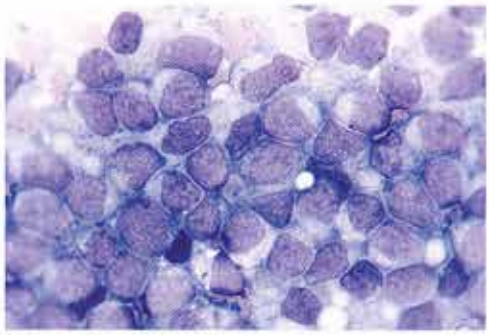

Figura 9 - Cane, linfonodo prescapolare, ago aspirato. Linfoma linfoblastico. Colorazione secondo May Grünwald-Giemsa. 250 X

Figura 10 - Cane, linfonodo sottomandibolare, ago aspirato. Metastasi di carcinoma squamoso di origine nasale. Colorazione secondo May Grünwald-Giemsa. 400 X

BIBLIOGRAFIA

1) CARTER R. F., VALLI V. E. O. *Advances in the diagnosis of canine lymphoma*. Semin Vet Med Surg (Small Anim) 1988 3: 167-175

2) DUNCAN J. R. THE LYMPH NODES. In: Cowell R. L. and Tyler R. D. *Diagnostic Cytology of the dog and cat*. American Veterinary Publications Inc., Goleta, CA. 1989 pg. 93-98

3) FOURNEL-FLEURY C., MAGNOL J. P., GUELFI J.F. *Ganglion Lymphatique*. In: Fournel-Fleury C., Magnol J. P., Guelfi J.F. *Atlas en couleur de cytologie du cancer chez le chien et le chat. Conférence natinale des Vétérinaires Spécialisés en petits animaux*. Paris, 1994 pg 221-242

4) SÖDERSTROM N. *Fine needle aspiration biopsy*. Grune e Stratton, New York 1966 pp 62-82

5) THRALL A. *Cytology of lymphoid tissue*. Comp Cont Ed Pract Vet 1987, 9: 104-110

6) VALLI V. E. O., PARRY B. W. *The hematopoietic system*. In: Jubb K. V. F., Kennedy P. C., Palmer N. Pathology of domestic animals. IV edizione, vol. 3. Academic Press Inc. San Diego, CA. 1993, pg. 101-265

7) VOOIJS G. P., VAN ASPERT-VAN ERP A. J. M., VAN HEERDE P. *Fine needle aspiration biopsy cytology of lymph nodes*. In: Wied G.L., Keebler C.M., Koss L.G. Patten S.F., Rosenthal D.L.Compendium on diagnostic cytology. VII ed. Tutorials of Cytology, Chicago, IL 1992. pg. 360-373

Lezioni di
Citologia Diagnostica Veterinaria
Brescia, 22-26 Giugno 1998

M.G. CANESE

CITOPATOLOGIA DELLA GHIANDOLA MAMMARIA

Dipartimento di Patologia Animale dell'Università di Torino

In tutti i casi di segno clinico di patologia mammaria, si dovrebbe eseguire in prima istanza l'esame citologico su secreto e/o su prelievo per ago. Si tratta infatti di un'indagine rapida, facilmente eseguibile ambulatorialmente, di basso costo, che può dare al medico definitive informazioni sull'intervento terapeutico o, se non definitive, almeno utili per il proseguo di ulteriori indagini.

In caso di sospetto clinico di neoplasia mammaria l'indagine citopatologica si è rivelata attendibile per ciò che concerne la discriminazione fra benignità e malignità del tumore (Allen *e coll.*1986, Canese *e coll.*,1989), anche se, soprattutto nell'evenienza di un giudizio citologico di cancro, è d'obbligo effettuare dopo l'intervento l'esame istopatologico. L'analisi citopatologica, infatti, per i limiti insiti in questo sistema diagnostico, non è in grado di dare alcune informazioni importanti a fine prognostico quali: l'aspetto infiltrante del tumore e l'invasione vascolare.

L'indagine citopatologica linfonodale è da applicare, inoltre, in tutti i casi in cui l'animale manifesti in concomitanza con una neoplasia maligna della mammella anche l'iperplasia dei linfonodi, onde porre diagnosi differenziale fra iperplasia reattiva aspecifica e metastasi.

L'indagine citopatologica infine si è rivelata di notevole importanza anche durante il follow-up del paziente sia per la diagnosi di recidive, che di metastasi a distanza.

In questo lavoro mi limiterò a parlare della citopatologia della ghiandola mammaria del cane e del gatto e, per ciò che riguarda i riferimenti alle diverse neoplasie mammarie, mi atterrò alla classificazione proposta dal WHO (Hampe e Misdorp, 1974).

PRELIEVI.

Possono essere oggetto di studio citopatologico sia il prelievo per agoaspirazione da un nodulo o da una massa, sia il secreto ghiandolare spontaneo in una mammella con o senza evidenza clinica di un nodulo palpabile.

In quest'ultimo caso è opportuno effettuare un lieve massaggio dell'organo, dalla base della ghiandola verso il capezzolo, per facilitarne la fuoriuscita del liquido, che viene quindi raccolto direttamente su un vetrino e successivamente strisciato. È opportuno non raccogliere le prime gocce del secreto, in quanto generalmente contenenti elementi cellulari in massima parte necrotici e quindi poco utili a scopo diagnostico, mentre quelle successive contengono cellule di più recente desquamazione ed in migliore stato di conservazione.

L'indagine citologica del secreto mammario spontaneo in soggetti senza evidenza clinica di un nodulo palpabile può dare informazioni utili al clinico, in quanto permette di differenziare casi di iperplasia normotipica funzionale o non, da casi di mastite e da casi, seppur rari, di carcinoma occulto, di cui la secrezione spontanea del capezzolo è l'unico segno clinico (Canese e coll,1989), in analogia con quanto osservato in patologia umana per il carcinoma occulto della donna in post-menopausa (Ciatto 1988).

Nelle ghiandole con accertamento clinico di nodulo mammario, lo studio citologico del secreto può dare informazioni complementari a quelle dell'agoaspirato, mentre è tassativamente da evitare, in questi casi, la sola indagine sul secreto, perché incrementerebbe notevolmente il rischio di falsa negatività. Infatti l'espansione del tessuto, dovuto alla crescita tumorale, potrebbe comprimere ed occludere i dotti secretori, impedendo a cellule atipiche il raggiungimento dei dotti galattofori. Nella mia esperienza diagnostica, condotta parallelamente sul secreto spontaneo e sull'agoaspirato della stessa ghiandola mammaria di cagne con evidenza clinica di neoplasia, ho rilevato le seguenti evenienze: (i) nella maggior parte dei casi, copresenza di elementi cellulari indicativi di neoplasia, sia benigna che maligna, in entrambi i prelievi, (ii) con una discreta frequenza, presenza di tali elementi solo sul prelievo per agoaspirazione oppure (iii) presenza solo nel secreto. Quest'ultima evenienza è stata ben più rara e si verificava in genere in casi di piccoli noduli e potrebbe indicare un prelievo per agoaspirazione al di fuori dell'area tissutale lesa .

L'indagine del secreto, in casi di soggetti portatori di un nodulo mammario, può dare un'altra informazione: la presenza di emazie. Questo riscontro è del tutto privo di significato patologico nell'agoaspirato, in quanto dovuto all'effetto traumatico dell'ago, mentre nel secreto può essere dovuto a lesioni vascolari riferibili al processo patologico in atto, che in caso di carcinoma implica un fenomeno erosivo delle pareti vascolari da parte del tumore con le ovvie possibili implicazioni. Affinché la presenza di sangue abbia un qualche significato occorre, però, che vengano rispettate due condizioni di prelievo: il secreto deve essere raccolto prima di effettuare l'agoaspirazione e le manovre che vengono fatte per facilitarne la raccolta siano sufficientemente delicate da evitare qualsiasi trauma.

Nella mia esperienza ho notato che il prelievo citologico per ago è in genere migliore, soprattutto nel caso di piccoli noduli, se viene utilizzata la tecnica dell'ago-fissione, piuttosto di quella dell'ago-aspirazione (Canese,1994).

Mi corre l'obbligo di puntualizzare ancora un ultimo aspetto, relativo al prelievo di liquido cistico. Raramente esso dà delle informazioni univoche a scopo diagnostico e prima di emettere una diagnosi di negatività, che sottintenda una semplice ectasia duttale, è opportuno svuotare il più possibile la cisti onde essere sicuri che non occulti un nodulo neoplastico intraduttale, dal quale occorre effettuare un prelievo mirato.

ALLESTIMENTO DEI PREPARATI

Andrebbero eseguite sia la colorazione nucleare di Papanicolaou, sia quella pancromatica di May Gründwald-Giemsa o colorazioni rapide simili (come i kit, comu-

nemente disponibili in commercio), in quanto complementari. La prima infatti consente un migliore dettaglio morfologico del nucleo, importante nella discriminazione fra neoplasia benigna e maligna, la seconda permette una colorazione più differenziata sia del citoplasma, sia della sostanza fondamentale presente nei tumori complessi.

Ho riscontrato una notevole resistenza nella maggior parte dei medici veterinari pratici a fare uso della tecnica di Papanicolaou, in quanto in genere ne sopravvalutano la complessità esecutiva. In questi casi suggerisco il seguente compromesso, consistente nell'effettuare subito dopo lo striscio, evitando l'essiccamento, una rapida fissazione in alcool etilico per non meno di 2-3 minuti, seguita da: una colorazione con il primo colorante del kit Hemacolor (Merck), un rapido lavaggio in acqua di fonte, se ne ha le caratteristiche adeguate, altrimenti tampone, una colorazione col secondo colorante, dei lavaggi finali, prima in acqua di fonte o tampone, poi in acqua distillata, ed infine essiccazione all'aria e montaggio.

La fissazione alcoolica, prima dell'essiccazione, consente una migliore conservazione della struttura nucleare, che viene evidenziata dalla successiva colorazione pancromatica in modo abbastanza simile a quella ottenuta con il sistema Papanicolaou. Per le caratteristiche morfologiche relative alla fissazione alcoolica su strisci non essiccati rimando ad un mio precedente lavoro (Canese,1994)

CELLULE PRESENTI IN UN STRISCIO DI GHIANDOLA MAMMARIA NORMOTIPICA

Cellule schiumose

Prevalgono, seppure non numerose, le così dette cellule schiumose. Si tratta di un insieme di cellule di tipo macrofagico e di cellule epiteliali secernenti di desquamazione, spesso di difficile differenziazione fra loro. Sono tondeggianti, di diversa grandezza, presentano nucleo centrale, o lievemente spostato alla periferia, con nucleolo evidente e citoplasma più o meno abbondante finemente vacuolare (Fig.1a)

Le caratteristiche morfologiche, soprattutto nucleari, di questo tipo cellulare sono di scarso interesse per la diagnosi differenziale fra neoplasia benigna e maligna, infatti il pleomorfismo ed in particolare l'ipercromatismo mucleare, frequenti in questo tipo cellulare, sono generalmente conseguenza di fenomeni degenerativi.

Ha invece significato diagnostico l'aumento del loro numero e l'aspetto iperplastico reattivo, come vedremo di seguito. La loro presenza in mancanza di altri tipi cellulari assicura che il prelievo sia stato fatto in sede mammaria.

Un particolare tipo di cellule schiumose sono le così dette cellule del latte. Si tratta di cellule tondeggianti con citoplasma infarcito di gocciole di secreto, di aspetto traslucido, per solubilizzazione di lipidi, e nucleo centrale, in genere ipercromatico, piccolo e deformato dalle gocciole di secreto citoplasmatiche (Fig.1b). La presenza di queste cellule, che denunciano un attiva secrezione ghiandolare, è accompagnata da un fondo ricco di queste gocciole disperse ovunque, dovuto sia alla rottura delle cellule stesse, sia a secrezione.

Cellule epiteliali

Oltre alle cellule schiumose si osserva la presenza di scarse cellule epiteliali normotipiche isolate o riunite in piccoli gruppi (Fig.1c)

Cellule stromali

Solitamente rare sono costituite da piccole cellule fusate mesenchimali o rari lipociti.

Fondo

Il fondo dello striscio, sostanzialmente "pulito", è caratterizzato dalla presenza costante di globuli rossi quando il prelievo è effettuato per ago; sul loro significato rimando a quanto detto precedentemente.

È frequente la presenza di secreto ghiandolare, che conferisce al vetrino un colore lievemente rosato dopo colorazione con un sistema pancromatico, celestino dopo colorazione Papanicolaou. Più abbondante nei prelievi eseguiti per secrezione del capezzolo, può essere molto scarso in quelli effettuati per ago. In base alla costituzione biochimica del secreto l'aspetto morfologico cambia. Ha l'aspetto di un velo uniforme e debolmente colorato, quando ha un basso contenuto proteico, più intensamente colorato e apparentemente interrotto da crepature, quando ne è più ricco (Fig.1g). Già è stato detto a proposito delle caratteristiche del fondo che si accompagna alla presenza delle cellule del latte. Occasionalmente si osserva qua e là qualche elemento cellulare di tipo infiammatorio, la cui derivazione ematica non può essere esclusa e qualche detrito cellulare, dovuto ad elementi necrotici di sfaldamento oppure a spaccature cellulari conseguenti all'azione meccanica inferta durante l'esecuzione dello striscio.

È costante la presenza di squame cornee, da inquinamento cutaneo, che appaiono aghiformi e di colore blu intenso oppure arancio, a seconda che siano colorate con sistema pancromatico o con la tecnica Papanicolaou.

ASPETTI MORFOLOGICI DELLE LESIONI NON NEOPLASTICHE.

Una delle prime informazioni desumibili dalla lettura dello striscio è se la lesione clinicamente attribuita alla ghiandola mammaria sia di sua pertinenza o no.

Non è infrequente che l'iperplasia di linfonodi mammari (più frequentemente della quinta ghiandola mammaria del cane) oppure lesioni sottocutanee dell'aria mammaria (processi infiammatori, lipomi ecc..) vengano erroneamente interpretate dal clinico come noduli mammari e che i relativi prelievi siano inviati ai laboratori di citologia con un sospetto di neoplasia mammaria. Anche processi infiammatori entro cui non siano riconoscibili cellule epiteliali schiumose sono verosimilmente da attribuire ad aree non di pertinenza mammaria.

Le diagnosi di lesione mammaria non neoplastica più frequentemente emesse sono quelle di mastite e di iperplasia lobulare , mentre è più raro il giudizio diagnostico di displasia cistica, sia per la scarsa incidenza di questa lesione, sia per le implicite difficoltà diagnostiche.

I processi infiammatori non si differenziano da quelli osservati in altri tessuti

(sulla cui descrizione rimando all'apposito capitolo di questo volume). Va ricordato che, in questi casi, le cellule epiteliali del tessuto mammario, come anche altri tessuti, possono andare incontro a ipertrofia reattiva, che va distinta dall'atipia tumorale. Generalmente nell'ipertrofia reattiva il rapporto nucleo/citoplasma è conservato (Fig. 1d).

Un processo infiammatorio purulento è facilmente diagnosticabile dall'esame del secreto ghiandolare, entro cui si rileva la presenza di un elevato numero di granulociti, per lo più idropici, detriti cellulari necrotici, spesso emazie, cellule schiumose, rare cellule epiteliali normotipiche e frequentemente batteri.

L'iperplasia lobulare è caratterizzata dall'abnorme numero di cellule schiumose isolate oppure riunite in piccoli aggregati (Fig,1e), che possono mostrare segni di ipertrofia e binucleazione (Fig.1f). Sul fondo è frequentemente rilevabile del secreto, in quantità più o meno rilevante, mentre il reperto di piccoli aggregati di cellule epiteliali duttali è generalmente scarso.

I casi di displasia cistica mammaria sono caratterizzati da prelievo liquido, di colore marroncino, sui cui strisci si rileva la presenza di detriti cellulari, poche cellule schiumose, presenza di muco denso (dovuto al riassorbimento idrico), con le classiche screpolature e rari granulociti (Fig.1g). La diagnosi di displasia cistica è però piuttosto azzardata, se emessa tramite la sola indagine citopatologica; un'ectasia cistica duttale potrebbe infatti occultare una piccola proliferazione neoplastica intraduttale non aspirata dall'ago. In caso di reperto quale ora descritto è preferibile rimandare il giudizio diagnostico finale all'indagine istopatologica.

CITOPATOLOGIA DELLE LESIONI NEOPLASTICHE BENIGNE.

Adenomi semplici

In caso di adenoma semplice il quadro citopatologico è caratterizzato dalla presenza di aggregati cellulari epiteliali di varia grandezza, di cui i più ampi possono costituire dei veri e propri lembi. Nel gatto, tali aggregati sono caratterizzati dall'avere margini lisci, dovuti alla continuità delle cellule mioepiteliali (Fig.2a), nel cane invece, quest'ultimo aspetto è meno evidente per la tendenza, in questa specie, ad un maggior disordine delle cellule mioepiteliali. Le cellule sono caratterizzate da isomorfismo, i nuclei sono piccoli, regolari, i nucleoli evidenti, ma non espansi, il rapporto nucleo citoplasma conservato.

Non si osserva necrosi, il fondo infatti appare "pulito" e contiene dei nuclei nudi privi di atipie, cellule schiumose, rari granulociti e qua e là si può rilevare la presenza di scarsi elementi stromali.

Adenomi Complessi

Questo è un tumore quasi esclusivo del cane, caratterizzato istologicamente dalla proliferazione di cellule epiteliali e di elementi cellulari fusati, di probabile origine mioepiteliale, generalmente immersi in una sostanza fondamentale più o meno abbondante, che conferisce frequentemente al tumore un aspetto mixomatoso.

Il quadro citopatologico è molto caratteristico in quanto improntato dal pleomorfismo cellulare e dalla presenza di globuli o piccoli ammassi di sostanza fondamentale, particolarmente evidente sui vetrini colorati con i sistemi pancromatici per il

colore rosa intenso. Su prelievi ben eseguiti l'aspetto complesso del tumore è già definibile a piccolo ingrandimento, in cui si rileva, dopo colorazione pancromatica, una elevata quantità di cellule e la presenza di piccole formazioni globulari di colore rosa acceso sparse qua e là (Fig. 2b).

A più forte ingrandimento si può riconoscere una doppia popolazione cellulare. La prima è costituita da cellule epiteliali piccole, per lo più aggregate in piccoli ammassi, prive di atipie, la seconda da cellule fusate isolate (Fig.2c), o riunite in ciuffi, oppure disposte a costituire graticci (Fig.2d), spesso immerse nella sostanza fondamentale, che con la colorazione di Papanicolaou appare celeste o azzurra.

Le cellule fusate mostrano un discreto pleomorfismo possono essere piccole e sottili, oppure grandi, ma non si rileva un incremento del rapporto nucleo/citoplasma. È frequente l'osservazione di ammassi globulari di sostanza fondamentale da cui tali cellule si dipartono (Fig.2e).

Il fondo è "pulito" contiene solitamente un certo numero di cellule schiumose e di nuclei nudi, i granulociti sono scarsi e per lo più di derivazione ematica.

Tumori misti benigni.

Anche queste forme tumorali sono quasi esclusive del cane.

Istologicamente questi tumori appaiono simili per molti aspetti ai tumori complessi, solo che nelle aree di proliferazione neoplastica non epiteliale, le cellule sono andate incontro a metaplasia condroide e/o ossea.

Nei prelievi citologici le cellule metaplastiche possono essere del tutto assenti se costituiscono, nel contesto della massa tumorale, scarse e piccole aree focali sfuggibili al prelievo con ago, pertanto il quadro citologico può apparire quello di un tumore complesso benigno. Appaiono invece frammiste alla popolazione cellulare tipica del tumore complesso, quando le aree di metaplasia, in genere abbastanza ampie, siano state oggetto di prelievo. In alcuni casi l'area mataplastica può essere prevalente e quindi la popolazione descritta per i tumori complessi può essere scarsissima o del tutto assente.

Il tessuto condroide, all'esame citopatologico, è costituito da frammenti, più o meno grandi di colore azzurro-violetto con la colorazione Papanicolaou, rosa rossastro con quella pancromatica, entro cui sono dispersi elementi cellulari piccoli, con scarso citoplasma vacuolizzato, contenuti in più o meno evidenti nicchie, che appaiono come aloni chiari, circoscriventi i condrociti (Fig.3a). Data la compattezza del tessuto, questi prelievi possono apparire come frustoli spessi, per cui è richiesta una lettura su piani focali diversi e ai margini del frustolo stesso.

Il tessuto osseo che si sviluppa nei tumori misti è generalmente ben differenziato e ben calcificato, per cui difficilmente prelevabile con le metodiche correnti di agoaspirazione; in rari casi, là ove la penetrazione dell'ago è consentita per la presenza di aree di minore calcificazione, è possibile osservare sul vetrino qualche osteoclasto plurinucleato qualche osteoblasto e scarsa sostanza osteoide . È importante fare la differenziazione tra gli osteoclasti e gli elementi gigantocellulari dei processi infiammatori granulomatosi, in base alla mancanza dell'altra popolazione cellulare che caratterizza questa forma infiammatoria.

Viene spontaneo il quesito se sia possibile tramite il prelievo citologico distinguere un tumore complesso da uno misto. Premesso che questa differenziazione può essere difficile anche su un campione istologico, nei casi in cui le aree di tessuto ecto-

pico siano piccole e focali e non siano incluse nel piano di sezione, la risposta è che non è sempre possibile. Le implicazioni sul piano terapeutico o prognostico sono trascurabili, anche perché al momento non c'è evidenza che i sarcomi della mammella della cagna derivino dalle aree metaplastiche cartilaginee od ossee dei tumori misti benigni (Mac Ewen e Withrow 1996); inoltre, va segnalato che in alcune classificazioni i tumori complessi ed i tumori misti, quali ho qui riportato in conformità con la classificazione del WHO, vengono riuniti in un unico gruppo definito: tumori misti (Moulton, 1990).

CITOPATOLOGIA DELLE LESIONI NEOPLASTICHE MALIGNE.

Carcinomi semplici

Costituiscono la maggior parte dei tumori mammari maligni del cane e pressoché la totalità di quelli del gatto. Con questo termine si intende tutto quel gruppo di tumori in cui la trasformazione maligna avviene esclusivamente a carico delle cellule epiteliali della ghiandola. La classificazione WHO suddivide queste neoplasie in differenti tipi in base all'architettura del tumore, che non può essere apprezzata dall'indagine citopatologica, se non in casi eccezionali.

Il quadro citopatologico è caratterizzato da quelle atipie cellulari propie in genere degli adenocarcinomi.

A piccolo ingrandimento si rileva immediatamente l'ipercellularità del prelievo con cellule isolate e riunite in gruppi più o meno ampi. La prevalenza di cellule isolate o di piccoli aggregati cellulari è indice di una ridotta coesività, che generalmente si accompagna a quell'insieme di atipie proprie delle forme tumorali più sdifferenziate.

Si osserva anisocitosi e frequente basofilia dei citoplasmi, che possono apparire finemente vacuolati oppure no. Spesso si rileva la presenza di cellule ad anello con castone, cioè cellule che presentano un unico grande vacuolo citoplasmatico con spostamento del nucleo alla periferia. Questo aspetto è proprio di cellule che hanno mantenuto la capacità secretiva. La perdita della polarità cellulare e dell'irregolare crescita delle cellule è segnalata dal così detto "overlapping", cioè la cellula assume aspetto simile ad uno spicchio di luna che avvolge parzialmente un altra cellula. Sono frequenti le immagini di cannibalismo e qua e là di gigantismo cellulare.

A carico dei nuclei si osserva anisocariosi, polimorfismo, spesso ipercromatismo nucleare diffuso o focale, irregolarità della distribuzione della cromatina e sua marginazione (rilevabile otticamente come ispessimento della membrana nucleare), non sono infrequenti aspetti simili a vacuolizzazioni nucleari (si tratta delle così dette false inclusioni nucleari, dovute a profonde invaginazioni dei nuclei entro cui si insinua il citoplasma). I nucleoli appaiono espansi o in sovrannumero, si può rilevare un numero elevato di mitosi e quadri di mitosi atipiche (Fig.3b e 3c).

Le atipie finora descritte devono essere interpretate nel loro aspetto complessivo. Come è già stato detto in altro articolo di questo stesso volume, non basta uno di questi aspetti a far porre diagnosi di malignità, così come solo una lettura complessiva che valuti l'espressione quantitativa e qualitativa delle atipie cellulari descritte, può dare indicazioni relative al grado di sdifferenziazione del tumore.

Il fondo appare generalmente "sporco", contiene cellule schiumose, detriti cellulari, nuclei nudi, cellule e gruppi cellulari in necrosi e un numero più o meno elevato di granulociti.

La presenza di necrosi (Fig.3b) e coseguentemente di granulociti è un dato di notevole importanza. In casi di tumori maligni ben differenziati è proprio la presenza di necrosi che fa indirizzare il giudizio diagnostico verso la malignità, a meno che non ci siano indicazioni cliniche tali che facciano sospettare una sovrainfezione della neoplasia.

Carcinoma squamocellulare

Il carcinoma squamoso (o squamocellulare o spinocellulare) della mammella è una forma tumorale rara sia nel cane che nel gatto, le cui caratteristiche citologiche non sono dissimili da quelle descritte per il carcinoma squamoso della cute, a cui rimando nell'apposito capitolo di questo volume.

Adenocarcinoma complesso

Intendo con questo termine quella forma tumorale uguale all'adenoma complesso per ciò che riguarda il coinvolgimento dei due tipi cellulari nella crescita neoplastica ed in cui, però, la trasformazione maligna è esclusivamente a carico delle cellule epiteliali. Ho inteso premettere questa precisazione per la mancanza di univocità insita nella classificazione del WHO a proposito dei tumori complessi maligni e dei tumori misti maligni. Questo tumore, quasi esclusivo del cane, è meno aggressivo e meno frequente dei carcinomi semplici. Va inoltre ricordato che la maggior parte dei tumori complessi sono di natura benigna.

Il quadro citologico non è molto dissimile da quello descritto per l'adenoma complesso ad eccezione del fatto che si rileva una maggiore quantità di cellule epiteliali, a carico delle quali si osservano quelle atipie cellulari che giustificano il giudizio diagnostico di carcinoma. A questo proposito va puntualizzato che generalmente questo tumore è ben differenziato per cui il citopatologo può trovarsi di fronte a delle difficoltà diagnostiche, nel qual caso è opportuno che rimandi il giudizio definitivo all'indagine istopatologica.

Sarcomi

Più facilmente riscontrabili nel cane, i sarcomi della mammella sono rari anche in questa specie. La forma più frequente è l'osteosarcoma (Fig.3d), ma sono stati descritti anche condrosarcomi, fibrosarcomi e liposarcomi, spesso sotto forma di tumori misti sarcomatosi.

Le caratteristiche citologiche sono del tutto simili agli omonimi tumori dei tessuti molli e delle ossa a cui rimando negli opportuni capitoli di questo volume.

Carcinosarcoma

Anche questo è un raro tumore misto in cui accanto ad una popolazione cellulare epiteliale carcinomatosa, sui cui caratteri morfologici si è già detto, si affianca la proliferazione di cellule sarcomatose di uno o più tipi istogenetici.

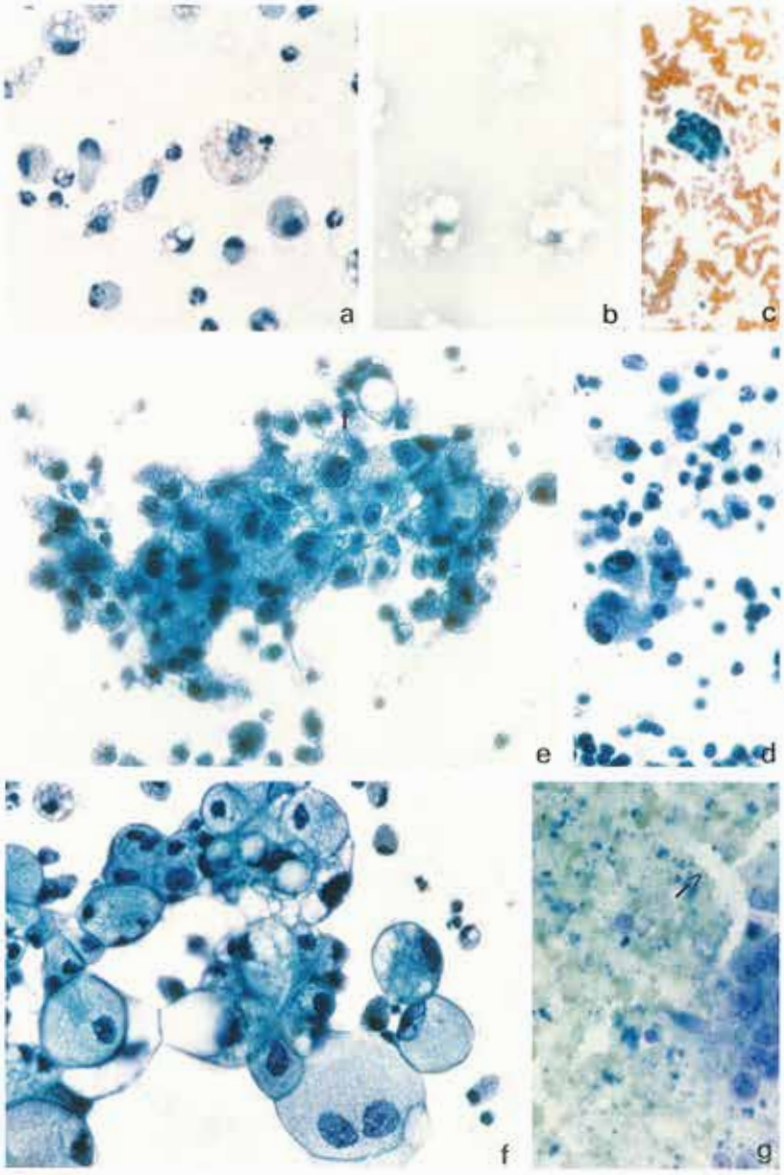

Figura 1 - Colorazione Papanicolaou
a): Cellule schiumose. b): Cellule del latte. c): Aggregato di cellule epiteliali normotipiche.
d): Mastite. Accanto a cellule epiteliali ipertrofiche si rileva la presenza di numerosi linfociti. e): Iperplasia lobulare, un aggregato di cellule schiumose. f): Iperplasia lobulare, aspetti di gigantismo e binucleazione di alcune cellule schiumose, altre mostrano ipercromatismo nucleare dovuto a fenomeni regressivi. g): Displasia cistica, il fondo appare ricco di detriti e caratterizzato dalla presenza di qualche cellula epiteliale e da secreto denso, interrotto da screpolature (Freccia).

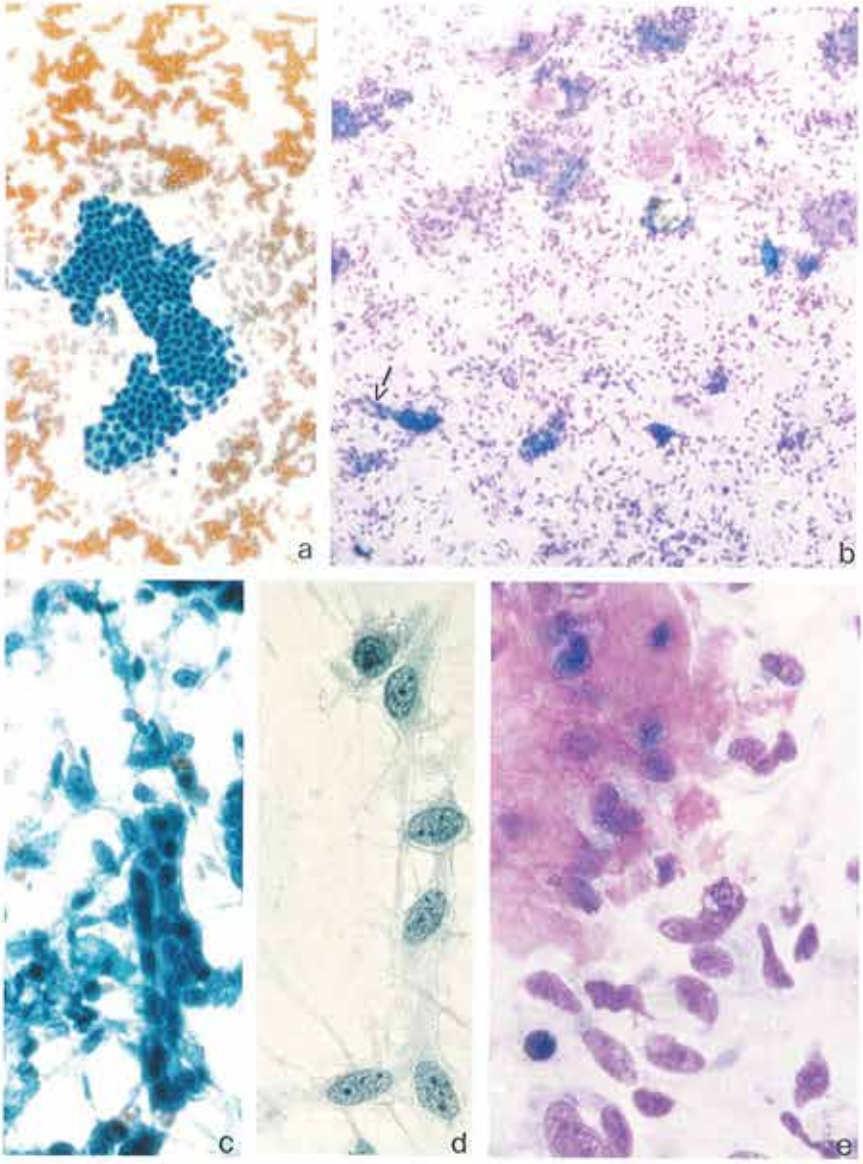

Figura 2 -
a): Gatto: adenoma. Lembo di cellule epiteliali, prive di atipie con margini arrotondati e lisci. Il fondo è privo di detriti.
b,c,d,e: Cane adenoma complesso. b): A piccolo ingrandimento si rileva una notevole cellularità, accanto a piccoli aggregati di cellule epiteliali (freccia) si osserva un elevato numero di cellule isolate per lo più fusate e strutture globulari di colore rosa (Hemacolor). c): A più forte ingrandimento un gruppo di cellule epiteliali che formano una struttura tubulare e cellule fusate intrecciate (Papanicolaou). d): Cellule fusate a più forte ingrandimento (Papanicolaou). e): Sostanza fondamentale di aspetto globulare da cui si dipartono cellule fusate (Hemacolor).

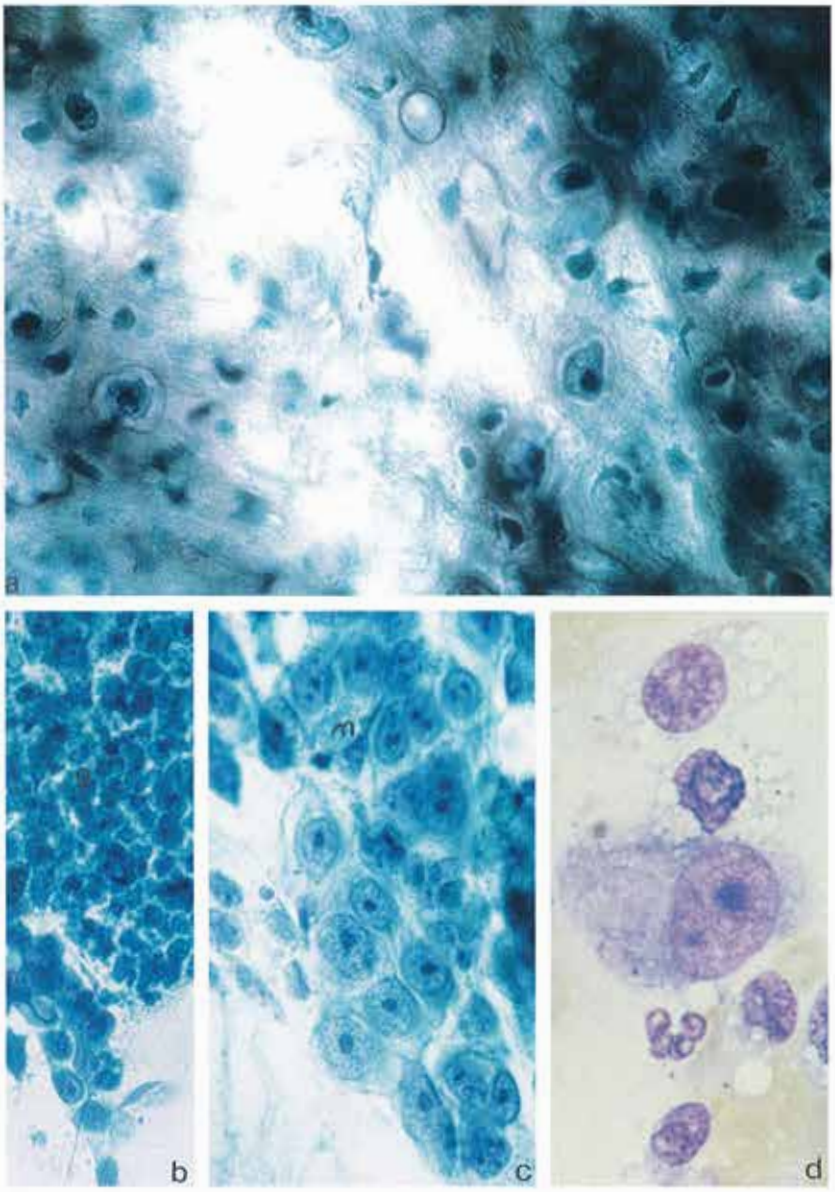

Figura 3 -
a): Cane, tumore misto benigno. Lembo di tessuto condroide. Sono evidenti i condrociti, con nucleo piccolo e citoplasma finemente vacuolato, contenuti entro nicchie della sostanza fondamentale (Papanicolaou).
b,c (Papanicolaou). Cane carcinoma. b): Accanto ad un gruppo di cellule carcinomatose si osserva un ampia area di cellule tumorali necrotiche, c): A più forte ingrandimento un gruppo di cellule maligne al cui carico si rileva pleomorfismo, rapporto nucleo/citoplasma aumentato, nucleoli ingranditi e multipli. d): Cane, osteosarcoma (Hemacolor).

BIBLIOGRAFIA

1) ALLEN S.W., PRASSE K.W., MAHAFFEY E.A. (1986). *Cytologic differentiation of benignant from Malignant canine mammary tumors*. Veth Path.23, 649-655.

2) CANESE M.G., ARNAUD S., VIRANO V., CARAMELLI M.: (1989) *Significato diagnostico dell'indagine citologica nel tumore mammario del cane*. Atti S.I.S.Vet, XLIII, 931-933.

3) CANESE M.G: (1994) *La citodiagnostica nella pratica veterinaria*. Progresso veterinario 512-521.

4) CIATTO S.: (1988). *L'esame citologico del secreto mammario nella diagnosi di carcinoma, in: "L'agobiopsia mammaria nella pratica clinica."* a cura di Catania S. e Ciatto S., Ed. Sorbona Milano, pp. 87-89.

5) HAMPE J.F., MISDORP W.: (1974) *Tumours and Dysplasias of the Mammary Gland*. Bull. Wld.Hlth. Org 50, 111-133.

6) MACEVEN E.G., WITHROW S.J. (1996): *Tumors of the Mammary Gland*. In "Small Animal Clinical Oncology" Withrow S.J. and Mac Ewen E.G. Edrs. W.B. Saunders Company. pp: 356-372.

7) MOULTON J.E. (1990): *Tumors of Mammary Gland* in: "Tumors in Domestic Animals". Moulton J.E. Edr. University of California Press. pp. 518-552.

Lezioni di
Citologia Diagnostica Veterinaria
Brescia, 22-26 Giugno 1998

M. CANIATTI

CITOLOGIA DI RENE, PROSTATA E TESTICOLI

Istituto di Anatomia Patologica Veterinaria e Patologia Aviare
Università degli Studi di Milano

CITOLOGIA DEL RENE

Il rene è un organo parenchimatoso assai compatto che, in condizioni normali, non tende a cedere molte cellule per l'esame citologico. La sua posizione profonda è un altro impedimento al prelievo durante le comuni indagini cliniche, ma i nuovi sistemi di diagnostica per immagini, in particolare l'ecotomografia, hanno dato un notevole impulso ai prelievi da questa sede. L'indicazione per un prelievo citologico del rene è soltanto in caso di aumento di volume dell'organo, mentre in caso di una sua diminuzione di volume è assolutamente necessario ricorrere ad un prelievo istologico.

REPERTI NORMALI

Il prelievo per aspirato da un rene normale è in genere assai povero di cellule e quasi tutte di origine tubulare (fig.1). Il reperto è tipico e costituito da gruppi fortemente coesivi di elementi epiteliali che si strutturano in formazioni rettangolari allungate. Strutture glomerulari sono praticamente impossibili da campionare citologicamente in un soggetto vivo, ma la curiosità può essere appagata operando scarificazioni nella corticale di un rene raccolto come campione di necroscopia.

REPERTI PATOLOGICI

Sono poche le patologie in cui l'esame citologico del rene è in grado di fornire una precisa diagnosi:

– Tra le forme degenerative può essere ricordata, almeno in linea teorica, l'amiloidosi. L'amiloide infatti ha un tipico aspetto citologico di materiale amorfo, omogeno e di colore rosato.

– Tra le forme infiammatorie, l'esame citologico del rene ha un certo valore solo nelle flogosi granulomatose e, in particolare nel gatto, nella criptococcosi. Non è raro infatti che il gatto sviluppi granulomi renali in corso di criptococcosi che ha i caratteri citologici tipici della flogosi mista a carattere prevalentemente macrofagico e in parte neutrofilico. In questi casi numerosi criptococchi (strutture levuliformi, gemmanti, di diametro variabile dai 4 agli 8μ, con capsula non colorata di 1-30μ quale alone chiaro, non colorato e di spessore variabile) sono evidenti liberi o fagocitati all'interno del citoplasma dei macrofagi (fig.2).

– Tra le forme neoplastiche merita di essere ricordato, ancora nella specie felina, il linfoma renale. Il reperto citologico tipico è rappresentato dalla presenza di una

popolazione pleomorfa di cellule linfoidi immature. Altri tipi di neoplasia sono meno comuni, ma la diagnosi citologica è sempre basata sul riconoscimento di una consistente popolazione di cellule di origine epiteliale, fusate o rotondocellulari cui sono associati segni di malignità. Per i tumori renali non va comunque dimenticato come i dati clinici siano spesso determinanti nell'ipotesi diagnostica che l'esame citologico deve confermare. Due esempi fra tutti: soggetti giovani sono spesso portatori di forme amartomatose, cani di razza pastore tedesco con cistadenocarcinoma renale hanno sempre associate lesioni cutanee (dermatofibrosi) e, nella femmina, leiomioma uterino.

CITOLOGIA DELLA PROSTATA

L'esame clinico della prostata dovrebbe essere sempre incluso nella normale indagine clinica di cani anziani di sesso maschile, tuttavia le indicazioni per un prelievo citologico prostatico sono limitate ai casi in cui si rilevi un aumento di volume dell'organo (soprattutto se localizzato) con tipici segni clinici associati.

Il prelievo può essere eseguito per massaggio o per aspirato sotto guida ecografica, transaddominale, mentre nella specie umana è normalmente eseguito per via transrettale. Il prelievo per aspirato è di gran lunga più vantaggioso rispetto al massaggio sia perché è possibile prelevare campioni citologici in un punto particolare della prostata, sia perché le lesioni saccate o cistiche non sono altrimenti campionabili, sia perché le urine, mescolandosi al prelievo per massaggio, tendono a fare assumere aspetti degenerativi alle cellule prostatiche e, inoltre, essendo il campione per massaggio molto liquido, ci sono difficoltà di veloce fissazione all'aria del vetrino cui conseguirà un preparato illeggibile con cellule coartate, eccessivamente colorate e delle quali sarà impossibile distinguere bene il nucleo dal citoplasma.

REPERTI NORMALI

Il quadro citologico normale di un prelievo prostatico varia con il tipo di prelievo. Nel massaggio prostatico possono comparire molte cellule di natura non prostatica come: spermatozoi, cellule dell'epitelio di transizione delle vie urinarie e cellule epiteliali cheratinizzate dell'uretra distale e genitali esterni. Gli spermatozoi sono facili da riconoscere per la loro forma caratteristica, ma le loro piccole dimensioni e la scarsa colorabilità li rendono poco individuabili nel campione citologico sul cui fondo è spesso presente materiale proteinaceo di secrezione prostatica. Le cellule dell'epitelio di transizione rispetto a quelle prostatiche sono più voluminose, hanno un rapporto nucleo/citoplasmatico decisamente più basso ed un citoplasma più omogeneo. Le cellule cheratinizzate sono tipicamente molto voluminose, caratterizzate da basso o bassissimo rapporto nucleo/citoplasmatico, ma soprattutto mostrano evidenti "angolature" del margine citoplasmatico e nucleo tendente alla picnosi. Le cellule degli strati più basali degli epiteli pavimentosi cheratinizzati sono invece più difficili da differenziare rispetto a quelle dell'epitelio di transizione o prostatiche. Un problema non indifferente di diagnosi differenziale consiste nel fatto che, in varie condizioni, lo stesso epitelio prostatico può andare incontro a metaplasia squamosa.

Nel prelievo per aspirato, oltre ad una quota di contaminazione ematica sempre presente, in condizioni normali si dovrebbe trovare solo un relativamente modesto numero di cellule dell'epitelio prostatico. Le cellule dell'epitelio prostatico si presentano singole o in piccoli gruppi coesivi di cellule cilindriche, piuttosto basse o cubiche, caratterizzate da una moderata quantità di citoplasma debolmente basofilo e finemente granuloso (fig.3).

REPERTI PATOLOGICI

– Iperplasia: tipica e comune patologia prostatica dei soggetti anziani, è di gran lunga il reperto patologico più frequente. Il quadro citologico è caratterizzato da una cellularità decisamente superiore rispetto al normale, ma le cellule hanno spesso un aspetto sovrapponibile a quelle rilevate in condizioni normali. In aggiunta, una certa percentuale di gruppi di epitelio prostatico spesso mostra un aumentato rapporto nucleo/citoplasmatico e una chiara basofilia citoplasmatica (espressione di un aumento delle sintesi proteiche). A volte sono associati reperti infiammatori.

– Prostatite: La flogosi prostatica è tipicamente sostenuta da neutrofili, mentre la componente macrofagica è generalmente poco rilevante. Come in ogni caso di flogosi neutrofilica deve essere posta particolare attenzione nel rilevare fenomeni degenerativi leucocitari e, eventualmente, la presenza di batteri (fig.4). Le forme ascessuali possono essere diagnosticate solo con l'aspirato. La flogosi neutrofilica, in assenza di aspetti degenerativi leucocitari, spesso accompagna fenomeni di metaplasia squamosa (è nota la stimolazione flogogena della cheratina); ma anche il contrario è vero, considerando che flogosi di una certa durata possono stimolare l'epitelio prostatico a proliferare (iperplasia) e ad andare incontro a metaplasia (squamosa).

– Metaplasia squamosa: secondaria a iperestrogenismo (es. sertoliomi, trattamenti farmacologici) o a processo infiammatorio cronico, citologicamente è di facile diagnosi (soprattutto se il prelievo è fatto per aspirato in quanto non ci sono, come già detto, problemi di diagnosi differenziale con cellule normali delle vie urinarie distali e genitali esterni) ed è caratterizzata dalla presenza di numerose, singole e voluminose cellule cheratinizzate con piccolo nucleo tendenzialmente picnotico o assente.

– Cisti: assai comuni, spesso all'interno di una prostata iperplastica, sono prelevate per aspirato e cedono una certa quantità di liquido che ha aspetto macroscopico solitamente da citrino a siero-ematico. All'esame citologico si osserva una cellularità variabile, da lieve a moderata, caratterizzata da una popolazione mista di cellule infiammatorie fra cui prevalgono monociti/macrofagi, ma con frequente presenza di neutrofili non degenerati, cellule linfoidi e gruppi di epitelio prostatico di aspetto normale, iperplastico o degenerato.

– Neoplasie: di solito primitive, anche se non è infrequente la metastasi per contiguità da carcinomi vescicali, sono decisamente rare e di origine prevalentemente epiteliale. Gruppi di cellule coesive con segni di malignità citologica sono il reperto tipico e caratteristico della neoplasia prostatica. Reperti flogistici e fenomeni necrotici sono spesso associati.

CITOLOGIA DEI TESTICOLI

Contrariamente a quanto comunemente ritenuto, i testicoli sono organi che si prestano ad essere esaminati citologicamente. Un testicolo aumentato di volume, parzialmente o in toto, può essere sottoposto ad ago-aspirazione.

REPERTI NORMALI

Il prelievo citologico da un testicolo normale è povero di cellule che sono costituite da: seminali a vario stadio di differenziazione, cellule del Sertoli (voluminose e strettamente associate a quelle della linea seminale) e cellule interstiziali.

REPERTI PATOLOGICI

– Flogosi: rare, ma importanti in quanto nella specie canina non di rado causate da germi del Gen. *Brucella*. Il quadro citologico è quello di una flogosi neutrofilica con reperti di necrosi e fenomeni degenerativi leucocitari. La coltura è necessaria per confermare la diagnosi eziologica.

– Neoplasie: i tumori più comuni del testicolo sono ovviamente: sertolioma, seminoma e interstizioma. I caratteri citologici di queste neoplasie sono abbastanza tipici, ma problemi diagnostici posssono essere dati dalla presenza, non rara, dei tumori misti di cui seminoma-sertolioma e seminoma-interstizioma sono le associazioni più frequenti.

Sertolioma: tipico dei testicoli ritenuti, è spesso causa di sindrome da femminilizzazione e aplasia midollare con pancitopenia. Citologicamente è caratterizzato da grosse cellule con abbondante citoplasma, scarsamente colorato e con frequenti vacuolizzazioni. I vacuoli hanno taglia variabile, ma sono sempre ben distinti.

Seminoma: caratterizzato citologicamente da una popolazione pleomorfa di cellule rotonde voluminose che, a piccolo ingrandimento, ricordano cellule linfoidi immature (fig.5). Cellule multinucleate sono occasionalmente repertate. Un infiltrato linfoide costituito da piccoli linfociti è spesso presente. A dispetto degli evidenti segni di malignità citologica nucleare, si tratta di un tumore con comportamento clinico di solito benigno.

Interstizioma: spesso reperto accidentale in soggetti anziani, è citologicamente caratterizzato da cellule organizzate in "grappoli" attorno a strutture vascolari capillari (fig.6). Tali cellule sono voluminose, poligonali, con una relativamente abbondante quantità di citoplasma debolmente basofilo e granuloso. Occasionalmente possono mostrare pseudoinclusi nucleari, vacuolizzazione citoplasmatica o granuli di lipofuscine nel citoplasma.

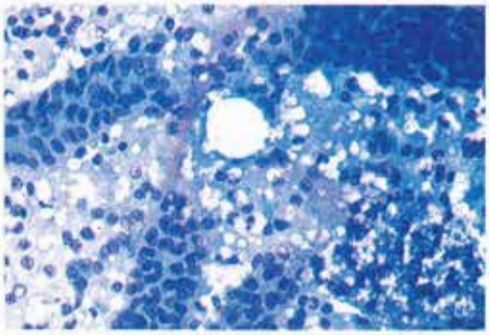

Figura 1 - Rene di gatto, scarificazione, May Grünwald-Giemsa, immersione: tubuli renali sono facilmente riconoscibili come aggregati di cellule fortemente coesive tendenti a formare strutture di aspetto rettangolare allungato.

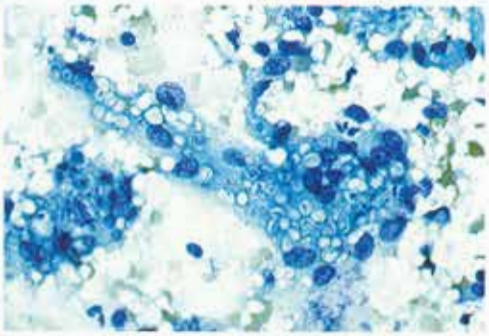

Figura 2 - Rene di gatto, scarificazione, May Grünwald-Giemsa, immersione: una voluminosa cellula gigante multinucleata da corpo estraneo mostra numerose strutture levuliformi capsulate (*Criptococcus spp.*) fagocitate nel citoplasma.

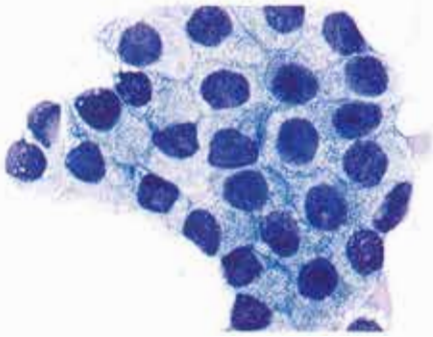

Figura 3 - Prostata di cane, ago-aspirato, May Grünwald-Giemsa, immersione: cellule dell'epitelio prostatico normale, cubiche e con citoplasma debolmente basofilo e granuloso.

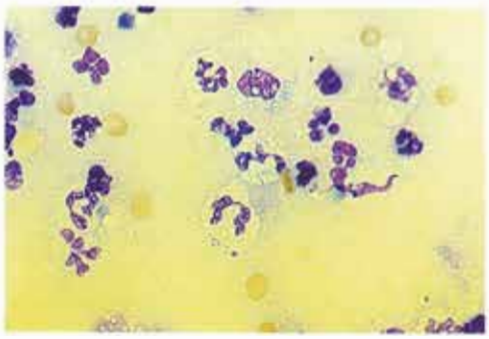

Figura 4 - Prostata di cane, ago-aspirato, May Grünwald-Giemsa, immersione: reperti di flogosi neutrofilica. Il neutrofilo al centro mostra fagocitosi batterica (cocchi).

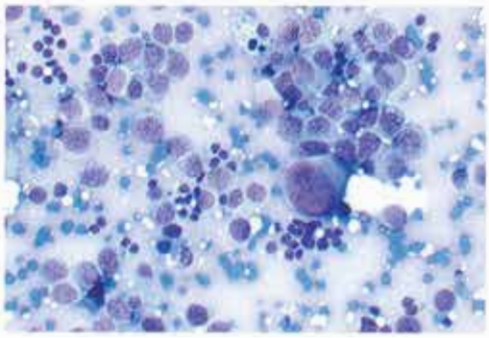

Figura 5 - Testicolo di cane, ago-aspirato, May Grünwald-Giemsa, medio ingrandimento: Popolazione pleomorfa di voluminose cellule rotonde (seminoma) è accompagnata da un infiltrato di piccoli linfociti visibili come piccoli nuclei ipercromatici sul fondo del vetrino.



Figura 6 - Testicolo di cane, ago-aspirato, May Grünwald-Giemsa, medio ingrandimento: Tipico reperto citologico dell'interstizioma caratterizzato da cellule adese "a grappolo" attorno a strutture vascolari capillari.

BIBLIOGRAFIA

1) FINAZZI M., AIRAGHI R. (1984): *Contributo allo studio dei tumori testicolari nel cane*. Rivista di Zootecnia Veterinaria, **12**, 294-297.

2) MEINKOTH J.H., COWELL R.L, TYLER R.D. (1989): *The renal parenchyma*, pag.207-212. In: Diagnostic cytology of the dog and cat. R.L. Cowell and R.D. Tyler Eds., American Veterinary Publications, Goleta, CA.

3) PERMAN V., ALSAKER R.D., RIIS R.C. (1979): *Cytology of the dog and cat.* American Animal Hospital Association, South Bend, Indiana.

4) REBAR A.H. (1977): *Handbook of veterinary cytology*. St. Louis, Ralston Purina Company.

5) ZINKL J.G., FELDMAN B.F. (1989): *The male reproductive tract: prostate, testes, semen*, pag.217-224. In: Diagnostic cytology of the dog and cat. R.L. Cowell and R.D. Tyler Eds., American veterinary Publications, Goleta, CA.

Lezioni di
Citologia Diagnostica Veterinaria
Brescia, 22-26 Giugno 1998

M. CANIATTI

ESAME CITOLOGICO DEI VERSAMENTI

Istituto di Anatomia Patologica Veterinaria e Patologia Aviare
Università degli Studi di Milano

I visceri presenti nelle cavità sierose, addominale, toracica e pleurica, sono avvolti da un rivestimento mesoteliale che si continua in una porzione parietale. In questo modo, in condizioni normali viene delimitato uno spazio virtuale in cui una piccolissima quantità di fluido, costituito da un ultrafiltrato di sangue, garantisce lubrificazione e scorrimento dei visceri. Normalmente, la quantità di fluido presente è regolata da fenomeni di produzione che si equivalgono con quelli di riassorbimento, mentre in condizioni patologiche si assiste ad accumulo di fluido che viene genericamente definito "versamento". Rare invece sono le situazioni di essiccosi (disidratazione).

La patogenesi (Koss 1992a) dei versamenti può essere di vario genere e dovuta a:

1 - Trasudati (generati da uno squilibrio fra pressione oncotica e pressione idrostatica ovvero ad un aumento della permeabilità dei capillari).

2 - Essudati (conseguenti a modificazione della parete capillare a seguito di stimoli flogogeni).

3 - Neoplasie (quelle benigne quando costituiscono grave ostacolo al ritorno venoso, quelle maligne quando sono in grado di alterare la parete dei capillari).

4 - Emorragie.

5 - Altro (urina, bile).

L'indagine citologica dei versamenti ha un'importanza particolare se consideriamo l'impossibilità di eseguire su questi materiali patologici indagini più classiche di tipo istopatologico.

La tecnica di prelievo nel caso di versamento varia con la sede di prelievo (Rebar, 1977), ma deve essere sempre eseguita seguendo con particolare attenzione le norme atte a garantire la sterilità del prelievo. Ne consegue la necessità di una preparazione di tipo chirurgico della parte. Tranquillizzazione del soggetto e anestesia locale di solito non sono necessarie, ma in alcuni casi (es. abbondante quantità di fluido da drenare dalla cavità toracica) può essere consigliata. Aghi o aghi-cannula di calibro 18-20G sono spesso utilizzati, ma anche quelli di calibro inferiore sono frequentemente usati con successo.

Il prelievo di un versamento pleurico, quando bilaterale, viene eseguito a livello di settimo, ottavo spazio intercostale destro. Quando il versamento è compartimentato è utile ricorrere al rilievo radiografico o, meglio, alla guida ecotomografica. Se è necessario aspirare molto liquido è utile che tra ago e siringa sia posta una valvola a tre vie.

Il prelievo di un versamento addominale avviene sulla linea mediana (1-2 cm dietro l'ombelico) con l'animale in stazione o in decubito laterale. La vescica può essere precauzionalmente svuotata.

Il liquido raccolto deve essere posto in parte in provetta contenente EDTA (per l'esame microscopico, la conta cellulare e la valutazione delle proteine totali), in parte in provetta da siero (per le determinazioni chimiche, colesterolo, trigliceridi ecc.).

Sui versamenti vengono di norma eseguiti gli esami fisico e citologico ed eventualmente quelli chimico e batteriologico (Cowell *et al.*, 1989).

ESAME FISICO

1) Quantità. I versamenti vengono definiti secondo l'entità, ma senza un criterio standardizzato, come: lievi, moderati o gravi.

2) Colore. Incolore o lievemente giallognolo (equino) in condizioni fisiologiche e nei trasudati. Rossastro (ematico) nel caso di emorragie o per contaminazione di sangue dovuta al prelievo. Marrone/brunastro nel caso di peritoniti da rottura dell'intestino (associato ad odore nauseabondo). Giallastro nel caso di flogosi purulenta o di alto contenuto proteico. Biancastro nel caso in cui siano presenti molte cellule in sospensione oppure lipidi. Giallo-arancio nel caso in cui sia presente bile.

3)Torbidità. Dovuta alla presenza di lipidi, cellule o comunque a materiale particolato.

4) Viscosità. Tipica caratteristica dei versamenti di gatto con peritonite infettiva in cui il liquido ha aspetto sinovia-simile.

5) Proteine totali. In genere vengono valutate con metodo rifrattometrico più che con metodi chimici. Prima di misurare l'indice di rifrazione è bene centrifugare il liquido ed usare il surnatante per la determinazione. Fluidi lipemici non sempre consentono la determinazione rifrattometrica o chimica delle proteine.

6) Peso specifico.

ESAME CITOLOGICO

1) Conta cellulare. Manuale o automatizzata attraverso l'uso di "cell counters". Un problema, particolarmente sentito con i sistemi di conta automatizzata, ma anche nella conta manuale, è che non è sempre possibile valutare con precisione i gruppi di cellule, come pure detriti non cellulari o cellule frammentate. La conta cellulare non è tuttavia un'indagine che tutti i laboratori veterinari eseguono di routine in quanto spesso considerata relativamente inutile (in medicina umana non viene presa in considerazione).

2) Esame microscopico. Numerosi tipi cellulari possono essere repertati in condizioni normali e patologiche nei versamenti:

cellule mesoteliali - sono presenti, in numero variabile, nella maggior parte dei versamenti. Le cellule mesoteliali costituiscono una sorta di epitelio piatto che delimita le cavità celomatiche sia sul versante viscerale che su quello parietale. In tutti i casi di accumulo di fluidi all'interno di queste cavità, si assiste a ipertrofia e proliferazione delle cellule mesoteliali (definite "attivate") che tendono ad esfoliare nel versamento singolarmente o in gruppi. Dal punto di vista citologico le mesoteliali

attivate sono cellule voluminose e caratterizzate da nucleo tondo e centrale. A volte sono binucleate, raramente multinucleate. Il nucleo contiene un nucleolo prominente. Il citoplasma, relativamente abbondante, è basofilo ed ha un margine spesso sfrangiato e di colore rosso, secondo alcuni dovuto ad artefatti da fissazione (fig.1).

macrofagi - frequentissimi nei versamenti, sono voluminose cellule che spesso creano qualche problema di diagnosi differenziale con le mesoteliali. Nucleo marginato e di forma ovalare o reniforme, nonchè citoplasma debolmente basofilo o grigiastro e spesso contenente vacuoli o frammenti di materiale estraneo, permettono nella maggior parte dei casi la definizione della loro natura macrofagica (fig.2). Infezioni micotiche sono spesso associate a flogosi a prevalente componente macrofagica, ma anche quelle causate da alcuni tipi di batteri (es. Micobatteri). In questi casi l'agente eziologico è dimostrabile fagocitato nel citoplasma dei macrofagi. In altri casi di versamento non infettivo (es. peritonite biliare, emoperitoneo) la morfologia del materiale fagocitato, la cui natura può essere rivelata anche attraverso colorazioni speciali, consente di porre una precisa diagnosi citologica.

neutrofili - cellule di questo tipo sono normalmente presenti nei versamenti, ma ovviamente tendono ad essere numerose in quelli di origine infiammatoria specie se batterica. Se i neutrofili manifestano aspetti degenerativi (cariolisi, carioressi) è probabile un'eziologia batterica che ha gli equivalenti citologici di germi fagocitati nel citoplasma dei neutrofili. Neutrofili non degenerati non escludono la presenza di batteri che potrebbero essere dotati di scarse tossine (es. Nocardie, Actinomiceti) o relativamente poco patogeni (fig.3).

linfociti - cellule linfoidi mature sono spesso presenti in scarso numero nei versamenti. Diventano numerose nei versamenti chilosi (fig.4). Una predominanza di cellule linfoidi immature depone invece per una diagnosi di linfoma.

eosinofili - la loro presenza è un indice di fenomeni allergici diretti contro gli antigeni più vari e quindi generalmente di scarso significato diagnostico.

mastociti - presenti in numerose condizioni patologiche e di scarso valore diagnostico se non in caso di mastocitoma.

eritrociti- la loro presenza è comune e quasi sempre conseguente a contaminazione ematica dovuta all'effetto traumatico del prelievo. Quando la presenza di eritrociti è conseguente a emorragia vera vi sono equivalenti clinici (anemia di varia gravità) e citologici (eritrofagocitosi da parte dei macrofagi) che consentono una facile diagnosi.

cellule neoplastiche - le caratteristiche citologiche delle neoplasie saranno trattate in paragrafi successivi.

ESAME CHIMICO

Sui versamenti si possono fare tutte le determinazioni chimiche che vengono normalmente eseguite sul siero. Tali determinazioni possono avere importanza diagnostica determinante (es. in caso di uroperitoneo la creatinina valutata nel versamento è decisamente superiore a quella del siero).

ESAME BATTERIOLOGICO

Quando vi siano equivalenti citologici di chiara causa infettiva, batterica o micotica, è bene sottoporre il liquido ad esame batteriologico (con coltura anche per anaerobi). Una coltura deve essere eseguita anche nel caso in cui tra le cellule infiammatorie prevalgono decisamente i neutrofili, pur in assenza di aspetti degenerativi leucocitari e evidente fagocitosi batterica. Trattamenti antibiotici precedenti al prelievo citologico possono impedire una chiara diagnosi di infezione batterica sia perchè mancano gli aspetti citologici tipici (degenerazione leucocitaria, fagocitosi batterica), sia perchè l'esame colturale non ha successo.

CLASSIFICAZIONE DEI VERSAMENTI

In medicina umana i versamenti vengono classificati come: trasudati (proteine<3g/100 ml; p.s<1015) e essudati (proteine >3 g/100 ml; p.s.>1015).

In medicina veterinaria, sulla base del contenuto proteico e quantità di cellule nulceate, la maggior parte degli Autori classifica: trasudati (proteine <2,5g/dl; cellule nucleate<1500/µl), trasudati modificati (proteine comprese fra 2,5-7 g/dl; cellule nucleate comprese fra 1000-7000/µl), essudati (proteine >3 g/dl, cellule nucleate >7000/µl).

Trasudati - secondari soprattutto a ipoalbuminemia, ma anche ad altre cause (es. uroperitoneo). Dal punto di vista citomorfologico contengono neutrofili non degenerati, cellule mesoteliali e macrofagi.

Trasudati modificati - la maggior parte di questi versamenti è dovuta ad aumentata pressione idrostatica o permeabilità dei vasi linfatici o ematici. Sono secondari a numerose patologie (es. malattie cardiache, specie nel gatto; emorragie, rottura della cistifellea o della vescica, torsione di organi toraco-addominali, iniziali forme infiammatorie, versamenti chilosi o pseudochilosi e neoplasie) e quindi il loro rilievo è spesso non indicativo di una diagnosi eziologica precisa. Per questi motivi il dato clinico è determinante per interpretare un versamento con i caratteri di un trasudato modificato. Spesso poi precedono lo sviluppo di un versamento a carattere infiammatorio. Tra i trasudati modificati viene da molti annoverato il versamento causato dal coronavirus della Peritonite Infettiva Felina (FIP). Macroscopicamente ha colore giallo intenso, è trasparente, filante e spesso coagula quando esposto all'aria. Citologicamente è caratterizzato da un materiale di fondo granulare eosinofilico, dovuto all'alto contenuto proteico del fluido, e da una prevalente presenza di neutrofili non degenerati (fig.5). Cellule mesoteliali, macrofagi e linfociti/plasmacellule sono presenti in numero variabile. Questi caratteri, uniti al dato clinico, vengono ritenuti tipici della malattia anche se non patognomonici.

Essudati - i più tipici essudati, e i più frequenti, sono ovviamente quelli dominati dai neutrofili dei quali devono sempre essere valutati possibili aspetti degenerativi (es. cariolisi) ed eventuale fagocitosi batterica (forme settiche). L'assenza di evidente fagocitosi batterica, come già ricordato nei precedenti paragrafi, non esclude un'eziologia batterica. Cause infettive non batteriche (es. miceti, protozoi) sono ovviamente anch'esse motivo di versamenti classificati come essudati, ma in questi è

comune una relativa prevalenza di cellule di aspetto macrofagico nelle quali è spesso possibile individuare l'agente eziologico. I versamenti chilosi e pseudochilosi nonchè quelli neoplastici sono le altre più frequenti cause di versamenti con caratteri di essudato.

CHILO/PSEUDOCHILO

Si tratta di versamenti che di solito hanno aspetto lattiginoso biancastro, ma non necessariamente, e che sono particolarmente frequenti nella cavità toracica dei gatti cardiopatici. La distinzione fra le due condizioni (chilo/pseudochilo) viene fatta in funzione del contenuto in trigliceridi (più alto nel versamento chiloso rispetto al siero, l'inverso nel caso dello pseudochilo) e colesterolo (che si comporta in maniera opposta ai trigliceridi). Inoltre, nel versamento chiloso, il rapporto colesterolo/trigliceridi è inferiore a 1.

Il versamento chiloso è spesso definito idiopatico, tuttavia è di solito secondario a numerose patologie quali: malattie cardiache (filariosi compresa), traumi (anche chirurgici, da tosse continua, vomito, corpi estranei...), flogosi, ernie (congenite o acquisite) e trombosi venose o del dotto toracico. Il liquido proveniente da un versamento chiloso, lasciato in provetta nel frigorifero, tende spesso a dare un surnatante biancastro cremoso. Le prove di chiarificazione del liquido con etere e di colorazione dello striscio con Sudan III, se positive identificano il versamento chiloso, ma non lo escludono in caso di negatività. Dal punto di vista citologico i versamenti chilosi sono caratterizzati dalla predominanza di piccoli linfociti, tuttavia neutrofili non degenerati e macrofagi sono cellule comunemente presenti. I neutrofili possono addirittura diventare il tipo citologico predominante sia in caso di ripetute toracentesi, che hanno un'azione irritante, sia per la continua perdita di linfociti che a lungo andare porta al loro esaurimento.

Versamenti pseudochilosi sono spesso associati a condizioni infiammatorie o neoplastiche, ma qualunque versamento cronico può esserne la causa. Il colore biancastro non è dovuto alla presenza di trigliceridi, ma a detrito necrotico, colesterolo o altre sostanze in sospensione. Il loro equivalente citologico è ovviamente molto vario e in funzione della causa sottesa.

NEOPLASIE

Forme neoplastiche, primitive o più spesso metastatiche, sono comuni cause di versamento anche se non tutti i pazienti con neoplasia delle cavità addominale o toracica sviluppano un versamento e, ancora, non tutti i versamenti causati da neoplasia contengono cellule neoplastiche. Tutti i versamenti positivi per neoplasia hanno prognosi infausta. Fra le neoplasie causa di versamento neoplastico le più comuni sono quelle dovute a "cellule rotonde" (linfomi e occasionalmente mastocitomi) ed epiteliali (carcinomi di varia natura); più rari sono i mesoteliomi, mentre rarissimi sono i versamenti in cui è possibile rilevare un'origine da cellule fusate. A questo proposito vale la pena di ricordare come, tra i tumori a cellule fusate, gli angiosar-

comi siano una frequente causa di versamento emorragico in cui è però assai raro il riscontro di cellule maligne.

La diagnosi citologica di versamento neoplastico è generalmente piuttosto agevole in quanto basata sul reperto di cellule non infiammatorie estranee alle "normali" cellule mesoteliali attivate presenti nei versamenti, tuttavia vi sono due condizioni problematiche dal punto di vista diagnostico. Nel primo caso la problematica è legata alla possibilità di una diagnosi citologica falso positiva per neoplasia in caso di processo infiammatorio che sia causa di intensa reattività e iperplasia delle cellule mesoteliali. Nel secondo caso la problematica è invece relativa alla diagnosi differenziale fra neoplasie di origine epiteliale e mesoteliomi. Gruppi voluminosi, nucleo eccentrico, vacuolizzazioni citoplasmatiche e mancanza di spazi (c.d. "finestre") fra le cellule sono indizi a favore di una neoplasia di origine epiteliale piuttosto che mesoteliale (fig.6), ma in numerosi casi la precisa definizione dell'origine (epitelio/mesotelio) non è definibile con certezza. Nella diagnosi differenziale non vanno comunque dimenticate considerazioni cliniche (lesioni occupanti massa a carico dei parenchimi depongo per l'origine epiteliale) e epidemiologiche (i mesoteliomi sono di gran lunga più rari rispetto ai tumori epiteliali maligni). Tuttavia, questa difficoltà di diagnosi differenziale fra neoplasie epiteliali e mesoteliomi ha un valore esclusivamente speculativo in quanto dal punto di vista prognostico non vi sono sensibili differenze con esito infausto a relativamente breve termine.

In conclusione si può sottolineare come l'esame citologico dei versamenti sia un potente mezzo diagnostico per valutare patologie del cavo addominale o toracico, soprattutto in considerazione del fatto che sui liquidi non è possibile eseguire indagini classiche di tipo istologico, ma anche perchè spesso nei versamenti si riflettono situazioni patologiche di organi che, a causa della loro sede molto profonda, risultano assai difficili da raggiungere a scopo bioptico sia con le normali tecniche chirurgiche che con le moderne tecniche non-chirurgiche guidate.

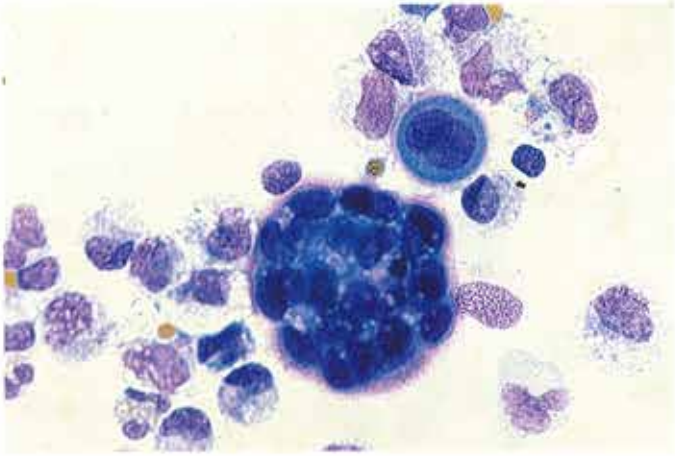

Figura 1 - Versamento toracico di gatto, ago-aspirato, May Grünwald-Giemsa, immersione: cellule mesoteliali attivate, sotto forma di singola cellula binucleata e gruppo coesivo di medie dimensioni, in versamento caratterizzato dalla prevalenza di macrofagi. Nucleo centrale e basofilia intensa del citoplasma sono caratteri tipici delle cellule mesoteliali.

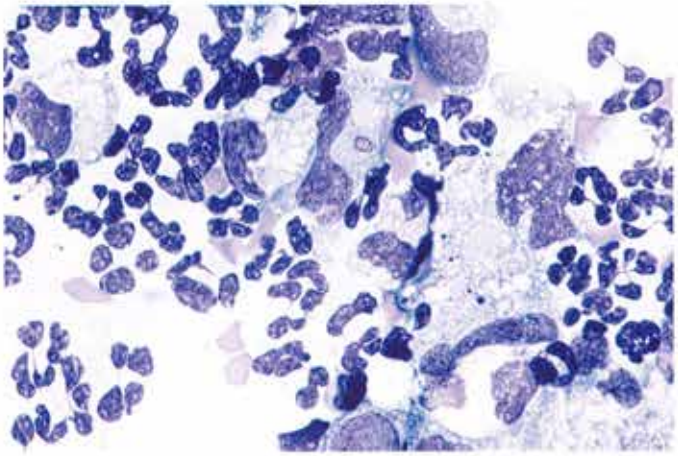

Figura 2 - Versamento toracico di cane, ago-aspirato, May Grünwald-Giemsa, immersione: accanto a una prevalente presenza di neutrofili non degenerati, sono evidenti voluminosi macrofagi con citoplasma finemente vacuolizzato.

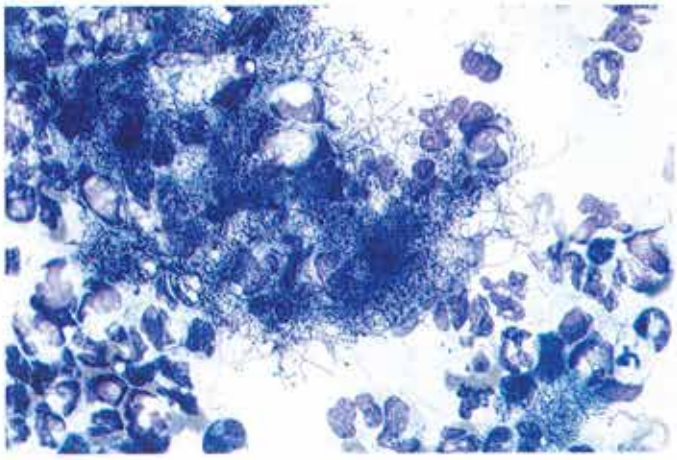

Figura 3 - Versamento toracico di gatto, ago-aspirato, May Grünwald-Giemsa, immersione: flogosi neutrofilica in corso di Nocardiosi/actinomicosi con aspetti degenerativi (cariolisi) ed evidente fagocitosi batterica. I batteri, di aspetto filamentoso (nocardiosi/actinomicosi), sono anche organizzati in voluminosi ammassi sul fondo del vetrino.

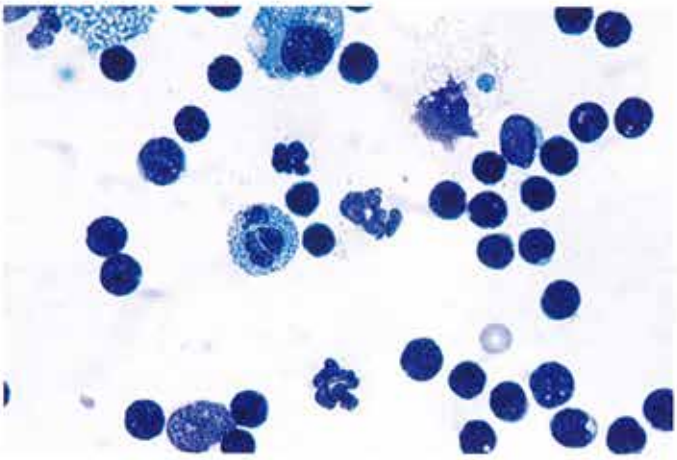

Figura 4 - Versamento toracico di gatto, ago-aspirato, May Grünwald-Giemsa, immersione: numerose cellule linfoidi mature caratterizzano i versamenti chilosi. Altre cellule, in questo caso costituite da macrofagi, neutrofili non degenerati e eosinofili, sono comunque presenti.

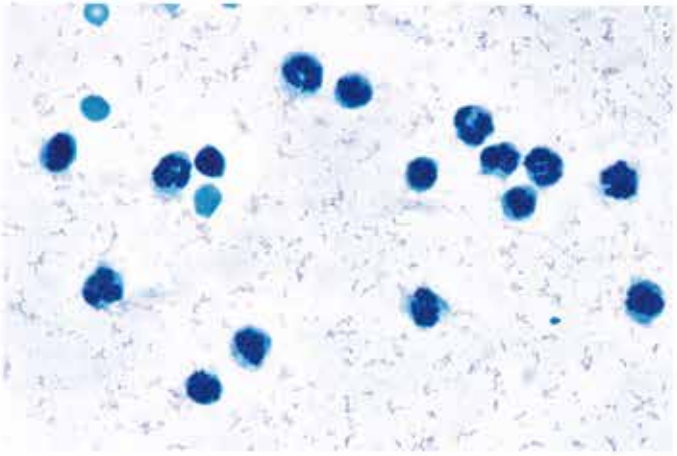

Figura 5 - Versamento toracico di gatto, ago-aspirato, May Grünwald-Giemsa, immersione: abbondante materiale di fondo proteinaceo, sotto forma di fine granulazione di colore violetto, e neutrofili non degenerati caratterizzano il versamento della peritonite infettiva felina (FIP).

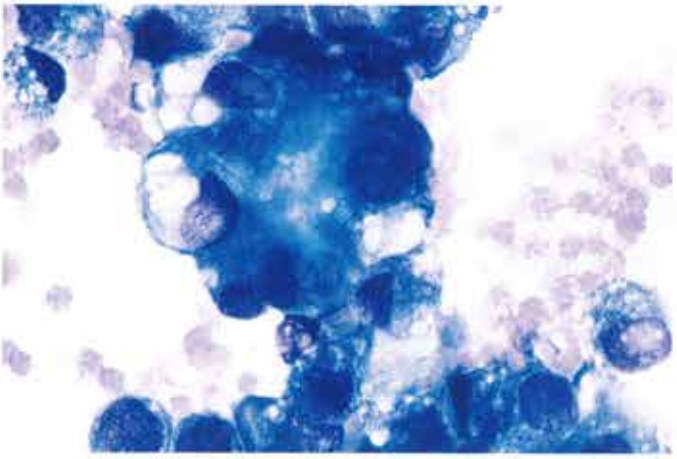

Figura 6 - Versamento toracico di cane, ago-aspirato, May Grünwald-Giemsa, immersione: gruppi coesivi di voluminose cellule che, al centro dell'immagine, tendono a disporsi in modo da circoscrivere una struttura luminale al centro del gruppo. Nucleo polarizzato e abbondante citoplasma sono altri caratteri che indicano una probabile origine epiteliale ghiandolare della neoplasia.

BIBLIOGRAFIA

1) COWELL R.L, TYLER R.D, MEINKOTH J.H. (1989): *Abdominal and thoracic fluid, pag.151-166. In: Diagnostic cytology of the dog and cat. R.L.* Cowell and R.D. Tyler Eds., American veterinary Publications, Goleta, CA.
2) KOSS L.G. (1992a) *Effusions in the absence of cancer pag.1082-1115.* In: Diagnostic cytology and its histopathologic bases. L.G. Koss Ed. 4th ed., J.B. Lippincott, Philadelphia.
3) KOSS L.G. (1992b) *Effusions in the presence of cancer pag.1116-1184.* In: Diagnostic cytology and its histopathologic bases. L.G. Koss Ed. 4th ed., J.B. Lippincott, Philadelphia.
4) PERMAN V., ALSAKER R.D., RIIS R.C. (1979): *Cytology of the dog and cat.* American Animal Hospital Association, South Bend, Indiana.
5) REBAR A.H.(1977): *Handbook of veterinary cytology.* St. Louis, Ralston Purina Company.
6) ZINKL J. (1987): *Cytodiagnosis.* Pag.71-84. In: Veterinary cancer medicine. G.H. Theilen, B.R. Madewell Eds., 2nd ed, Lea & Febiger, Philadelphia.

Lezioni di
Citologia Diagnostica Veterinaria
Brescia, 22-26 Giugno 1998

A.M. CANTONI

L'ESAME CITOLOGICO NELLA DIAGNOSI DELLE PATOLOGIE OSSEE, MUSCOLARI E DEL LIQUIDO SINOVIALE

Istituto di Anatomia Patologica Veterinaria. Università degli Studi di Parma

In medicina umana numerosi lavori hanno rivalutato, in questi ultimi anni, la citologia agoaspirativa indicandone la validità come tecnica rapida e minimamente invasiva, in grado di valutare noduli e tumefazioni superficiali o profondi e di differenziare, attraverso l'esame morfologico degli elementi cellulari prelevati, processi flogistici da patologie neoplastiche primitive o di origine metastatica (1, 4, 7, 13).

In medicina veterinaria la citologia diagnostica viene utilizzata soprattutto nella identificazione delle neoplasie di origine emolinfopoietica, mentre è ancora controverso il suo utilizzo come mezzo di caratterizzazione prechirurgica di lesioni ossee o a carico dei tessuti muscolari scheletrici (7).

I vantaggi di questo metodo consistono nella possibilità di esaminare popolazioni cellulari prelevate con tecniche che non richiedendo interventi chirurgici, sono prive di pericoli anche in animali anziani o defedati e possono essere ripetute a brevi intervalli di tempo ed in più sedi contemporaneamente, in modo da seguire le modificazioni o gli stadi evolutivi della lesione in esame.

Le limitazioni sono dovute principalmente al fatto che dal tessuto patologico non è sempre possibile ricavare, mediante aspirazione con ago sottile, materiale sufficiente ad allestire strisci con una densità cellulare adeguata per interpretare correttamente le caratteristiche degli elementi cellulari in esame, rendendo così necessario effettuare biopsie chirurgiche ed esami istologici per poter formulare una diagnosi accurata e definitiva di una lesione (18).

TECNICHE DI PRELIEVO

Il prelievo di campioni citologici da masse neoformate o tumefazioni localizzate nei muscoli scheletrici e nell'osso è possibile mediante l'agoaspirazione con ago sottile (FNA), che viene eseguita con modalità diverse a seconda dell'esperienza di chi effettua l'agoaspirazione o del tipo di lesione in esame (1, 4, 12); oppure con l'allestimento di preparati citologici ottenuti per impronta o per scarificazione di campioni bioptici asportati chirurgicamente (6).

Attraverso queste metodiche si possono ottenere strisci che vengono lasciati asciugare all'aria per essere sottoposti a colorazioni classiche quali May-Grunwald-Giemsa (MGG) o Diff Quick o sono fissati immediatamente in etanolo al 95% per essere trattati con le metodiche di Papanicolaou o con Ematossilina-Eosina. Sui preparati citologici è anche possibile approntare colorazioni immunocitochimiche che permettono di fenotipizzare elementi cellulari atipici e scarsamente differenziati o popolazioni cellulari di natura flogistica.

Per migliorare l'accuratezza diagnostica della FNA, è possibile fissare in formalina al 10% e poi includere in paraffina il materiale aspirato (cell block); si allestiscono così sezioni istologiche che vengono trattate con colorazioni di routine (E-E, PAS, ecc) o con particolari tecniche istochimiche o immunoistochimiche.

VALUTAZIONE CITOMORFOLOGICA DEL TESSUTO MUSCOLARE, OSSEO E CARTILAGINEO

I tessuti mesenchimali ed in particolare il tessuto muscolare striato scheletrico, osseo e cartilagineo per le loro caratteristiche strutturali sono difficilmente aggredibili dalle tecniche citoaspirative e solo in presenza di fenomeni che alterino profondamente la loro architettura tissutale è possibile ottenere campioni adeguati di materiale cellulare.

Nelle patologie neoplastiche primitive si osservano quadri citologici che riflettono i diversi stadi differenziativi che assumono le cellule ossee, muscolari e cartilaginee in proliferazione neoplastica. Gli aspetti morfologici sono variabili con cellule cilindriche, fusate, poligonali, rotondeggianti o ad aspetto "plasmacitoide", che negli strisci si presentano isolate o raggruppate in aggregati poco adesi, immersi talvolta in una matrice di sostanza fondamentale. Nelle neoplasie scarsamente differenziate le cellule mostrano fenomeni di immaturità e di atipia, con modificazioni per quanto riguarda il numero, la forma, le dimensioni nucleari e nucleolari, tali da rendere indispensabile approntare indagini immunocitochimiche per classificare correttamente il fenotipo cellulare (10, 12).

L'esame citologico del tessuto muscolare scheletrico rappresenta un utile complemento diagnostico per evidenziare patologie infiammatorie o come primo screening per la diagnosi di lesioni neoplastiche, anche se la particolare struttura del muscolo e le complesse patologie distrofico-degenerative che lo caratterizzano, rendono preferibile ottenere, attraverso biopsie a cielo aperto o per via percutanea con ago "trucut", frammenti di tessuto che devono essere trattati con accorgimenti particolari per preservare l'assetto tissutale, evitare la formazione di artefatti e mantenere integre le attività enzimatiche ed i substrati cellulari.

Dal punto di vista citologico le tumefazioni di natura infiammatoria apprezzabili a livello di tessuto muscolare evidenziano, in proporzioni diverse, popolazioni cellulari che riflettono il tipo di flogosi in atto; i granulociti neutrofili predominano nelle flogosi acute, mentre linfociti, plasmacellule, macrofagi e fibroblasti reattivi caratterizzano le flogosi subacute, croniche o granulomatose (6, 10).

I noduli di natura neoplastica localizzati nei tessuti molli e che spesso coinvolgono i fasci muscolari, originano per lo più dalla proliferazione di elementi fibroblastici, adipocitari o endoteliali, mentre sono molto rari sia in campo umano che in medicina veterinaria i tumori che derivano da cellule mesenchimali a differenziazione rabdomioblastica.

I rabdomiosarcomi, più frequenti rispetto alle forme benigne, sono neoplasie altamente maligne che possono presentare diversi aspetti citologici ed architetturali (18).

Nella nostra esperienza d'Istituto abbiamo potuto osservare solo rari casi di neoplasie maligne primitive del tessuto muscolare, classificate e tipizzate solo dopo esami istologici ed analisi immunocitochimiche (8).

In tale contesto è stato possibile valutare anche dal punto di vista citologico le cellule neoplastiche che hanno evidenziato una morfologia variabile, che riflette diverse fasi differenziative degli elementi rabdomioblastici.

In un caso di rabdomiosarcoma embrionale si è osservato soprattutto una popolazione di piccole cellule poligonali o rotondeggianti con nuclei atipici posti eccentricamente e con scarso citoplasma uniforme. Nel rabdomiosarcoma alveolare oltre ad una popolazione di rabdomioblasti atipici si sono evidenziate cellule multinucleate con citoplasma omogeneo e nuclei localizzati perifericamente ed elementi cellulari fusati o allungati con nucleo spostato ad un polo cellulare (c.d."a racchetta") (Figg. 1, 2). Scarso è stato il riscontro di rabdomioblasti più differenziati e più voluminosi, con citoplasma ad aspetto fibrillare, in cui è stato possibile riscontrare immunocitochimicamente la presenza di mioglobina, di miosina o di actina sarcomerica (9, 12).

La citologia agoaspirativa dell'apparato scheletrico è possibile solo quando l'osso è interessato da fenomeni di rammollimento e di osteolisi o da processi proliferativi che coinvolgono i tessuti molli circostanti e che possono essere espressione sia di lesioni neoplastiche primitive o secondarie, sia più raramente di fenomeni flogistici od alterazioni a carico del metabolismo osseo (4, 13, 14).

Data la complessità della struttura ossea per poter formulare un indirizzo diagnostico di una lesione è indispensabile che vi sia una fattiva collaborazione tra il clinico, il radiologo ed il citopatologo; infatti l'agoaspirazione risulta di particolare utilità nei casi in cui il comportamento biologico ed il quadro radiografico hanno già permesso di restringere la diagnosi ad un numero limitato di affezioni morbose.

Tra i tumori ossei l'osteosarcoma rappresenta la neoplasia maligna primitiva più comune negli animali domestici con elevata incidenza nel cane (5).

Dal punto di vista citologico l'osteosarcoma evidenzia una popolazione di elementi osteoblastici pleomorfi che mostrano marcati fenomeni di anisocariosi, con nucleoli evidenti ed un citoplasma basofilo, che può contenere microvacuoli o granuli azzurrofili (10).

In molti osteosarcomi il tipo cellulare predominante è una caratteristica cellula ad aspetto plasmacitoide (Fig. 3), con nucleo eccentrico, regione del Golgi a volte evidente e citoplasma ben definito, di colore grigio-blu alla colorazione MGG; in casi più limitati le cellule neoplastiche possono avere anche un aspetto fusato o poligonale e mostrare atipie nucleari con numerose figure mitotiche.

La presenza non costante di una matrice extracellulare, rappresentata da materiale omogeneo acidofilo che si interpone ed ingloba le cellule, evidenzia l'attività osteoformativa degli osteoblasti neoplastici (Fig. 4).

Nell'osteo e nel condrosarcoma è frequente il riscontro di cellule giganti plurinucleate di tipo osteoclastico e di elementi gigantocellulari in cui si osservano marcate atipie nucleari (Fig. 5).

Tali reperti sono comuni anche in molte lesioni ossee di natura flogistica, reattiva, simil-tumorale e neoplastica e possono sollevare difficili quesiti diagnostici risolvibili solo prendendo in esame, nel complesso, i quadri clinici, radiografici e topografici di una lesione(1,4, 14).

Il condrosarcoma ha delle caratteristiche citologiche comuni con l'osteosarcoma, ma che possono variare a seconda del grado di differenziazione della neoplasia; nei tumori differenziati le cellule neoplastiche appaiono rotondeggianti o poliedriche con citoplasma scarsamente basofilo spesso racchiuse all'interno di lacune ed immerse in una matrice condroide, che assume una colorazione magenta negli strisci trattati col MGG (13).

Nelle forme poco differenziate gli elementi neoplastici sono pleomorfi con nuclei voluminosi ed atipici e spesso si presentano binucleati o multinucleati con scarsa matrice intercellulare (Figg. 6, 7).

Di più raro riscontro, sia nel cane che nel gatto, sono il tumore a cellule giganti (TCG) ed il mieloma (5).

Il TCG è caratterizzato da due diverse popolazioni di cellule; una è formata da elementi gigantocellulari plurinucleati di natura osteoclastica che possono contenere più di 40 nuclei e l'altra da cellule mononucleate rotonde od ovali, spesso arrangiate in clusters e che non evidenziano atipie nucleari (13).

Negli agoaspirati di mieloma, neoplasia di origine emopoietica che presenta lesioni scheletriche radiologicamente riconoscibili con focolai di lisi ossea rotondeggianti e a limiti molto netti senza reazione periostale, si osserva un tappeto di elementi plasmacellulari con caratteristiche di atipia e di immaturità legate al grado di differenziazione della popolazione plasmocitaria neoplastica (Fig. 8).

CITOLOGIA DELLA SINOVIA E DEL LIQUIDO SINOVIALE

La membrana sinoviale riveste gli spazi articolari delle articolazioni sinoviali ed è costituita da uno strato interno a diretto contatto con il liquido sinoviale e da uno più esterno costituito da tessuto fibroso, areolare o adiposo.

La membrana sinoviale ha funzioni di fagocitosi, di secrezione (ac.ialuronico) e di regolazione del contenuto proteico e salino del liquido sinoviale; lo strato interno o intima è rivestito da uno strato incompleto di cellule (sinoviociti) sia in mono che in pluristrato.

I sinoviociti si distinguono in cellule di tipo A, caratterizzate morfologicamente da un nucleo rotondo debolmente basofilo ed un citoplasma mal definito e in cellule di tipo B ben delimitate con citoplasma eosinofilo, moderatamente PAS + ed un nucleo basofilo rotondo o reniforme e in cellule di tipo C, con nucleo fusato ed aspetto fibrocitario.

Lo strato di supporto o subintimale è caratterizzato da diversi tipi cellulari, fibroblasti, cellule adipose, mastociti, da piccole strutture capillari e vasi linfatici, fibre collagene, reticolari e da matrice intercellulare.

Le cellule di tipo A svolgono una funzione macrofagica, mentre le cellule di tipo B producono acido ialuronico e altre glicoproteine che sono secrete nel liquido sinoviale (2).

Il liquido sinoviale è un derivato del plasma ed è composto da acqua e sali, acido ialuronico, secreto dai sinoviociti di tipo B, glicoproteine, enzimi lisosomiali e poche cellule; è presente in piccole quantità nelle articolazioni sinoviali, ma numerose condizioni patologiche possono alterarne la normale composizione sia qualitativamente che quantitativamente(11).

L'esame fisico-chimico e citologico del liquido sinoviale pùò fornire indizi sulla natura del disordine articolare o per lo meno indirizzare la diagnosi verso un processo infiammatorio o non infiammatorio; queste informazioni associate a rilievi clinici, artroscopici e radiologici permettono di restringere il campo delle diagnosi differenziali e di formulare un efficace piano terapeutico e prognostico (16).

Trattamento del liquido sinoviale

Il liquido sinoviale estratto dopo artrocentesi deve essere analizzato entro poche ore dal suo recupero e durante il periodo che trascorre tra il prelievo e l'analisi il materiale deve essere conservato a temperatura di refrigerazione.

Le analisi di routine includono la valutazione del volume, del colore, della viscosità, del contenuto proteico, la conta delle cellule nucleate, che può fornire elementi sulla natura del processo flogistico in atto e l'allestimento di preparati citologici.

I preparati citologici, ottenuti per centrifugazione semplice o per citocentrifugazione, sono sottoposti a colorazioni di routine quali MGG e sue varianti (Diff-Quick); colorazioni citochimiche come la PAS, l'Alcian-Pas, l'esterasi che permettono di differenziare i diversi tipi cellulari (sinoviociti A ed osteoblasti); immunocitochimiche (per fenotipizzare linfociti, macrofagi e cellule neoplastiche) e colorazioni speciali per la ricerca di eventuali agenti infettivi (16).

In condizioni fisiologiche il liquido sinoviale evidenzia una scarsa popolazione cellulare (<500 cellule/μl nel cavallo, <3000 cellule/μl nel cane) costituita per il 90% da sinoviociti, monociti e linfociti e per il restante 10% da leucociti polimorfonucleati (16).

Valutazioni citomorfologiche del liquido sinoviale

L'esame citologico del liquido sinoviale permette di valutare la popolazione cellulare ed il tipo cellulare dominante, di evidenziare lesioni iperplastiche, degenerative o displastiche a carico delle cellule sinoviali o essudati che caratterizzano diversi tipi di flogosi, differenziando soprattutto le artropatie non infiammatorie da quelle di origine flogistica.

Nel gruppo delle artropatie non infiammatorie rientrano le malattie degenerative articolari, le artropatie traumatiche, da alterazioni di sviluppo e l'emartrosi .

Nelle artropatie non infiammatorie si ha un aumento, di solito modesto, del liquido sinoviale, mentre il colore e la trasparenza possono subire solo lievi modificazioni.

Si può osservare una diminuzione della viscosità quando è presente una notevole effusione sinoviale (per esempio nell'idrartro) per maggiore diluizione dell'acido ialuronico.

Nei preparati citologici si osservano per lo più cellule mononucleate vacuolizzate, sinoviociti, ed un numero variabile di granulociti neutrofili (Fig. 9).

Frammenti di cartilagine, corpi liberi articolari, elementi osteoblastici e cellule giganti plurinucleate di natura osteoclastica si repertano solo in gravi processi dege-

nerativi quali l'osteocondrosi o in seguito a fenomeni traumatici con fratture ossee parcellari.

L'emartrosi che deriva da traumi o da coagulopatie è rara e si differenzia dalla contaminazione ematica del liquido sinoviale in seguito ad artrocentesi, per la presenza negli strisci di macrofagi carichi di emosiderina e per un modico aumento dei leucociti neutrofili (16).

Le patologie articolari infiammatorie, di natura infettiva, immunomediata o su base traumatica, comportano gravi alterazioni fisico-chimiche e quali-quantitative a carico del liquido sinoviale, mentre dal punto di vista citologico evidenziano soprattutto numerosi granulociti neutrofili a vari stadi degenerativi (Fig. 10). È quindi necessario approntare un iter diagnostico che prevede esami colturali sul liquido sinoviale ed accurati esami clinici, sierologici e radiologici per poter formulare una diagnosi eziologica ed un corretto approccio terapeutico di una patologia articolare di natura flogistica (3).

La presenza di cellule neoplastiche nel liquido sinoviale è di raro riscontro e scarsamente segnalata in letteratura. I tumori primitivi delle sinovie, oltre ad essere poco frequenti negli animali domestici, si manifestano soprattutto come processi proliferativi che coinvolgono i tessuti molli extra-articolari; per quanto riguarda i tumori secondari questi sembrano interessare con maggior frequenza l'osso e raramente invadono le membrane sinoviali e le cavità articolari (15).

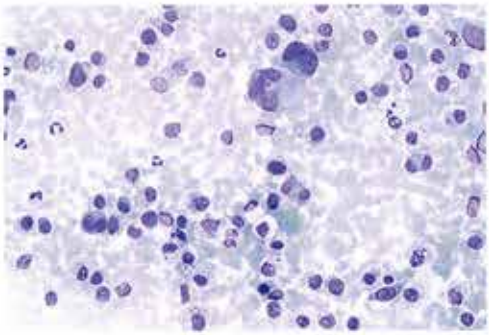

Figura 1 - Cane, Dobermann M, anni 6. Agoaspirato di nodulo sottocutaneo. Rabdomiosarcoma alveolare. Si osservano cellule neoplastiche polimorfe ed elementi plurinucleati con nuclei eccentrici e citoplasma denso. May Grünwald-Giemsa ob. 40X

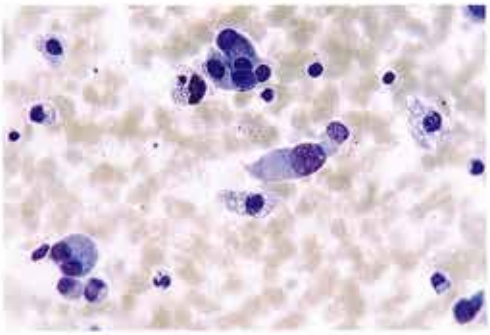

Figura 2 - Cane, Rabdomiosarcoma alveolare. Presenza di elementi cellulari allungati con nucleo spostato ad un polo (c.d. cellule a racchetta o a girino). MGG ob. 60X

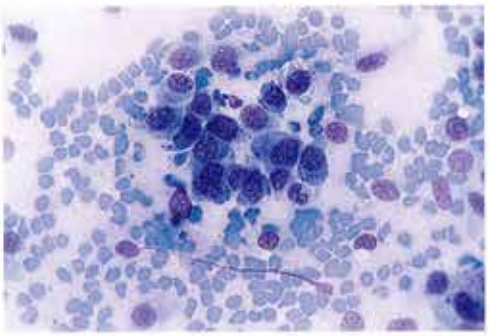

Figura 3 - Cane, Pastore maremmano F, anni 5. Agoaspirato di lesione osteolitica a livello di omero. Osteosarcoma. Si evidenziano caratteristici osteoblasti ad aspetto plasmocitoide con nucleo eccentrico e nucleoli evidenti. MGG ob. 60X

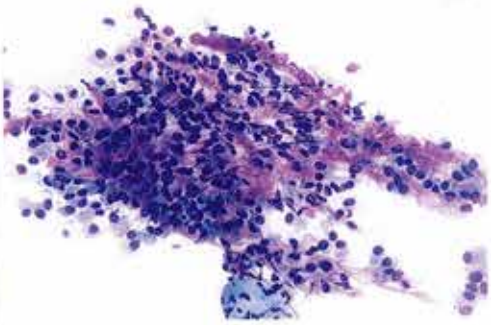

Figura 4 - Cane, Pastore tedesco M, anni 4. Agoaspirato di lesione osteolitica a livello di tibia. Osteosarcoma. Elementi neoplastici immersi in una matrice osteoide. MGG ob. 20X.

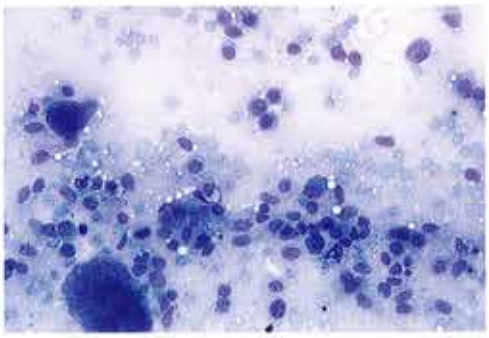

Figura 5 - Cane. Osteosarcoma. In un contesto di osteoblasti atipici è frequente osservare elementi gigantocellulari di natura osteoclastica. MGG ob. 40X.

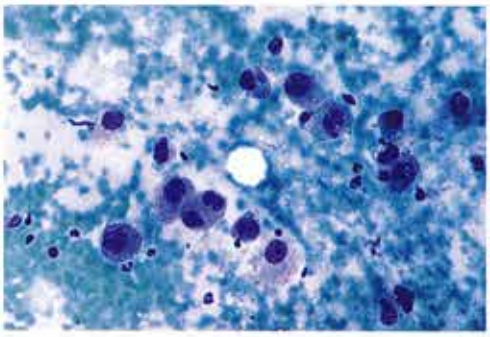

Figura 6 - Cane, Golden retriever M, anni 2. Agoaspirato, femore. Condrosarcoma indifferenziato. Cellule neoplastiche rotondeggianti con nuclei voluminosi ed atipici. MGG ob. 0X.

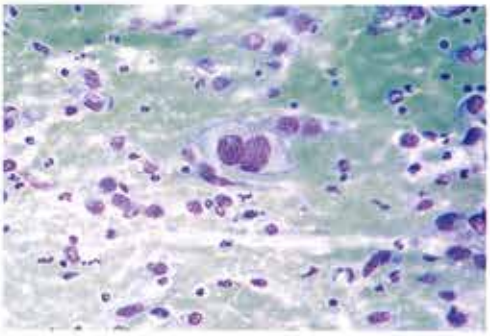

Figura 7 - Cane. Agoaspirato. Condrosarcoma. Si osservano elementi condroblastici binucleati. MGG ob. 60X.

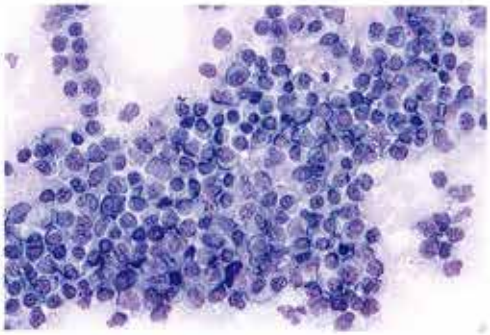

Figura 8 - Cane, Dalmata F, anni 11. Agoaspirato da focolaio di lisi ossea a livello omerale. Mieloma. Tappeto di plasmacellule mature ed a vari stadi differenziativi. MGG ob. 40X.

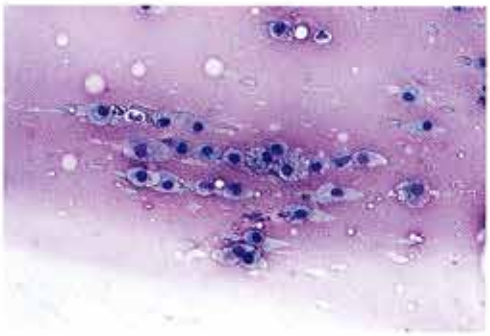

Figura 9 - Cane, Setter M, anni 3. Agoaspirato di liquido sinoviale, articolazione omero-radio-ulnare . Immersi in un film glicoproteico sono evidenti sinoviociti e scarsi granulociti neutrofili. MGG ob. 40X

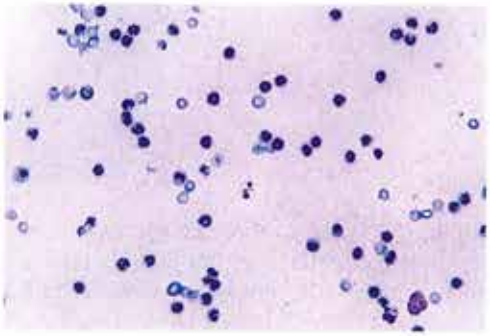

Figura 10 - Cane, Pointer F, anni 9. Agoaspirato di liquido sinoviale, articolazione femoro-tibia-rotulea. Si osservano numerosi eritrociti e granulociti neutrofili a vari stadi degenerativi, espressione di una reazione flogistica. MGG ob. 40X

BIBLIOGRAFIA

1) AGARWAL P.K. *et al.* (1997) *Predictive value of fine needle aspiration cytology of bone lesions.* Acta Cytol. 41, 3, 659-665.

2) BENNETT D. (1987) *Immune-based erosive inflammatory joint disease of the dog: canine rheumatoid arthritis.* 1 Clinical, radiological and laboratory investigations. Journal of Small Animal Practice. 28,779-797.

3) BENNETT D. (1987) *Immune-based erosive inflammatory joint disease of the dog: canine rheumatoid arthritis. 2 Pathological investigations..* Journal of Small Animal Practice. 28, 799-819.

4) BOMMER K. *et al.* (1997) *Fine needle aspiration biopsy in the diagnosis and management of bone lesions.* Cancer, 8,(3),148-156.

5) CABASSI E. (1997). *Tumori ossei. in Diagnostica istologica dei tumori degli animali. Fondazione Iniziative Zooprofilattiche e Zootecniche.* Brescia . pag.71-83.

6) CANESE M. G. (1994) *La citodiagnostica nella pratica veterinaria.* Il Progresso Veterinario, n.16, 512-521.

7) CANIATTI M. *et al.* (1991) *Istituzione di una servizio di citologia diagnostica veterinaria.* Summa,VIII,(4),193-196.

8) CANTONI A.M. *et al.* (1995) *Rabdomiosarcoma metastatico in un cane: rilievi clinici ed anatomoistopatologici.* Atti S.I.S.VET., XLIX, 539-540.

9) DE JONG A.S.H. *et al.* (1987) *Fine needle aspiration biopsy diagnosis of rhabdomyosarcoma.* Acta cytol. 31, 573-577.

10) FOURNEL-FLEURY C. *et al.* (1994) *Mesenchymal cell tumors in Color Atlas of Cancer Cytology of the dog and cat.* CNVSPA, Paris-Francia, pag. 168-171.

11) FREEMAN K.P. *et al.* (1991) *Cytology of polychrome stained equine synovial fluid smears.* Acta cytol., 35, 5, 512-520.

12) GONZALEZ-CAMPORA R. *et al.* (1992) *Fine needle aspiration cytology of primary soft tissue tumors.* Acta cytol., 36, 6, 905-917.

13) KUMAR R.V. *et al.* (1993) *Aspiration biopsy cytology of primary bone lesions. Acta cytol.*,34, 5, 677-680.

14) LAYFIELD L.J. *et al.* (1987) *Fine needle aspiration cytology of primary bone lesions.* Acta cytol, 31, 2, 177-184.

15) MEINKOTH J.H. (1997) *Metastatic carcinoma presenting as hind-limb lameness: diagnosis by synovial fluid cytology.* Journal of the American Animal Hospital Association, 33, 325-328

16) PEDERSEN N.C. (1978) *Synovial fluid collection and analysis.* Vet Clin North Am., 8, 495-499.

17) POLI A. *et al.* (1997). *I tumori dei tessuti molli negli animali domestici. In Diagnostica istologica dei tumori degli animali.* Fondazione Iniziative Zooprofilattiche e Zootecniche. Brescia, pag. 37-70.

18) ROVETTA G *et al.* (1992) *Biopsia per aspirazione con ago sottile e biopsia con ago "trucut"nella diagnosi delle neoplasie cutanee.* Veterinaria, 6, 1, 75-84.

P. ROCCABIANCA

CITOLOGIA EPATICA

Istituto di Patologia ed Igiene Veterinaria
Università degli Studi di Padova

In medicina umana l'esame del parenchima epatico costituisce il 50% dei prelievi dalla cavità addominale (Koss, 1992) e sta acquistando sempre maggiore rilievo in medicina veterinaria soprattutto con l'avvento delle tecniche ecoguidate che hanno aumentato la specificità del prelievo e ridotto la possibilità di complicanze quali il coleperitoneo iatrogeno (Burkhard e Meyer, 1996; Barr, 1995; Kerwin, 1995; Smith, 1989).

Il clinico non deve mai effettuare una biopsia epatica senza essere preparato ad affrontare possibili complicanze (Kerwin, 1995), tuttavia, in assenza di alterazioni biochimico-cliniche del quadro coagulativo, il prelievo con la tecnica dell'ago aspirato, è un metodo utile, economico, veloce e sicuro per un primo *screening* di patologia epatica in atto (Burkhard e Meyer, 1996; Barr, 1995; Kerwin, 1995; Smith, 1989).

In particolare, mentre il prelievo per ago aspirato eseguito alla cieca può essere utile in corso di epatomegalia diffusa o multifocale estesa, la tecnica ecoguidata permette di effettuare prelievi in caso di patologie epatiche focali.

Il prelievo per ago aspirato viene effettuato con aghi di 21 -22 *gauge* attaccati a siringhe da 10/20 ml. Gli strisci vengono colorati con tecniche di tipo ematologico quali May Grünwald-Giemsa o Wright's Giemsa.

È importante sottolineare come nello studio della patologia epatica è spesso impossibile prescindere dalla valutazione della distribuzione delle lesioni che non viene fornita dall'esame citologico. Si rende in questi casi necessario l'esame istologico (Roth e Meyer, 1995). Le biopsie epatiche sono generalmente effettuate con *trucut* ecoguidato o biopsia laparotomica (Smith, 1989). In tali casi è di comune prassi approntare apposizioni del materiale bioptico come iniziale indicazione del processo in atto.

L'esame citologico del fegato deve essere sempre associato ad anamnesi, esame clinico, esami radiografico ed ecografico ed esami di laboratorio. L'esame citologico del parenchima epatico è utile soprattutto in corso di lesioni diffuse quali disordini metabolici (glicogenosi, lipidosi, amiloidosi, epatopatia da steroidi, steatosi, necrosi), stasi biliare e neoplasie diffuse (ad es. linfomi, mastocitomi). In corso di lesioni focali o multifocali la significatività dell'esame citologico migliora con l'aumentare del volume dei prelievi e se si utilizzano tecniche ecoguidate (figura schematica.

Figura schematica: ***Significativita' Esame Citologico***

Patologia Diffusa **+++**

Patologia Multifocale **++**

Patologia Focale **+/-**

In corso di forme infiammatorie e lesioni associate (epatiti croniche attive, iperplasia biliare, fibrosi) l'esame citologico offre un ausilio molto limitato ed è necessario associarlo all'esame istologico che fornisce un quadro delle alterazioni e della loro distribuzione in relazione alle strutture dell'organo (Kelly, 1993).

Citologia Normale. In condizioni normali il fegato non è mai deliberatamente oggetto di esame citologico. Tuttavia, è importante essere a conoscenza della normale citologia dell'organo per identificarne le alterazioni in condizioni patologiche.

In condizioni normali, la componente cellulare principale e quasi esclusiva è rappresentata dagli epatociti. L'epatocita è una cellula voluminosa, di forma poligonale, con un basso rapporto nucleo citoplasmatico e limiti cellulari netti (Fig.1). Il citoplasma è granuloso (ribosomi, mitocondri) ed intensamente basofilo (RNA), a testimonianza dell'elevata attività proteinosintetica di questo tipo cellulare. Il nucleo è eccentrico, rotondo, basofilo, con un prominente nucleolo. Si possono occasionalmente riscontrare epatociti binucleati.

Reperto occasionale e senza significato patologico è il ritrovamento di strutture cristalline intranucleari (Fig.2) e di inclusioni citoplasmatiche.

Una seconda popolazione normalmente di assai raro riscontro è costituita da cellule dell'epitelio biliare (Fig. 3). Si riconoscono come gruppi fortemente coesivi di cellule di piccole dimensioni, cuboidali, raramente colonnari. Queste cellule sono caratterizzate da limiti cellulari indistinti, da scarso citoplasma e nuclei rotondi od ovali, basofili.

Infine occasionali reperti sono costituiti da macrofagi, mastociti (soprattutto nella specie felina) e cellule mesoteliali.

Fenomeni Regressivi. Quelli che colpiscono il parenchima epatico possono essere intracellulari ed extracellulari (interstiziali).

Tabella I - Fenomeni regressivi epatici

Cellulari	*Interstiziali*
Rig. Torbido	Amiloidosi
D. Vacuolare/Idropica	
Glicogenosi	
Lipidosi/Steatosi	
Necrosi	

Molti tipi di alterazioni regressive si possono riconoscere all'esame citologico, tuttavia, tranne in alcuni casi, queste degenerazioni hanno un significato aspecifico e non portano ad una precisa diagnosi. Le degenerazioni che inducono vacuolizzazioni citoplasmatiche sono tra le più frequenti e semplici da riconoscere su base citologica. Vacuoli a margini netti si osservano in corso di mannosidosi e steatosi, tra cui la lipidosi epatica felina. Vacuoli a margini più o meno netti od anche indistintisi osservano in alcuni casi di degenerazione vacuolare, glicogenosi ed epatopatia da steroidi (Tabella II). Spesso, una diagnosi differenziale tra i diversi materiali inclusi nei vacuoli richiede una accurata anamnesi clinica e l'ausilio di colorazioni speciali. Colorazioni speciali quali PAS per il glicogeno e Sudan o Oil Red O per i lipidi sono di ausilio in una diagnosi differenziale.

Tabella II - Classificazione citologica dei vacuoli citoplasmatici

Vacuoli a Margini Netti	*Vacuoli a Margini +/- Netti*	*Vacuoli a Margini Indistinti*
mannosidosi lipidosi/steatosi	deg. vacuolare/idropica	glicogenosi epatopatia da steroidi

Il rigonfiamento torbido è uno dei più lievi segni di degenerazione epatica. È conseguente ad alterazione della permeabilità di membrana citoplasmatica e mitocondriale con aumento progressivo del contenuto idrico della cellula (Crawford, 1994). È una degenerazione difficile da riconoscere su base citologica. In genere si riscontrano un aumento di volume dell'epatocita ed una riduzione della sua colorabilità (fig. 4), associati ad una maggiore granulosità del citoplasma come conseguenza di aumento di volume dei mitocondri. Il rigonfiamento torbido si riscontra in corso di ipertermia, iniziali e lievi danni ischemici e tossici (Kelly, 1993). È una forma di degenerazione reversibile.

La degenerazione vacuolare/idropica è caratterizzata da alterazione della permeabilità delle membrane cellulari e degli organelli intracitoplasmatici ed in particolare di reticolo endoplasmico e lisosomi (Crawford, 1994). A livello citologico si osservano vacuoli intracitoplasmatici più o meno netti in assenza di altri segni di degenerazione cellulare. Ipossia, stasi biliare, intossicazioni ne sono la causa più frequente (Kelly, 1993). Reversibile se i danni non sono prolungati e gravi.

Glicogenosi e mannosidosi sono patologie da accumulo su base genetica. Entrambe derivano da carenza o assenza di enzimi che metabolizzano i corrispondenti substrati e ne provocano l'accumulo (Crawford, 1994). Si riscontrano in animali in giovane età, soprattutto nella specie canina. I vacuoli in corso di mannosidosi sono per lo più a margini netti mentre nelle forme di glicogenosi sono sfumati. La colorazione di PAS mette in evidenza gli zuccheri intracitoplasmatici. Esistono forme di glicogenosi secondarie ad iperadrenocorticismo o somministrazione di steroidi.

Epatopatia Indotta da Steroidi. Nella specie canina, la somministrazione prolungata di glucocorticoidi può essere causa di una epatomegalia associata ad alterazione della funzionalità epatica. I glucocorticoidi in genere inducono una stabilizzazione/impermeabilizzazione della membrana citoplasmatica e causano nel tempo accumulo di metaboliti e glicogeno (Rutgers *et al.*, 1995). L'epatopatia indotta da steroidi rientra nel gruppo delle glicogenosi secondarie (Rutgers *et al.*, 1995). Dal punto di vista citologico gli epatociti sono caratterizzati da riduzione della colorabilità ed

aspetto sfrangiato (Fig. 5). Le vacuolizzazioni citoplasmatiche sono diffuse, a margini indistinti ed irregolari. Nel gatto, più resistente alla terapia con steroidi, la somministrazione di megestrolo acetato e di prednisolone possono indurre una condizione simile (Kelly, 1993).

La steatosi consegue all'accumulo intracitoplasmatico di lipidi (trigliceridi, colesterolo, acidi grassi). All'esame citologico, si osservano vacuoli intracitoplasmatici netti ed eventuale degenerazione nucleare e/o necrosi. In citologia si possono riconoscere steatosi a grosse gocce caratterizzata da un singolo o pochi vacuoli intracitoplasmatici con nucleo marginato e spesso schiacciato in periferia dal materiale accumulato (Fig. 6). Questa forma è in genere associata a meccanismi di accumulo cronico (iperlipidemia alimentare lieve, ipossia cronica) che non provocano gravi danni epatocitari. La steatosi a piccole gocce è caratterizzata dalla presenza di piccole e spesso uniformi gocciole a margini netti intracitoplasmatici e nucleo che resta centrale (Fig. 7). Questa si forma sulla base di meccanismi acuti che non danno tempo alla fusione delle gocciole lipidiche. La steatosi a piccole gocce è più grave ed è associata spesso a degenerazione cellulare e necrosi. La steatosi a piccole gocce ha insorgenza acuta ed è causata da imponente lipomobilizzazione (parto, chetosi) nonchè da forme tossiche con danni al reticolo endoplasmatico ruvido ed al Golgi che operano la incorporazione dei lipidi in lipo-proteine a bassa densità (LDL).

La lipidosi epatica è un tipo di steatosi a piccole gocce con accumulo imponente di materiale lipidico (acidi grassi) all'interno del citoplasma che si riscontra in gatti obesi che diventano improvvisamente anoressici e nei pony, di sesso femminile, di razza Shetland in seguito a gravidanza, improvviso digiuno o forti stress. L'imponente mobilitazione di lipidi induce una rapida saturazione dei meccanismi di trasporto. La patogenesi più probabile è la presenza di difetti enzimatici su base ereditaria. A livello citologico si osservano epatociti con numerosissimi vacuoli citoplasmatici a margini netti e segni di sofferenza cellulare che portano spesso alla necrosi. Si tratta di forma irreversibile e spesso mortale, soprattutto nei pony (Kelly, 1993).

Amiloidosi. L'amiloidosi deriva dalla deposizione in sede extracellulare di materiale proteico. L'amiloidosi può essere di origine primaria, frequente nei piccoli animali, soprattutto nei gatti di razza Siamese ed Orientali (Kelly, 1993; Van der Linde-Sipman *et al.*, 1997), e dovuta alla deposizione della proteina amiloido-associata AA o di origine secondaria in corso di flogosi croniche (amiloide sierica, SAA) e di particolari neoplasie (mieloma) con deposizione di catene leggere delle immunoglobuline (Crawford, 1994). All'esame citologico l'amiloidosi è caratterizzata dalla presenza di materiale rosato (spesso a zolle), amorfo, extracellulare (Fig. 8).

La necrosi rappresenta la morte cellulare. Se ne riconoscono due tipi fondamentali, colliquativa e coagulativa. La necrosi colliquativa è conseguenza dell'attivazione di enzimi cellulari derivanti dagli stessi epatociti o dai neutrofili; mentre, la necrosi coagulativa avviene per denaturazione proteica. All'esame citologico la necrosi coagulativa si esprime come materiale amorfo, granulare, di colore rosa scuro o blu nerastro che origina da cellule degenerate. A volte si osservano le ombre delle cellule e dei nuclei (Fig. 9). La necrosi epatica è associata ad avvelenamento (ad es. CCl_4), ad intossicazione da farmaci, quali il trimetoprim solfato (Twedt *et al.*, 1997), alla malattia di Tyzzer causata dal *Bacillus piliformis*, ed alla epatite conta-

giosa da adenovirus del cane (CAV-1), caratterizzata da inclusi intranucleari basofili (Kelly, 1993). Anche in corso di processi necrotici il tipo di distribuzione è molto importante e quindi si rende spesso necessario l'esame istologico (Kelly, 1993).

Pigmento Biliare/Colestasi. Il riscontro di pigmento biliare è frequente nei prelievi citologici ed in genere precede lo viluppo di un ittero conclamato. L'esame citologico è più sensibile dell'esame istologico nel mettere in evidenza il pigmento anche in piccola quantità: infatti buona parte del pigmento si perde durante la processazione della biopsia per l'esame istologico. Soprattutto nei casi iniziali o di lieve entità l'esame citologico è più utile per mettere in evidenza questo tipo di alterazione.

Per stasi biliare si intende un aumento del pigmento biliare dovuto a cause intra- od extraepatiche. La colestasi intraepatica è conseguenza della mancata coniugazione o mancata escrezione da parte degli epatociti del materiale biliare, per lo più causata da carenze enzimatiche o più gravi danni cellulari. La colestasi extraepatica è in genere dovuta ad ostruzione dei dotti biliari in seguito a calcoli, mucocele, ascessi, edema della papilla in corso di enteriti, neoplasie (Kelly, 1993).

All'esame citologico, la bile si riconosce come fini o grossi granuli di colore nero verdastro. La diagnosi citologica di stasi biliare si basa sul riscontro di pigmento nel citoplasma degli epatociti mentre quella extracellulare si riconosce per la formazione di stampi pericellulari. Spesso la stasi extraepatica prolungata induce una stasi intraepatica e quindi i due reperti possono essere concomitanti (Fig. 10).

Ematopoiesi Extramidollare. Il fegato è uno degli organi ematopoietici primitivi e può riacquistare questa funzione in casi di necessità (ad es. anemie non rigenerative, mielofibrosi). Questo reperto si riscontra con frequenza in cani e gatti. Si possono riconoscere mielopoiesi, eritropoiesi, piastrinopoiesi o la combinazione di queste forme. Spesso è difficile operare una diagnosi differenziale tra flogosi neutrofilica e mielopoiesi, tuttavia il riconoscimento di forme immature della serie bianca è il principale indice diagnostico.

Processi Infiammatori. In corso di flogosi epatiche, è importante il riconoscimento della distribuzione del processo in seno al parenchima che è un'informazione fornita dall'esame istologico. Come conseguenza, nella valutazione dei processi infiammatori epatici l'esame citologico è di rado diagnostico. Sulla base dell'esame citologico i processi infiammatori si possono distinguere in neutrofilici, eosinofilici, macrofagici e misti, tra i quali è compresa l'epatite cronica attiva.

Le flogosi neutrofiliche epatiche sono per lo più localizzate (ascessi) e causate da *Actinomyces pyogenes*, streptococchi, stafilococchi, enterobatteri. Le forme neutrofiliche diffuse sono rare e se di lieve entità sono spesso anche difficili da diagnosticare. Per valutare un aumento relativo dei neutrofili dovuto a stati batteriemici è consigliabile associare uno striscio di sangue appartenente allo stesso soggetto. Il fegato infatti è caratterizzato da un imponente letto capillare ed è quindi frequente il riscontro di materiale ematico e con questo di granulociti neutrofili. La diagnosi di flogosi netrofilica è confermata dal riscontro di fenomeni di degenerazione nucleare e di fagocitosi batterica.

I processi infiammatori macrofagici sono rari ma rappresentano un chiaro reperto anche a livello citologico. Sono conseguenza di linfangectasia intestinale, di mico-

batteriosi, histoplasmosi, criptococcosi ed infestioni da Leishmania (Fig. 11) e dirofilaria (Chapman *et al.*, 1993; Kelly, 1993; Collett, 1987).

Le forme infiammatorie miste possono coinvolgere due o più tipi di leucociti tra cui granulociti neutrofili, granulociti eosinofili, macrofagi, linfociti e plasmacellule. In genere sono associate a micosi sistemiche, processi di tipo immuno mediato, risoluzione di epatiti batteriche e parassitarie (ascaridiosi, strongilosi).

L'epatite cronica attiva è in genere l'espressione di processi in cui si osserva la presenza di linfociti in associazione a neutrofili. L'epatite cronica attiva è indotta da agenti virali nell'uomo, mentre negli animali domestici si osserva in corso di forme autoimmuni quali lupus erythematosus sistemico, reazioni da farmaci, colangioepatite cronica, soprattutto nella specie felina (Kelly, 1993). Anche in questo caso l'esame citologico è indicativo di un processo infiammatorio ma la diagnosi specifica è possibile solo sulla base dell'esame istologico.

Rigenerazione Epatica. Il reperto di rigenerazione epatica è frequente in risposta a qualunque danno del parenchima. A volte può essere messo in evidenza sotto forma di noduli multipli sulla superficie epatica (Kelly, 1993). Si tratta di un reperto difficile da riconoscere sulla sola base dell'esame citologico in quanto caratterizzato dalla presenza di epatociti normali. Alcune indicazioni sono la presenza di lieve anisocitosi, anisocariosi, aumento del rapporto nucleo citoplasmatico ed aumento del numero di epatociti binucleati (Fig.12) o multinucleati. I reperti citologici sono sovrapponibili a quelli dell'adenoma epatico. La diagnosi differenziale è possibile sulla base dell'esame istologico che permette di riconoscere la neoformazione di sinusoidi, filiere epatiche e spazi portali finalizzata a riprodurre la struttura del lobulo, mentre in corso di adenoma la crescita cellulare non è rivolta a formare strutture organizzate.

Neoplasie. Le neoplasie epatiche sono primarie e secondarie e possono essere riconosciute seguendo i criteri generali della diagnostica dei tumori in relazione ai criteri di malignità. Inoltre, la diagnosi citologica di neoplasia epatica deve essere sempre supportata da un esame ecografico e dall'analisi di uno striscio di sangue (utile nelle forme diffuse quali linfomi, leucemie e mastocitomi).

Per quanto concerne le neoplasie primarie, dagli epatociti derivano epatomi ed epatocarcinomi, dall'epitelio biliare originano adenomi ed adenocarcinomi e dallo stroma fibrosarcomi, leiomiosarcomi ed angiosarcomi.

Gli epatomi o adenomi epatici sono frequenti nei cani anziani e nei ruminanti. Sono in genere formazioni singole, nodose e di aspetto lobulato, in genere voluminose e ben demarcate (Kelly, 1993).

Dal punto di vista istologico, nell'adenoma non si evidenzia il tentativo di riprodurre la struttura istologica normale del fegato. La diagnosi di epatoma è assai difficile sulla base del solo esame citologico: le cellule neoplastiche infatti sono ben differenziate e quindi non si discostano dagli epatociti normali o rigeneranti. Dal punto di vista citologico la presenza di anisocitosi, anisocariosi, alterazione del rapporto nucleo/citoplasmatico e l'aumento nel numero di epatociti binucleati può essere sovrapponibile ai reperti rigenerativi.

L'epatocarcinoma è diagnosticato soprattutto nei piccoli animali. È in genere associato ad aumento di volume localizzato del fegato con conseguente asimmetria

del profilo epatico. La diagnosi citologica è possibile se si osservano epatociti singoli e/od in gruppo con evidenti caratteri di atipia (Fig. 13). È importante riservare questa diagnosi a casi con evidenti segni di malignità in quanto il semplice riscontro di anisocitosi ed aumento della cellularità non sono sufficienti.

L'adenoma dei dotti biliari è una neoplasia rarissima e non diagnosticabile dal punto di vista citologico in quanto si sovrappone ai reperti di iperplasia biliare.

Il carcinoma dei dotti biliari induce anch'esso una epatomegalia asimmetrica. È la neoplasia primaria più frequente nei piccoli animali, soprattutto nel gatto mentre è rara nei grossi animali. Dal punto di vista citologico si osservano, in genere, gruppi di cellule di piccole/medie dimensioni, un alto rapporto nucleo-citoplasmatico ed uno scarso quantitativo di citoplasma spesso molto basofilo.

Fibrosarcoma, leiomiosarcoma ed angiosarcoma sono rari tumori primari. Dal punto di vista citologico si pone una diagnosi di sarcoma indifferenziato in tutti questi casi.

Per quanto concerne le neoplasie secondarie si tratta per lo più di metastasi di carcinomi (soprattutto pancreatici), sarcomi (soprattutto angiosarcomi) e melanomi. Le forme infiltranti, spesso sistemiche, comprendono linfomi, mielomi, mastocitomi e leucemie.

Le neoplasie metastatiche inducono lesioni nodulari multiple ed è spesso necessario un prelievo ecoguidato per ottenere materiale citologico significativo. I carcinomi che metastatizzano al fegato con maggior frequenza sono quelli di origine pancreatica e mammaria. Gli emangiosarcomi derivano dalla orecchietta destra o dalla milza nella specie canina.

Le forme infiltranti inducono in genere un imponente e diffuso aumento di volume del parenchima epatico e sono spesso associate ad ittero. Il prelievo per l'esame citologico può essere eseguito alla cieca in quanto coinvolgono diffusamente il parenchima epatico. Le forme più comuni sono correlate a linfomi (Fig. 14) e leucemie.

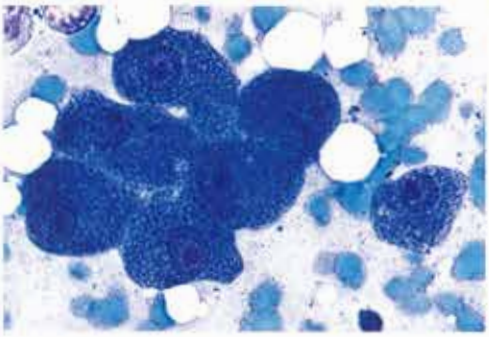

Figura 1 - Cane, fegato, apposizione. Gruppo di epatociti normali caratterizzati da forma poligonale, citoplasma abbondante, intensamente basofilo. Colorazione secondo May Grünwald-Giemsa 400 X

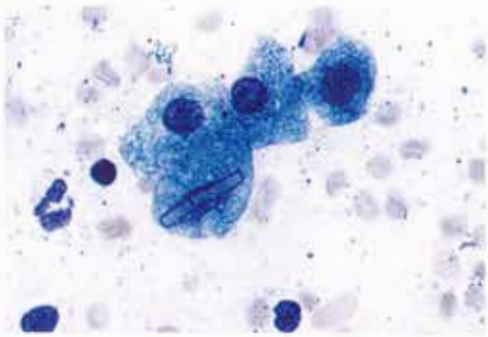

Figura 2 - Cane, fegato, ago aspirato. Presenza di voluminoso cristallo intranucleare. Colorazione secondo May Grünwald-Giemsa 400 X

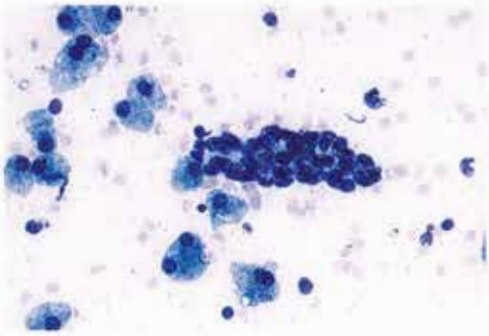

Figura 3 - Gatto, fegato, apposizione. Porzione di dotto biliare. Colorazione secondo May Grünwald-Giemsa 250 X

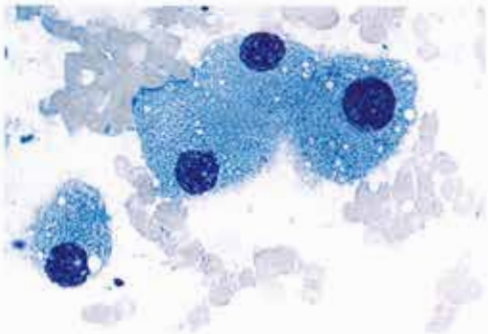

Figura 4 - Cane, fegato, ago aspirato. Rigonfiamento torbido: epatociti con ridotta basofilia citoplasmatica. Colorazione secondo May Grünwald-Giemsa 400 X

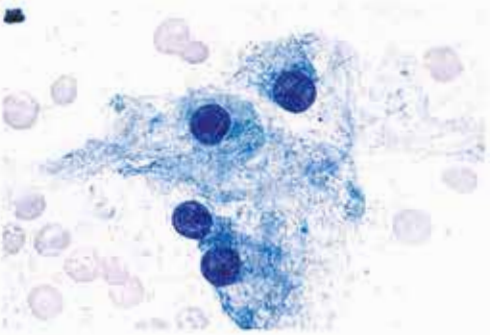

Figura 5 - Cane, fegato, ago aspirato. Caratteristico aspetto sfrangiato degli epatociti in corso di epatopatia indotta da prolungata somministrazione di corticosteroidi. Colorazione secondo May Grünwald-Giemsa 400 X

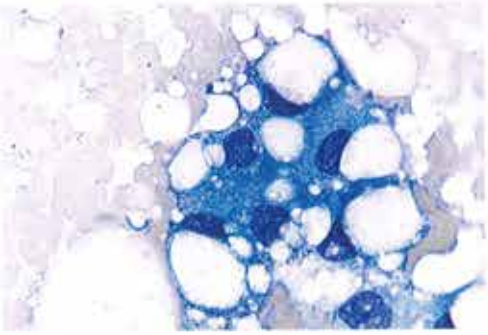

Figura 6 - Cane, fegato, apposizione. Steatosi macroguttulare. Colorazione secondo May Grünwald-Giemsa 400 X

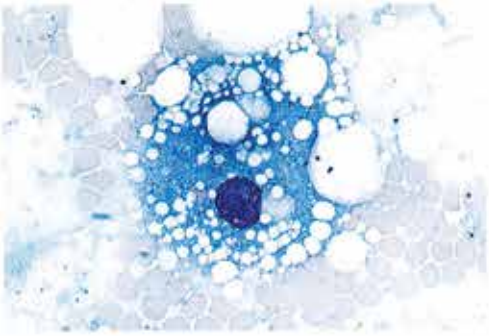

Figura 7 - Gatto, fegato, ago aspirato. Steatosi microguttulare. Caso di lipidosi epatica felina. Colorazione secondo May Grünwald-Giemsa 400 X

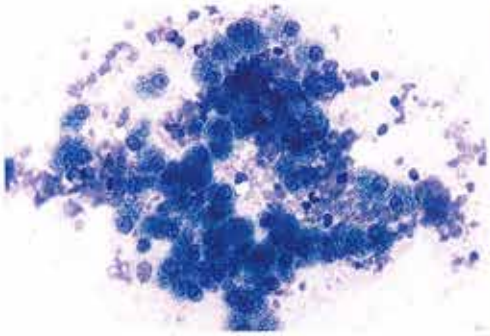

Figura 8 - Gatto, fegato, apposizione. Amiloidosi epatica. Presenza di zolle di materiale rosato tra gli epatociti. Colorazione secondo May Grünwald-Giemsa 100 X

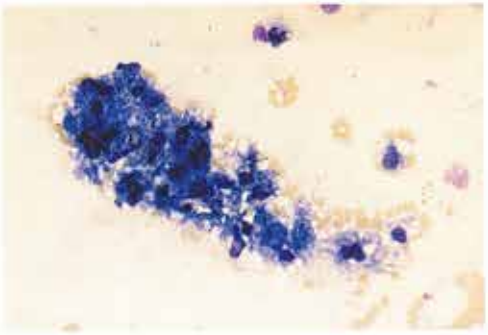

Figura 9 - Cane, fegato, ago aspirato. Necrosi epatica di tipo coagulativo Colorazione secondo May Grünwald-Giemsa 100 X

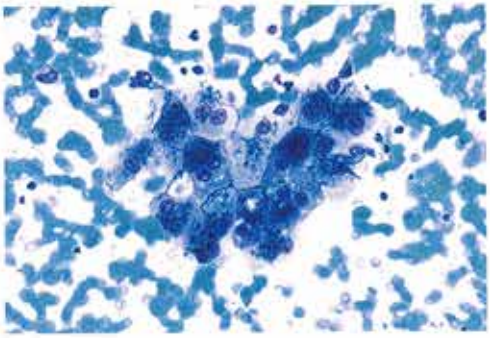

Figura 10 - Cane, fegato, ago aspirato. Stasi biliare. Pigmento biliare in sede intra- ed extracellulare.
Colorazione secondo May Grünwald-Giemsa 100 X

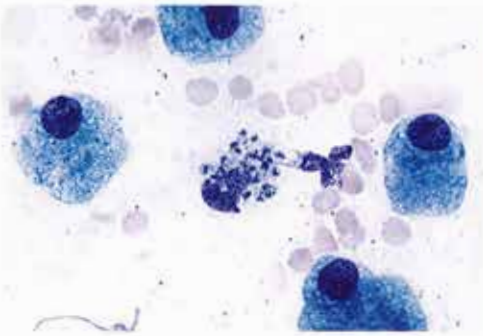

Figura 11 - Cane, fegato, apposizione. Leishmaniosi epatica. Macrofago con numerosi amastigoti. Colorazione secondo May Grünwald-Giemsa 400 X

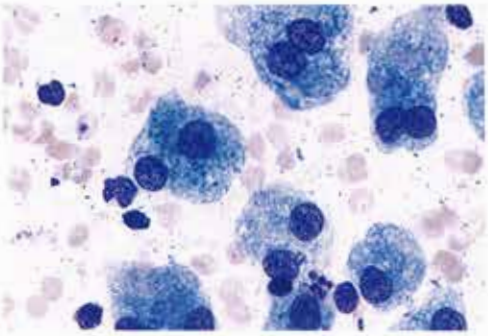

Figura 12 - Cane, fegato, ago aspirato. Rigenerazione epatica. Elevato numero di epatociti binucleati. Colorazione secondo May Grünwald-Giemsa 400 X

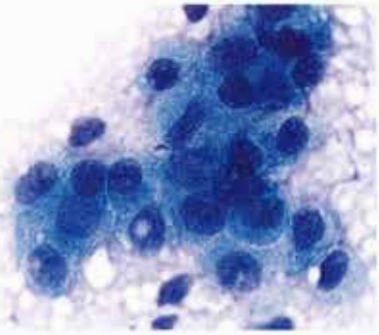

Figura 13 - Cane, fegato, ago aspirato. Epatocarcinoma, forma ben differenziata. Colorazione secondo May Grünwald-Giemsa 400 X

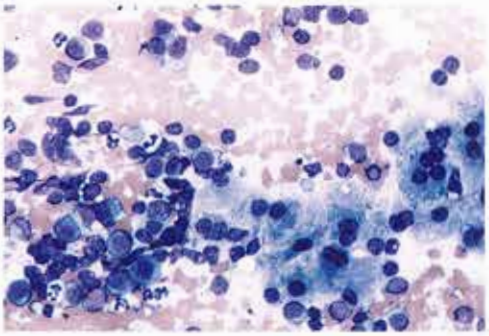

Figura 14 - Cane, fegato, ago aspirato. Linfoma epatico. Colorazione secondo May Grünwald-Giemsa 100 X

BIBLIOGRAFIA

1) BARR F. *Percutaneous biopsy of abdominal organs under ultrasound guidance.* J Small Anim Pract 1995 36: 105-113

2) BURKHARD M. J., MEYER D. J. *Invasive cytology of internal organs. Cytology of the thorax and abdomen.* Vet Clin North Am Small Anim Pract 1996 26:1203-1222

3) CHAPMAN B. L., HENDRICK M. J., WASHABAU R. J. *Granulomaous hepatitis in dogs: nine cases (1987-1990).* JAVMA 1993 203:680-684

4) COLLETT M. G., DOYLE A. S., REYERS F., KRUSE T., FABIAN B. *Fatal disseminated cryptococcosis and concurrent ehrlichiosis in a dog.* J S Afr Vet Assoc 1987 58: 197-202

5) CRAWFORD J. M. *The liver and the biliary tract. In: Robbins S. L. Pathologic basis of disease. V edizione.* Cotran R. S., Kumar V., Robbins S. L. eds. W. B. Saunders Company, Philadelphia, Pennsylvania 1994 pg 831-896

6) KELLY W. R. *The liver and biliary system.* In: Jubb K. V. F., Kennedy P. C., Palmer N. Pathology of domestic animals. IV edizione, vol. 2. Academic Press Inc. San Diego, CA. 1993, pg. 319-406

7) KERWIN S. C. *Hepatic aspiration and biopsy techniques.* Vet Clin North Am Small Anim Pract. 1995 25: 257-291

8) KOSS L. G. *Cytology and its histopathologic bases.* IV ed. Philadeplhia, JB Lippincott, 1992

9) MEYER D. J., FRENCH T. W. THE LIVER. In: *Cowell R. L. and Tyler R. D. Diagnostic Cytology of the dog and cat. American Veterinary Publications Inc.*, Goleta, CA. 1989 pg. 189-198

10) RUTGERS H. C., BATT R. M., VAILLANT C., RILEY J. E. *Subcellular pathologic features of glucocorticoid-induced hepatopathy in dogs.* Am J Vet Res 1995 56:898-907

11) SIMTH S. *Ultrasound guided biopsy.* Semin Vet Med Surg (Small Anim) 1989 4:95-104

12) TWEDT D. C., DIHEL K. J., LAPPIN M. R., GETZY D. M. *Association of hepatic necrosis with trimetoprim sulfonamide administration in 4 dogs.* J Vet Intern Med 1997 11: 20-23

13) VAN DER LINDE-SIPMAN J. S., NIEWOLD T.A., TOOTEN P. C.. DE NEIJS-BACKER M., GRUYS E. *Generalized AA-amyloidosis in Siamese and Oriental cats.* Vet Immunol Immunopathol 1997 56: 1-10

Lezioni di
Citologia Diagnostica Veterinaria
Brescia, 22-26 Giugno 1998

M. CANIATTI

CITOLOGIA DELL'APPARATO RESPIRATORIO

Istituto di Anatomia Patologica Veterinaria e Patologia Aviare
Università degli Studi di Milano

CITOLOGIA DELLE CAVITA' NASALI

Le malattie ad andamento cronico delle cavità e dei seni nasali sono piuttosto comuni nella specie canina e felina, tuttavia i segni clinici associati (es. starnuti, scolo di essudati, epistassi, dispnea ecc.) sono aspecifici. Inoltre l'ausilio dell'indagine radiografica, pur utile nello stabilire una diagnosi di malattia e soprattutto la sua estensione, non è determinante nel precisare la diagnosi eziologica. Ne consegue che nella maggior parte dei casi di rinite cronica, un tentativo di diagnosi definitiva necessita di un prelievo bioptico. Per questi motivi negli ultimi anni, numerose tecniche definite "non chirurgiche" sono state messe a punto per ottenere campioni bioptici. Fra queste vi sono tecniche istologiche (pinch biopsy, core biopsy) e citologiche (lavaggi, tamponi, spazzolati). Tra le tecniche citologiche gli spazzolati, grazie al fatto che il prelievo viene eseguito spesso sotto guida endoscopica, si sono decisamente affermati. Per contro, lavaggi e tamponi sono in via di abbandono a causa di difficoltà tecniche (lavaggi) e povertà dei campioni raccolti in termini di cellularità.

REPERTI NORMALI

In condizioni normali un prelievo citologico del cavo nasale contiene un moderato numero di cellule costituite da epiteliali squamose (porzione rostrale del cavo nasale), cilindriche ciliate e occasionali caliciformi mucipare che non sono ciliate e contengono gocciole di muco. Emazie e cellule nucleate del sangue possono essere presenti.

REPERTI PATOLOGICI

I quadri patologici rilevabili citologicamente a livello di cavità nasali sono riconducibili a due grandi categorie: riniti e neoplasie.

Riniti

Dal punto di vista citologico le riniti vengono classificate secondo i tipi di cellule infiammatorie prevalenti:

Flogosi neutrofilica: primitiva (es. da batteri o da miceti) o secondaria ad altre lesioni, in genere di natura neoplastica. Gli aspetti degenerativi dei nuclei granulocitari (cariolisi, carioressi) possono essere spia di un'eziologia batterica, ma germi poco patogeni o una terapia antibiotica possono rendere difficoltosa una precisa diagnosi eziologica su base citologica.

Tra i miceti, reperti di flogosi neutrofilica nasale sono tipicamente causati da microrganismi del Gen. *Aspergillus* che spesso sono poco visibili nei preparati citologici. Ne consegue che in caso di intensa flogosi neutrofilica nasale è spesso utile una colorazione speciale (es. PAS: Acido periodico-reattivo di Schiff) per evidenziare l'eventuale presenza di miceti. Anche *Rhinosporidium seeberi* è causa, nella specie canina, di una flogosi eminentemente neutrofilica (fig.1) cui è associata iperplasia e metaplasia squamosa dell'epitelio nasale.

Flogosi eosinofilica: relativamente frequente nel cane e nel gatto, è espressione di fenomeni di ipersensibilità. Può essere associata una componente neutrofilica o macrofagica.

Flogosi macrofagica: quasi mai pura, più spesso associata alle componenti neutrofilica e linfoplasmocitica. Tra le cause note ricordiamo: corpi estranei, miceti e parassiti come, ad esempio, leishmania.

Flogosi linfoplasmacellulare: relativamente comune, soprattutto nel gatto, è espressione di flogosi cronica aspecifica (fig.2).

Flogosi miste: assai comuni in caso di eziologia micotica (es. Criptococcosi), corpi estranei, ma più spesso si rilevano in corso di riniti croniche aspecifiche in cui non c'è evidenza citologica di una particolare eziologia.

Neoplasie

Spesso sono associate a processo infiammatorio che può sovrastare il quadro neoplastico e rendere la diagnosi impossibile o difficoltosa. Infatti neoplasie epiteliali ben differenziate potrebbero essere interpretate come fenomeni reattivi dell'epitelio nei confronti dell'essudato. Le neoplasie sono nella maggior parte dei casi primitive, ma alcuni tumori (es. carcinomi squamosi, melanomi) possono originare dal cavo orale ed estendersi per contiguità a quello nasale.

Dal punto di vista citologico possono essere diagnosticati tre tipi di neoplasie: epiteliali, a cellule fusate e a cellule rotonde.

Tumori epiteliali: sono i più comuni. La diagnosi citologica di queste neoplasie si basa sul reperto di gruppi di cellule coesive che mostrano segni di malignità citologica. Negli adenocarcinomi tali cellule possono mostrare vacuolizzazioni citoplasmatiche, mentre in caso di carcinoma squamoso è tipico il reperto di cellule cheratinizzate nelle quali permane un nucleo di aspetto immaturo (fig.3). Va comunque sottolineato come cellule squamose possano essere espressione di fenomeni iperplastici e metaplastici dell'epitelio respiratorio conseguenti a flogosi.

Tumori a cellule fusate: fibro-, condro- e osteosarcomi sono relativamente comuni, ma di non facile diagnosi citologica in quanto esfoliano con difficoltà e, nei prelievi per spazzolato, possono cedere abbastanza materiale solo quando l'epitelio sovrastante viene eroso. Le cellule dei melanomi, tipicamente caratterizzate dalla presenza di granuli citoplasmatici di pigmento, spesso assumono aspetto fusato.

Tumori a cellule rotonde: il più comune tra questi tumori è senz'altro il linfoma nel gatto. La diagnosi citologica è basata sul reperto di una prevalente popolazione pleomorfa di cellule linfoidi immature, ma falsi positivi possono essere causati da flogosi croniche linfoplasmocitiche.

Nel cane non è rara la localizzazione nasale del tumore venereo trasmissibile (TVT). In questa sede, la diagnosi differenziale fra TVT e linfoma è senz'altro più agevole con l'indagine citologica rispetto a quella istologica. Il tumore ha reperti citologici tipici e costituiti da una popolazione pleomorfa di cellule rotonde caratterizzate da un relativamente abbondante citoplasma grigiastro in cui sono spesso presenti piccoli e netti vacuoli perinucleari. Frequenti sono anche le mitosi atipiche e l'infiltrato linfoplasmacellulare. Sempre nel cane è di occasionale riscontro il mastocitoma che va differenziato con attenzione dalle molto più comuni riniti eosinofiliche nelle quali è spesso presente una componente mastocitica.

CITOLOGIA DELLE VIE AEREE PROFONDE

Negli ultimi anni si è assistito al crescente successo delle indagini citologiche a supporto dell'esame clinico della porzione distale dell'apparato respiratorio. In particolare, nella specie equina l'esame citologico delle vie aeree profonde è diventato pratica clinica routinaria in soggetti con disturbi respiratori. Un rilievo preliminare di un certo interesse è che, almeno nel cavallo sportivo, l'indagine citologica della porzione distale dell'apparato respiratorio non viene eseguita necessariamente in corso di una patologia respiratoria manifesta, ma anche a seguito a cali di rendimento di grado lieve o moderato.

TECNICHE DI PRELIEVO

Nel cane e nel gatto le tecniche di prelievo citologico delle porzioni distali dell'apparato respiratorio sono costituite da: lavaggio bronco-alveolare, spazzolati tracheali e bronchiali, nonchè aspirati ecoguidati nel caso di lesioni occupanti spazio.

Nella specie equina invece i prelievi più comunemente utilizzati includono il lavaggio transtracheale (di solito eseguito senza l'ausilio endoscopico) ed il lavaggio broncoalveolare (di solito endoscopico). Non è negli scopi di questa nota descrivere in maniera particolareggiata le tecniche di prelievo, ma è interessante far notare come nel lavaggio broncoalveolare dell'equino vengono infusi circa 300 ml, ma vi sono evidenze della possibilità di infondere anche 2 litri di liquido senza apprezzabili conseguenze cliniche.

Il materiale ottenuto con le tecniche di lavaggio viene sottoposto ad esame batteriologico e microscopico, mentre i prelievi per spazzolato o aspirato vengono esaminati solo dal punto di vista citologico.

TRATTAMENTO DEL PRELIEVO

I prelievi per aspirato e spazzolato vanno strisciati e fissati su vetrini secondo le usuali tecniche. Per i lavaggi, oltre ad eseguire subito alcuni strisci, è bene porre il prelievo in una provetta sterile e refrigerarlo finché non verrà processato dal laboratorio (citologia e microbiologia). Dal punto di vista citologico, sul campione possono essere eseguite delle conte cellulari totali sia con metodi automatici che manuali. Queste determinazioni possono tuttavia essere falsate dalla percentuale (assai variabile) di soluzione fisiologica recuperata dopo l'infusione. Più significative sono di norma le conte differenziali (in genere su 300 cellule) dei tipi infiammatori presenti nel preparato microscopico. Va comunque rilevato come le conte cellulari, sia sul liquido prelevato che sul vetrino, abbiano un relativo scarso interesse nella pratica citologica quotidiana, mentre assumono un certo rilievo statistico in un contesto di ricerca quando siano messi a confronto due gruppi di soggetti (trattati/controlli, malati/sani ecc.).

Il liquido ottenuto dai lavaggi tracheale o broncoalveolare può essere strisciato tal quale, tuttavia molto spesso questa operazione darà un cattivo risultato in quanto le cellule, troppo diluite e poste in un liquido contenente poche proteine, tenderanno a lisarsi e ancora, sempre a causa dell'eccessivo contenuto acquoso del prelievo, si avranno difficoltà di fissazione all'aria cui conseguirà un preparato illeggibile con cellule coartate nelle quali sarà impossibile distinguere il nucleo dal citoplasma. Per questi motivi la cellularità del campione deve spesso essere accresciuta con metodi di concentrazione delle cellule. La centrifugazione del liquido a basso numero di giri (inferiore a 1000 rpm) e lo striscio del sedimento, dopo averlo risospeso in 1-2 gocce di siero bovino, costituiscono un metodo economico, ma non così soddisfacente come il ricorso alla citocentrifuga che permette di concentrare molte cellule, ben conservate, in un punto determinato del vetrino.

Alla fissazione del campione all'aria segue la colorazione con metodo Romanowsky, ma altre colorazioni possono essere utilizzate (es. Ematossilina-Eosina, Papanicolaou su materiale fissato in alcool 95% o cytospray) o rendersi necessarie (es. Gram, PAS, Blu du Prussia ecc.) per valutare l'eventuale presenza di batteri, miceti, siderociti ecc.

ESAME MICROSCOPICO

In **condizioni normali** il prelievo citologico delle vie respiratorie profonde contiene variabili quantità di muco, cellule e altro materiale di varia origine.

Il muco può apparire sotto 3 forme: materiale filamentoso di colore rosato, addensato nelle cosiddette "spirali di Curschmann" (fig.4) o, ancora, come granulazioni azzurrofile sparse sul fondo del preparato o concentrate nel citoplasma delle cellule caliciformi.

Le cellule possono essere di origine epiteliale respiratoria (cilindriche ciliate, non ciliate, caliciformi) o digerente (di solito contaminanti del prelievo, di rado conseguenti a polmonite *ab ingestis*) e di tipo infiammatorio (monociti/macrofagi, granulociti, linfociti, mastociti) o di tipo ematico (eritrociti e cellule nucleate del sangue).

In condizioni normali i tipi cellulari presenti in campioni prelevati dalle porzioni profonde dell'apparato respiratorio variano con la specie campionata e con il tipo di prelievo. Per esempio, il lavaggio transtracheale contiene una discreta quantità di muco e un buon numero di cellule dell'epitelio respiratorio, nonchè macrofagi alveolari. Per contro, nel lavaggio broncoalveolare, muco ed epitelio sono più scarsi, mentre i macrofagi alveolari sono numerosi. Nella specie equina, altre cellule infiammatorie, in particolare i linfociti, ma anche mastociti ed eosinofili, sono frequentemente repertate in soggetti asintomatici.

Altro materiale è frequentemente repertato in condizioni normali soprattutto nell'equino ed è costituito da contaminanti (es. batteri, fra cui spicca *Simonsiella spp.* associata a voluminose cellule cheratinizzate delle prime vie digerenti; nonché pollini, miceti, granuli di talco presenti nei guanti chirurgici, cristalli di varia origine). La distinzione fra un contaminante e un patogeno viene fatta sulla base dell'assenza di sintomatologia e mancanza di un quadro citologico flogistico associato (fig.5). Sempre nella specie equina, la presenza di materiale estraneo fagocitato da macrofagi, spesso binucleati o multinucleati, è più espressione dell'ambiente polveroso o di un calo di efficienza della *clearance* mucociliare piuttosto che segno di patologia manifesta.

In **condizioni patologiche** i reperti citologici sono raramente suggestivi di una diagnosi, tuttavia vi sono alcuni quadri ben noti che verranno di seguito considerati:

– Flogosi purulenta acuta: è caratterizzata dalla presenza di neutrofili spesso degenerati (cariolisi, carioressi) nei quali è possibile spesso valutare la presenza di batteri fagocitati (fig.6). L'assenza di aspetti degenerativi o di batteri fagocitati non esclude una patologia batterica ed è quindi sempre necessario associare un'indagine colturale. Proprio in questi casi è importante che il prelievo non sia contaminato e che venga processato in tempi brevi per evitare possibili false diagnosi. Nei campioni contaminati può essere di aiuto il rilievo citologico di batteri sparsi sul fondo del vetrino piuttosto che fagocitati. Anche infezioni fungine (*Aspergillus spp., Coccidioides immitis, Criptococcus spp., Histoplasma capsulatum*) causano flogosi a carattere purulento, ma la componente macrofagica, che spesso mostra fagocitosi dell'agente eziologico, può assumere carattere dominante. Macrofagi ed epitelio iperplastico, caratterizzato da gruppi di cellule con elevato rapporto nucleo/citoplasmatico e citoplasma intensamente basofilo, aumentano nel corso di cronicizzazione del processo infiammatorio purulento batterico.

– COPD (Chronic Obstructive Pulmonary Disease): nel cavallo, la pneumopatia cronica ostruttiva, che riconosce tra le sue principali cause fenomeni di ipersensibilità nei confronti di antigeni inalati, è citologicamente caratterizzata da abbondanza di muco e neutrofili non degenerati. Reperti eventualmente associati sono costituiti da spirali di Curschmann, pochi macrofagi, eosinofili, epitelio iperplastico con aumento del numero di cellule caliciformi e, occasionalmente, metaplasia squamosa dell'epitelio stesso. L'esame colturale è sempre negativo.

– Flogosi eosinofilica: riconosce cause allergiche (le più varie) o parassitarie. Aneddotica è la polmonite eosinofilica da *Dictyocaulus arnfieldi* in equini stabulati in promiscuità o in ambienti precedentemente occupati da asini. In questi casi il parassita non giunge a maturità per cui il reperto di nematodi nel citologico, caratterizzato da numerosissimi eosinofili, è quanto mai raro. Lo stesso dicasi per le lesioni da migrazione larvale di Ascaridi nei puledri.

Nel gatto e nel cane, una flogosi eosinofilica associata ad un preciso quadro radiografico, identifica una condizione nota come PIE (pulmonary infiltrates with eosinophils) che riconosce una causa allergica ad eziologia assai varia (parassiti, farmaci, miceti, ecc.).

– EIPH (Exercise-Induced Pulmonary Hemorrhage): le emorragie polmonari da sforzo sono una particolarità del cavallo sportivo. Soggetti con emorragia polmonare indotta da sforzo presentano epistassi solo in una piccola percentuale di casi, mentre nella maggior parte delle situazioni la diagnosi può essere solo posta grazie all'esame endoscopico e/o al prelievo citologico. La presenza di eritrociti in un lavaggio tracheale o bronchiale non depone necessariamente per una diagnosi di EIPH in quanto potrebbe essere frutto di contaminazione dovuta al trauma del prelievo. Per la diagnosi è quindi necessario rilevare eritrofagocitosi da parte dei macrofagi. L'eritrofagocitosi è segno di un episodio recente quando sono fagocitati globuli rossi ancora ben riconoscibili, ma potrebbe trattarsi di contaminazione ematica se il prelievo non è processato subito e i macrofagi hanno il tempo di captare qualche eritrocita. L'eritrofagocitosi è invece segno di un episodio non recente quando siano presenti nel citoplasma dei macrofagi prodotti di demolizione degli eritrociti (emosiderina, ematoidina), oppure sono in gioco episodi subentranti quando le due condizioni siano presenti contemporaneamente.

– Neoplasie: i tumori polmonari sono assai rari nella specie equina sia come espressione di una lesione primitiva che metastatica. Non ci sono dati scientifici numericamente significativi per poter definire l'utilità dell'indagine citologica nella diagnosi di queste condizioni nella specie equina.

Nel cane e nel gatto un certo valore diagnostico nei confronti di neoplasie può essere ottenuto con prelievi aspirativi ecoguidati (Teske *et al.*,1991), mentre in un lavoro (Hawkins *et al.*,1993) viene valutata l'importanza del lavaggio broncoalveolare in soggetti portatori di linfoma non tanto a scopi diagnostici, quanto allo scopo di stadiare la malattia.

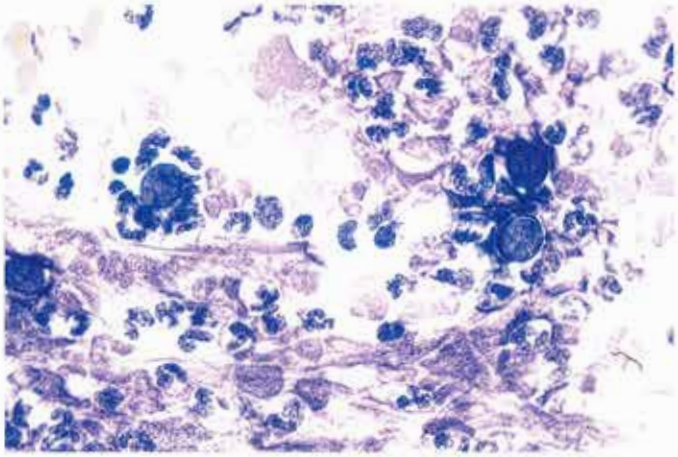

Figura 1 - Cavità nasale di cane, spazzolato, May Grünwald-Giemsa, immersione: flogosi neutrofilica in presenza di quattro spore di *Rhinospridium seeberi* sparse sul fondo.

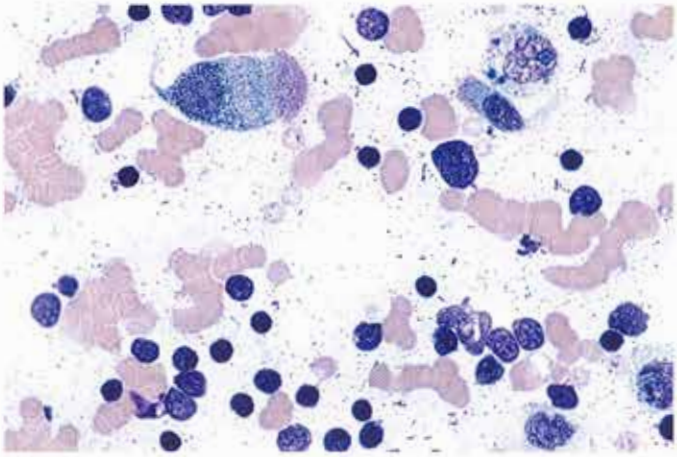

Figura 2 - Cavità nasale di gatto, spazzolato, May Grünwald-Giemsa, immersione: accanto a due cellule epiteliali ciliate, è presente un consistente infiltrato infiammatorio prevalentemente costituito da piccoli linfociti, espressione di flogosi cronica a carattere aspecifico.

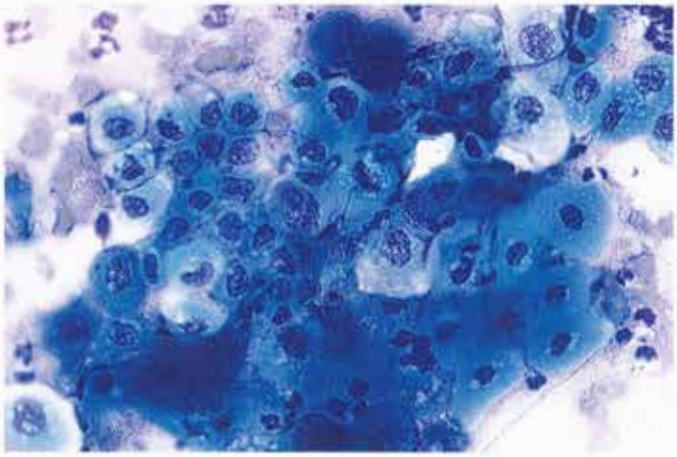

Figura 3 - Cavità nasale di cane, spazzolato, May Grünwald-Giemsa, immersione: voluminoso gruppo di cellule epiteliali squamose maligne. Nei carcinomi squamosi, in molte cellule i fenomeni di cheratinizzazione del citoplasma non si accompagnano a quelli regressivi nucleari.

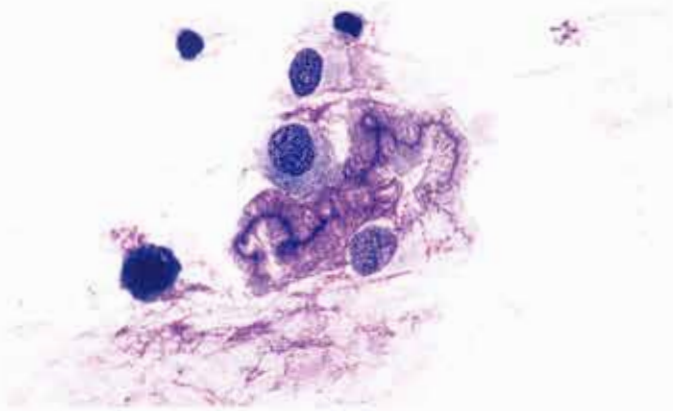

Figura 4 - Equino, lavaggio bronco-alveolare, May Grünwald-Giemsa, immersione: muco addensato in tipica "spirale di Curschmann" caratterizzata da una porzione assiale più densa.

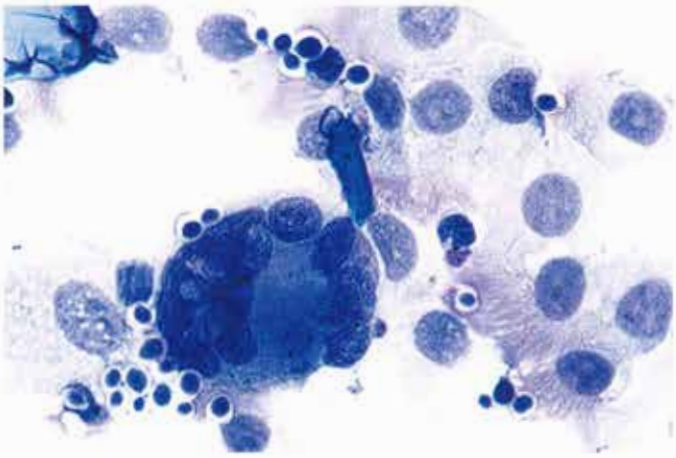

Figura 5 - Equino, lavaggio bronco-alveolare, May Grünwald-Giemsa, immersione: accanto a cellule ciliate delle vie respiratorie e ad un grosso macrofago multinucleato, sono presenti numerose strutture levuliformi (caratterizzate da porzione centrale scura ed alone chiaro) sparse sul fondo, ma non associate a reperti infiammatori. Tali reperti non sono suggestivi di infezione da lieviti.

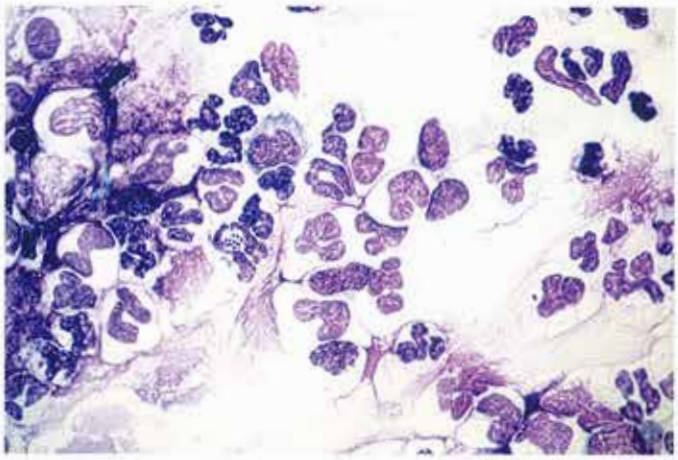

Figura 6 - Equino, lavaggio bronco-alveolare, May Grünwald-Giemsa, immersione: flogosi neutrofilica con aspetti degenerativi leucocitari (cariolisi) e fagocitosi batterica (cocchi) in corso di pneumopatia batterica acuta.

BIBLIOGRAFIA

1) CANIATTI M., TRABUCCO M., MORTELLARO C.M., ROMUSSI S., ROCCABIANCA P. (1994): *Diagnosis of nasal tumors in dogs: value of rhinoscopy-assisted biopsies*. Abstracts XII Meeting European Society of Veterinary Pathology. Mondovì, September 18-22, pag.120.

2) CANIATTI M., ROCCABIANCA P., GHISLENI G., MORTELLARO C.M., ROMUSSI S., MANDELLI G. (1998): *Evaluation of brush cytology in the diagnosis of chronic intranasal disease in cats*. Journal of Small Animal Practice: **39**: 73-77.

3) HAWKINS E.L., MORRISON W.B., DENICOLA D.B., BLEVINS W.E. (1993): *Bronchoalveolar lavage fluid from 47 dogs with multicentric malignant lymphoma*. JAVMA **203**: 1418-1425.

4) TESKE E., STOKHOF A.A., INGH T.S.G.A.M. VAN DEN, WOLVERKAMP W.T.C., SLAPPENDEL R.J., VRIES H.W. DE (1991): *Transthoracic needle aspiration biopsy of the lung in dogs with pulmonic diseases*. Journal of the American Animal Hospital Association **27**: 289-294.

5) ZINKL J.G. (1992): *The lower respiratory tract. Pag.77-87. In: Cytology and hematology of the horse*. R.L. Cowell, R.D. Tyler Eds., Lea & Febiger, Philadelphia.

Lezioni di
Citologia Diagnostica Veterinaria
Brescia, 22-26 Giugno 1998

D. DE LORENZI[1], C. CANTILE[2], A. POLI[2]

ESAME CITOLOGICO DEL LIQUIDO CEFALORACHIDIANO

[1] Specialista in Clinica degli Animali da Compagnia - Forlì;
[2] Dipartimento di Patologia Animale, Profilassi ed Igiene degli Alimenti - Università di Pisa

INTRODUZIONE

L'analisi di routine del liquido cefalo-rachidiano (LCR) non presenta particolari difficoltà tecniche e può essere eseguita anche senza una strumentazione particolarmente costosa. Nonostante ciò, questo esame è entrato solo recentemente nella pratica veterinaria. I motivi di questo tardivo impiego sono essenzialmente due: in primo luogo la necessità di ottenere una quantità sufficiente di liquor per il basso contenuto cellulare e secondariamente la grande sensibilità delle cellule alle influenze meccaniche, termiche e chimiche. Lo sviluppo di tecniche in grado di utilizzare piccole quantità di LCR e contemporaneamente di preservare morfologicamente gli elementi cellulari hanno segnato una svolta decisiva nell'impiego di questa analisi.

Le lesioni del sistema nervoso centrale (SNC) non causano costantemente alterazioni del LCR: queste dipendono più dalla localizzazione e dal tipo delle lesioni che dalla loro entità.

Lesioni a carico delle meningi causano modificazioni liquorali maggiori rispetto a lesioni encefaliche. In corso di flogosi suppurative delle meningi, ad esempio, si osservano marcate modificazioni del contenuto cellulare e proteico del LCR, mentre in corso di cimurro ci può essere un aumento limitato del numero delle cellule e cani con neoplasie del SNC possono addirittura non presentare alterazioni significative.

Proprio per questo motivo l'esame del LCR deve essere effettuato sempre dopo un'accurata visita neurologica e dopo che è stata elaborata una logica lista di diagnosi differenziali: le informazioni raccolte con quest'ulteriore indagine collaterale potranno, a questo punto, essere utili per la soluzione del problema clinico. È da ricordare che il prelievo di LCR viene effettuato in anestesia generale ed in soggetti con disturbi neurologici. Questo deve far considerare con particolare attenzione l'opportunità di effettuare l'esame. L'analisi del LCR deve comunque essere sempre effettuata prima di un esame mielografico, perché in caso di meningite o meningomielite l'esame mielografico potrebbe rivelarsi controindicato (Chrisman, 1992).

Sebbene il liquido cefalorachidiano venga spesso trattato come uno dei fluidi delle cavità corporee, esistono delle rilevanti differenze tra questo ed i versamenti cavitari. In primo luogo il LCR è fisiologicamente presente, mentre nei versamenti cavitari (pleurici, pericardici e peritoneali), quando vengono campionati sono espressione di processi patologici. In secondo luogo le cellule pia-aracnoidali che delimitano lo spazio subaracnoideo raramente esfoliano anche in presenza di processi patologici, mentre le cellule mesoteliali al contrario esfoliano con grande facilità assumendo figurazioni diverse e spesso talmente simili a quelle delle cellule neoplastiche da creare problemi interpretativi anche ai citologi esperti. La presenza di un ec-

cesso di liquido pleurico, pericardico e peritoneale è sempre espressione di un processo patologico e la valutazione citologica di queste effusioni è volta, primariamente, ad escludere o confermare la presenza di cellule neoplastiche; il LCR al contrario viene analizzato in un'ampia serie di situazioni patologiche spesso causate da agenti infettivi o parassitari.

Per poter interpretare i cambiamenti che possono essere rilevati nella composizione del LCR è necessario conoscere i meccanismi di formazione e la composizione normale del liquor.

FORMAZIONE E FUNZIONE DEL LIQUIDO CEFALORACHIDIANO

Il LCR è una soluzione ionica con un basso contenuto proteico. Per la maggior parte è prodotto dalle cellule dei plessi corioidei e dalle cellule ependimali che tappezzano i ventricoli e, in minima parte, dalle cellule endoteliali dei capillari del cervello (Nattie, 1983). Le concentrazioni di Na^+, Cl^- e Mg^{++} sono più alte nel LCR che nel plasma, per un passaggio attivo del Na^+ e per l'intervento della pompa Na^+-K^+ posta sulla superficie delle cellule dei plessi corioidei, mentre le contrazioni di glucosio, K^+ e Ca^{++} sono più basse (Wright, 1978). Anche la concentrazione proteica del LCR è molto più bassa rispetto a quella plasmatica (De Lahunta, 1983). Il LCR circola dentro il sistema ventricolare ed entra nello spazio sub-aracnoideo attraverso i forami laterali del IV ventricolo, bagna la superficie esterna del cervello e del midollo spinale circolando tra l'aracnoide e la pia madre in senso cranio-caudale e svolgendo un ruolo importante nella regolazione della pressione endocranica. Il rinnovamento del LCR è molto rapido: il riassorbimento avviene attraverso i villi aracnoidei localizzati nelle vene cerebrali o nei seni venosi subaracnoidei e attraverso le vene o i linfatici posti attorno alle radici dei nervi spinali. In parte può anche passare nel parenchima cerebrale attraverso le cellule ependimali (De Lahunta, 1983). La quantità di LCR che si forma nell'unità di tempo varia con la specie: è di 0,05 ml/minuto nel cane, 0,02 ml/minuto nel gatto e 0,5 ml/minuto nell'uomo. La sua formazione è indipendente dalla pressione idrostatica del sangue e del LCR stesso, diminuisce solo con la riduzione della pressione oncotica del sangue (Cook e De Nicola, 1991).

Il LCR costituisce quindi un mezzo acquoso che ricopre e protegge il SNC, contribuisce a limitare le variazioni della pressione endocranica ed a fornire sostanze nutritive e eliminare metaboliti tossici. Il LCR svolge anche la funzione di attivare specifici recettori nel SNC che intervenendo sulla respirazione possono partecipare al mantenimento dell'equilibrio acido basico. Esistono almeno due barriere tra il torrente circolatorio ed il parenchima nervoso: la prima, la barriera emato-encefalica costituita dalle cellule endoteliali unite da giunzioni serrate, protegge il SNC da diverse sostanze ad azione tossica pur lasciando il libero passaggio agli ioni ed al glucosio e la seconda tra il LCR e il liquido interstiziale cerebrale. Le cellule ependimali che tappezzano i ventricoli e l'acquedotto mesencefalico costituiscono le componenti della seconda barriera. In alcune regioni sensibili agli stimoli chimici (area postrema) la presenza di fenestrature costituisce una comunicazione diretta tra il LCR ed il liquido interstiziale del SNC. Il LCR è soggetto in maniera minore rispetto al plasma alle variazioni di pH, per i meccanismi di controllo messi in atto dalle cellule dei plessi corioidei.

TECNICHE DI PRELIEVO DEL LCR

Come abbiamo già accennato la raccolta del LCR può essere di grande utilità per arrivare ad un'appropriata diagnosi, ma può essere controindicata in soggetti che hanno subito un forte trauma perché le manualità possono essere pericolose. La raccolta di LCR può essere anche contrindicata in situazioni che causano un aumento della pressione endocranica, come un edema cerebrale, in caso di idrocefalo o di emorragie intracraniche, questo perché un improvviso rilascio della pressione al momento della raccolta può causare erniature sottotentoriali e nel foramen magnum (Kornegay, 1981). Il LCR viene di solito raccolto, nel cane e nel gatto, dalla cisterna magna posta all'altezza dell'articolazione atlanto-occipitale con un ago da punzione rachidiana di 20-22 ga e da 50 mm nella maggior parte dei casi e da 60 mm nei cani di grossa taglia. Dopo aver infisso l'ago il LCR normalmente fuoriesce dal cono e può essere raccolto per caduta in piccole provette da 2 ml. Il LCR può essere raccolto anche dalla cisterna lombare, ma in questo caso la manualità presenta maggiori difficoltà. Nel cane in genere viene effettuata nello spazio L5-L6 o L6-L7 (Oliver *et al.*, 1987). La raccolta in questa sede può essere utile se si sospetta una lesione midollare nella regione toraco-lombare perché il LCR scende lungo lo spazio subaracnoideo midollare e nel canale ependimale e quindi può modificarsi se sono presenti lesioni in queste regioni.

Durante la raccolta del campione possono essere lesionate vene intervertebrali, in questo caso ci può essere una contaminazione con sangue. Se questa contaminazione è limitata il campione può essere egualmente utilizzato: la presenza di sangue si osserva infatti nel primo LCR che esce dal cono dell'ago che può essere scartato. Come regola generale va tenuto presente che le prime gocce prelevate per rachicentesi devono essere sempre scartate per la possibilità di una contaminazione ematica anche se non macroscopicamente evidenziabile.

Per l'effettuazione dei diversi esami sono sufficienti 1-3 ml di LCR nel cane e 0,5-1 ml nel gatto, Rimuovere quantità superiori può essere pericoloso perché possono insorgere emorragie meningee.

TECNICHE DI ALLESTIMENTO DEI PREPARATI CITOLOGICI

L'obiettivo principale che il laboratorio di citologia deve proporsi nell'allestimento di preparati dal LCR è quella di ottenere sul vetrino un elevato recupero di cellule ben conservate anche a partire da campioni di solito esigui per le difficoltà di raccolta di questo fluido. Data la labilità agli agenti meccanici, chimici e termici delle cellule, soprattutto per il basso contenuto proteico del LCR e per il tempo che può intercorrere tra la loro esfoliazione e la loro fissazione, l'allestimento di questi preparati citologici costituisce una vera e propria urgenza tecnica. A differenza di altri fluidi che possono essere conservati a +4°C oppure "prefissati", il LCR deve essere trattato, per le indagini citologiche, microbiologiche e biochimiche, nel più breve tempo possibile.

Sulla prima aliquota raccolta deve essere eseguita la conta cellulare mentre l'esame citologico e le altre indagini (microbiologiche e biochimiche) potranno essere eseguite su un'aliquota successiva che dovrà essere raccolta in una provetta sterile.

Prima di effettuare il conteggio e la raccolta delle cellule è opportuno effettuare un esame macroscopico del LCR. Nei piccoli animali il LCR è limpido ed incolore come l'acqua, tanto è vero che può essere comparato con un tubo contenente acqua per svelare le più piccole variazioni di torbidità e colore (Cook e De Nicola, 1991). Un aumento della torbidità è sempre legato ad un aumento della cellularità e/o del contenuto proteico: sono sufficienti più di 200 cellule nucleate/µl o più di 400 eritrociti/µl per causare una leggere torbidità (Kjeldesberg e Knight, 1986). Un aumento della torbidità può avere cause diverse, come la presenza di eritrociti, cellule infiammatorie, cellule tumorali o microrganismi, pertanto la causa precisa dell'aumento di torbidità deve essere determinata mediante esame microscopico.

Il LCR è normalmente incolore ed una tinta rosata o rossa suggerisce la presenza di sangue. Se dopo centrifugazione si osserva la presenza di un bottone rosso e di un surnatante incolore significa che la colorazione è dovuta alla presenza di emazie che hanno contaminato il prelievo o che sono presenti nello spazio subaracnoideo per un emorragia recente. La presenza di un sopratante xantocromico (giallo o giallo-arancio) è generalmente legata ad una emorragia pregressa accompagnata da lisi dei globuli rossi con accumulo di emoglobina o metaemoglobina. Colorazioni anomale possono anche essere osservate per un aumento delle proteine, in presenza di bilirubinemia e in certi casi di idrocefalo o per la presenza di neoplasie del SNC (Krieg, 1979).

La densità del LCR può essere determinata con un refrattometro: normalmente varia da 1004 a 1006 ed aumenta per l'innalzamento della concentrazione proteica (Wilson e Stevens 1978).

Tra le diverse indagini senza dubbio, l'esame citologico è uno dei più utili ed è quello che di sovente consente di effettuare una diagnosi eziologica.

Il conteggio dei globuli rossi e delle cellule nucleate deve essere effettuato rapidamente mediante l'uso di una camera conta globuli che può essere quella di Thoma, di Burker etc. Parallelamente deve essere effettuata un'analisi qualitativa delle cellule presenti. Esistono varie tecniche per la raccolta delle cellule sul vetrino:

A) *Centrifugazione* - il campione di LCR viene centrifugato ed il sedimento strisciato. Questo metodo, seguito per decenni è oggi completamente abbandonato: offre un buon recupero di cellule da un punto di vista quantitativo, ma data la labilità di queste elementi figurati non consente di raggiungere uno standard qualitativo accettabile, specialmente se confrontato con altri metodi;

B) *Camera di sedimentazione* (di Sayk) - questa tecnica è basata sul principio di un lento assorbimento di un fluido da parte di uno spesso strado di carta assorbente. Se l'assorbimento è molto lento le cellule non vengono assorbite e sedimentano sul vetrino. Lo svantaggio principale di questo procedimento è presentato dalla perdita del LCR e del 20-30% delle cellule che vengono assorbite dalla carta da filtro. Siccome la perdita della componente cellulare avviene soprattutto a carico dei linfociti, un eventuale conteggio differenziale dei campioni con pleiocitosi mista, risulterà poco attendibile. La perdita cellulare potrà essere sensibilmente ridotta inumidendo preliminarmente la carta da filtro con soluzione fisiologica. Camere di sedimentazione modificate rispetto a quella originale, garantiscono un migliore recupero cellulare permettendo di incrementare la pressione sulla carta assorbente e quindi di diminuire la velocità di assorbimento del liquido e di conseguenza la perdita cellu-

lare. La morfologia cellulare di campioni allestiti con questa tecnica è eccellente spesso migliore di quella rilevabile in campioni citologici allestiti con citocentrifuga.

C) *Citocentrifugazione* - è interessante notare come questa metodica sia stata considerata una modifica particolare della camera di Sayk, perché con la centrifugazione viene accelerato il processo di assorbimento del liquido da parte di carta da filtro e quindi di sedimentazione. La carta è compressa in modo tale da impedire un assorbimento troppo rapido che comporterebbe la perdita di una parte delle cellule. La centrifugazione non deve superare i 500-600 g per 10 minuti. L'arricchimento dei campioni liquorali con proteine (es. albumina bovina al 22% o con siero autologo) migliora notevolmente la morfologia cellulare dei campioni. L'arricchimento viene fatto in ragione di una goccia di albumina bovina o 5 gocce di siero ogni 5 gocce di liquor.

D) *Filtrazione attraverso membrane porose* - questo metodo applicabile a tutti i tipi di fluidi prevede l'impiego di membrane porose (Millipore) in policarbonato oppure acetato di cellulosa. I pori possono avere diametro diverso e devono essere in precedenza preespansi in etanolo. Queste membrane normalmente si presentano opache e richiedono un processo di diafanizzazione ed un mezzo di montaggio che abbia un indice di rifrazione il più possibile uguale al loro. L'apparecchiatura per la filtrazione è costituita da un cilindro metallico cavo entro il quale viene versata la sospensione cellulare. La base del recipiente presenta un foro corrispondente per forma e superficie alla membrana. Questa viene posta sulla faccia superiore porosa di un portafiltri cavo, foggiata a tronco di cono rovesciato. Il cilindro ed il portafiltro vengono fissati con appositi morsetti. La parte terminale può essere applicata ad una pompa a vuoto o può esserci uno stantuffo nel cilindro per creare una pressione di filtrazione. Esistono varie modifiche a questo sistema come ad esempio il cosiddetto "filter imprint" che permette il trasferimento delle cellule raccolte dalla membrana su un vetrino. Pur essendo complessa, questa tecnica presenta alcuni vantaggi, ad esempio consente di raccogliere il liquor utilizzato per isolare le cellule, ma la qualità della morfologia cellulare non è sempre ottimale.

Qualunque sia la tecnica di concentrazione cellulare i campioni citologici liquorali dovrebbero comunque essere sempre colorati separatamente per evitare contaminazioni da parte di residui cellulari o agenti eziologici quali batteri o miceti provenienti da altri campioni che potrebbero orientare in maniera errata il referto.

CITOLOGIA DEL LIQUOR NORMALE

In letteratura non vi è un assoluto accordo sulla composizione cellulare normale del LCR. Mentre tutti concordano sulla presenza fisiologica di piccoli linfociti, linfociti attivati e monociti/macrofagi, vi sono pareri discordanti riguardo alla presenza di neutrofili ed eosinofili. Per ciò che riguarda i neutrofili vi sono numerose segnalazioni (Cook e De Nicola, 1988; Christopher *et al.*, 1988) circa la presenza in piccolo numero e con aspetto non degenerato nel liquor di cani e gatti normali. Più rara sarebbe la presenza anche di un singolo eosinofilo. Se si sospetta un'emorragia traumatica il numero dei globuli rossi presenti può essere usato per correggere il

numero dei leucociti rilevati nel liquor stesso. In linea di massima nel cane ogni 500 globuli rossi/µl rilevati deve essere sottratto 1 leucocita da quelli contati e nel gatto, invece, ne viene sottratto 1 ogni 100 globuli rossi rilevati. In aggiunta a quanto sopra detto si può impiegare una formula che tiene conto anche del numero degli eritrociti e dei leucociti circolanti (Chrisman, 1992). La formula è $W=WBC_l - (WBC_S x RBC_l/RBC_S)$ dove W è il numero dei leucociti nel liquor corretti, WBC_l è il numero dei leucociti totali nel liquor, RBC_l è il numero degli eritrociti totali nel liquor, RBC_S è il numero degli eritrociti totali circolanti e WBC_S è il numero dei leucociti circolanti. Bisogna sottolineare che questa formula di correzione darà valori non esatti in modo assoluto principalmente perché in presenza di un'elevata contaminazione ematica del liquor una conta precisa dei globuli rossi risulta pressoché impossibile.

I tre citotipi principali che possono essere rilevati in campioni di liquor ottenuti per centrifugazione o sedimentazione e colorati con colorazioni di tipo Romanowsky (May Grünwald-Giemsa e Dift Quick) dopo fissazione all'aria sono costituiti da:

A) *Piccoli linfociti* (Fig. 1A) - si tratta di cellule piccole (9-12 µm), isometriche, indistinguibili dai linfociti del sangue periferico, caratterizzate da nuclei a struttura cromatinica compatta o grossolana, rotondeggianti od ovalari con un ristretto margine citoplasmatico periferico pallidamente bluastro. Raramente è identificabile un piccolo nucleolo. Il linfocita è la cellula percentualmente prevalente ed è, nella specie umana, rappresentata al 90% da elementi T. Si ritiene che queste cellule siano di derivazione ematica.

B) *Grandi linfociti* (Fig. 1A) - o cellule linfocitoidi, preimmunociti, linfociti intermedi, preimmunociti reattivi. Questi elementi hanno dimensioni maggiori (12-15 µm), citoplasma più ampio, agranulare, nucleo a struttura cromatinica più grossolana e frequente presenza di due nucleoli. In genere rappresentano una quota minore al 5% degli elementi presenti nel LCR. Mentre i piccoli linfociti liquorali sarebbero una sorta di cellule quiescenti, i linfociti reattivi possono trasformarsi in plasmacellule od in linfociti maturi.

C) *Cellule istiocitoidi meningee* (Fig. 1B) - sono chiamate anche cellule mesoteliali pia-aracnoidali, PAM-cells, reticolomonociti. Sono cellule di grossa taglia (20-50 µm) con nucleo reniforme o a ferro di cavallo, a fine reticolo cromatinico, spesso con nucleoli pallidi e voluminosi. Queste cellule hanno un caratteristico potere macrofagico su globuli rossi, linfociti, sostanze iniettate come mezzo di contrasto, batteri, pigmenti ed altri macrofagi che, per invecchiamento cellulare, abbiano perduto la loro capacità funzionale. Secondo alcuni autori queste cellule sono di derivazione ematica, mentre secondo altri rappresentano una speciale forma di sopravvivenza di promonociti leptomeningei esfoliati dall'aracnoide e per questo motivo vengono anche definite, come abbiamo detto, cellule mesoteliali pia-aracnoidali.

Il LCR non contiene normalmente eritrociti. Il rilievo di tali elementi pone il problema di distinguere una contaminazione ematica, conseguente alla puntura di una vena durante il prelievo, da una effettiva emorragia subaracnoidea o intracerebrale. Le seguenti indicazioni possono risultare utili nel differenziare un fenomeno di contaminazione traumatica da un quadro di reale emorragia:

• un'emorragia iatrogena manifesta la sua presenza specialmente all'inizio del prelievo con una diminuzione nei campioni raccolti nelle provette successive, men-

tre nelle emorragie patologiche subaracnoidali il sangue è uniformemente distribuito in tutti i campioni;

• dopo centrifugazione, le emorragie da puntura mostrano un surnatante limpido, mentre nelle emorragie patologiche subaracnoidali è presente xantocromia. Tale colorazione è data dalla ossiemoglobina liberata dagli eritrociti in seguito alla lisi che in genere avviene da 2 a 4 ore dopo il rilascio nel liquor. Nelle 24 ore successive l'emoglobina si converte in bilirubina conferendo il caratteristico colore giallo arancio che può permanere per diverse settimane;

• se il prelievo è molto emorragico a seguito di un trauma iatrogeno è inoltre possibile rilevare la formazione di piccoli coaguli, fenomeno che in genere non si verifica a seguito di una pregressa emorragia subaracnoideaa;

• La presenza di eritrociti crenati non permette di differenziare un'emorragia iatrogena da una patologica. Il rilievo di uno o due macrofagi presentanti eritrofagocitosi non è un indice assoluto di emorragia subaracnoidea poiché questo fenomeno può verificarsi anche in vitro nel giro di 1-2 ore. Una volta fagocitati, i globuli rossi perdono rapidamente la loro colorazione rosata ed appaiono come vacuoli otticamente vuoti all'interno del citoplasma dei macrofagi. Dopo 4 giorni diviene evidente all'interno dei macrofagi (che prendono il nome di siderofagi) la presenza di emosiderina sotto forma di granuli marrone scuro o nero. Pertanto il rilievo di siderofagi è un indice molto più sicuro di emorragia subaracnoidea patologica rispetto al rilievo di pochi macrofagi con eritrofagocitosi. Se i macrofagi che presentano eritrofagocitosi sono numerosi, specialmente in un campione che è stato rapidamente concentrato, si può sospettare una pregressa emorragia subaracnoidea.

Occasionalmente è possibile rilevare nel liquor normale ed in quello patologico cellule di origine ependimale oppure derivanti dai plessi corioidei. Da un punto di vista citologio è difficile differenziarle: entrambe si presentano in clusters formati da elementi uniformi per dimensioni forma ed aspetto. I nuclei hanno le dimensioni di un piccolo linfocita con cromatina finemente distribuita, mentre il citoplasma è abbondante, grigio-bluastro (Fig. 1C). È importante riconoscere queste cellule perché possono essere confuse con cellule neoplastiche: il loro aspetto, tuttavia, è sempre invariabilmente benigno dal punto di vsita citologico e la loro presenza nel liquor non ha un interesse diagnostico particolare.

Altre cellule che possono essere identificate, seppur raramente, nel liquor normale, sono le cellule che provengono dal midollo osseo o dalle strutture osteocartilaginee limitrofe. Cellule cartilaginee e/o cellule immature della serie normoblastica, granuloblastica e piastrinopoietica si possono infatti mettere in evidenza come conseguenza di un prelievo indaginoso con penetrazione dell'ago nel disco intervertebrale o nella spongiosa di un corpo vertebrale (Fig. 1D).

Un elemento contaminante non cellulare a volte rilevato nei campioni citologici di LCR può essere rappresentato dai granuli di amido dei guanti sterili talvolta usati nelle manovre di rachicentesi. Si tratta di formazioni rotondeggianti o grossolanamente poligonali di dimensioni variabili, generalmente non colorate e presentanti nel loro centro piccole incisure a "x", a "+" od a "y". Questi granuli possono essere anche fagocitati dai macrofagi vitali nel LCR, se questo non è immediatamente trattato, e creare quadri di pseudofagocitosi intravitale. Devono essere differenziati da microroganismi responsabili di patologie del SNC come il *Cryptococcus neoformans*.

La contaminazione liquorale con squame cornee anucleate non è evenienza rara e può originare dal trascinamento da parte dell'ago da rachicentesi di epitelio cutaneo del paziente o per contaminazione ambientale o da residui cellulari presenti nei liquidi di colorazione se non freschi o preventivamente filtrati.

CITOLOGIA DEL LIQUOR IN CORSO DI PATOLOGIA

In generale, la valutazione citologica del LCR deve essere eseguita anche in presenza di un modesto aumento delle cellule nucleate presenti. In uno studio eseguito su 110 campioni citologici prelevati da cani con un numero di cellule normale (da 0 a 6 cellule nucleate/µl) circa il 25% presentava anomalie nella distribuzione o nella morfologia cellulare (Christofer *et al.*, 1988). Una precisa distinzione tra i vari meccanismi patologici (infiammatorio, degenerativo e neoplastico) così come il rilievo di una specifica patologia coinvolgente il SNC è spesso difficile attraverso il solo esame del LCR, anche perché la distribuzione e la morfologia delle cellule variano notevolmente durante l'evoluzione della malattia e sotto l'azione di farmaci eventualmente usati. Un elenco di possibili diagnosi differenziali, derivabili dall'entità della pleiocitosi e della popolazione cellulare prevalente è riportato nella tabella 1.

In particolare le principali alterazioni quali-quantitative nella composizione cellulare del liquor possono essere le seguenti:

A) *Pleiocitosi neutrofilica* - come riportato in tabella le possibili diagnosi differenziali da prendere in considerazione in questo caso sono numerose. La presenza anche di pochi neutrofili che presentano chiari segni di degenerazione a carico del nucleo (rigonfiamento, ialinizzazione, cariolisi e carioressi) deve sempre indurre il sospetto di una flogosi settica di natura batterica (Fig. 1E). Le meningiti o le meningoencefaliti batteriche sono patologie relativamente poco comuni nel cane e nel gatto e derivano generalmente da quadri di setticemia o da emboli settici. Se il prelievo viene eseguito in animali con meningoencefalomieliti settiche non ancora trattate con antibiotici, il riscontro di una notevole pleiocitosi (anche > a 1000 neutrofili/µl) è un rilievo pressoché costante, mentre non altrettanto costante è l'individuazione di germi liberi o fagocitati (Fig. 1F). L'esame colturale assume, in questi casi, importanza fondamentale per l'individuazione dell'agente eziologico. Tuttavia se l'esame del liquor viene eseguito durante o dopo la terapia antibiotica, oppure in una fase di iniziale guarigione spontanea o, ancora, in fase di cronicizzazione del processo patologico, può essere estremamente difficoltoso definire un quadro di pregressa flogosi batterica. Questo perché i reperti citologici liquorali possono essere influenzati dalla fase evolutiva della malattia: ad una prima fase corrispondente alla risposta primaria dell'ospite caratterizzata da una pleiocitosi neutrofilica con segni di degenerazione nucleare più o meno evidente, segue una seconda fase conseguente alla produzione di una risposta immunitaria con diminuzione degli elementi figurati, marcate note regressive a carico dei neutrofili, comparsa di linfociti e macrofagi attivati. Nell'ultima fase, corrispondente alla guarigione clinica, predominano i piccoli linfociti, linfociti attivati e macrofagi pur permanendo una certa quantità di neutrofili non degenerati. Pertanto un'analisi seriale del liquor permette una valutazione affidabile della risposta alla terapia: questa pratica, comune in medicina umana dove la raccolta del liquor viene eseguita in anestesia locale, non può essere applicata routinariamente in medicina veterinaria per la necessità di eseguire il prelievo in anestesia generale.

Nella pratica, la meningite-arterite sensibile ai corticosteroidi (SRMA) rappresenta la più comune causa di pleiocitosi neutrofilica nei cani giovani di taglia mediogrande. Si tratta di una patologia non del tutto spiegata anche se sembra causata da un meccanismo immunomediato. In questi animali, l'esame del liquor evidenzia notevole pleiocitosi, spesso > a 500 cellule/μl, la cui componente principale è formata da neutrofili non degenerati con una percentuale sul totale delle cellule variabile da 80 a 100% (Figg. 2A-B). La somministrazione di glucocorticoidi, oltre a determinare un forte miglioramento dei sintomi clinici, induce un calo delle cellule presenti nel liquor ed un cambiamento nella composizione cellulare con un incremento della componente mononucleata.

In corso di meningoencefalite acuta, come nel caso del cimurro del cane, è stata raramente segnalata, per la presenza di fenomeni degenerativi meningei, una pleiocitosi marcata con componente neutrofilica superiore al 50% (Vandevelde e Spano, 1977). Sempre per lo stesso motivo, ovvero come conseguenza di intensi fenomeni necrotico-degenerativi, una pleocitosi prevalentemente neutrofilica (fino al 95% anche se generalmente non superiore al 50-60%) si può rilevare in corso di neoplasie che interessano il SNC, specialmente in presenza di meningiomi (Bailey e Higgins, 1986).

Nel gatto in corso di FIP con coinvolgimento meningoencefalico è possibile il rilievo di una pleiocitosi prevalentemente neutrofilica (fino a 1000 cellule/μl con 80-90% di neutrofili non degenerati) al posto della più comune risposta infiammatoria mista comprendente linfociti attivati, piccoli linfociti, monocito/macrofagi e pochi neutrofili. I mezzi di contrasto iodati usati per la mielografia a volte inducono, 24 ore dopo la loro introduzione, una flogosi meningea con pleiocitosi neutrofilica e monocitica da lieve ad elevata (Widner *et al.*, 1991); anche per questo motivo, l'esame del liquor deve essere effettuato prima della eventuale mielografia. Infine, compressioni spinali, derivanti da patologie degenerative discali, fratture o spondilopatie gravi possono indurre una leggera pleiocitosi con neutrofilia variabile dal 10 al 50% (Thompson *et al.*, 1989).

B) *Pleiocitosi linfocitica* - quadri di pleiocitosi linfocitica vengono tipicamente associati ad infezioni virali con coinvolgimento meningoencefalico. Il cimurro, in particolare, provoca generalmente una pleiocitosi superiore a 50 cellule/μl con componente linfocitaria spesso superiore al 60% (Fig. 2C). A volte è possibile identificare all'interno di alcuni linfociti del liquor, analogamente a quanto avviene in quelli di derivazione ematica, corpi inclusi intracitoplasmatici di colore viola scuro, fortemente suggestivi di infezione cimurrosa.

Nella meningoencefalite necrotizzante di alcune razze canine (Carlino, Maltese e Yorkshire), patologia ad eziologia ignota che coinvolge i soggetti di queste razze generalmente entro i primi due o tre anni di vita, l'esame del liquor tipicamente presenta una notevole pleiocitosi (200-500 cellule/μl) con una componente linfocitaria altissima dall'80% al 100% (Bernardini *et al.*, 1997).

Un'altra malattia ad eziologia non nota, la meningoencefalomielite granulomatosa (GME) spesso presenta una pleiocitosi caratterizzata da linfocitosi anche superiore al 50%. Non si tratta però di un reperto costante poiché a volte l'aumento cellulare è causato da monociti o più raramente, da neutrofili non degenerati.

Come già detto nella parte relativa alla pleiocitosi neutrofilica, nelle fasi corri-

spondenti alla guarigione clinica (spontanea od indotta da terapia) delle meningoencefaliti batteriche, possono dominare quadri di pleiocitosi linfocitica e/o monocitica.

Fra le cause di incremento linfocitario nel liquor ricordiamo la meningoencefalite da *Toxoplasma gondii* nel cane (Dubey *et al.*, 1990) e, sempre nel cane, l'Ehrlichiosi con localizzazione nel SNC (Greene, 1986).

C) *Pleiocitosi eosinofilica* - i granulociti eosinofili non sono normalmente presenti nel liquor, anche se su questo argomento non vi è completo accordo tra gli autori. Le pleiocitosi prevalentemente eosinofiliche sono estremamente rare nel cane e gatto ed un aumento relativo degli eosinofili è stato segnalato in associazione con un aumento di altre linee cellulari, generalmente neutrofili, nella SRMA.

Generalmente le encefaliti protozoarie e micotiche determinano una pleiocitosi moderata (da 30 a 100 leucociti/µl) con una popolazione cellulare mista neutrofila-monocitica. Una pleiocitosi marcata (100/200 leucociti/µl ed oltre) con predominanza di eosinofili è stata osservata in corso di angiostrongilosi e prototecosi nel cane.

In un lavoro relativamente recente (Smith-Mawie *et al.*, 1989) è stata discussa una patologia di tipo meningoencefalico del cane, prevalentemente Golden Retriever, con elevata pleiocitosi (>1000 cellule/µl) e presenza di eosinofili fino all'80%. In nessuno di questi soggetti, colpiti da questa cosiddetta meningoencefalomielite eosinofilica, è stato possibile identificare una precisa causa dell'elevata eosinofilia.

D) *Pleiocitosi mista* (Fig. 2D)- questa forma di pleiocitosi rappresenta di fatto la più comune e la meno specifica di tutte quelle fin qui trattate. La presenza contemporanea di elementi appartenenti a varie linee cellulari (neutrofili, linfociti, monociti, macrofagi, plasmacellule ed eosinofili) è espressione comune a diverse patologie del SNC di natura infettiva, parassitaria, neoplastica, traumatica e degenerativa. In pratica, sotto la voce pleiocitosi mista possono essere incluse tutte le diverse patologie elencate nella tabella 1.

E) *Citologia del LCR in corso di tumori primitivi e secondari del SNC* - la citologia del LCR per quanto riguarda i tumori primitivi del SNC ha un'importanza relativa. In una serie di 34 tumori primitivi nel cane, confermati al tavolo necroscopico, nessuna cellula neoplastica è stata rilevata all'esame del LCR. Analoghi studi condotti in medicina umana riportano positività citologica solo nel 10-15% dei casi di neoplasia del SNC. Probabilmente ciò è dovuto a diversi fattori:

- l'eventuale possibilità diagnostica è limitata ai tumori maligni che hanno la possibilità di esfoliare nel liquor, poiché le neoplasie benigne esfoliano cellule indistinguibili da quelle normali;
- molti dei tumori di più frequente riscontro (meningiomi, adenomi ipofisari, astrocitomi) non hanno la tendenza ad esfoliare nel liquor;
- il solo dato citologico è raramente sufficiente, anche in presenza di cellule sospette di neoplasia primitiva, ad emettere una diagnosi certa per le minime atipie che queste spesso manifestano.

Esistono inoltre altre limitazioni oltre a quelle metodologiche, ad esempio l'esame del liquor in genere non è richiesto per le neoplasie encefaliche, anzi, la sua esecuzione, in presenza di sospetta ipertensione endocranica, può risultare fatale per l'animale. Leggermente diverso è il discorso per quello che riguarda i tumori metastatici. Come in un qualsiasi altro distretto dell'organismo, l'individuazione di cellule non infiammatorie o non appartenenti al SNC deve far fortemente sospettare

una neoplasia metastatica. Esistono alcune segnalazioni di identificazione di cellule metastatiche carcinomatose attraverso l'esame citologico del liquor (Fig. 2F).

Un'altra neoplasia identificabile con una certa sicurezza all'esame citologico del LCR è il linfosarcoma, specialmente quando sono coinvolte le meningi. Le cellule linfomatose sono facilmente distinguibili dalle cellule infiammatorie eventualmente presenti, per le caratteristiche citologiche quali i nuclei più voluminosi e con contorni irregolari (Fig. 2E), la presenza di nuclei convoluti, le cellule sono più grandi con scarso citoplasma, basofilo, e la presenza di frequenti mitosi ed atipie.

Cellule "blastiche" di questo tipo possono essere rilevate in campioni di LCR anche in assenza di una compromissione meningea quando, in soggetti leucemici, vengono accidentalmente trasferite dal sangue periferico al campione di liquor. Per questo motivo bisogna adottare particolare prudenza nell'emettere il sospetto di un coinvolgimento del SNC in corso di un processo linfomatoso in presenza di LCR con forte contaminazione ematica in quei soggetti in cui si siano dimostrate, allo striscio, cellule blastiche circolanti.

F) *Agenti eziologici identificabili nel LCR* - a parte i batteri, a volte identificabili in corso di meningoencefaliti settiche, non sono molti gli agenti eziologici identificabili all'esame del LCR. Fa eccezione il *Cryptococcus neoformans*, diffuso in tutto il mondo, che può essere causa di meningoencefaliti specialmente in soggetti immunodepressi o gravemente defedati per malattie concomitanti, specialmente neoplastiche. Il Criptococco misura da 5 a 15 μm di diametro, ha una forma rotonda od ellittica, si riproduce per gemmazione: le cellule figlie, attaccate alla cellula madre con un collo ristretto assumono la caratteristica forma a lacrima. Il lievito presenta una capsula rifrangente semitrasparente che con la colorazione all'inchiostro di china (1 goccia di sedimento liquorale fresco + 1 goccia di inchiostro di china) appare caratteristicamente incolore. Il Criptococco nel LCR deve essere distinto da granuli di polline contaminanti e dai granuli di talco dei guanti usati per le procedure di raccolta.

Altri agenti eziologici potenzialmente, ma molto raramente identificati nel liquor sono *Ehrlichia, Borrelia* e *Prototheca. Toxoplasma gondii* e *Neospora caninum* essendo generalmente confinati ai tessuti del SNC non vengono di solito rilevati nel liquor.

PROTEINE NEL LCR

Il dosaggio delle proteine totali o di particolari frazioni può essere utile per svelare un'aumentata permeabilità della barriera ematoencefalica o un'aumentata sintesi di proteine nel SNC. Poiché il LCR è parzialmente un ultrafiltrato del plasma, proteine a basso peso molecolare come l'albumina sono fisiologicamente presenti (Coles, 1986).

La concentrazione proteica media del LCR normale è < 48 mg/dl. La concentrazione proteica del LCR lombare nel cane varia da 26,6 mg/dl a 30,7 mg/dl, mentre nel LCR prelevato dalla cisterna è di 12,3-15,6 mg/dl (Bailey e Higgins, 1985). Nel gatto la concentrazione di proteine nel normale LCR lombare è di 40,4-47,4 mg/dl, mentre la concentrazione di proteine nel normale LCR della cisterna è di 9,4-44,6 mg/dl (Hochwald *et al.*, 1969).

La determinazione delle proteine nel LCR può essere effettuata utilizzando diverse metodiche: tra queste la più precisa è la determinazione spettrofotometrica effettuata utilizzando reagenti per la proteine come il Comassie brillant-blue G 250 (Bio Rad), o le tecniche di Lowry o il test BCA (Pierce). Parallelamente può essere effettuata anche un'analisi qualitativa del LCR utilizzando l'elettroforesi in gel di poliacrilamide in presenza di sodiododecilsolfato (SDS-PAGE) secondo la tecnica di Laemmli. Questi test consentono di determinare in maniera precisa la quantità e la qualità delle proteine presenti nel liquor, ma possono essere effettuati soltanto in laboratori con le necessarie attrezzature. Accanto a questi test possono essere effettuate indagini più semplici che comunque possono fornire informazioni sufficientemente precise. Tra queste ricordiamo le strisce per la determinazione delle proteine nelle urine (Combur test, Boerhringer, Mannheim) ed il test di Pandy (Kornegay, 1981) che prevede l'impiego dell'omonimo reattivo. Questo si prepara aggiungendo 10 g di cristalli di fenolo a 100 ml di acqua distillata. Circa 1-2 gocce di LCR vengono aggiunte ad un ml del reattivo, in presenza di liquido normale si ha una limitata torbidità, mentre se sono presenti immunoglobuline il reattivo presenta una forte torbidità.

La permeabilità della barriera ematoencefalica viene alterata in maniera marcata in corso di meningiti batteriche, mentre le infezioni virali, meningee e cerebrali, causano minori alterazioni. Il passaggio di proteine nel LCR può anche dipendere da un aumento della pressione intracranica dovuto a neoplasie o a emorragie intracerebrali. Anche l'uso di metrizamide per l'effettuazione di mielografie causa nel cane una meningite monocitaria istiocitaria con un aumentato passaggio di proteine del siero nel LCR (Johnson *et al.*, 1985). La concentrazione di proteine nel liquor può aumentare anche in assenza di un concomitante incremento numerico delle cellule. Tale fenomeno, denominato dissociazione albumino-citologica, può osservarsi ad esempio in corso di neoplasie primitive del sistema nervoso centrale, nella poliradiculoneurite ed in malattie vascolari.

Una contemporanea analisi quantitativa delle frazioni proteiche del siero e del LCR può essere necessaria per differenziare tra un passaggio di proteine attraverso la barriera ematoencefalica ed una sintesi intratecale di immunoglobuline. A tale scopo può risultare utile l'applicazione della formula di Link e Tibling che permette di ottenere un parametro indice del rapporto tra le concentrazioni delle IgG e dell'albumina nel liquor e quelle nel siero: IgG index=(IgG LCR/IgG siero) / (albumina LCR/albumina siero). Il valore normale si attesta tra 0,2 e 1,3 ed un suo incremento dimostra un aumento della sintesi intratecale di IgG.

Un valore maggiore di 276 mg/ml delle albumine nel LCR viene considerato indice di alterazione della barriera emato-encefalica (Tipold *et al.*, 1994). L'aumento della sintesi intratecale di IgG è tipica dell'encefalite cronica e protratta da virus del cimurro. Nei cani affetti da GME si rileva incremento della sintesi intratecale associata ad alterazione della barriera ematoencefalica, mentre la sola alterazione di quest'ultima può conseguire a malattie neoplastiche, degenerative o vascolari. L'aumento della concentrazione di IgA è stato riscontrato in corso di meningoencefalite necrotizzante e di SRMA.

Nella tabella 2 viene riportato l'algoritmo proposto per formulare una diagnosi differenziale utilizzando i risultati dell'indagine citologica e dell'analisi delle proteine del LCR (Brobst e Bryan, 1989).

Tabella 1 - Alterazioni quali-quantitative della popolazione cellulare nel liquor e possibili diagnosi differenziali.

Popolazione cellulare prevalente	Lieve pleiocitosi 20÷60 cellule/µl	Moderata pleiocitosi (30÷100 cellule/µl)	Marcata pleiocitosi (100÷1000 cellule/µl)
Neutrofili	• Malattie cerebrovascolari • Embolia fibrocartilaginea • Reazione post-mielografica	• GME	• Meningite batterica • SRMA • FIP • Meningioma
Mononucleati		• Cimurro • Ehrlichiosi • Patologie discali • Neoplasie primitive	• GME • Meningoencefalite necrotizzante • Fucosidosi
Eosinofili			• Angiostrongilosi • Meningite eosinofilica • Prototecosi
Neutrofili/ Mononucleati		• Toxoplasmosi/ Neosporosi • Criptococcosi	• FIP

Da Braund KG, modificata. SRMA: meningite-arterite sensibile ai corticosteroidei; GME: meningoencefalomielite granulomatosa; FIP: peritonite infettiva felina.

Tabella 2 - Possibile algoritmo per la diagnosi differenziale delle diverse patologie che causano alterazione del liquido cefalo-rachidiano (LCR). (PMN: polimorfonucleati). (Da Brobst e Bryan, 1989, modificata).

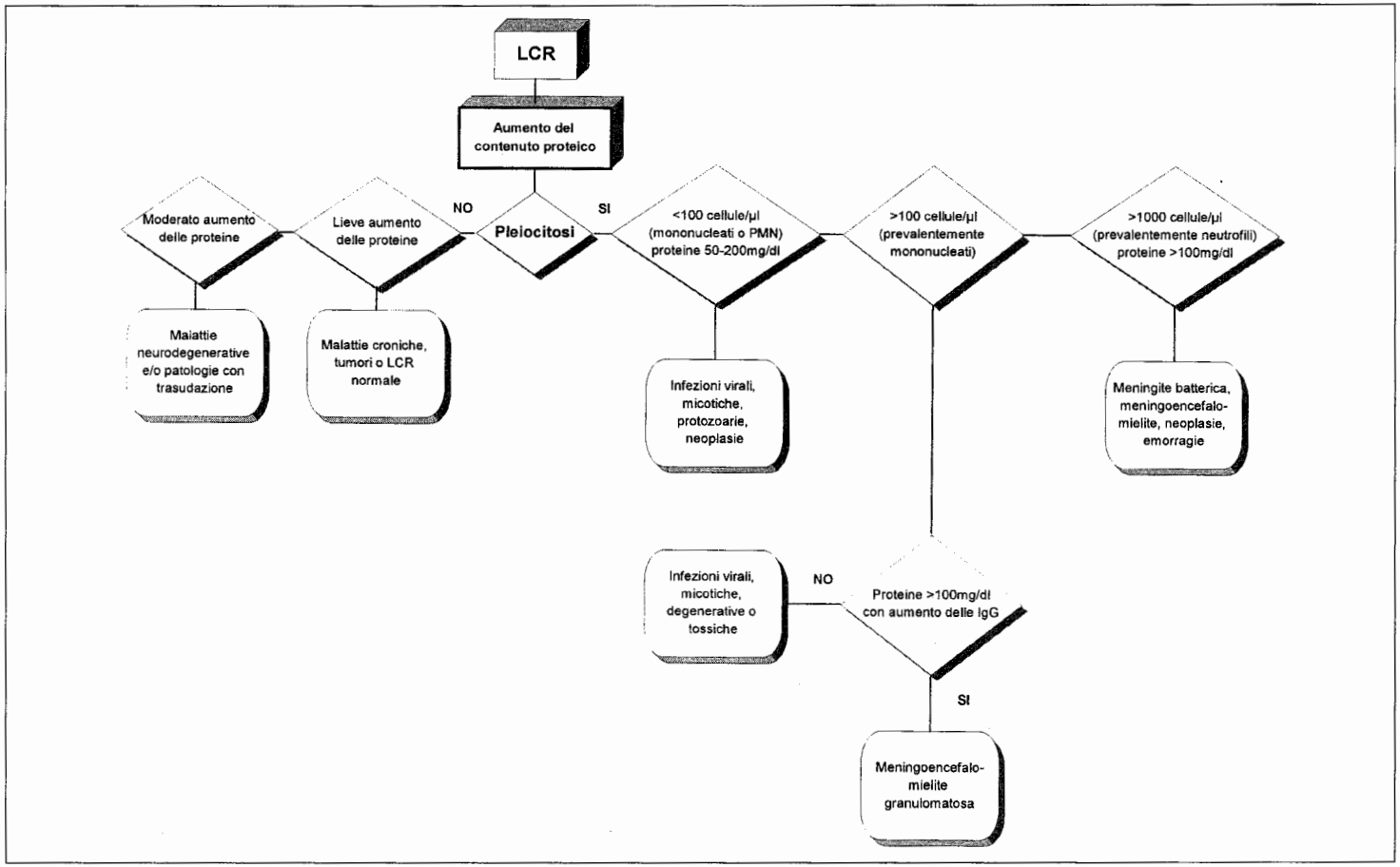

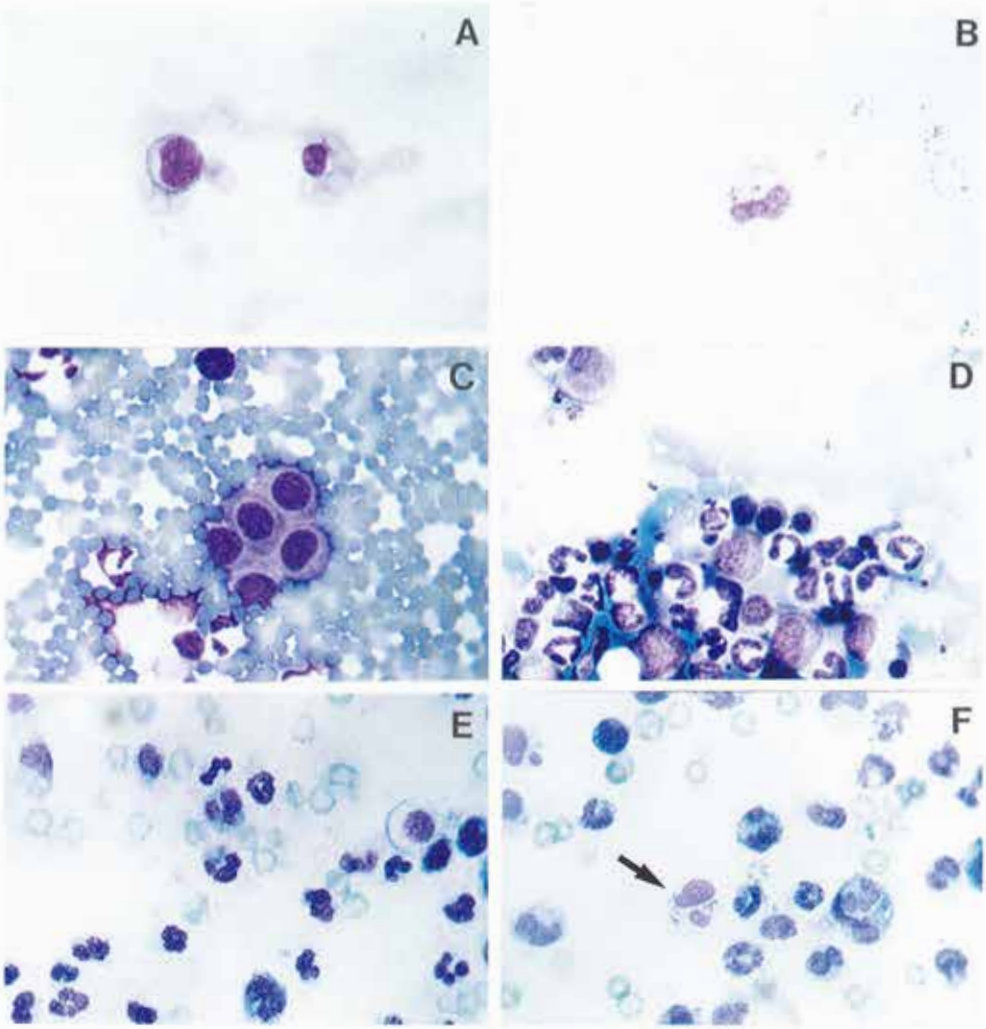

Figura 1 (A - B - C - D) - Liquido cefalo-rachidiano (LCR) normale. A) Piccolo linfocita (a destra) ed un grande linfocita o linfocita attivato (a sinistra), colorazione May Grünwald-Giemsa, x 1000. B) Cellula istiocitoide meningea, colorazione May Grünwald-Giemsa, x 800. C) Cluster di cellule ependimali, colorazione May Grünwald-Giemsa, x 800. D) Popolazione polimorfa di cellule di provenienza dal midollo per lesioni delle strutture osteo-cartilaginee avvenute durante il prelievo, colorazione May Grünwald-Giemsa, x 1000. E) LCR di un soggetto con flogosi batterica. Pleiocitosi neutrofilica con neutrofili con chiari segni di degenerazione nucleare, in assenza di fagocitosi, colorazione May Grünwald-Giemsa, x 800. F) LCR di un soggetto con flogosi batterica. Pleiocitosi neutrofilica, in questo caso è possibile rilevare un fagocita che ha inglobato cellule batteriche (freccia), colorazione May Grünwald-Giemsa, x 800.

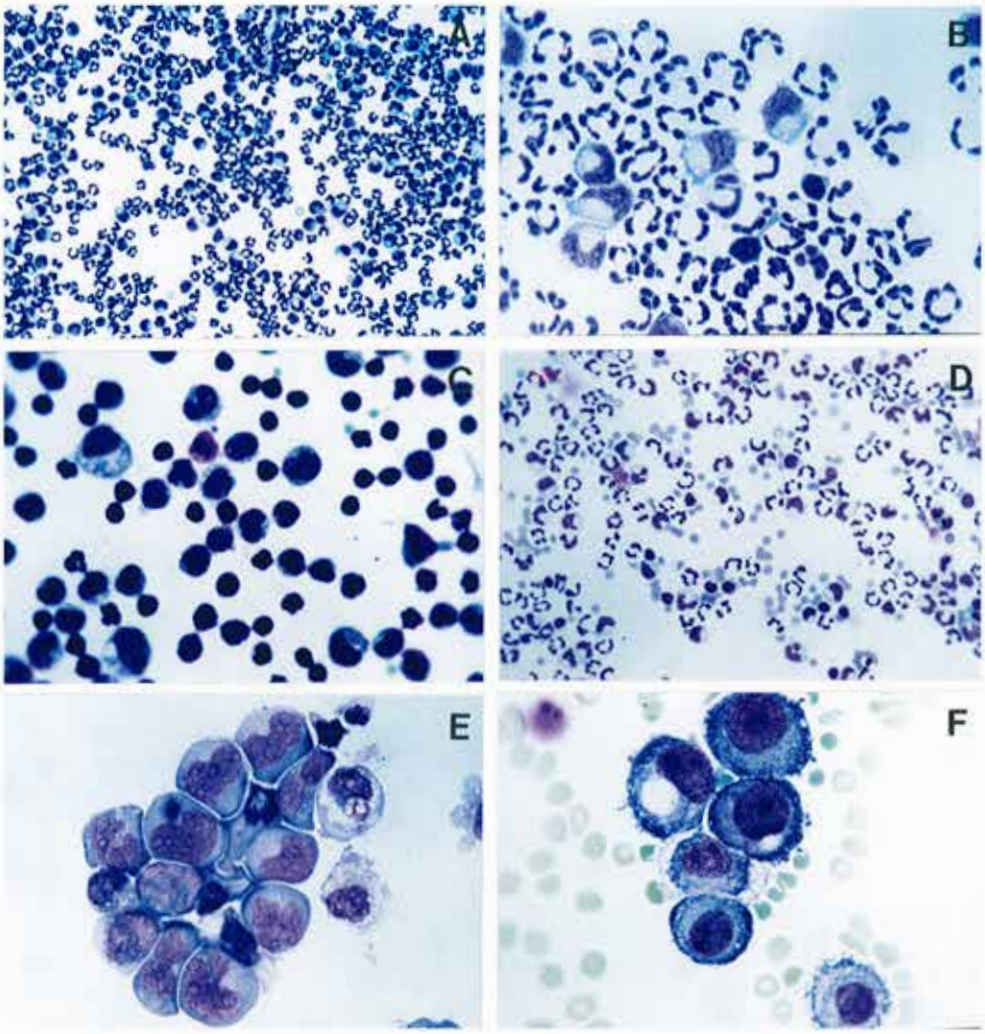

Figura 2 - A) Liquido cefalorachidiano (LCR) di un soggetto con meningite-arterite sensibile ai corticosteroidei (SRMA). Notevole pleiocitosi neutrofilica costituita prevalentemente da neutrofili non degenerati, colorazione May Grünwald-Giemsa, x 180. B) LCR di un soggetto con meningite-arterite sensibile ai corticosteroidei (SRMA). Oltre ai granulociti neutrofili non degenerati è presente anche una componente mononucleata, colorazione May Grünwald-Giemsa, x 800. C) Pleiocitosi prevalentemente linfocitica in corso di cimurro, colorazione May Grünwald-Giemsa, x 500. D) Pleiocitosi mista, presenza di granulociti neutrofili, cellule macrofagiche e linfociti in un soggetto con cimurro durante la fase di guarigione, colorazione May Grünwald-Giemsa, x 250. E) Cellule linfomatose nel LCR in corso di linfosarcoma, colorazione May Grünwald-Giemsa, x 1000. F) Cellule metastatiche carcinomatose nel LCR di una cagna con metastatizzazione di un tumore mammario, colorazione May Grünwald-Giemsa, x 1000.

BIBLIOGRAFIA

1) BAILEY C. S. e HIGGINS R.J. (1985): *Comparison of the total white blood cells count and total protein content of lumbar and cisternal cerebrospinal fluid of healthy dogs.* Am J Vet Res 46: 1162-1165.

2) BAILEY C. S. e HIGGINS R.J. (1986): *Characteristics of cisternal cerebrospinal fluid associated with primary brain tumours in the dog: a retrospective study.* J Am Vet Med Assoc 188: 414-418.

3) BERNARDINI M., FATZER R.e DE LORENZI D. (1997): *Un caso di encefalite del carlino.* Veterinaria 2: 131-137.

4) BRAUND K.G. (1994): *Clinical syndromes in veterinary neurology.* 2a ed. Mosby-Year Book, Inc., St. Louis, MI, pp. 368-376.

5) BROBST D. e BRYAN G. (1989): *Cerebrospinal fluid.* In *Diagnostic Cytology of the dog and cat.* Eds COWELL R.C. L. e TYLER R.D. Americam Veterinary Publications, Inc., Coleta, CA.

6) CHRISMAN C.L. (1992): *Cerebrospinal fluid analysis.* Vet Clin North Am (Small Animal Pract) 22:781-810.

7) CHRISTOPHER M.M., PERMAN V. e HARDY R.M. (1988): *Reassessment of cytologic values in canine cerebrospinal fluid by use of cytocentrifugation.* J Am Vet Med Assoc 192: 1726-1729.

8) COLES E.H. (1986): *Cerebrospinal fluid.* In Veterinary Neurology. Baltimore, Williams and Wilkins Co., p. 207.

9) COOK J.R. e DE NICOLA D.B. (1988): *Cerebrospinal fluid.* Vet Clin North Am (Small Anim Pract) 18: 479.

10) COOK J.R. e DE NICOLA D.B. (1991): *L'exame du liquide céphalo-rachidien.* Le Point Veterinaire, 23: 67-79.

11) DE LAHUNTA A.(1983): *Veterinary Neuroanatomy and Clinical Neurology.* Edition 2. Philadelphia, W.B. Saunders Co., pp. 30-49.

12) DUBEY J.P., GREENE C.E. e LAPPIN M.R. (1990): *Toxoplasmosis and Neosporosis.* In *Infectious diseases of the dog and cats.* GREEM C. S. Editor, W.B. Saunders, Philadelphia, p. 824.

13) GREENE C.E. (1986): *Rocky Mountain spotted fever and ehrlichiosis.* In *Current Veterinary Therapy.* IX ed., Kirk R. W. Editor, W.B. Saunders, Philadelphia, p. 1082.

14) HOCHWALD *et al.* (1969): *Exchange of proteins between blood and spinal subarachnoid fluid.* Am J Physiol 217: 348-353.

15) JOHNSON G.C., FUCIO D.M., FERNER W.R., KRAKOWKA S. (1985): *Transient leakage across the blood-cerebrospinal fluid barrier after intrathecal metrizimide injection.* Am J Vet Res 46: 1303-1309.

16) KJELDSBERG C. R. e KNIGHT J.A. (1986): *Cerebrospinal fluid.* In *Body Fluids,* Editor Kjeldesberg C. R., Am Soc Clin Pathol Press, Chicago, IL.

17) KORNEGAY J.N. (1981): *Cerebrospinal fluid collection, examination, and intepretation in dogs and cats.* Compend Contin Educ Pract Vet 3: 85-90.

18) KRIEG A.F. (1979): *Cerebrospinal fluid and other body fluids.* In Henry J.B. (ed.), Toss-Sanfor Davidson Clinical Diagnosis and management by Laboratory Methods, Volume I, Henry J.B. Editor, Philadelpia, W.B. Saunders Co., pp. 653-679.

19) NATTIE (1983): *Ionic mechanism of cerebrospinal fluid acid-base regulation.* J App Physiol 54: 3-12.

20) OLIVER J. E., HOERLEIN B.F. e MAYHEW L.G. (1987): *Veterinary Neurology.* W.B. Saunders, Philadelphia, p. 57.

21) SMITH-MAXIE L.L., PARENT J.P. e RAND J. (1989): *Cerebrospinal fluid analysis and clinical outcome of eight dogs with eosinophilic meningoencephalomyelitis*. J Vet Int Med 3: 167-174.

22) TIPOLD A., PFISTER H., WURBRIGGEN A. e VALDEVELDE M. (1994): *Intratecal synthesis of major immunoglobulin classes in inflammatory diseases of the canine CNS*. Vet Immunol Immunopathol 42: 149-159.

23) THOMPSON C.E., KORNEGAY J. N. e STEVENS J.B. (1989): *Canine intervertebral disk disease: changes in cerebrospinal fluid*. J Small An Pract 30: 685-688.

24) VANDEVELDE M. e SPANO J.S. (1977): *Cerebrospinal fluid cytology in canine neurologic diseases*. Am J Vet Res 38: 1827-1832.

25) WIDMER W.R., BLEVINS W.E. e CANTWELL H.D. (1991): *Cerebrospinal fluid response following metrizimide myelography in normal dogs; effects of routine myelography and post mielography removal of contrast medium*. Vet Clin Pathol 19:66.

26) WILSON J.W. e STEVENS J.B. (1978): *Analysis of cerebrospinal fluid specific gravity*. J Am Vet Med Assoc 172: 911-913.

27) WRIGHT J.A. (1978): *Evaluation of Cerebrospinal fluid in the dog*. Vet Rec 103: 48-51.

Lezioni di
Citologia Diagnostica Veterinaria
Brescia, 22-26 Giugno 1998

E. SCANZIANI*, P. SABBION**, G. GHISLENI***, M. CANIATTI*

LA CITOLOGIA NELLA DIAGNOSTICA ANATOMO-PATOLOGICA APPLICATA ALL'ISPEZIONE DELLE CARNI

* Istituto di Anatomia Patologica Veterinaria e Patologia Aviare - Università degli Studi di Milano
** ASL 16 Padova, *** Libero Professionista

INTRODUZIONE

L'ispezione delle carni deve garantire al consumatore carni salubri con caratteri organolettici tipici. A tal fine sin dalla stesura del regolamento sulla vigilanza sanitaria delle carni del 1928, il legislatore ha responsabilizzato l'anatomia patologica macroscopica come disciplina ispettiva di base, integrata successivamente, ove necessario, da analisi di laboratorio. Da "esame metodico, accurato e minuzioso dell'animale in tutte le sue parti", la cui applicazione veniva affidata interamente alla professionalità del veterinario ispettore, l'ispezione *post mortem* è stata via via sempre più standardizzata dalle leggi che normano il mercato interno di carni fresche della comunità europea, sino all'ultimo regolamento del 1994 (D.Lvo n. 286) che, abrogando interamente le disposizioni precedenti in materia, ha cambiato ed uniformato l'interpretazione dei giudizi ispettivi. L'articolo 9 di tale D.L.vo elenca le patologie per le quali è escluso completamente o parzialmente il consumo umano delle carni. Inoltre, distingue le lesioni infiammatorie acute di determinati organi, sempre che siano "confermate da un'ispezione particolareggiata e completata eventualmente da esami di laboratorio" che possono comportare un giudizio ispettivo molto severo. Quindi, l'importanza dell'anatomia patologica nel riconoscimento di lesioni che possono comunque pregiudicare il consumo delle carni viene ribadita assieme all'ausilio degli esami di laboratorio, che il nuovo regolamento intende soprattutto di tipo batteriologico e farmaco-tossicologico.

Tuttavia, la valutazione macroscopica delle lesioni necessita talvolta di conferme microscopiche che tradizionalmente sono fornite dall'esame istologico. Tale esame richiede metodologie complesse ed attrezzature costose; inoltre impone tempi tecnici relativamente lunghi rispetto ai tempi commerciali delle carni. Invece, l'esame citologico, usato ampiamente nella patologia clinica veterinaria degli animali d'affezione, potrebbe rappresentare un semplice, veloce ed economico approccio di diagnosi microscopica. Spesso permette di formulare una diagnosi o quantomeno un giudizio generico sulla natura del processo patologico, flogistico o neoplastico, dando indicazioni immediate sulla terapia e sugli eventuali approfondimenti diagnostici successivi (Tyler *et al.* 1989). Esso è già stato applicato in condizioni di allevamento intensivo per la rapida conferma diagnostica di alcune patologie enteriche del suino (Van Alstine *et al.* 1987). Ovviamente, l'esame citologico fornisce utili indicazioni diagnostiche se l'approccio usato è metodico e logico, supportato da un minimo di esperienza nel campo della citologia diagnostica.

Allo scopo di valutare l'utilità e l'attendibilità dell'esame citologico nella diagnostica anatomo-patologica applicata all'ispezione delle carni è stato svolto uno stu-

dio preliminare su casi raccolti in un macello di bovini, associandovi l'esame istologico come utile termine di confronto.

MATERIALI E METODI

Nel periodo compreso tra gennaio e giugno 1995, sono state esaminate 34 lesioni riscontrate in 32 bovini regolarmente macellati. Durante la visita ispettiva *post mortem* sono state prevalentemente selezionate lesioni a carattere focale, per assicurare la piena corrispondenza fra le sedi di prelievo dell'esame citologico e dell'esame istologico.

Da ciascuna lesione campionata sono stati allestiti, mediante apposizione e scarificazione, 3 vetrini per l'esame citologico; un campione per l'esame istologico è stato quindi prelevato e fissato in formalina. Tutti i campioni sono stati inviati all'Istituto di Anatomia Patologica Veterinaria e Patologia Aviare della Facoltà di Medicina Veterinaria di Milano, allegati ad una scheda di accompagnamento indicante il segnalamento dell'animale, l'aspetto macroscopico della lesione ed una ipotesi diagnostica.

I campioni citologici sono stati colorati con May Grünwald-Giemsa. I campioni istologici dopo processazione, inclusione e taglio, sono stati colorati con Ematossilina-Eosina. In casi particolari i campioni citologici e/o istologici sono stati colorati con colorazioni speciali (Ziehl-Neelsen, Acido Periodico Shiff (PAS), Gram). Due differenti patologi hanno provveduto alla lettura dei campioni citologici e di quelli istologici conoscendo il reperto macroscopico ma completamente all'oscuro dell'altra valutazione microscopica.

RISULTATI

I risultati ottenuti vengono schematicamente riportati nelle tabelle 1 e 2.

In tabella 1 viene riportata la corrispondenza tra il reperto macroscopico, il reperto citologico e la diagnosi istologica. Complessivamente il sospetto di diagnosi macroscopica è stato confermato dalla diagnosi istologica in 29 casi, ed è stato discordante in 5 casi. Il reperto citologico è stato confermato dall'esame istologico in 19 casi, in 10 casi ha dato indicazioni diagnostiche esatte e in 5 casi è risultato inconclusivo (tabella n. 1).

Alcuni dei reperti più significativi valutati nel corso di questa indagine sono riportati di seguito e nelle figure 1-4.

Nel caso numero 3, a fronte di un sospetto macroscopico di "nodulo linfatico", il reperto citologico evidenzia una popolazione mista di cellule infiammatorie tra cui spicca la presenza di macrofagi multinucleati da corpo estraneo associati a ife fungine. Tale diagnosi era confermata dall'esame istologico (fig. 1).

Nel caso numero 14, la presenza nel campione citologico di una popolazione mista di cellule infiammatorie fra cui spiccano elementi giganti tipo Langhans (fig. 2), conferma il sospetto macroscopico di tubercolosi. Tale reperto è a sua volta confermato dall'esame istologico.

Nel caso numero 15 l'esame citologico, caratterizzato da una flogosi prevalentemente eosinofilica (fig. 3), non è in grado di confermare l'eziologia parassitaria della lesione che risultava invece chiaramente dimostrata dall'esame istologico.

All'esame citologico del caso numero 16, accanto ai reperti di flogosi neutrofilica e macrofagica (fig. 4), è evidente la presenza di una popolazione batterica mista in cui è possibile rilevare germi di aspetto allungato, filamentoso e quindi eventualmente correlabili ad infezione da *Actinobacillus lignieresii*. Tale ipotesi non è stata confermata dall'esame istologico che indicava invece una diagnosi generica di polmonite apostematosa.

Il grado di concordanza tra esame istologico e citologico è rappresentato in tabella 2, nella quale le lesioni studiate sono state suddivise in base al tipo di patologia.

CONCLUSIONI

Il primo dato che emerge dai risultati del presente studio è che nella maggioranza dei casi l'indagine macroscopica permette di giungere ad una diagnosi corretta o giustamente indirizzata. Si conferma quindi la piena validità dell'esame macroscopico nell'ispezione veterinaria a livello di macello. Non stupisce il fatto che nel 15% dei casi la diagnosi macroscopica sia risultata errata, dal momento che, per lo scopo del nostro lavoro, sono state scelte lesioni che offrivano una certa difficoltà diagnostica.

Per quanto riguarda il risultato dell'esame citologico, in molti casi esso ha coinciso con la risposta dell'esame istologico. In 10 casi (29%) l'esame citologico ha fornito solo degli elementi indicativi, rappresentando comunque un utile supporto diagnostico. Solo in 5 casi (15%) l'esame citologico è risultato inconclusivo. A nostro avviso, il dato saliente emerso dal presente studio è che in nessun caso il reperto citologico si è trovato in contraddizione con la diagnosi istologica, anche in quei casi in cui il sospetto macroscopico era risultato parzialmente o totalmente errato. Peraltro, l'esame citologico appare particolarmente utile nell'individuare casi in cui è doveroso procedere ad ulteriori e più approfonditi esami sia di tipo morfologico (istologico) sia, eventualmente, di altro tipo (batteriologico o chimico).

I tipi di lesione più facilmente diagnosticabili citologicamente sono risultati le infiammazioni di tipo specifico e le lesioni parassitarie recenti. E ciò è ben comprensibile date le caratteristiche componenti cellulari in esse presenti. Particolarmente agevole è risultata la diagnosi di tubercolosi, infezione che rappresenta ancora oggi un importante problema ispettivo.

Le infiammazioni aspecifiche sono state diagnosticate in una buona percentuale di casi. Le lesioni infiammatorie aspecifiche che non hanno consentito alcun rilievo citologico (22,2%) si identificano con un unico tipo di patologia: una flogosi batterica superficiale del palato duro che mal si è prestata al prelievo per l'esame citologico. Infatti sia con la scarificazione che con l'apposizione la componente cellulare è risultata insufficiente o poco indicativa.

Ancora meno si adattano ad essere facilmente diagnosticate, tramite l'esame citologico, le lesioni di natura malformativa e gli esiti di vecchie parassitosi.

Comunque, per le sue caratteristiche di economicità e velocità di esecuzione, l'e-

same citologico potrebbe essere vantaggiosamente utilizzato a livello di macello. Qualora le sue indicazioni coincidano con il sospetto macroscopico l'iter diagnostico può considerarsi concluso. Invece, nel caso di discordanza tra i 2 reperti, è necessario procedere ad ulteriori indagini, in particolare all'esame istologico.

Il campo applicativo di gran lunga più importante della citologia, sia in campo veterinario che umano, è sicuramente quello oncologico (Koss 1979, Zinke 1987, Mac William 1989). Tale tipo di patologia, pur poco frequente negli animali da macello, deve essere attentamente considerata visti i severi provvedimenti ispettivi previsti per i tumori diffusi in vari organi o in diverse parti della carcassa. Si può ritenere che, anche negli animali da macello, l'esame citologico possa rappresentare un ottimo strumento diagnostico in caso di tumore. Ad esempio, sicuramente agevole e veloce risuterebbe la conferma citologica di forme di leucosi bovina.

Siamo convinti che, intensificando l'applicazione della citologia nella routine ispettiva, si potrà arrivare ad affinarne le potenzialità diagnostiche anche in questo campo nel prossimo futuro.

Tabella 1 - Corrispondenza tra l'esame macroscopico ed istologia e tra istologia e citologia nei 34 casi studiati

	Es. macroscopico/istologia	Citologia/istologia
concordanti	23 (68%)	19 (56%)
giustamente orientati	6 (17%)	10 (29%)
discordanti	5 (15%)	0
inconclusivi	0	5 (15%)

Tabella 2 - Corrispondenza tra istologia e citologia in relazione ai diversi tipi di lesione nei 34 casi studiati

	Concordanti	Giustamente orientati	Inconclusivi	Totale
flogosi aspecifiche	5	2	2	9
flogosi specifiche	4	1	–	5
les. parassitarie recenti	7	1	–	8
les. parassitarie vecchie/esiti	–	3	1	4
malformazioni	3	3	2	8

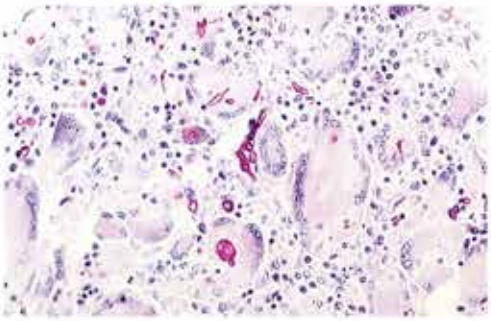

Figura 1 - Bovino: sezione istologica di polmone. Acido Periodico-Schiff (PAS). Forte ingrandimento. Numerose formazioni fungine, selettivamente colorate in rosso, sono evidenziabili nel contesto di una lesione granulomatosa caratterizzata dalla presenza di numerose cellule giganti da corpo estraneo.

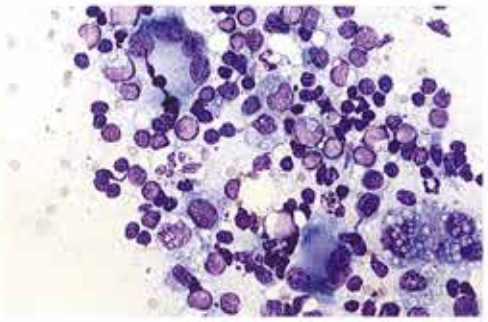

Figura 2 - Bovino: scarificazione polmonare. May Grünwald-Giemsa. Immersione. Reperti citologici di flogosi mista in cui spicca la presenza di cellule giganti multinucleate tipo Langhans.

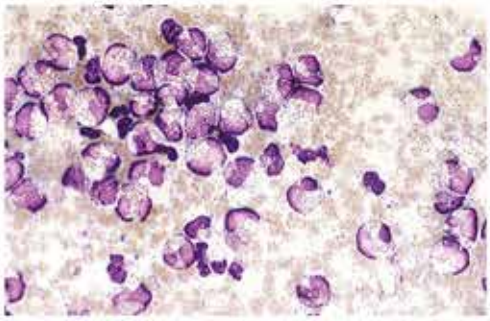

Figura 3 - Bovino: apposizione polmonare. May Grünwald-Giemsa. Immersione. Su un fondo di eritrociti è evidente la presenza di numerosissimi granulociti eosinofili.

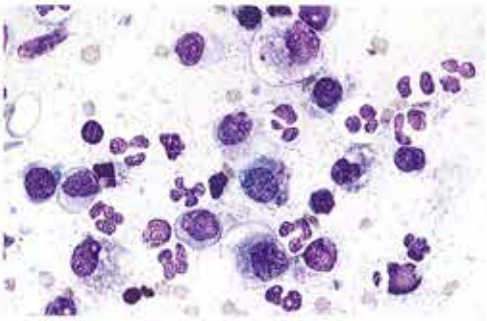

Figura 4 - Bovino: apposizione polmonare. May Grünwald-Giemsa. Immersione. Flogosi mista prevalentemente neutrofilica e macrofagica. È evidente la presenza di forme batteriche a varia morfologia.

BIBLIOGRAFIA

1) Tyler R.D., Cowell R.L., Baldwin C.J., Morton R.J. (1989). *Introduction.* In: *Diagnostic cytology of the dog and cat.* Cowell R.L. e Tyler R.D. Eds. American Veterinary Publications Inc., Goleta, CA, 1-19.

2) Van Alstine W.G., Schwartz K.J., Miskimins D.W., Andrews J.J. (1987). *Cytology as a diagnostic aid in swine pratice.* Swine Continuing Education, 9, 225-228.

3) Koss L.G. (1979): *Diagnostic cytology and its histophatologic bases.* 3rd Ed. J.B. Lippincott, Philadelphia.

4) Zinke J. (1987): *Cytodiagnosis.* In: *Veterinary cancer medicine.* Theilen G.H. e Madewell B.r. Eds. 2nd ed., Lea & Febinger, Philadelphia, 71-84.

5) Mac William P.S. (1989): *Cytologic techniques in cancer diagnosis.* In: *Clinical veterinary oncology.* Withrow S.J., Mac Ewen E.G. Eds, Lippincott, Philadelphia, 41-52.

Finito di stampare
da La Nuova Cartografica S.p.A. Brescia
nel giugno 1999