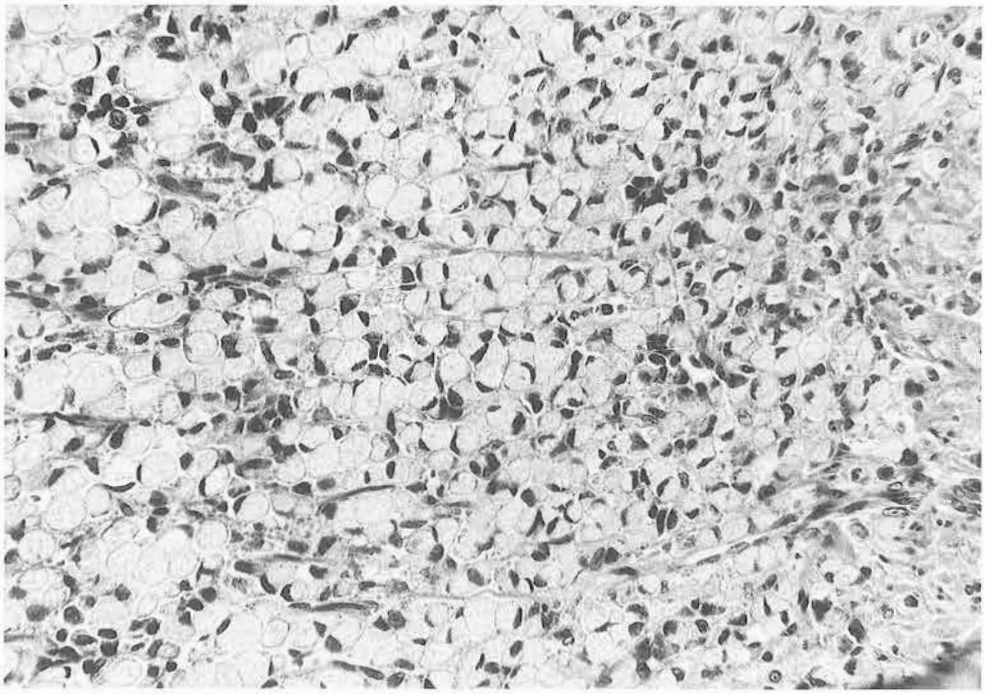

Figura 15 - *Carcinoma a cellule "ad anello con castone"* gastrico nel cane, E.-E., forte ingrandimento. La mucosa appare fittamente infiltrata da elementi cellulari tumorali contraddistinti da forma rotonda, accumulo intracellulare di mucina e nucleo disposto alla periferia.

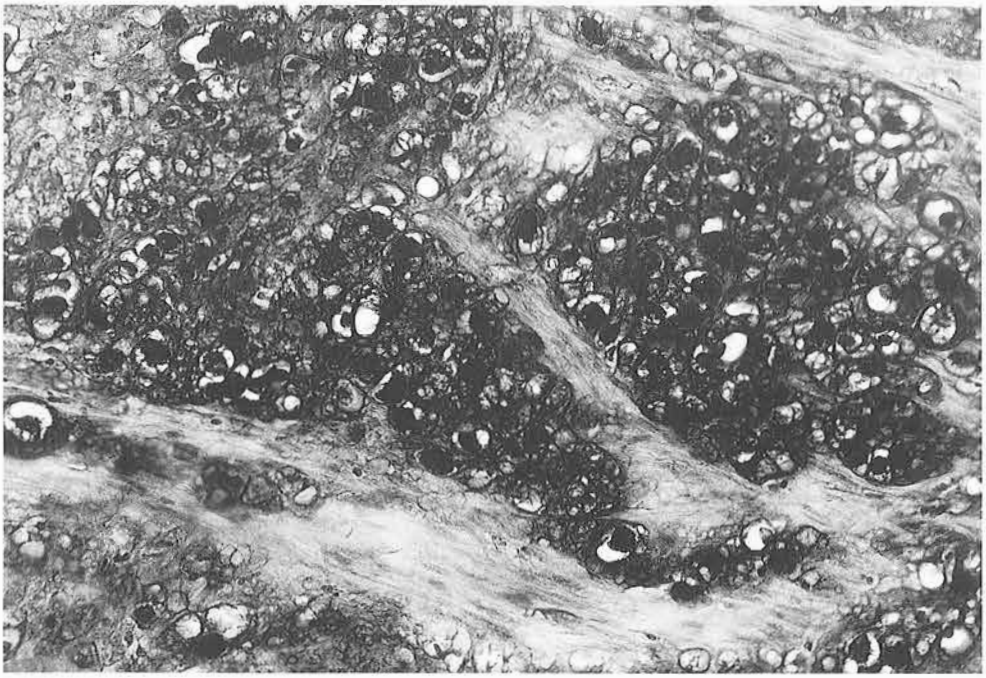

Figura 16 - *Carcinoma a cellule "ad anello con castone"* gastrico nel cane, Alcian bleu, forte ingrandimento. Gli elementi cellulari neoplastici infiltranti la muscolare sono selettivamente evidenziati con colorazione Alcian bleu per le mucine acide.

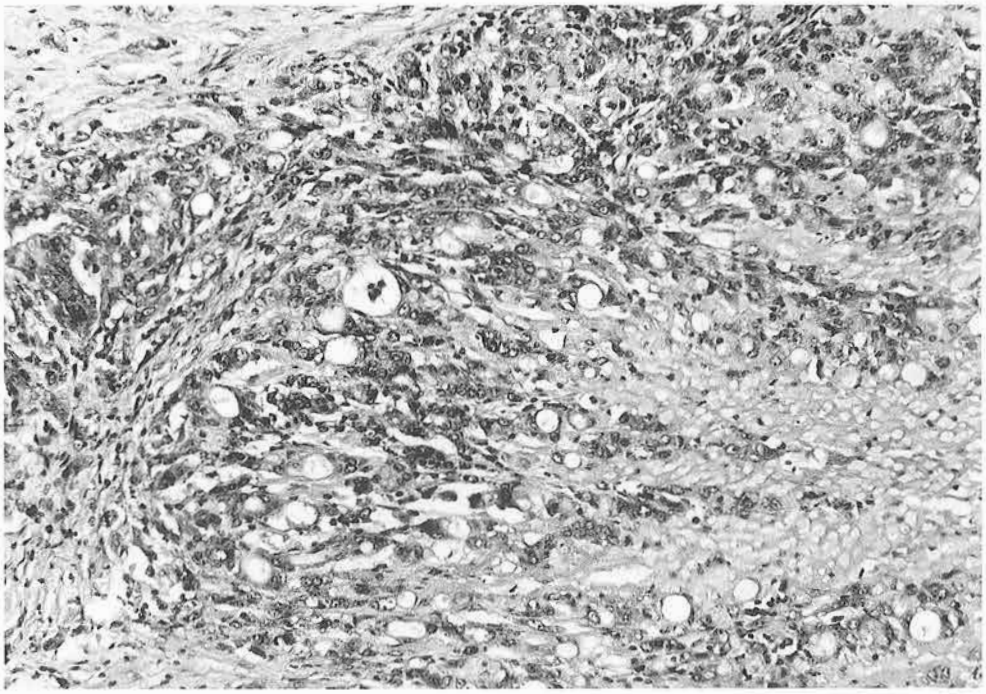

Figura 17 - *Carcinoma indifferenziato* gastrico nel cane, E.-E., forte ingrandimento. La muscolare è infiltrata da cellule fortemente anaplastiche non strutturate in modo particolare.

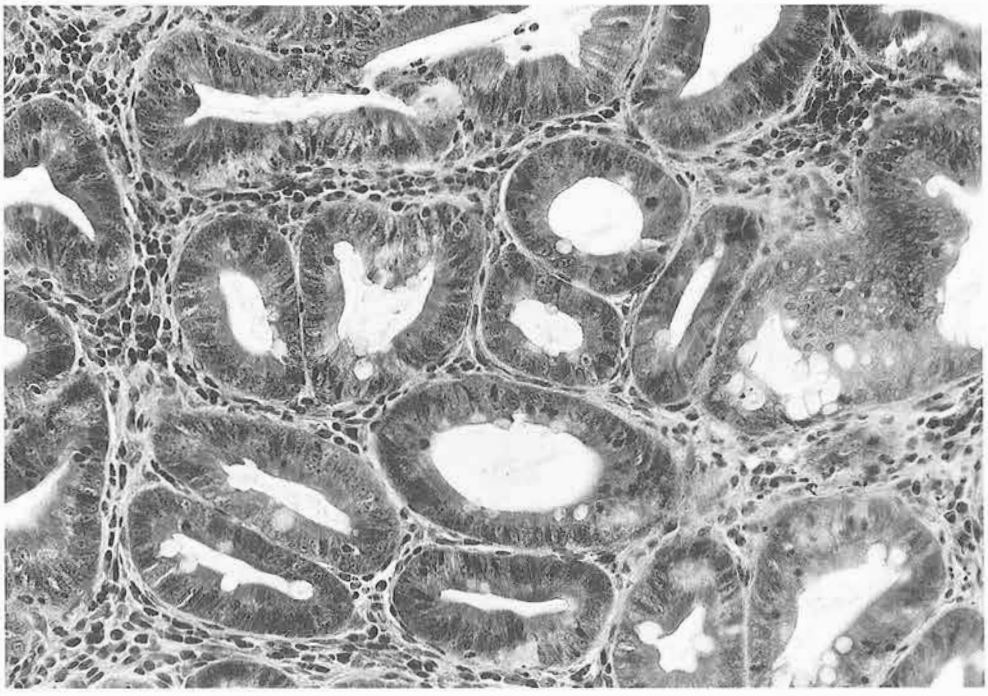

Figura 18 - *Adenoma tubulare* del colon nel cane, E.-E., forte ingrandimento. Il tumore, macroscopicamente strutturato in forma polipoide, appare costituito da tubuli con cellule moderatamente sdifferenziate e dotate di una certa polarizzazione.

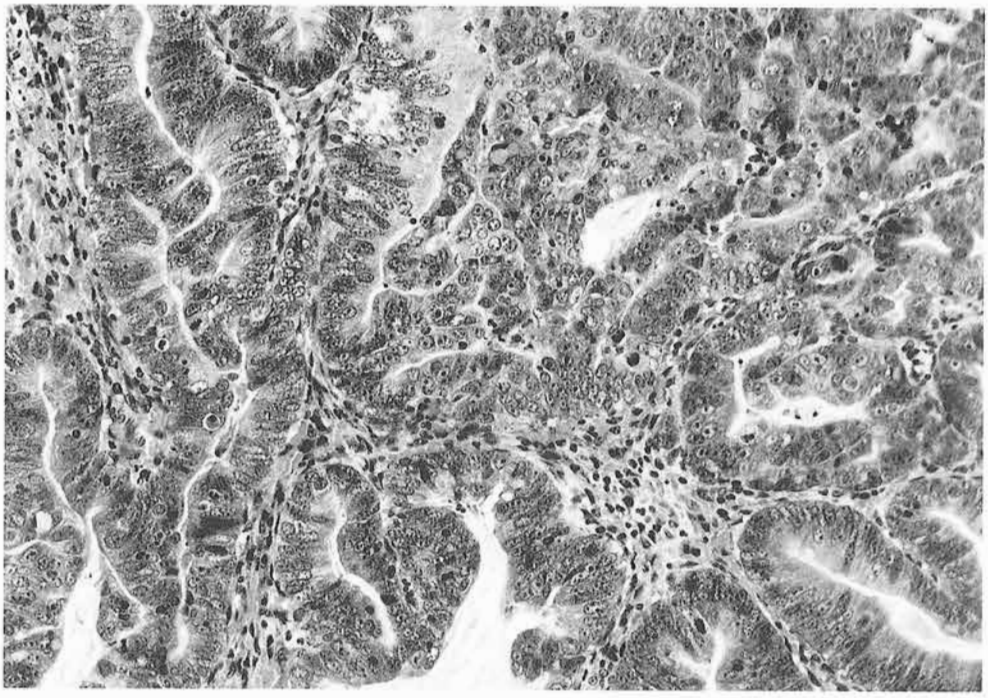

Figura 19 - *Adenocarcinoma papillare* del colon nel cane, E.-E., forte ingrandimento. Le cellule tumorali presentano forte atipia ed evidenti nucleoli.

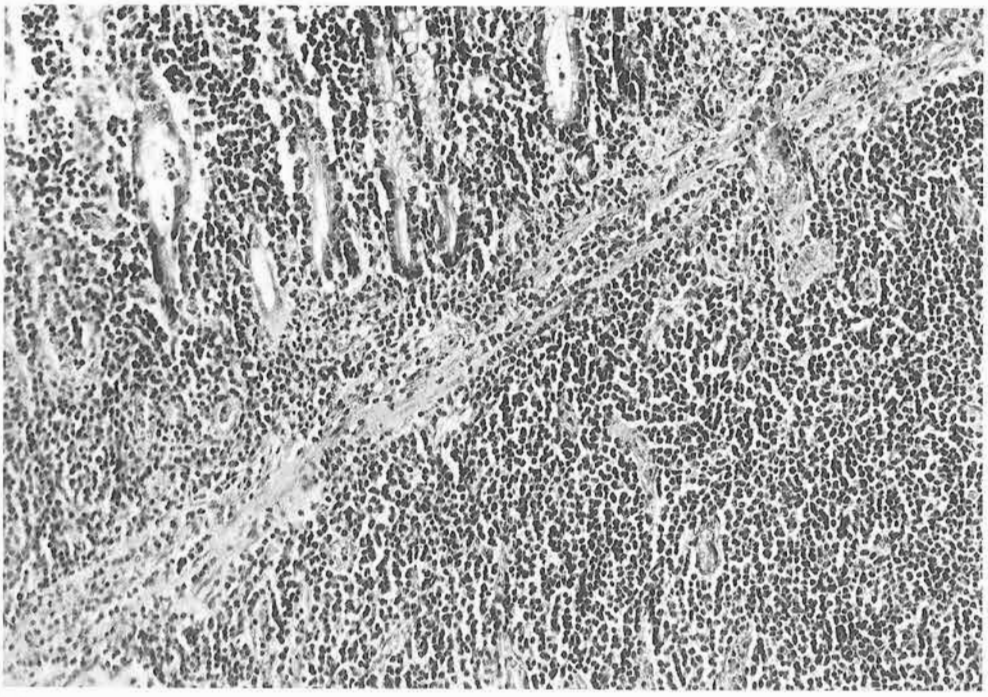

Figura 20 - *Linfoma* intestinale nel gatto, E.-E., medio ingrandimento. Un tappeto di cellule linfoidi infiltra la mucosa e la sottomucosa. Recessi ghiandolari atrofici e residui di *muscularis mucosae* sono ancora riconoscibili.

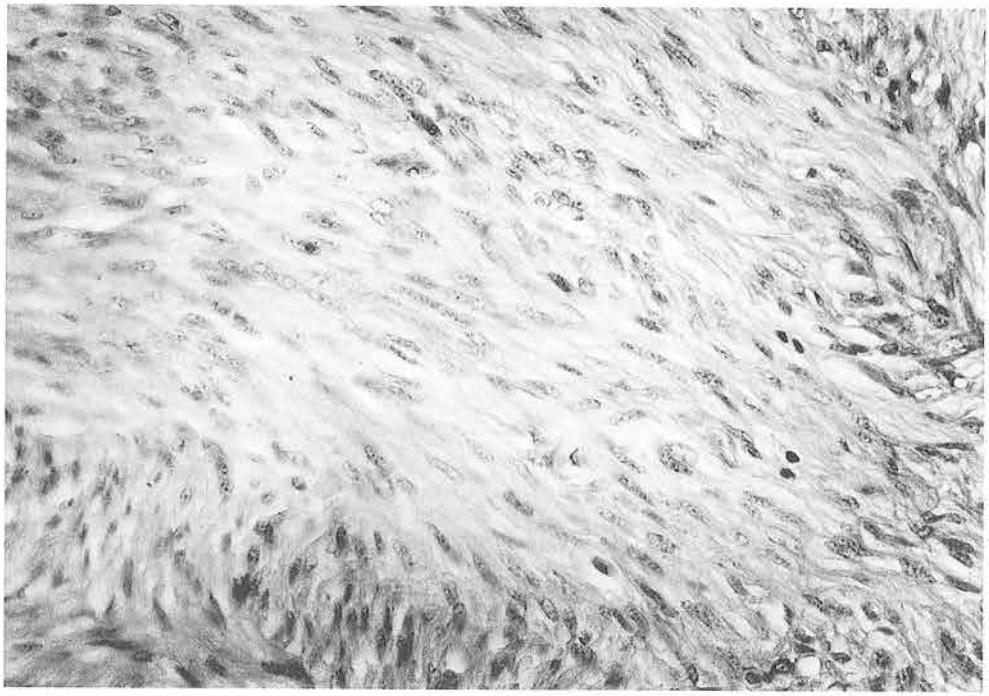

Figura 21 - *Leiomiosarcoma* duodenale nel cane, E.-E., forte ingradimento. Il tessuto neoformato appare costituito da elementi fusati caratterizzati da polidimensionalità dei nuclei.

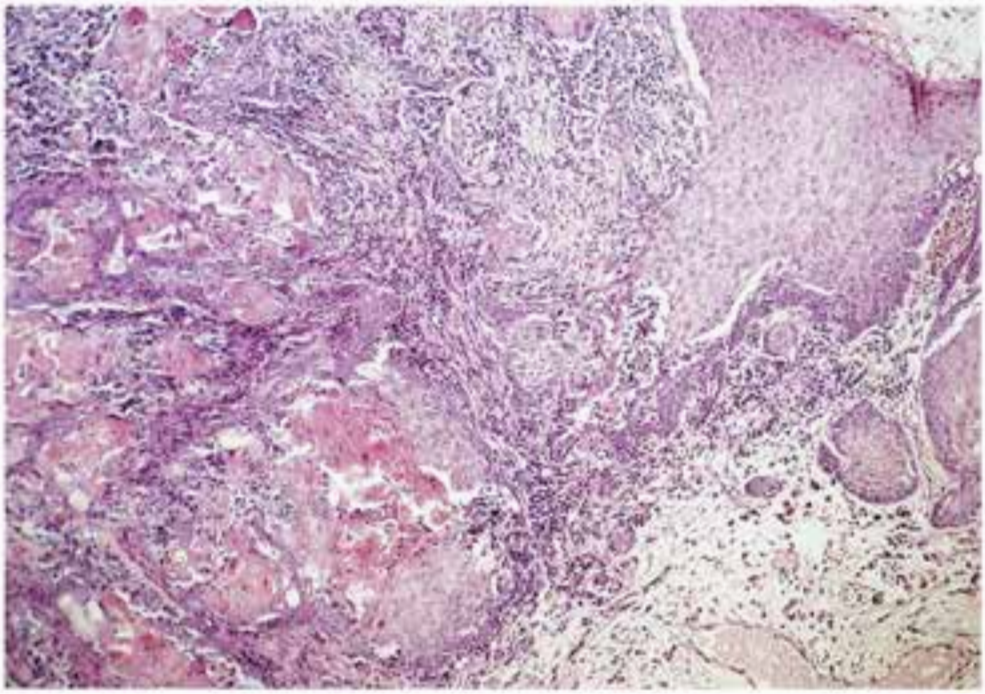

Figura 22 - *Carcinoma squamoso* linguale nel cane, E.E., medio ingrandimento. Cospicue masse di cheratina sono presenti al centro degli zaffi di cellule neoplastiche.

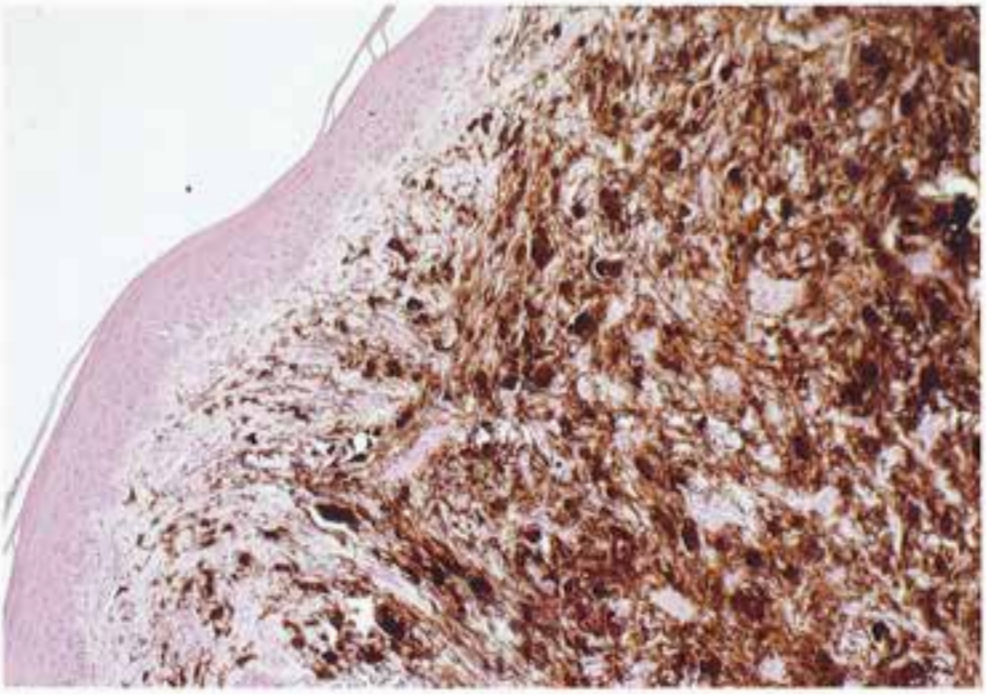

Figura 23 - *Melanoma* orale nel cane, E.E., medio ingrandimento. Il tumore, di certo maligno, è costituito in prevalenza da melanociti di forma dendritica.

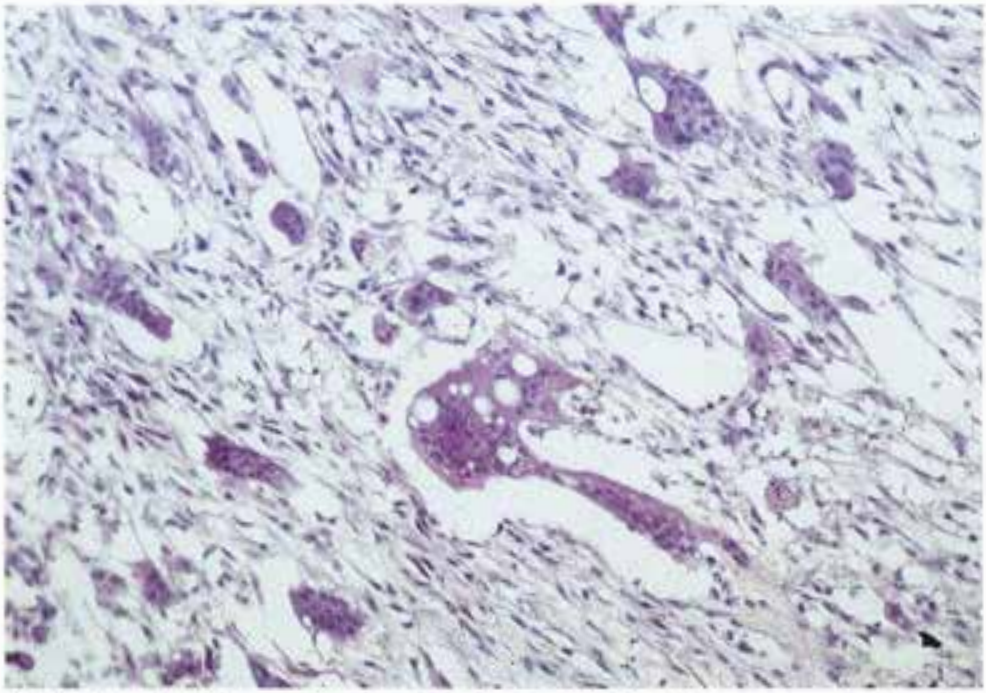

Figura 24 - *Epulide a cellule giganti* nel cane, E.E., forte ingrandimento. Il quadro istologico è dominato dalla presenza di grosse cellule multinucleate.

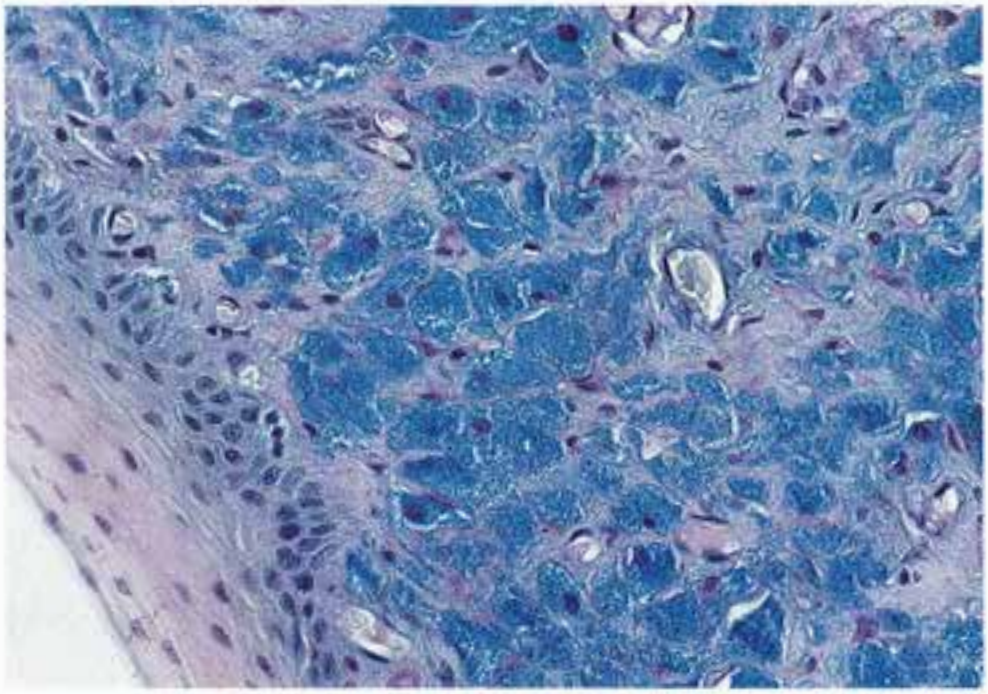

Figura 25 - *Tumore "a cellule granulose"* nel cane, E.-Alcian, forte ingrandimento. Grossi elementi a citoplasma alcianofilo si accumulano nel corion linguale.

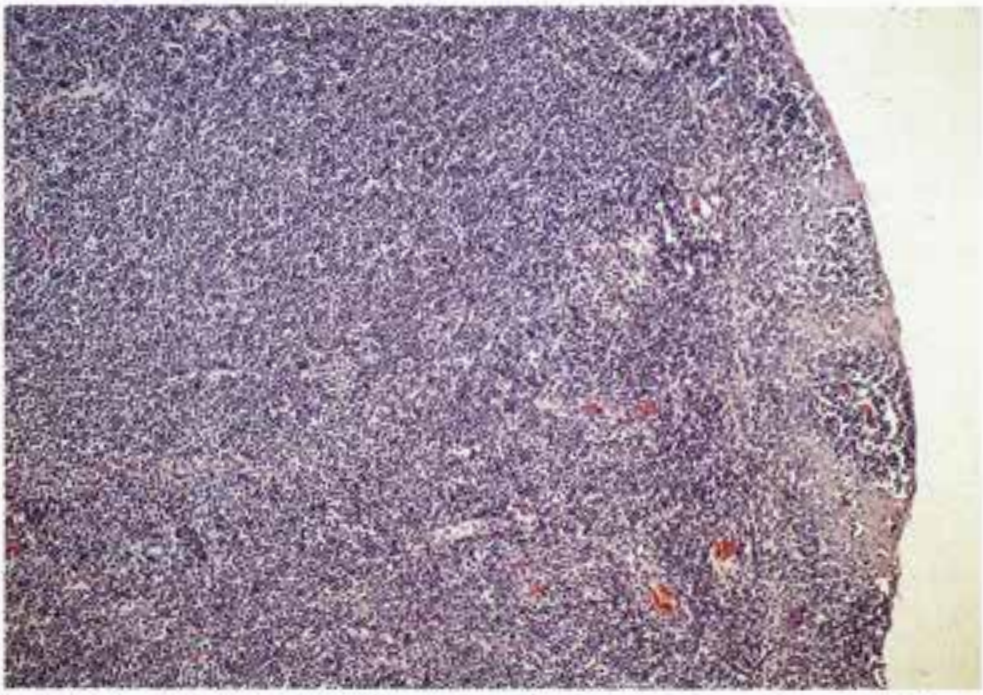

Figura 26 - *Linfoma* della tonsilla nel cane, E.E., medio ingrandimento. I linfociti tumorali infiltrano e cancellano tutte le strutture dell'organo, incluso l'epitelio di rive-

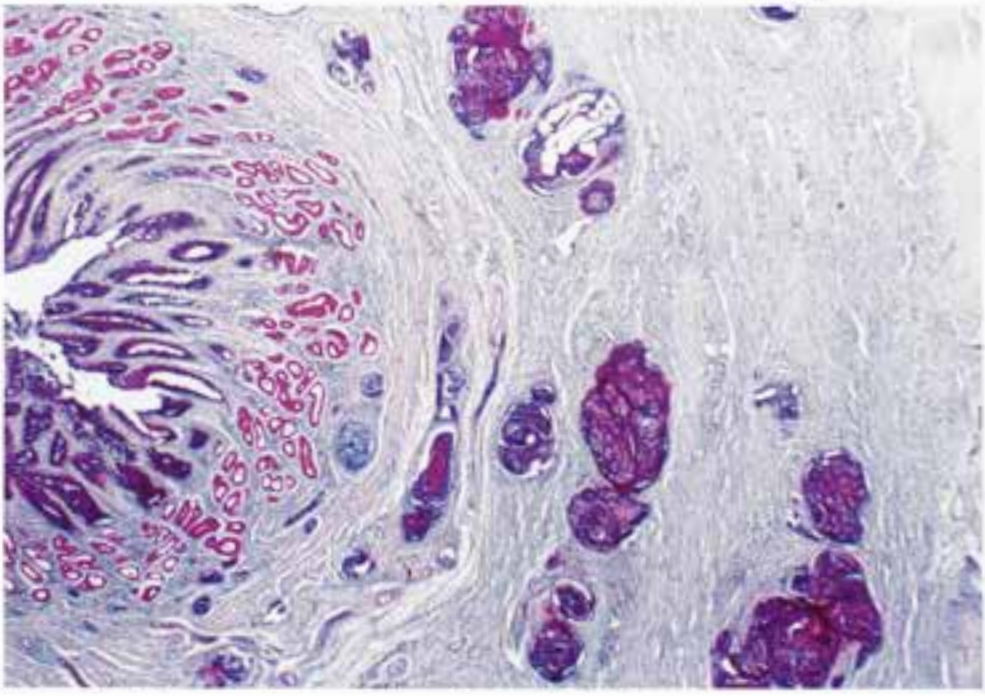

Figura 27 - *Adenocarcinoma* gastrico nel cane, Alcian bleu-acido periodico-Schiff, piccolo ingrandimento. Numerosi focolai neoplastici sono presenti nella sottomucosa e nella tonaca muscolare in assenza di interessamento della mucosa. I focolai tumorali sono evidenziati dalla reazione positiva per le mucine con la colorazione Alcian bleu e

BIBLIOGRAFIA

1) BARKER I.K., VAN DREUMEL A.A., PALMER N.: *The alimentary system.* In: Jubb *et al., Pathology of domestic animals*, 4th ed., Acad. Press, New York, 1993.

2) BIRCHARD S.J., COUTO C.G., JOHNSON S.: *Nonlymphoid intestinal neoplasia in 32 dogs and 14 cats.* J. A.A.H.A. *22*: 533-537, 1986.

3) BRODEY R.S.: *A clinical and pathologic study of 130 neoplasms in the mouth and pharynx of the dog.* Amer. J. Vet. Res. *21*: 787-812, 1960.

4) BRODEY R.S., COHEN D.: *An epizootiologic and clinicopathologic study of 95 cases of gastrointestinal neoplasms in the dog.* Scientific Proceedings of 101st Annaul Meeting of American Veterinary Association pp. 167-179, 1964.

5) COHEN D., BRODEY R.S., CHEN S.M.: *Epidemiological aspects of oral and pharyngeal neoplasia in the dog.* Amer. J. Vet. Res. *25*: 1776-1779, 1964.

6) COTCHIN E.: *Further observations on Neoplasms in dogs, with particular reference to site of origin and malignancy. Part I: cutaneous female genitalia and alimentary systems.* Brit. Vet. J. *110*: 218-230, 1954.

7) COTCHIN E.: *Some tumours of dogs and cats of comparative veterinary and human interest.* Vet. Rec. *71*: 1040-1050, 1959.

8) COUTO C.G., RUTGERS H.C., SHERDING R.G., ROJKO J.: *Gastrointestinal Lymphoma in 20 Dogs: a retrospective study.* J. Vet. Int. Med. *3:* 73-78, 1989.

9) CROW S.E.: *Tumors of dogs and cats of comparative veterinary and human interest.* Vet. Rec. *71*, 1040-1059, 1985.

10) ETTINGER S.J.: *Malattie dello stomaco pp. 1267-1269 e Malattie del retto e dell'ano pp. 1514-1516.* In: *Trattato di medicina interna veterinaria. Malattie del cane e del gatto.* I ed. Italiana sulla II americana. Edizione SBM, 1988.

11) FONDA D., GUALTIERI M., SCANZIANI E.: *Gastric carcinoma in the dog: a clinicopathological study of 11 cases.* J. Small An. Prac. *30*: 353-360, 1989.

12) GALATI P.: *Contributo alla conoscenza degli epiteliomi primitivi del rumine.* Acta Med. Vet. 299-309, 1959.

13) GIBBS R.C. JR., HILDEBRANDT P.K., MONTGOMERY C.A. JR.: *Carcinoid tumor in the small intestine of a dog.* J. Small An. Prac. *27*: 507-519, 1974.

14) GILES R.C. JR, MONTGOMERY C.A. JR, IZEN L.: *Canine lingual granular cell myoblastoma: a case report.* J. Vet. Res. *35:* 1357-1359, 1974.

15) GORLIN R.J., BARRON C.N., CHANDRY A.P., CLARK J.J.: *The oral and pharyngeal pathology of domestic animals: a study of 487 cases.* Amer. J. Vet. Res. *20*: 1032-1061, 1959.

16) GORLIN R.J., MESKIN L.H., BRODEY R.: *Odontogenic tumours in man and animals: pathologic classification and clinical behaviour.* A review. Ann. N.Y. Acad. Sci. *108*: 722-771, 1963.

17) HAYDEN D.W., NIELSEN S.W.: *Canine alimentary neoplasia.* Zentr. für Vet. Med. Reihe A *20*: 1-22, 1973.

18) HEAD K.W.: *Tumours of the upper alimentary tract.* Bull. WHO *53:* 145-166, 1976.

19) HEAD K.W.: *Tumours of the lower alimentary tract.* Bull. WHO *53*: 167-186, 1976.

20) HEAD K.W.: *Tumours of the alimentary tract.* In: Moulton J.E., *Tumours in domestic animals*, 3rd Ed., Univ. California Press, Berkeley, 1990.

21) HERMANEK P.: *Typing, grading, and staging of gastric carcinoma.* In: *Gastric Cancer* ed. by Ch. Herfarth and P. Schlag, Spinger-Verlag, Berlin 1979, pp. 163-168.

22) HERMANEK P.: *Malignant Polyps - Pathological Factors Governing Clinical Management.* Da: "Gastrointestinal Pathology". Current Topics in Pathology, vol. 81 by Williams G.T., New York, Heidelberg, Berlin, 1990.

23) HERTSCH B., EIDT E.: *Clinical diagnosis of gastric carcinoma in the horse.* D. Tier. Wochen. *83*: 92-96, 1976.

24) HIRONI I. *et al.*: *Reproduction of acute bracken poisoning in a calf with ptaquiloside, a bracken costituent.* Vet. Rec. *115:* 375-378, 1984.

25) HOLT P.E., LUCKE V.M.: *Rectal neoplasia in the dog: a clinicopathological review of 31 cases.* Vet. Rec. *116:* 400-405, 1985.

26) JARRETT W.F.H.: *Bracken fern and papilloma virus in bovine alimentary cancer.* Brit. Med. Bull. *36:* 79-81, 1980.

27) KRAUSER K.: *Neoplasien des Magens beim Hund.* Berl. und Münch. Tierärtz. Woch. *98*: 48-53, 1985.

28) LARATTA L.J., CENTER S.A., FLANDERS J.A., DIETZE A.E., CASTLEMAN W.L.: *Leiomyosarcoma in the duodenum of a dog.* J. Am. Vet. Med. Ass. *183*: 1096-1097, 1983.

29) LAUREN P.: *The two histologic main types of gastric carcinoma: diffuse and so-called intestinal type carcinoma. An attempt at histological classification.* Acta Pathol. et Microbiol. Scandinavica *64:* 31-49, 1965.

30) LEBALNC B., FOX J.G., LE NET J.L., MASSON M.T. and PICARD A.: *Hyperplastic Gastritis with Intraepithelial Campylobacter-like Organisms in a Beagle Dog.* Vet. Pathol. *30:* 391-394, 1993.

31) LINDT S.: *Magen.* In: Joest E.: *Handbuch der speziellen pathologischen Anatomie der Haustiere.* 3. Auflage Band V. Parey Verlag, Berlin, 1970.

32) MAC VEAN D.W., MONLUX A.W., ANDERSON P.S., SILBERG S.C., ROSZEL J.F.: *Frequency of canine and feline tumours in a defined population.* Vet. Pathol. *15*: 700-715, 1978.

33) MURRAY M., ROBINSON P.B., MCKEATING F.J., BAKER G.J., LAUDER I.M.: *Primary gastric neoplasia in the dog: a clinicopathological study.* Vet. Rec. *91:* 474-479, 1972.

34) OWEN L.N.: *TNM classification of tumours in domestic animals.* 1st ed. Geneve 1980, pp. 1-20, 1980.

35) PARKHILL E.M.: *Tumors of the palatine tonsil.* In: Dockerty *et al.*, *Tumors of the oral cavity and pharynx (Atlas of tumor pathology, Sec. IV, fascicle 10b).* Armed Forces Inst. of Pathol., Washington, 1968.

36) PATNAIK A.K., HURVITZ A.I., JOHNSON G.F.: *Canine gastrointestinal neoplasms.* Vet. Pathol. *14*: 547-555, 1977.

37) PATNAIK A.K., HURVITZ A.I., JOHNSON G.F.: *Canine gastric adenocarcinoma.* Vet. Pathol. *15*: 600-607, 1978.

38) PATNAIK A.K., HURVITZ A.I., JOHNSON G.F.: *Canine intestinal adenocarcinoma and carcinoid.* Vet. Pathol. *17*: 149-163, 1980.

39) PATNAIK A.K., LIEBERMAN P.H.: *Canine goblet-cell carcinoid.* Vet. Pathol. *18:* 410-413, 1981.

40) RUSSO A., PILLERA S., COSENTINO S., RUSSO V.: *I polipi gastrici.* Da: "Endoscopia Digestiva Chirurgica". Masson ed., Milano, Parigi, Barcellona, Bonn, 1993.

41) SAUTTER J.H., HANLON G.F.: *Gastric neoplasia in the dog: a report of 20 cases.* J. Am. Vet. Med. Ass. *166*: 691-696, 1975.

42) SCANZIANI E., CRIPPA L., GIUSTI A.M., GUALTIERI M., MANDELLI G.: *Argyrophil cells in gastrointestinal epithelial tumours of the dog.* J. Comp. Pathol. *108:* 405-409, 1993.

43) SCANZIANI E., GIUSTI A.M., GUALTIERI M., FONDA D.: *Gastric carcinoma in the Belgian shepherd dog.* J. Small An. Prac. *32*: 465-469, 1991.

44) SCHÄFFER E.H., SCHIEFER B.: *Incidence and types of canine rectal carcinomas.* J. Small An. Prac. *9*: 491-496, 1968.

45) SEILER R.J.: *Colorectal polyps of the dog: a clinicopatyhologic study of 17 cases.* J. Am. Vet. Med. Ass. *174*: 72-75, 1979.

46) SHEFSTAD D.K.: *Scanning electron microscopy of* Gasterophilus intestinalis *lesions of the equine stomach.* J. Am. Vet. Med. Ass. *172*: 310-313, 1978.

47) SIRONI G., CANIATTI M., SCANZIANI E.: *Immunohistochemical detection of papillomavirus structural antigens in animal hyperplastic and neoplastic epithelial lesions.* J. Vet. Med. *37*: 760-770, 1990.

48) STRAW R.C.: *Tumours of the Intestinal tract.* Da: Withrow S.I., Ewen E.G., "Clinical Veterinary Oncology" by Lippincott J.B. Company, Philadelphia, 1989.

49) SULLIVAN M., LEE R., FISHER E.W., NASH A.S., MCCANDLISH I.A.P.: *A study of 31 cases of gastric carcinoma in dogs.* Vet. Rec. *120:* 79-83, 1987.

50) SYKES G.P., COOPER B.J.: *Canine intestinal carcinoids.* Vet. Pathol. *19*: 120-131, 1982.

51) TENNANT B., KEIRN D.R., WHITE K.K., BENTICK-SMITH J., KING J.M.: *Six cases of squamous cell carcinoma of the stomach of the horse.* Equine Vet. J., *14*: 238-243, 1982.

52) THEILEN G.H., MADEWELL B.R.: *Tumors of the digestive tract.* In: *Veterinary cancer Medicine.* Eds. G.H. Theilen and B.R. Madewell. Lea and Febiger, Philadelphia. Pp. 499-521, 1987.

53) VAN DER GAAG I.: *Hypertrofic gastritis in 21 Dogs.* Zbl Vet. Med. A. *31*: 161-173, 1984.

54) VAN DER GAAG I.: *The Histological Appearance of Large Intestinal Biopsies in Dogs with Clinical Signs of Large Bowel Disease.* Can. J. of Vet. Res. *52*: 75-82, 1988.

55) VITELLOZZI G., MUGHETTI L., CIORBA A.: *L'adenocarcinoma del piccolo intestino negli ovini.* Fondaz. Iniz. Zooprof. e Zootecn., Brescia, n. *36*: 201-216, 1994.

56) WATT P.R.: *Rectal Adenocarcinoma: a case report and review.* Austr. Vet. Practit. *20*: 200-203, 1990.

57) WHITERS F.W.: *Squamous-cell carcinoma of the tonsils in the dog.* J. Path. Bact. *49*: 429-432, 1938.

F. ABRAMO, M. ARISPICI, A. POLI

FEGATO ED APPARATO ESCRETORE BILIARE

Dipartimento di Patologia Animale, Profilassi ed Igiene degli Alimenti - Università degli Studi di Pisa

TUMORI DEL FEGATO

I tumori del fegato sono piuttosto comuni negli animali, soprattutto se oltre alle neoplasie primitive vengono considerate anche le localizzazioni metastatiche o le neoplasie non epiteliali quali l'emangiosarcoma, i linfomi ed altri che si possono sviluppare nell'organo.

Nella clinica dei piccoli animali è importante conoscere se il tumore è primario o secondario, questo soprattutto ai fini prognostici e per le scelte terapeutiche. Nel primo caso, una volta esclusa l'esistenza di metastasi a distanza, l'approccio terapeutico è prevalentemente chirurgico, mentre se il tumore è metastatico, vari fattori quali la sede, il tipo istologico, l'interessamento mono o plurilobare, assumono un valore prognostico essenziale e possono fortemente condizionare l'atteggiamento terapeutico.

Per gli animali da reddito i tumori epatici costituiscono quasi esclusivamente un reperto in fase di macellazione, più raramente causano una sintomatologia clinica che porta all'esame autoptico mirato. Per gli animali da macello lo scopo è da inquadrare la patologia neoplastica del fegato per applicare i criteri ispettivi da cui può dipendere il sequestro del solo organo, di altre parti o dell'intero animale (5, 6, 8, 19, 46, 47).

Anche per gli uccelli e per i pesci destinati all'alimentazione umana vale lo stesso criterio (10, 26).

È in base a queste considerazioni che una classificazione dei tumori epatici si rende necessaria per un corretto approccio clinico-diagnostico.

I tumori del fegato possono essere classificati in tre grandi categorie:

1) tumori epatici primitivi
2) tumori emolinfatici del fegato
3) tumori epatici metastatici o secondari.

In questi gruppi sono comprese sia le forme benigne che maligne che a loro volta possono essere distinte in base alla loro origine istogenetica (tabella 1).

Le neoplasie epatiche primitive sono piuttosto rare sia nel cane che nel gatto, comprendendo rispettivamente solo dallo 0,6 all'1,3% e dall'1,5 al 2,3% di tutte le neoplasie in queste specie (32, 33, 37, 43, 49). Per quanto riguarda gli animali da macello, i tumori epatici primitivi sono segnalati con frequenze estremamente variabili a seconda delle specie, della zona geografica e del metodo impiegato per la raccolta dei dati (41).

Le forme metastatiche epatiche sono segnalate con frequenza piuttosto variabile (7-36%) nel cane (29), mentre non esistono dati analoghi sulla prevalenza delle neoplasie metastatiche epatiche nel gatto e nei grossi animali.

Da uno studio sulla prevalenza relativa delle diverse neoplasie epatiche nel cane e

nel gatto, risulta che nel gatto i tumori emolinfatici sono predominanti, mentre nel cane le forme metastatiche costituiscono la categoria principale (figura 1) (20). Nel bovino il carcinoma epatocellulare è stato confermato come il più comune dei tumori epiteliali maligni (5, 50).

Nel cane il carcinoma epatocellulare è la forma più frequente di neoplasia epatica primaria seguita dall'emangiosarcoma e dal carcinoma dei dotti biliari (20, 34, 49), nel gatto sono invece più rappresentati i tumori dei dotti biliari, sia maligni che benigni, rispetto all'epatocarcinoma (15, 32, 37, 42). Rari casi di epatoblastoma sono stati segnalati in agnelli (40), in ovini (27), nel cavallo (44) e in un feto equino (30). Il carcinoide è stato segnalato raramente nel gatto (37) e nel cane con una prevalenza del 16,5% su tutte le neoplasie epatiche primitive (35). Scarse sono le segnalazioni in entrambe le specie di adenomi epatici, riscontrabili soprattutto in soggetti anziani, e del mielolipoma (18, 52).

Tra i tumori primitivi emolinfatici il linfoma è di gran lunga il più comune sia nel cane che nel gatto seguito da altre forme mieloproliferative e dal mastocitoma.

Per quanto riguarda le neoplasie metastatiche l'emangiosarcoma risulta la più frequente complicazione nel cane seguita dal carcinoma insulare pancreatico, dal carcinoma pancreatico e dal fibrosarcoma (20, 29). Neoplasie metastatiche sono meno comuni nel gatto e non esistono dati sulla prevalenza relativa nel tipo di tumore che metastatizza al fegato.

RAZZA, ETÀ, SESSO

Nei piccoli animali non è accertata una predisposizione razziale per i tumori primitivi epatici anche se in uno studio epidemiologico di Hayes *et al.* (1983) è stata riconosciuta una alta frequenza, non significativa, per il carcinoma dei dotti biliari nel Labrador retriever. Secondo Holt *et al.* (1992) il Pastore tedesco, il Golden retriever, il Boxer, il Danese, il Setter inglese sono predisposti all'emangiosarcoma. I tumori epatici emolinfatici, in particolar modo il linfoma, sono stati segnalati in particolare nel Bullmastiff, Boxer, Scottish terrier, San Bernardo e Basset hound (12).

L'età media dei cani colpiti da neoplasia epatica primitiva è di 10-11 anni, leggermente inferiore per il carcinoide (8 anni) (34). Non esiste predisposizione accertata per il sesso a parte il carcinoma biliare nel cane che sembra insorgere prevalentemente nella femmina (21).

Per quanto riguarda i tumori epatici del bovino, da reperti di macellazione risulta che nelle bovine adulte le forme maligne sono più frequenti (0,08%) rispetto ai vitelli (0,01%), forse anche in relazione alla persistenza di danni prodotti da parassitosi croniche (50).

ASPETTI MACRO E MICROSCOPICI DEI TUMORI EPATICI

Carcinoma epatocellulare

Il carcinoma epatocellulare (CE) può presentarsi come piccolo nodulo delle dimensioni di pochi cm fino a grandi masse, del diametro di 10 cm con margini

irregolari e protundenti sulla superficie. Nel cane, Patnaik *et al.* (1981a) hanno riscontrato il 61% di lesioni massive coinvolgenti un singolo lobo, per lo più il sinistro (nel 67% dei casi), il 29% di lesioni nodulari e il 10% di lesioni diffuse. La presenza di più noduli può essere dovuta ad una insorgenza multifocale del tumore primitivo o a metastasi intraepatiche.

Le lesioni più ridotte mantengono le caratteristiche del tessuto di origine mentre, le masse più grandi assumono una colorazione policroma caratterizzata da aree decolorate, giallastre per l'infarcimento lipidico e rosso scuro per la presenza di focolai emorragici e necrotici. La consistenza è soffice e friabile a differenza della consistenza decisamente più solida riscontrabile nel colangiocarcinoma; la rottura dell'organo è infatti una delle più frequenti complicazioni di questo tumore. Possono inoltre crearsi aderenze con visceri e strutture contigue, talvolta responsabili della sintomatologia clinica.

Poiché l'aspetto istologico della neoplasia varia sia in base al grado di differenziazione degli epatociti che alla loro organizzazione strutturale, una classificazione dettagliata del CE risulta particolarmente complessa. Istologicamente si osservano infatti molte varietà. Il tipo più comunemente riscontrabile è quello trabecolare in cui la disposizione cellulare ripete la struttura di un lobulo epatico normale anche se si formano travate irregolari costituite da 5, 10 o più file di cellule. Oltre a questa sono state descritte numerose altre varietà. Patnaik *et al.* (1981a) su uno studio di 55 CE e 2 misti, hanno suddiviso la neoplasia in 11 istotipi in base alle caratteristiche strutturali e citomorfologiche (tabella 2).

Per un dettagliata descrizione dei diversi tipi istologici di questo tumore nel cane si rimanda a quanto descritto da Patnaik *et al.* (1981a). Anche se questa suddivisione non è stata ampiamente accettata per lo scarso valore prognostico, per alcuni istotipi è stata osservata una certa tendenza alla metastatizzazione ("trabecolare", "anaplastico", "pleomorfo", "scirroso" e "solido"). Solo studi condotti su casistiche più ampie potrebbero evidenziare eventuali correlazioni tra istotipo e grado di malignità del tumore stesso. In patologia umana, ove esistono ampie casistiche ed una classificazione ormai ben definita, negli anni '80 (4) è stata individuata una variante atipica di CE, il CE fibrolamellare, con una prognosi decisamente migliore.

In una recente rassegna sui tumori epatici del bovino 6 dei tipi cellulari previsti dalla classificazione di Patnaik sono stati descritti in 50 bovini (5).

Al di là della complessa classificazione di Patnaik più semplicemente il CE può essere definito come ben differenziato e scarsamente differenziato. Nelle forme più differenziate le caratteristiche istologiche e citologiche mantengono strette somiglianze con il tessuto normale, nelle forme più anaplastiche gli epatociti assumono l'aspetto di elementi pleomorfi con forma e dimensioni bizzarre (figura 2a, b). Nei tumori ben differenziati si rende necessaria una accurata valutazione per una diagnosi differenziale con l'adenoma epatico. Nella tabella 3 vengono riportati i criteri cito-istologici di riferimento per tale valutazione (5, 16, 40).

Adenoma epatocellulare

Si presenta di solito come nodulo ben circoscritto, anche di notevoli dimensioni (fino a 20 cm), di colore più chiaro rispetto al resto del parenchima epatico. Il tes-

suto adiacente non viene invaso, ma solo compresso. Quando di notevoli dimensioni l'adenoma può diventare fragile e andare incontro a rottura.

Istologicamente le cellule tumorali assomigliano agli epatociti normali anche se possono avere dimensioni più grandi e mostrare pleomorfismo. L'adenoma è organizzato in strutture cordonali e tubulari, con strati non più spessi di 2 o 3 file di epatociti e talvolta anche con aspetti acinari. È caratteristica l'assenza di spazi portali, vene centrolobulari e dotti biliari (figura 2c,d) (41). Per quanto riguarda la diagnosi differenziale con il CE si fa riferimento ai criteri elencati in tabella 3 (5). Maggiori difficoltà si riscontrano quando l'adenoma deve essere differenziato dalla iperplasia nodulare epatica, tanto che in letteratura spesso le due forme sono state confuse. Una attenta valutazione citologica ed istologica è forse ritenuta il miglior approccio in quanto nell'iperplasia nodulare l'architettura lobulare, con presenza di vena centrolobulare e triade portale, e le normali caratteristiche citologiche degli epatociti vengono mantenute. Secondo alcuni Autori inoltre l'iperplasia nodulare si manifesta in forma multipla (40) e gli epatociti, aumentati di volume per accumulo di glicogeno e lipidi, hanno un nucleolo più grande ad indicare un aumento dell'attività metabolica.

Epatoblastoma

Nella grande maggioranza dei casi si presenta come una massa unica, biancastra, ben circoscritta, di dimensioni variabili che, alla sezione, può assumere un aspetto lobulare con tessuto fibroso ed aree necrotico-emorragiche.

Sono descritte forme epiteliali e miste. Le prime sono a loro volta distinte in epatoblastoma embrionale, con cellule piccole che formano strutture nastriformi o a rosetta e con scarsa coesività, ed epatoblastoma fetale con cellule più grandi ricche di glicogeno, riunite in strutture trabecolari o alveolari solide e con aspetto organoide. Nella forma mista oltre alla componente epiteliale sono presenti aree condroidi, osteoidi e mieloblastiche (27, 39).

Tumori dei dotti biliari

Il tumore dei dotti biliari si può presentare come intraepatico, extraepatico e a carico della cistifellea (21, 36). Nel cane e nel gatto la forma intraepatica è la più comune (76%) e si presenta prevalentemente come una grande massa localizzata in uno dei lobi epatici. Sono descritte anche forme nodulari in uno o più lobi e forme diffuse a tutto il fegato, anche nel bovino, nell'ovino e nell'equino (31, 45).

I carcinomi biliari extraepatici nel cane comprendono il 20% di tutti i carcinomi biliari e quelli della cistifellea il 4%. Nell'uomo invece queste ultime due forme rappresentano circa il 75% dei tumori dei dotti biliari. I tumori delle vie extraepatiche sono di solito localizzati in prossimità della cistifellea, mentre quelli della cistifellea, che appaiono per lo più come masse a cavolfiore all'interno del lume, espandendosi tendono a comprimere il parenchima circostante (36).

I carcinomi appaiono di colore grigio-biancastro tendente al marrone, sono di consistenza solida e se di tipo cistico contengono un materiale gelatinoso giallo chiaro. I limiti sono piuttosto distinti anche se irregolari e può essere presente una depressione centrale.

Il tumore dei dotti intraepatici si distingue istologicamente nelle due forme di colangiocarcinoma tubulare, caratterizzato dalla presenza di strutture tubulari rivestite da cellule epiteliali cuboidali o colonnari (figura 3a,b), e di cistoadenocarcinoma, caratterizzato da formazioni cistiche rivestite da strato unico o multiplo di cellule epiteliali alternate ad aree solide. In quest'ultima forma è comune il riscontro, all'interno delle dilatazioni cistiche, di un materiale eosinofilico che si colora positivamente per le mucine con il PAS e l'Alcian blue.

Il tumore dei dotti extraepatici è caratterizzato da ampie strutture tubulari rivestite da epitelio cubico o colonnare con scarso citoplasma eosinofilico e nuclei vescicolosi. È frequente il riscontro di mucina all'interno dei tubuli e di una marcata desmoplasia.

Nell'adenocarcinoma della cistifellea si osservano strutture acinari o tubulari separate da stroma, le cellule disposte in uno o più strati sono cuboidali o colonnari con citoplasma eosinofilo, nuclei vescicolosi e nucleoli evidenti. All'interno delle strutture tubulari possono essere presenti materiale mucoide, ialino ed aree di metaplasia condroide.

Colangioma

L'adenoma biliare o colangioma è una rara neoplasia benigna dei dotti biliari più frequente nel gatto rispetto al cane: si presenta sia come piccole strutture cistiche sia come unica massa multicistica, contenente un fluido acquoso o leggermente viscoso, che coinvolge un intero lobo.

Istologicamente il colangioma è costituito da cisti a parete sottile con stroma fibrocellulare, ricoperte da epitelio cubico con eventuali formazioni papillari, che occupa estese porzioni di parenchima epatico (figura 3c, d). Tale neoplasia deve essere differenziata dalle cisti biliari che di solito non coinvolgono estese aree di parenchima epatico, non presentano la complessa struttura multiloculare dell'adenoma e contengono bile. Differisce anche dalla malattia policistica descritta nel gatto nella quale, oltre all'interessamento epatico, sono presenti dilatazioni cistiche anche a livello renale (1) ed infine differisce dalla proliferazione dei dotti biliari indotta dall'infestazione da *Opistorchis felineus* (11) facilmente riconoscibile nelle sezioni dei dotti (figura 4a, b).

Carcinoide

È una neoplasia rara, derivante dal tessuto neuroectodermico o cellule APUD, presenti nei dotti biliari intraepatici.

Può presentarsi con piccoli noduli confluenti e disseminati che coinvolgono tutti i lobi epatici o con noduli ben circoscritti e di varie dimensioni che occupano solo parte del parenchima epatico. La consistenza è solida, il colore varia dal grigio marrone al grigio chiaro e sono presenti emorragie, necrosi e calcificazioni (35).

Si riconoscono tre pattern simili ai tipi "A", "B" e "C" già descritti nell'uomo (23). Nel tipo A si osservano nidi solidi di cellule fusate separati da uno stroma fibrovascolare; il tipo B è caratterizzato dalla presenza di cordoni o gruppi di cellule separate da spessi setti connettivali; formazioni a rosetta costituiscono il reperto principale nel tipo C. In tutti i pattern istologici le cellule presentano citoplasma

eosinofilo con granuli intracitoplasmatici che si colorano intensamente in nero con i metodi di impregnazione argentica (metodo di Grimelius).

Emangiosarcoma primitivo e secondario

Questo tumore, sia nella forma primitiva che metastatica è di solito multifocale e appare costituito da una o più masse solide in cui si distinguono concamerazioni cistiche, ripiene di sangue, fragili e quindi anche soggette a rottura.

I vasi neoformati, che ne costituiscono l'architettura, creano una complessa rete anastomotica, limitata da cellule endoteliali pleomorfe alveolari o poligonali con nuclei voluminosi (figura 4d). Frequente il reperto di mitosi.

Emangioma

Questa neoplasia vascolare benigna può essere riscontrata o in forma isolata o in forma multipla ed è riconoscibile istologicamente per l'assetto "capillare" o "cavernoso" di vasi le cui pareti sono tappezzate da cellule endoteliali di dimensioni uniformi, eventualmente appiattite e con rare mitosi. Questa neoplasia deve essere differenziata da altre forme similtumorali del sistema vascolare epatico, descritte in diverse specie animali.

Nella teleangectasia maculosa, frequente nel fegato di bovino (7) e descritta anche nell'ovino e nell'equino, si riconoscono dilatazioni dei sinusoidi fino alla formazione di vere e proprie lacune. Questa lesione mostra somiglianze con la "peliosis hepatis" dell'uomo, del cane e del gatto (3, 9). Quest'ultima si distingue negli aspetti microscopici dalla neoplasia vascolare in quanto caratterizzata da alterazioni regressive delle cellule endoteliali che consentono il passaggio di eritrociti negli spazi di Disse.

Mielolipoma

Tra i tumori ematopoietici extramidollari dell'uomo, il mielolipoma è il più frequente. È stato descritto nel fegato e nella milza di gatti domestici (18, 28), in felidi selvatici (24) e nella milza di due cani (52).

Si presenta come noduli multipli di varie dimensioni, di colore rosso scuro, friabili a margini irregolari e non capsulati.

È costituito da cellule adipose mature e tessuto emopoietico con cellule a diversi stadi di maturazione. Deve essere differenziato dalla metaplasia ossea, caratterizzata dalla presenza di spicole ossee e dall'ematopoiesi extramidollare, spesso accompagnata da disordini mieloproliferativi e anemia, ed in cui non sono presenti nè lacune ossee nè adipociti.

Tumori emolinfatici

Nel fegato si evidenziano spesso lesioni in corso di emolinfopatie sistemiche, linfocitarie e non linfocitarie che si configurano come formazioni nodulari sottocapsulari ed intraparenchimali o infiltrazioni diffuse dell'organo che di solito iniziano dagli spazi portobiliari. Solo occasionalmente sono stati segnalati casi di linfosarco-

ma e mastocitoma epatico senza apparente coinvolgimento di altri organi (40).

In questa sede non è opportuno addentrarsi nella trattazione di questi aspetti lesivi e si rimanda alla trattazione dei tumori del sistema ematopoietico.

Metastasi extraepatiche

Sono frequenti in corso di neoplasia epatica primitiva e devono essere tenute in considerazione per una prognosi adeguata e per l'eventuale approccio terapeutico. La percentuale di metastasi è segnalata nel cane e varia dal 61% per il carcinoma epatocellulare fino a raggiungere valori molto alti che variano dall'86% al 99% per sarcomi primitivi, carcinoma dei dotti biliari, emangiosarcoma, linfoma e carcinoide epatico. I siti più comuni di metastasi sono i linfonodi regionali, il polmone e la cavità peritoneale seguiti da cervello, osso, rene, surrene, pancreas e milza (34).

Tumori metastatici e secondari

Tutti i tumori maligni possono dare metastasi epatica. La diffusione può avvenire per via ematogena, rappresentata principalmente dal sistema portale, anche se non vanno dimenticate la via arteriosa generale e la via retrograda attraverso le vene sovraepatiche. Diffusioni metastatiche si possono avere anche attraverso vie linfatiche transdiaframmatiche o per continuità.

L'aspetto istologico è solitamente rappresentativo della neoplasia di origine (figura 4c), ma talora, a causa del minor grado di differenziazione se ne può discostare.

Diagnosi immunoistochimica delle neoplasie epatiche

Molte delle neoplasie epatiche possono essere diagnosticate in base alle caratteristiche istologiche facendo particolare riferimento sia al tipo di architettura della neoplasia, che al tipo cellulare prevalente (epatociti, cellule dei dotti biliari, cellule APUD). Nei casi in cui la neoplasia si presenti nella forma indifferenziata o qualora siano presenti diversi pattern istologici nella stessa neoplasia l'ausilio delle tecniche immunoistochimiche può essere di fondamentale ausilio nella diagnosi differenziale. Numerosi marker tumorali vengono comunemente utilizzati in patologia umana e molti di questi si sono rivelati utili anche in campo veterinario. Recentemente l'applicazione di marker quali l'alfa-fetoproteina (α FP), l'antigene carcinoembrionico (CEA) e le citocheratine (CK) a basso ed alto peso molecolare (PM) su neoplasie epatiche del cane ha evidenziato sia analogie che differenze con la patologia umana (14).

L'α FP è un antigene oncofetale normalmente espresso nel fegato fetale ma non nel tessuto adulto. Nell'uomo il 30-70% di CE così come aree di differenziazione epatocitaria nel contesto dei tumori misti epato-colangiocellulari risultano positivi. Nel cane è stata dimostrata una analoga positività anche se l'α FP si è dimostrata specifica, ma scarsamente sensibile.

Mentre nell'uomo il CEA manifesta una forte reattività con tumori sia epatocellulari (70%) che colangiocarcinomi (40%) (17) nel cane il CEA può essere considerato marker specifico per la differenziazione colangiocellulare non essendo mai espresso dai tumori epatocellulari. Tale differenza può semplicemente rispecchiare

l'utilizzo nelle due diverse specie di diversi anticorpi e delle diverse sensibilità e specificità delle metodiche impiegate.

La reattività dei tumori epatici del cane alle citocheratine è simile a quella dell'uomo. Gli epatociti normali esprimono le CK a basso PM (M8, M18), ma tale espressione viene persa durante la trasformazione neoplastica. Da recenti studi è infatti emerso che le CK a basso PM vengono espresse solo dai colangiocarcinomi, mentre le CK ad alto PM e CK a largo spettro sono marker di entrambi gli istotipi tumorali (14).

EZIOLOGIA

Nonostante l'eziologia dei tumori epatici negli animali domestici sia a tutt'ora sconosciuta numerosi studi di comparazione con l'uomo e la sperimentazione su animali da laboratorio ha consentito di individuare sia in sostanze chimiche e naturali, che in agenti infettivi alcune delle possibili cause della cancerogenesi epatica.

Nell'uomo è stata stabilita una netta correlazione tra infezione da epatite B e CE e una sicura azione cancerogena del virus stesso. Nessuna causa virale è stata fino ad ora accertata nel cane e nel gatto (20), mentre in alcuni modelli animali (marmotta, scoiattolo di terra, anatra) l'infezione cronica ha Hepadnaviridae animali conduce nei rispettivi ospiti a questo tumore.

È peraltro accertata, sempre nell'uomo una frequente associazione tra cirrosi e CE e recenti studi dimostrano l'insorgenza dei tumori epatici da isole di epatociti iniziati che hanno subito modificazioni enzimatiche (38). In patologia veterinaria solo Vìtovec (1974) ha suggerito una possibile relazione tra carcinoma epatocellulare, distomatosi e cirrosi biliare nel bovino.

Numerosi cancerogeni chimici e naturali sono stati individuati come possibili cause di CE (20), tra queste rivestono un ruolo fondamentale le aflatossine in quanto largamente diffuse nell'ambiente (2). I suini in particolare risultano sensibili anche a basse concentrazioni (48). Nessuna associazione sembra esistere tra presenza di calcoli biliari e carcinomi biliari sia nel cane che nel gatto (36) a differenza di quanto invece avviene nell'uomo (21).

Infestioni da *Ancylostoma caninum* e *Trichuris vulpis* possono essere associate al carcinoma biliare nel cane (21) e l'infestione da *O. felineus* e *Clonorchis* spp. nei carnivori domestici comportano una intensa proliferazione dei dotti biliari che può predisporre ad una conseguente trasformazione neoplastica (11, 25). Recentemente in topi A/JCr, un ceppo che normalmente presenta una bassa incidenza di tumori epatici è stata evidenziata una correlazione tra infezione persistente da *Helicobacter hepaticus* e lo sviluppo di tumori epatocellulari. Tale associazione, già ipotizzata per l'uomo, costituisce l'unico caso di correlazione tra infezione batterica cronica e lo sviluppo di tumore (13, 51).

Il lavoro è stato eseguito con i contributi fondo MURST 40% del 1996.

RINGRAZIAMENTI

Si ringrazia il Sig. Davide Lorenzi per la qualificata collaborazione tecnica.

Tabella 1 - Classificazione dei tumori epatici (da Hammer a Sikkema, 1995 modificata)

	Tumore maligno	Tumore benigno	Matrice
PRIMITIVI	Carcinoma epatocellulare	Adenoma epatocellulare	Epatocita
	Epatoblastoma		Epatocita
	Carcinoma colangiocellulare	Colangioma o adenoma colangiocellulare	Epitelio dotti biliari
	Carcinoide	–	Cellule APUD
	Emangiosarcoma	Emangioma	Endotelio vasi
	–	Mielolipoma	Adipociti e tessuto emolinfatico
	Fibrosarcoma	–	Connettivo
	Leiomiosarcoma	–	Muscolo liscio
METASTATICI O SECONDARI			
EMOLINFATICI	Linfoma Leucemia Mastocitoma Mieloma Timoma		

Tabella 2 - Istotipo e frequenza di metastasi in 57 tumori epatocellulari nel cane (da Patnaik et al., 1981a)

Istotipo	Numero totale	Casi con metastasi
1) Trabecolare	8	5
2) Pelioide	7	1
3) "Cobblestone"	2	1
4) Periteliomatoso	5	4
5) Anaplastico	6	6
6) Pseudoghiandolare	4	2
7) Pleomorfo	12	10
8) Scirroso	2	2
9) A cellule chiare	5	1
10) Solido	4	3
11) Misto	2	1
Totale	57	35

Tabella 3 - Criteri citoistologici per la diagnosi differenziale fra adenoma e carcinoma epatocellulare (da Bettini e Marcato, 1991)

Caratteri microscopici	Adenoma	Carcinoma
Cellule simili ad epatociti normali, ma spesso più grandi, con nucleo vescicoloso	+++	++
Nuclei voluminosi e nettamente delimitati, con nucleoli evidenti, spesso multipli	+	+++
Spazi portobiliari e vene centrolobulari assenti	+++	+++
Pleomorfismo nucleare	–	+++
Mitosi atipiche	–	++
Epatociti disposti in filiere o cordoni dello spessore di 1-2 cellule	++	–
Epatociti disposti a formare trabecole dello spessore di 3-4 fino a 20-30 cellule	+	+++
Presenza di una trama reticolare a sostegno delle trabecole	++	+
Crescita iniltrativa	–	++
Colestasi	–	++
Crescita intravasale	–	++
Presenza di una capsula connettivale che separa il tessuto neoplastico da quello normale	+++	+

Figura 1 - Categorie di neoplasie epatiche nel cane e nel gatto (da Hammer e Sikkema, 1995).

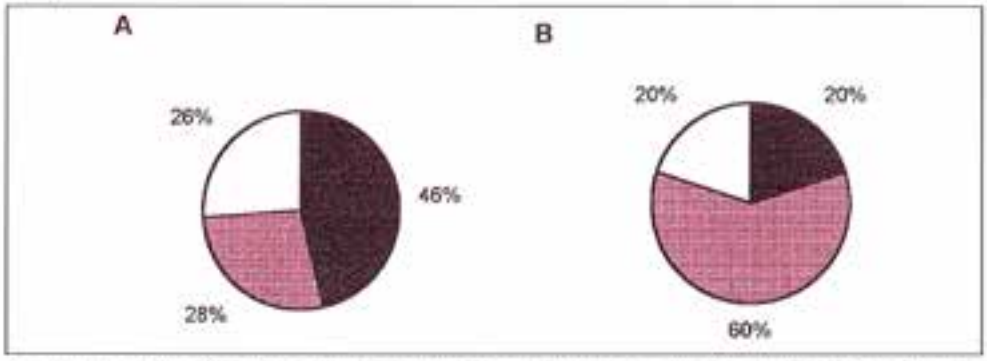

A = cane; B = gatto. Area nera = tumori metastatici; area tratteggiata = tumori emolinfatici; area bianca = tumori primari.

Figura 2 - a) Cane. Carcinoma epatocellulare periteliomatoso. La normale architettura del fegato è completamente sovvertita. Gruppi e cordoni di epatociti sono separati da uno stroma capillare (E-E, x 72); b) Stesso caso a maggior ingrandimento. Isole di epatociti neoplastici con marcati caratteri di atipia e mitosi, delimitate da un sottile endotelio (E-E, x 180); c) Cane. Adenoma epatocellulare. Nodulo circoscritto di epatociti degenerati. Non sono più evidenti spazi portali, dotti biliari e vene centrolobulari (E-E, x 54); d) Stesso caso a maggior ingrandimento. Gli epatociti, aumentati di volume e degenerati non presentano segni di atipia (E-E, x 180).

Figura 3 - a) Cane. Colangiocarcinoma tubulare. Strutture tubulari si trovano immerse in uno stroma scirroso. Sono ancora presenti isole di epatociti normali (E-E, x 72); b) Stesso caso a maggior ingrandimento. Le strutture tubulari immerse nello stroma scirroso sono rivestite da un epitelio con spiccato pleomorfismo nucleare (E-E, x 180); c) Gatto. Colangioma. Sono evidenti formazioni cistiche a pareti sottili. Nei setti fibrocellulari è presente un modico infiltrato infiammatorio (E-E, x 36); d) Stesso caso a maggior ingrandimento. Le formazioni cistiche risultano tappezzate da un epitelio cuboidale talvolta appiattito che non mostra segno di atipia (E-E, x 180).

Figura 4 - a) Gatto. Infestione da *Opistorchis felineus*. Intensa proliferazione dell'epitelio della cistifellea con reazione fibroblastica periferica. I parassiti sono evidenziabili in gran numero nel lume ghiandolare (E-E, x 27); b) Stesso caso a maggior ingrandimento. I dotti proliferati sono tappezzati da un epitelio colonnare monostratificato senza segno di atipia. Nello stroma è presente un intenso infiltrato infiammatorio (E-E, x 72); c) Cane. Liposarcoma. Lipoblasti con nucleo eccentrico e numerose vacuolizzazioni citoplasmatiche che infiltrano il parenchima epatico (E-E, x 162); d) Cane. Metastasi di emangiosarcoma. Il parenchima epatico è diffusamente infiltrato da cellule neoplastiche di origine endoteliale, caratterizzate dalla presenza di citoplasma fusato e nuclei ipercromatici. Sono inoltre presenti piccole isole di epatociti (E-E, x 180).

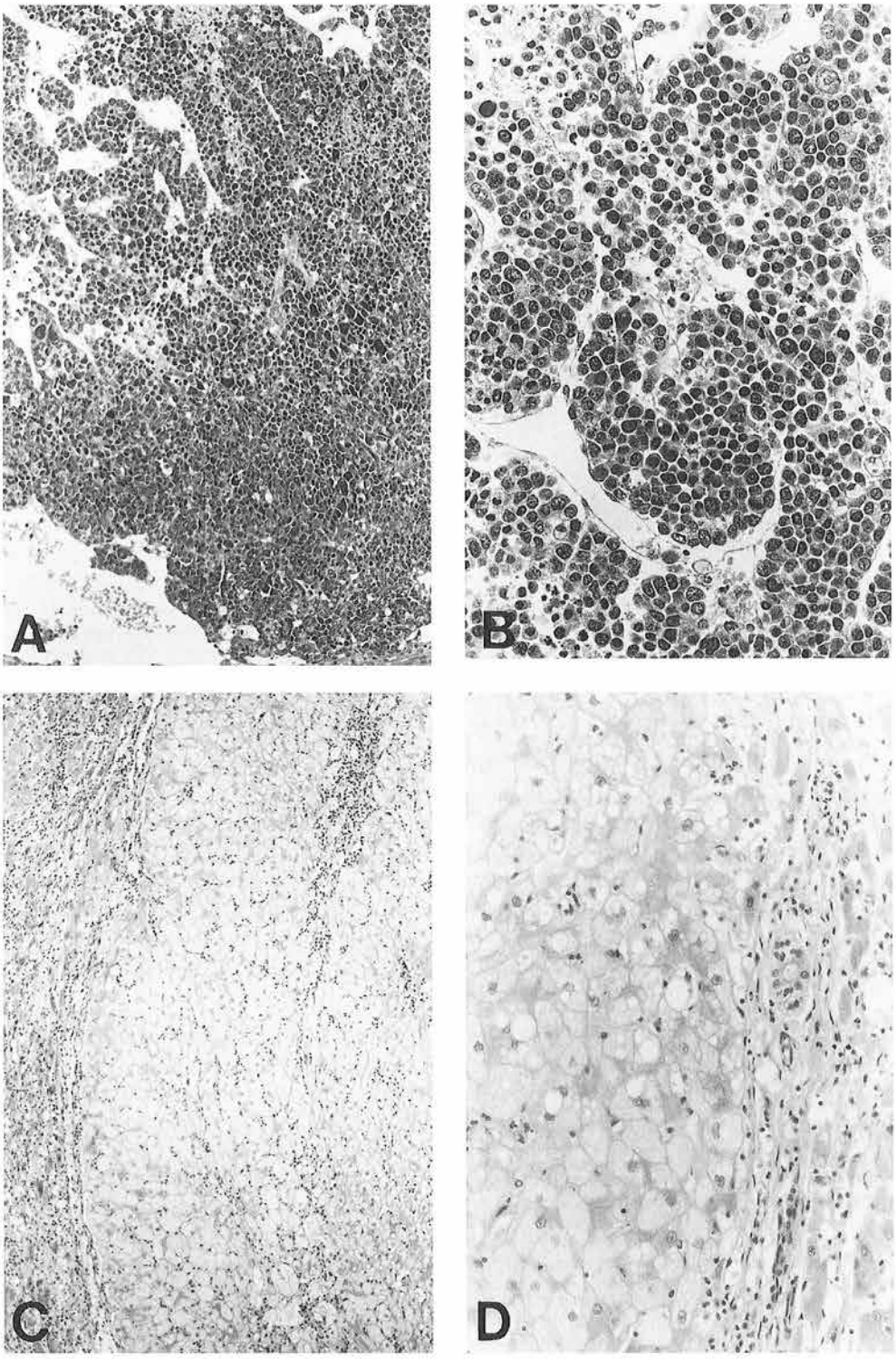

Fig. 2

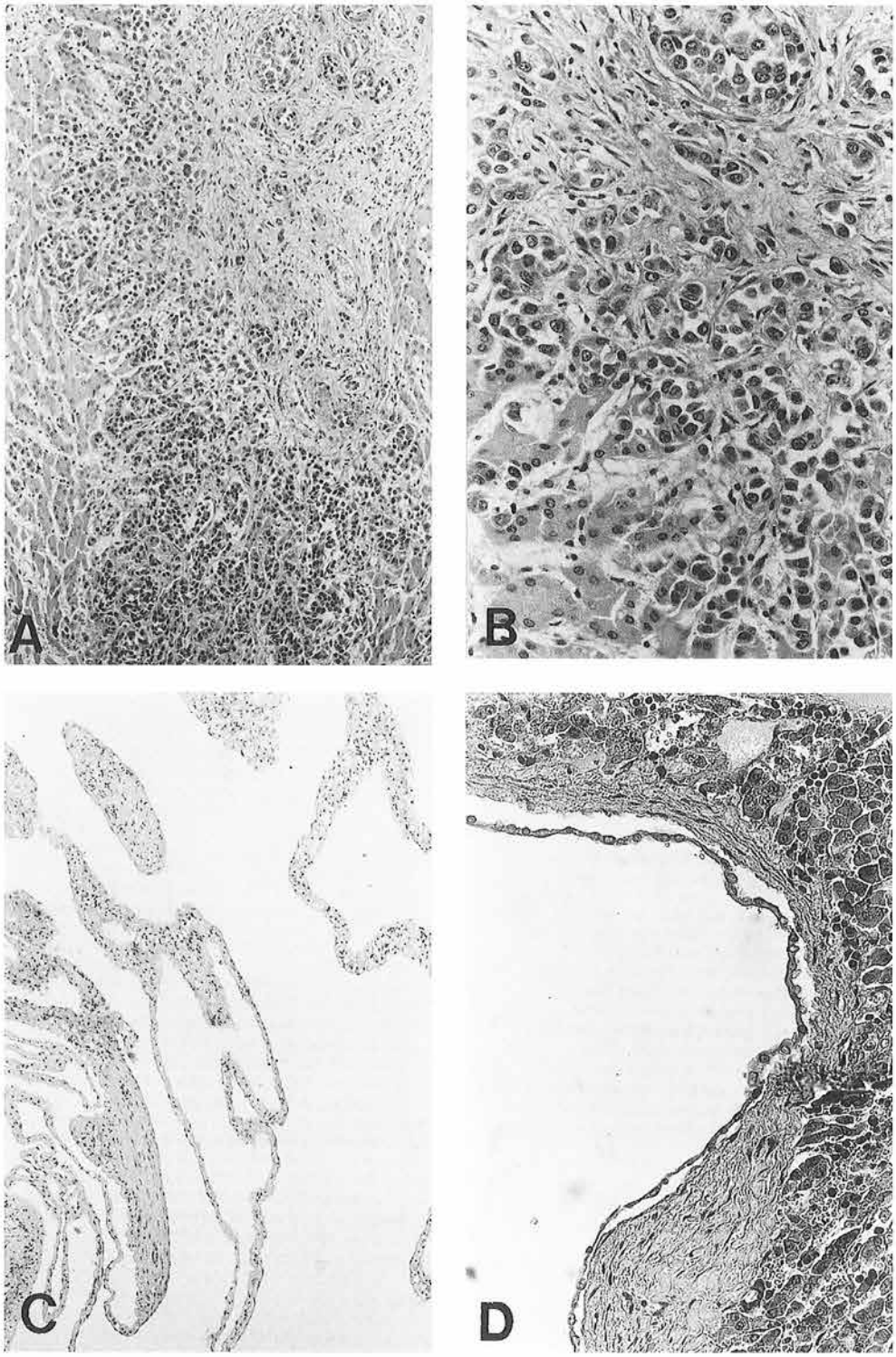

Fig. 3

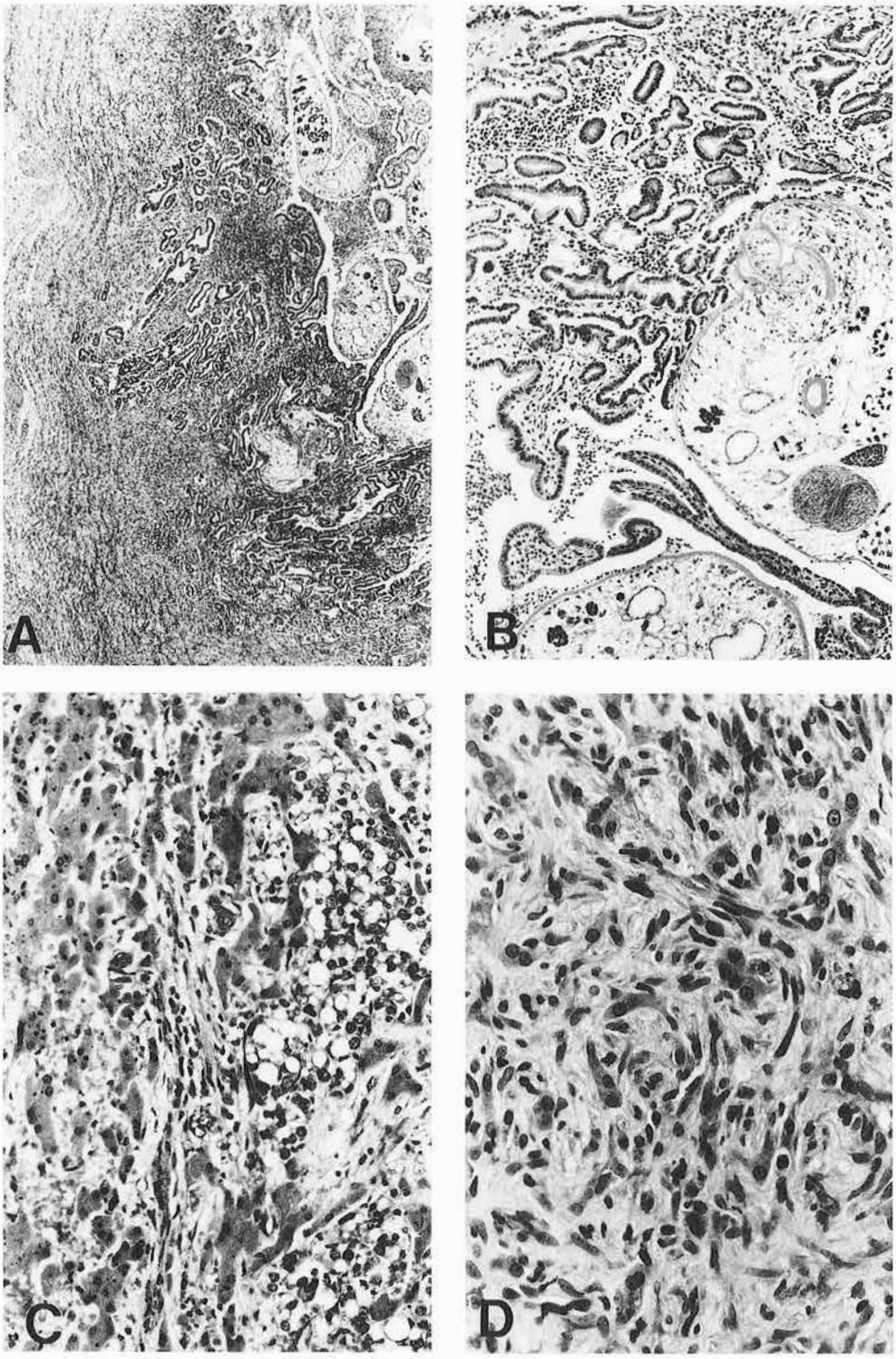

Fig. 4

BIBLIOGRAFIA

1) ADLER R. e WILSON D.W. (1995) *Biliary cystadenoma of cats.* Vet Pathol *32*: 415-418.

2) ALPERT M.E. (1969) *Mycotoxins. A possible cause of primary carcinoma of the liver.* Am J Med *46*: 325-329.

3) BENAZZI C., DELLA SALDA L. e MARCATO P.S. (1991) *Peliosi epatica in tre gatti e due cani.* Boll AIVPA *30*: 55-59.

4) BERMAN M.M., LIBBER N.P. e FOSTER J.H. (1980) *Hepatocellular carcinoma; polygonal cell type with fibrous stroma – an atypical variant with a favorable prognosis.* Cancer *46*: 1448-1455.

5) BETTINI G. e MARCATO P.S. (1991) *I tumori epatici primitivi nel bovino. Classificazione di 66 casi.* Atti Soc It Buiatria *23*: 367-379.

6) BETTINI G. e MARCATO P.S. (1992) *Primary Hepatic Tumors in cattle. A classification of 66 cases.* J Comp Pathol *107*: 19-34.

7) BETTINI G. e MUTINELLI F. *Ipotesi e ricerche sulla teleangectasia nei bovini.* Atti XXII Congresso SIB 18-20 Maggio 1990, Jesolo (Ve) pp. 603-612.

8) BETTINI G., BOVENGA F. e MARCATO P.S. *La patologia neoplastica negli equini. Rassegna bibliografica e contributo casistico.* Atti XIV Conv Naz APIV Saturnia 16-18 Marzo 1995, pp. 163-176.

9) BROWN P.J., HENDERSON J.P., GALLOWAY P., O'DAIR H. e WYATT J.M. (1994) *Peliosis hepatis and teleangectasis in 18 cats.* J Small An Pract *35*: 73-77.

10) CARAMELLI M., BOZZETTA E., PREARO M., BISSO M.C., ROTILI F. e GHITTINO C. *Contributo allo studio delle neoplasie epatiche nei pesci d'allevamento.* Atti XIV Conv Naz APIV Saturnia 16-18 Marzo 1995, pp. 93-100.

11) CASAROSA L. (1985) *Parassitologia degli Animali Domestici.* III ed. Casa Editrice Ambrosiana, Milano.

12) COUTO C.G. (1985) *Canine lymphomas: something old, something new.* Compend Contin Educ Pract Vet *7*: 291.

13) CRIPPA L., GIUSTI A.M., SCANZIANI E., GOBBI A. e MONZEGLIO M.G. (1995) *Helicobacter. "Nuovi" microrganismi dell'apparato digerente degli animali.* Summa *2*: 35-39.

14) DE LAS MULAS J.M., GOMEZ-VILLAMANDOS J.C., PEREZ J. e MOZOS E. (1995) *Immunohistochemical evaluation of canine primary liver carcinomas: distribution of alpha-fetoprotein, carcinoembryonic antigen, keratins and vimentin.* Res Vet Sc *59*: 124-127.

15) ENGLE G.C. e BRODEY R.S. (1969) *A retrospective study of 395 feline neoplasms.* J Am Anim Hosp Assoc *5*: 21-31.

16) GIBSON J.G. e SOBIN L.H. (1978) *Histological types of tumors of the liver, biliary tract and pancreas.* International Histological Classification of Tumors 20, WHO, Geneva.

17) GOODMAN Z.D., ISHAK K.G., LAANGLOSS J.M., SESTERHENN J.M. e RABIN L. (1985) *Combined hepatocellular-cholangiocarcinoma. A histologic and immunohistochemical study.* Cancer *55*: 124-135.

18) GOURLEY I.M., POPP J.A. e PARK R.D. (1971) *Myelolipomas of the liver in a domestic cat.* J Am Vet Med Ass *158*: 2053-2057.

19) GRIGLIO B., SATTANINO G., FILIPPI E., GRIVETTO V. e GUARDA F. *Contributo allo studio epidemiologico della patologia epatica nel suino.* Atti XX Meet. SIPAS Parma 25-26 Marzo 1993, pp. 158-163.

20) HAMMER A.S. e SIKKEMA D.A. (1995) *Hepatic neoplasia in the dog and cat.* Vet Clin North Am: Small An Pract *25*: 419-435.

21) HAYES H.M., MORIN M.N., RUBENSTEIN D.A. (1983) *Canine biliary carcinoma: epidemiological comparisons with man.* J Comp Pathol *93*: 99-107.

22) HOLT D., VAN WINKLE T., SCHELLING C. *et al.* (1992) *Correlation between thoracic radiographs and postmortem findings in dogs with hemangiosarcoma: 77 cases (1984-1989).* J Am Vet Med Ass *200*: 1535.

23) LECHAGO G. (1978) *Endocrine cells of the gastrointestinal tract and their pathology.* Pathol Annu *13*: 329-350.

24) LOMBARD L.S., FORTNA H.M., GARNER F.M. e BRYNJOLFSSON G. (1968) *Myelolipomas of the liver in captive wild felidae.* Vet Pathol *5*: 127-134.

25) MAGNE M.L. (1984) *Primary epithelial hepatic tumors in the dog.* Comp Cont Educ *6:* 506-511.

26) MANDELLI G. (1996) *Fegato degli uccelli.* In: *Trattato di Anatomia Patologica Veterinaria.* Guarda F. e Mandelli G., II Ed. UTET, Torino.

27) MANKTELOW B.W. (1965) *Hepatoblastomas in sheep.* J. Pathol Bacteriol *89:* 711-714.

28) MCCAW D.L., DA SILVA CURIEL J.M.A. e SHAW D.P. (1990) *Hepatic myelolipomas in a cat.* J Am Vet Med Ass *197*: 243-244.

29) MC CONNELL M.F. e LUMSDEN J.H. (1983) *Biochemical evaluation of metastatic liver disease in the dog.* J Am Anim Hosp Ass *19:* 173.

30) NEU S.M. (1993) *Hepatoblastoma in an equine fetus.* J Vet Diagnostic Invest *5:* 634-637.

31) ORLANDI M. e RATTO A. (1995) *Carcinoma dei dotti biliari nel cavallo: segnalazione di un caso.* Praxis Vet *16:* 22-24.

32) PATNAIK A.K., LIU S.K., HURVITZ A.I. *et al.* (1975) *Non-hematopoietic neoplasms in cats.* J NatlCancer Inst *54:* 855-860.

33) PATNAIK A.K., HURVITZ A.I. e LIEBERMAN P.H. (1980) *Canine hepatic neoplasms: A clinicopathologic study.* Vet Pathol *17*: 553-564.

34) PATNAIK A.I., HURVITZ A.I., LIEBERMAN P.H. e JOHNSON G.F. (1981a) *Canine Hepatocellular Carcinoma.* Vet Pathol *18*: 427-438).

35) PATNAIK A.K., LIEBERMAN P.H., HURVITZ A.I. *et al.* (1981b) *Canine hepatic carcinoids.* Vet Pathol *18:* 445-453.

36) PATNAIK A.K., HURVITZ A.I., LIEBERMAN P.H. e JOHNSON G.F. (1981c) *Canine bile duct carcinoma.* Vet Pathol *18*: 439-444.

37) PATNAIK A.K. (1992) *A morphologic and immunocytochemical study of hepatic neoplasms in cats.* Vet Pathol *29*: 405-415.

38) PITOT H.C. (1986) In: *Fundamentals of Oncology*, ed. 3 New York, Marcel Dekker, p. 154.

39) POLLICE L. (1990) *Tumori.* In: *Basi morfologiche della patologia del fegato.* Ed. Rugge M. e Pollice L. USES ed Firenze, pp. 203-223.

40) PONOMARKOV V. e MACKEY L.J. (1976) *Tumors of the liver and biliary system.* Bull WHO *53:* 187-194.

41) POPP J.A. (1990) *Tumors of the Liver, Gall Bladder, and Pancreas.* In: *Tumors in Domestic Animals*, ed. J.E. Moulton, 3° ed. University of California Press. Berkeley, CA, pp. 436-457.

42) POST G. e PATNAIK A.K. (1992) *Non-hematopoietic hepatic neoplasms in cats: 21 cases* (1983-1988). J Am Vet Med Ass *201:* 1080-1082.

43) POSTORINO N.C. *Hepatic tumors.* In: *Clinical Veterinary Oncology.* Eds. S.J. Withrow E.G. MacEven. Philadelphia, J.B. Lippincot. pp. 196-200.

44) PRATER P.E., PATTON C.S. e HELD J.P. (1989) *Pleural effusion resulting from malignant hepatoblastoma in a horse.* J Am Vet Med Ass *3:* 383-385.

45) REHMTULLA A.J. (1974) *Occurence of carcinoma of the bile ducts: a brief review.* Can Vet J *15:* 289-292.

46) ROSSETTI P., RENZONI G., TACCINI E., CAMBI L. e BRACA G. (1994) *Patologia neoplastica nell'ovino: il contributo di una scuola.* Argomenti di Patologia Veterinaria (Scritti in memoria del Prof. Leinati) Fond. Iniz. Zooprof. Brescia *36:* 171-184.

47) RU G., CANESE M.G., RATTAZZI C. e GUARDA F. (1996) *Patologia neoplastica nel cavallo. Indagine retrospettiva (1988-1994).* Ob Doc Vet *3:* 61-68.

48) SHALKOP W.T. e ARMBRECHT B.H. (1974) *Carcinogenic response of brood sows fed aflatoxin for 28 to 30 months.* Am J Vet Res *35*: 623-627.

49) TRIGO F.J., THOMPSON H., BREEZE R.G. *et al.* (1982) *The pathology of liver tumors in the dog.* J Comp Pathol *92:* 21-37.

50) VITOVEC J. (1974) *Hepatocellular carcinomas in cattle and their relation to biliary cirrhosis associated with fascioliasis.* Vet Pathol *11*: 548-557.

51) WARD J.M., ANVER M.R., HAINES D.C. e BENVENISTE R.E. (1994) *Chronic active hepatitis in mice caused by* Helicobacter hepaticus. Am J Pathol *145*: 959-968.

52) ZIMMER M.A. e STAIR E.L. (1983) *Splenic myeloplipomas in two dogs.* Vet Pathol *20*: 637-638.

P. S. MARCATO[1], G. MILITERNO[2]

LE NEOPLASIE DELLE VIE RESPIRATORIE EXTRAPOLMONARI NEI MAMMIFERI DOMESTICI

[1] Professore Ordinario di Anatomia Patologica Veterinaria - Università degli Studi di Bologna
[2] Dottorando in Discipline Anatomoistopatologiche Veterinarie - Università degli Studi di Bologna

Nei mammiferi domestici le *neoplasie primitive delle vie respiratorie* sono molto meno frequenti che nell'uomo, in cui rappresentano il 19% di tutte le neoplasie (Theilen e Madewell, 1979) e, per quanto riguarda le neoplasie polmonari, hanno raggiunto diffusioni che alcuni definiscono epidemiche (Thurlbeck e Miller, 1988). La sede dell'apparato respiratorio più predisposta allo sviluppo di neoplasie varia nell'ambito delle diverse specie: nel cavallo e nel gatto le cavità nasali e i seni paranasali sono i tratti più frequentemente affetti, nel bovino e nella pecora sono più frequentemente affetti i polmoni, nel cane le neoplasie del sistema respiratorio si manifestano con una frequenza analoga nelle prime vie e nei polmoni, mentre nell'uomo la laringe e i bronchi costituiscono le sedi primarie più frequentemente colpite. In vari Paesi occorrono negli animali neoplasie enzootiche ad eziologia virale del sistema respiratorio, specialmente negli ovicaprini: il tumore enzootico degli etmoturbinati e l'adenocarcinoma bronchioloalveolare.

NEOPLASIE DELLE CAVITÀ NASALI E DEI SENI PARANASALI

Nelle varie specie animali le neoplasie delle cavità nasali e dei seni paranasali hanno occorrenza di solito sporadica. In particolare le forme sporadiche rivestono una crescente importanza nel cane, dove rappresentano la più frequente causa di affezioni rinosinusali e all'incirca l'1% di tutte le neoplasie maligne (Collas, 1996), mentre nel gatto e nel cavallo hanno impotanza minore.

In alcune specie (pecora, capra, bovino, suino, cavallo) ed in alcuni Paesi le neoplasie della mucosa degli etmoturbinati possono manifestare una diffusione enzootica.

In linea generale prevalgono i tumori maligni di origine epiteliale, sono meno frequenti quelli di origine mesenchimale e rari quelli di origine nervosa.

Per la classificazione si veda la Tabella 1.

Tumori enzootici degli etmoturbinati o tumori intranasali enzootici

Il *tumore enzootico degli etmoturbinati* della pecora, osservato in diversi Paesi, occorre in razze diverse, principalmente in animali di età inferiore a 2 anni (McKinnon *et al.* , 1982), e si manifesta con difficoltà respiratoria, scolo nasale mucoso o mucopurulento, epistassi, esoftalmo deformazioni dell'osso frontale, zigomatico e lacrimale, e in fase terminale, cui si giunge in circa tre mesi, con anoressia e soffocamento.

Il processo neoplastico insorge unilateralmente o bilateralmente, più spesso unilateralmente, nella mucosa olfattiva della regione dell'etmoide. Le cellule d'origine sono rappresentate dalle cellule epiteliali batiprismatiche di sostegno di detta mucosa o dalle cellule delle ghiandole tubulo-acinose annesse all'epitelio della mucosa olfattiva (ghiandole di Bowman). Macroscopicamente esordisce con formazioni nodulari sulla mucosa, che successivamente si ingrandiscono fino ad occludere la parte posteriore delle cavità nasali o la faringe. Talora la neoplasia cresce nei seni frontali e mascellari e causa l'erosione delle ossa craniche, in certi casi invade le gengive e la cavità orbitale.

Istologicamente la neoplasia può presentare caratteri di adenoma papillifero, con aspetti discontinui di secrezione mucosa eventualmente raccolta in cisti, o di adenocarcinoma, talvolta di carcinoma a cellule squamose. Raramente dà origine a metastasi e la malignità si limita di regola all'invasività locale (De las Heras *et al.*, 1996).

Il *tumore intranasale enzootico* della capra, descritto in Francia, Spagna, India e Italia, è classificato come adenocarcinoma papillo-tubulare a malignità locale delle ghiandole della mucosa nasale etmoidale (De las Heras *et al.*, 1991b).

La neoplasia è segnalata in capre del Centro-Italia, di razza Alpina e Saanen, di età compresa tra i 6 mesi ed i 6 anni (Vitellozzi *et al.*, 1991; Vitellozzi *et al.*, 1993). Nel quadro sintomatologico, a decorso cronico, sovrapponibile a quello dell'analogo tumore della pecora, accanto ad una marcata difficoltà respiratoria, a scolo nasale mucoso e muco-emorragico, compaiono occasionalmente rigonfiamento facciale, asimmetria della testa ed esoftalmo. In altri casi si sviluppano erosioni delle ossa nasali ed ulcerazioni della cute sovrastante, da cui fuoriesce materiale sieromucoso. In genere la morte si verifica entro 3-5 mesi dalla comparsa dei sintomi e la necroscopia rivela neoformazioni, per lo più bilaterali, adese alla mucosa dei turbinati etmoidali, di colore rosa-biancastro o rosso scuro, di consistenza carnosa ed a forma di cavolfiore. Crescendo, tendono a comprimere ed a distruggere i turbinati nasali, il setto e l'etmoide, fino ad infiltrarsi nei seni paranasali (De las Heras *et al.*, 1991b).

Anche nel bovino, e con minor frequenza nel cavallo e nel suino, possono comparire tumori enzootici della mucosa degli etmoturbinati. Segnalazioni nel bovino provengono dalla Scandinavia, dal Brasile, dall'India e dal Sud Africa; nel cavallo alcuni casi sono stati osservati in Scandinavia e nel suino in Brasile, India e Cina (Dungworth., 1993). Istologicamente si caratterizzano per lo più come carcinomi indifferenziati, adenocarcinomi e carcinomi a cellule squamose, talvolta come carcinomi a cellule di transizione e sarcomi.

Le neoplasie enzootiche etmoidali degli ovicaprini e del bovino sono processi di natura infettiva virale. La trasmissione sperimentale è stata ottenuta prima in pecore e bovini e poi in capre (De las Heras *et al.*, 1995). In Spagna un retrovirus di tipo B o D è la causa della trasformazione neoplastica di cellule epiteliali respiratorie nel tumore intranasale enzootico dei piccoli ruminanti (De las Heras *et al.*, 1991c, 1993, 1996). In Italia è stato dimostrato che nel tumore intranasale enzootico della capra è presente una proteina di 25 Kd, immunologicamente identificabile con la proteina del virus di Mason-Pfizer della scimmia (MPMV), che è considerato il prototipo dei retrovirus di tipo D (Palmarini *et al.*, 1994).

Almeno in alcuni casi, nella pecora, è stato tenuto in considerazione anche il concorso di fattori ambientali e predisposizioni genetiche. Non è stato escluso inoltre l'intervento causale di micotossine cancerogene (aflatossine) o di parassiti (*Oestrus ovis*) (De las Heras e García de Jalón, 1991a; De las Heras *et al.*, 1991b; Bergeaud *et al.*, 1994).

Tumori sporadici delle cavità nasali

I *tumori sporadici delle cavità nasali* sono riscontrabili soprattutto nei carnivori e non di rado nel cavallo. Nel cane e nel gatto questi tumori rappresentano rispettivamente lo 0,3-2,4% e il 4,2% delle neoplasie diagnosticate (Patnaik, 1989a; Ogilvie e LaRue, 1992) ed occorrono soprattutto in animali di 9-10 anni.

Nei cani, secondo alcuni, sono colpiti prevalentemente i soggetti maschi (Patnaik, 1989a; Moulton, 1990). I cani di razze dolico- e mesocefale presentano, secondo i più, un rischio nettamente superiore a quello delle razze brachicefale (Mc Ewen *et al.*, 1977; Hayes *et al.*, 1982; Beck e Withrow, 1985), mentre secondo altri il Collie e il Pastore Tedesco sono le razze più colpite ma non è accertato che tutte le razze dolicocefale siano le più predisposte (Dungworth., 1993).

I gatti colpiti sono soprattutto maschi anziani. L'incremento del rischio d'insorgenza per i gatti maschi castrati, ed in minor misura per le gatte ovariectomizzate, indica un'influenza di fattori ormonali (Cox *et al.*, 1991).

Dato che spesso il tessuto neoplastico va soggetto ad infezioni batteriche, la diagnosi clinica differenziale nei riguardi di riniti, sinusiti croniche ed altre lesioni locali infiammatorie può presentare difficoltà. L'esame citologico mediante biopsia è di notevole aiuto per formulare in tempi brevi un sospetto od un giudizio diagnostico fondati (Clercx *et al.*, 1996), anche in presenza di un grave processo infiammatorio (French, 1987; Theisen *et al.*, 1996). L'affidabilità diagnostica di tecniche bioptiche citologiche e istologiche, usate in associazione o con l'ausilio dell'endoscopia, può superare il 90% (Caniatti *et al.*, 1994; Mortellaro, 1995; Mandelli e Scanziani, 1996).

In fase avanzata possono comparire segni di soffocamento durante la deglutizione, respirazione rumorosa, epistassi, esoftalmo, deformarzione del palato, lesioni dell'arcata dentaria, fistola oro-nasale, mentre esternamente non si nota in genere alcuna deformazione facciale oppure questa appare di scarso rilievo.

Le neoplasie hanno aspetto molto irregolare e si conformano alla cavità in cui si sono sviluppate, possono mostrare zone di rammollimento purulento per infezione secondaria, necrosi ed emorragie, mentre il tessuto carcinomatoso intatto è molle, friabile, talora carnoso, bianco-grigiastro pallido. I carcinomi della cavità nasale e dei seni paranasali hanno come prerogativa un'estesa invasione locale, mentre le metastasi non sono comuni, specialmente in organi lontani. Nel cane al momento della diagnosi iniziale il 50% dei casi è bilaterale e le metastasi sono rare, mentre metastasi tardive sono osservate nel 41% dei casi (Delisle, 1996) e le sedi di possibili lesioni metastatiche sono, in ordine di importanza, i linfonodi mandibolari, retrofaringei e cervicali, il cervello, i polmoni, l'occhio, il fegato (Tabella 2). Localmente la crescita neoplastica è molto aggressiva e può distruggere unilateral-

mente o bilateralmente i turbinati, il setto nasale, l'osso mascellare, l'osso frontale, il palato duro e può invadere le gengive causando la caduta dei denti, di rado può penetrare nell'orbita, causando esoftalmo, o all'interno della scatola cranica. Nel cavallo tendono, a volte, espandendosi, a perforare la lamina cribrosa etmoidale ed a raggiungere la cavità cranica (Zaruby *et al.*, 1993).

In certi casi i carcinomi, nel cane, si fanno breccia attraverso le ossa nasali ed affiorano alla superficie cutanea come masse di tessuto molle. Analogamente ai carcinomi, anche i meno comuni sarcomi delle cavità nasali hanno un elevato potenziale invasivo e distruttivo locale. Soltanto tardivamente e raramente danno metastasi.

Nel cane il 60% dei casi di tumore nasale o sinusale è costituito da carcinomi e predominano i *carcinomi a cellule di transizione*, seguiti con minor frequenza dai carcinomi a cellule squamose, dagli adenocarcinomi e dai carcinomi indifferenziati. I tumori dei tessuti molli, quali i linfomi, i fibrosarcomi e gli emangiosarcomi costituiscono il 15,8% dei casi (Patnaik, 1989b). Nel gatto e nel cavallo predominano invece i *carcinomi a cellule squamose* (Tabella 3). Nel cavallo sono infrequenti gli adenocarcinomi e i carcinomi indifferenziati. Nel puledro occorre eccezionalmente il *carcinoma congenito dell'etmoide* (Acland *et al.*, 1984).

Il *carcinoma a cellule squamose* o squamoso o carcinoma epidermoide può presentarsi in forma cheratinizzata, non cheratinizzata o anepidermoide (la più frequente) e mucoepidermoide (rara). Il *carcinoma mucoepidermoide* esibisce istologicamente componenti acinose ripiene di mucina ed aree con caratteristiche tipiche di carcinoma squamoso; sia la componente ghiandolare che quella squamosa possiedono caratteristiche maligne (Dungworth, 1993).

Nel gatto i carcinomi a cellule squamose originano in gran parte dal vestibolo nasale (Cox *et al.*, 1991). Nel cavallo essi originano in prevalenza dal seno mascellare. È stata ipotizzata per i tumori dei seni mascellari l'origine da una disontogenia di tessuto e specificamente da germi persistenti dell'epitelio dentale (Noack, 1956). Il carcinoma a cellule squamose o carcinoma epidermoide rivela al microscopio elettronico cellule in varie fasi di cheratinizzazione, ricche di granuli di cheratoialina in stretta connessione con abbondanti tonofilamenti, e unite tra loro da numerose giunzioni desmosomiali (Mandara *et al.*, 1991).

Il carcinoma squamoso non cheratinizzato del seno mascellare superiore è relativamente frequente nel cavallo anziano, di oltre 15 anni.

Il *carcinoma a cellule di transizione* è una neoplasia a scarsa differenziazione, intermedia tra il carcinoma a cellule squamose e il carcinoma indifferenziato. Le cellule sono cubiche ed organizzate in spesse lamine ripiegate in modo complesso e di regola dotate di una membrana basale che le separa da uno stroma molto esile. Talvolta, tra gli strati epiteliali, sono presenti microcisti, che, assomigliando ad acini ghiandolari, fanno sì che il carcinoma a cellule di transizione venga classificato come adenocarcinoma.

Gli *adenocarcinomi* derivano dalle ghiandole tubuloalveolari sierose o mucose della mucosa nasale. Hanno una struttura acinosa o papillare delineata da cellule cilindriche in strato semplice o duplice. Possono presentare cavità cistiche a contenuto mucoso.

Il *carcinoma adenoide cistico* è un raro tumore a struttura multilobulare in cui alcuni lobuli assumono aspetto cribroso. È possibile che tale neoplasia prenda origi-

ne dal tessuto ghiandolare salivare del palato molle piuttosto che da strutture dell'epitelio nasale (Dungworth, 1993).

Nel *carcinoma indifferenziato* si evidenziano masse solide di piccole cellule anaplastiche con numerose figure mitotiche e soltanto occasionalmente vi compaiono cenni di differenziazione squamosa o ghiandolare acinosa. Se istologicamente non si riesce ad evidenziare in nessun campo qualche espressione dei tipi di carcinoma più differenziati, si rendono necessarie indagini speciali per differenziare tale tumore da neuroblastomi olfattivi, melanomi amelanotici maligni, tumori linforeticolari e mastocitomi scarsamente differenziati (Dungworth, 1993).

Tra le *neoplasie di origine mesenchimale* le più frequenti sono di natura maligna e comprendono i fibrosarcomi e i condrosarcomi, seguiti dagli osteosarcomi. L'osteosarcoma nel cavallo può invadere i seni frontale e mascellare (Mandara *et al.*, 1991). Altri tumori mesenchimali maligni, nel cavallo, comprendono gli emangiosarcomi e i mastocitomi (Freeman, 1991). Meno frequentemente e per certi casi anche raramente, nel cane, occorrono emangiosarcomi, istiocitomi maligni fibrosi, rabdomiosarcomi e leiomiosarcomi, mixosarcomi, schwannomi, linfomi (Patnaik, 1989b). Riscontrato eccezionalmente anche nel cavallo (Metscher e Allen, 1984), il *linfoma nasale* è una prerogativa del gatto, dove la neoplasia può comparire con una certa frequenza senza alcun interessamento sistemico ematico o linfonodale e con scolo nasale, esoftalmo e deformazione del profilo facciale (White, 1991; Bo *et al.*, 1995; Mandelli e Scanziani, 1996).

Nel cane è eccezionale la comparsa del *tumore venereo trasmissibile* (tumore di Sticker) come forma neoplastica primitiva delle cavità nasali, localizzazione insolita in quanto la sede preferenziale del tumore è quella genitale in cani di entrambi i sessi. Comunque, essendo nota la trasmissione del tumore non solo mediante il coito ma anche mediante il lambimento tra portatori e soggetti sani, è ipotizzabile che tramite quest'ultima via possa verificarsi un impianto di cellule neoplastiche nella mucosa e nella sottomucosa nasale (Nielsen e Kennedy, 1990; Pérez *et al.*, 1994; Ginel *et al.*, 1995).

Nel cavallo, tra i tumori benigni mesenchimali delle cavità nasali sono descritti fibromi, mixofibromi, neurofibromi, condromi ed osteomi (Hilbert *et al.*, 1988; Schumacher *et al.*, 1988; Freeman, 1991). Nel bovino, sporadiche segnalazioni di fibromi delle cavità nasali provengono da Paesi del Medio e del Centro-Oriente (Gupta e Singh, 1990; Kaul *et al.*, 1992).

Nel cane, il *condrosarcoma* è la neoplasia delle cavità nasali di origine mesenchimale più frequente all'età di 1-8 anni (Patnaik *et al.*, 1984; Patnaik, 1989a; Moulton 1990, Pool, 1990) e le cavità nasali, con il 34% dei casi, rappresentano la sede più comune della neoplasia dopo le ossa lunghe. Il condrosarcoma è costituito di numerosi piccoli noduli, di consistenza soffice o moderatamente dura, dall'aspetto vitreo o tendente al color biancastro, che al centro possono presentare tipicamente aree di colore variabile dal grigio al rosso ruggine e di consistenza viscosa mucoide. La crescita del condrosarcoma è molto lenta e le metastasi possono comparire molto tardi. La malignità del tumore si esprime soprattutto con l'invasività locale e con la tendenza a recidivare dopo asportazione chirurgica (Pool, 1990).

Nel c.d. gruppo eterogeneo dei tumori nasali sono compresi i *carcinoidi*, tumori a bassa malignità osservati nel cavallo, nel cane, nel gatto e nel bovino (Patnaik,

1989a; Van Maanen *et al.*, 1996). Sono di origine neuroendocrina ed appartengono al gruppo degli APUDomi (vedi oltre). Nel cavallo la loro insorgenza è nei seni mascellari e nella regione retrobulbare. Spesso causano esoftalmo. Si presentano come neoformazioni molli, scure, tendenti ad invadere ed a distruggere le pareti ossee mascellari periorbitali. Istologicamente sono costituiti da cellule ad ampio citoplasma finemente granulare, argirofilo.

Gli *estesioneuroblastomi*, osservati nel cane e nel gatto, hanno un'istogenesi controversa, che giustifica i molti termini usati per descriverli: estesioneurocitoma, estensioneuroepitelioma, neuroepitelioma olfattivo, carcinoma olfattivo neuroendocrino, *neuroblastoma intranasale*. Potrebbero originare da cellule neuroepiteliali olfattive o da cellule persistenti delle creste neurali o da elementi del sistema neuroendocrino diffuso (sistema APUD). Macroscopicamente appaiono come neoformazioni bilaterali, polipoidi, grigiastre, friabili, infiltranti, scarsamente demarcate ed aventi la tendenza a ricoprire le strutture dei turbinati caudali e del setto nasale. Istologicamente sono rappresentate da una popolazione cellulare pleomorfa, sparsa in una matrice fibrillare acidofila e vacuolizzata. Cellule indifferenziate, piccole e con scarso citoplasma, interpretate come neuroblasti, sono organizzate in cordoni, palizzate perivasali o gruppi isolati, talvolta formanti le c.d. pseudorosette o rosette neuroepiteliali. L'attività mitotica è elevata. Sparse nella matrice vi sono anche cellule epitelioidi con citoplasma abbondante, in cui sono contenuti granuli citoplasmatici argentaffini che normalmente non sono presenti nelle cellule dell'epitelio olfattivo e ciò può avvalorare l'ipotesi dell'origine del tumore dalle creste neurali (Cox e Powers, 1989; Mattix *et al.*, 1994).

In assenza delle caratteristiche istologiche prima descritte i neuroblastomi olfattivi richiedono indagini ultrastrutturali e immunocitochimiche per essere differenziati da tumori linforeticolari o da tumori indifferenziati di altra origine. La presenza del virus della leucemia felina (FeLV) nei neuroblastomi olfattivi di gatti ha fatto ipotizzare un'eziologia virale (Dungworth, 1993).

Proliferazioni pseudotumorali

Le lesioni proliferative pseudotumorali comprendono determinate infiammazioni croniche, come la rinite cronica poliposa e la rinite granulomatosa, ed i polipi.

Nel cane, nella diagnosi differenziale con lesioni tumorali sono da considerare lesioni proliferative nodulari della mucosa nasale, peniena, prepuziale, linguale e della cavità orale che possono occorrere nella leishmaniosi (Font *et al.*, 1996).

Nel cavallo la *displasia fibrosa*, una proliferazione focale displastica di tessuto fibroso e osseo, diversa dalla osteodistrofia fibrosa, si riscontra eccezionalmente nel seno mascellare (Jakobson, 1971). Nel cavallo, specialmente negli USA, si segnalano anche neoformazioni granulomatose da miceti (criptococcosi, coccidioidomicosi) delle cavità nasali e dei seni paranasali, che possono causare gravi lesioni invasive e distruttive locali similneoplastiche. Analogamente si comporta il raro granuloma parassitario da *Micronema deletrix* dei seni paranasali. Nel gatto sono descritte come *displasie fibrose* delle formazioni rotondeggianti che protrudono da una narice e che consistono di una massa compatta che incorpora trabecole di osteoide e a

volte focolai di ossificazione. Piccole cavità cistiche a contenuto ematico possono riscontrarsi nel tessuto neoformato (Cheli *et al.*, 1984; Galloway *et al.*, 1997).

I *polipi* (rinopolipi) si osservano occasionalmente nel cavallo e nel gatto, meno frequentemente nel cane e in altri animali. Sono neoformazioni nodose sessili o peduncolate, molli, grigio-rosee, sovente multiple (poliposi), costituite da tesuto connettivo edematoso con segni di infiammazione cronica e rivestite da epitelio normale o iperplastico, spesso ulcerato, ed in tal caso la zona superficiale è invasa da tessuto di granulazione. All'origine dei polipi vi è per lo più una flogosi cronica della mucosa, la quale, unitamente a turbe circolatorie locali, favorisce un'esuberante proliferazione connettivale (Mortellaro, 1989).

Forme particolari di polipi nasali sono il c.d. ematoma progressivo del cavallo ed il *polipo rinofaringeo* del gatto. Quest'ultimo origina con un peduncolo dall'ostio faringeo della tuba uditiva oppure dal tratto distale del meato uditivo esterno e dalla bolla timpanica.

Polipo nasale emorragico o ematoma progressivo etmoidale del cavallo

In certi casi il polipo è notevolmente infiltrato di sangue ed appare come una massa emorragica (*polipo nasale emorragico*). Polipi nasali di questo tipo, in forma di nodosità singole monolaterali, raramente bilaterali, che si espandono fino alle narici o alle coane, si osservano nel cavallo di oltre 4 anni e più spesso dell'età di 10-12 anni. La lesione è nota anche con il nome di *ematoma progressivo dell'etmoide*. Gli ematomi più voluminosi originano dal labirinto etmoidale mentre i più piccoli, meno comuni e meno invasivi, originano dal pavimento e dalle pareti del seno mascellare e frontale.

La lesione ha carattere emorragico, espansivo, localmente distruttivo, con tendenza a recidivare dopo escissione chirurgica. Durante lo sviluppo espansivo l'ematoma progressivo va incontro ad ulcerazioni della sua capsula, che sono responsabili di epistassi, il più importante segno clinico, che ha carattere intermittente e può essere presente per mesi o anni (Cook e Littlewort, 1974). Lo sviluppo espansivo causa inoltre necrosi da compressione dell'osso circostante con invasione del seno frontale, del seno sfenopalatino, delle cavità nasali e del rinofaringe. Istologicamente vi si rilevano alterazioni che suggeriscono emorragie recidivanti sottomucose con depositi di pigmento ematico e conseguenti processi di organizzazione. Vi si notano anche proliferazioni angiomatose capillari, che potrebbero essere all'origine delle emorragie recidivanti e la cui organizzazione fibroconnettivale occupa la gran parte della massa poliposa. La capsula è composta di tessuto fibroso rivestito di epitelio respiratorio e può presentare zone di ulcerazione. Oltre ad abbondanti depositi di emosiderina, nello stroma del polipo emorragico si può notare calcificazione del tessuto fibroso, presenza di macrofagi e di cellule multinucleate, atrofia del tessuto osseo.

L'eziologia di questa lesione è ancora incerta. Di fatto, l'ematoma progressivo dell'etmoide non è una forma neoplastica in senso stretto, poiché vi manca una moltiplicazione cellulare progressiva ed incontrollata (Bell *et al.*, 1993). Tuttavia alcuni la interpretano nel quadro di un processo tumorale-malformativo congenito, definito

angiomatosi o emangiomatosi, che è ritenuto peculiare del cavallo, in cui si può riscontrarlo, oltre che nelle vie aeree superiori, nella pelle, nel connettivo intermuscolare e nelle meningi (Rooney e Robertson, 1996).

NEOPLASIE DELLA LARINGE E DELLA TRACHEA

Le neoplasie della laringe sono poco comuni e quelle della trachea estremamente rare. Nella laringe e nella trachea si possono sviluppare sia neoplasie epiteliali che mesenchimali (Carlisle *et al.*, 1991).

Sono descritti, per lo più nel cane, gatto e cavallo, casi di carcinomi a cellule squamose (White, 1991; Jones, 1994), carcinomi scarsamente differenziati, adenocarcinomi (White, 1991; Gonzalez *et al.*, 1993; Willoughby e Kelly, 1993), lipomi, fibromi, fibropapillomi, fibrosarcomi anaplastici, condromi, mixocondromi, osteocondromi, osteosarcomi, linfomi, mastocitomi, oncocitomi, leiomiomi, rabdomiosarcomi, melanomi. Il *carcinoma a cellule squamose* è ritenuto il tumore più frequente nel cane, nel quale raramente produce metastasi (Bocchini *et al.*, 1996).

Linfomi e mastocitomi laringei sono una rara prerogativa del cane e del gatto, gli oncocitomi soltanto del cane. In una recente statistica il *linfoma* risulta il più frequente tumore laringeo del gatto.

Il *mastocitoma laringeo* è stato eccezionalmente riscontrato nel cane in assenza di analoghe lesioni cutanee o interne. La rarità del reperto si segnala sia per il fatto che la pelle è la localizzazione più comune del mastocitoma sia perché le localizzazioni interne di regola non si verificano in assenza di quelle cutanee.

L'asportazione delle neoplasie maligne della laringe pone non poche difficoltà a causa della loro spiccata tendenza ad infiltrarsi localmente. Inoltre la laringectomia e la tracheotomia permanente sono interventi soggetti a varie complicazioni (White, 1991; Gonzalez *et al.*, 1993).

Nella trachea del gatto le neoplasie prevalenti sono gli adenocarcinomi e i linfomi.

Oncocitoma laringeo

L'*oncocitoma laringeo* del cane è una neoformazione singola nodulare di circa 1 cm di diametro, benigna, d'aspetto emorragico per cui può simulare un emangiosarcoma, il più delle volte aggredibile chirurgicamente in quanto ben delimitata, spesso incapsulata e situata tra la mucosa e la cartilagine laringea (White, 1991). Si sviluppa specialmente nel cane giovane e soprattutto nei o in prossimità dei ventricoli laringei, di cui può causare la parziale ostruzione (Moulton, 1990). Istologicamente la neoformazione risulta composta di aggregazioni lobulari di cellule pleomorfe, epitelioidi, con abbondante citoplasma granuloso o schiumoso. Le granulazioni citoplasmatiche hanno come equivalente ultrastrutturale un numero insolitamente elevato di mitocondri e di granuli intermitocondriali di glicogeno. Le cellule degli oncocitomi (*) sono interpretate come cellule neuroendocrine atipiche, per cui gli oncocitomi sarebbero correlati ai carcinoidi (vedi carcinoidi polmonari) e ad altri

tumori del sistema neuroendocrino diffuso (Dungworth, 1993).

Per l'oncocitoma a grandi cellule acidofile granulose la diagnosi differenziale si pone nei confronti del tumore a cellule granulose, del chemodectoma, del rabdomiosarcoma. Mentre quest'ultimo è anaplastico ed invasivo e può contenere cellule multinucleate o cellule con striature trasverse, i primi due possono essere differenziati con opportuni metodi istologici. Il tumore a cellule granulose è fortemente PAS (Periodic Acid-Schiff) positivo, mentre il chemodectoma è PAS negativo e PTAH (Phosphotungstic Acid-Hematoxylin) negativo (Moulton, 1990). Il metodo PTAH è utile per evidenziare le granulazioni citoplasmatiche dell'oncocitoma. Le neoplasie della muscolatura laringea possono essere differenziate anche ricercando una positività immunoistochimica per desmina e mioglobina (Desmecht *et al.*, 1996) o con il microscopio elettronico (evidenziamento di miofibrille e linee Z).

(*) Gli *oncociti* (dal greco *ογκοσ*=gonfiore), o *cellule ossifile*, sono cellule iperacidofile che si riscontrano in varie ghiandole endocrine (paratiroidi, tiroide, surrene, ipofisi) e tessuti epiteliali dell'uomo, dove occasionalmente danno origine a tumori detti oncocitomi o adenomi a cellule ossifile. Negli animali la distribuzione degli oncociti non è ben nota (Moulton, 1990).

Tabella 1 - Classificazione delle neoplasie della cavità nasale.

1) Tumori dell'epitelio di superficie
   A. Papilloma
   B. Carcinoma a cellule squamose (Carcinoma squamoso o spinocellulare o epidermoide)
      – Variante a cellule fusiformi
      – Variante non cheratinizzata
      – Variante mucoepidermoide
   C. Carcinoma intermedio (a cellule di transizione)
   D. Carcinoma adenoide cistico (secondo alcuni potrebbe originare dal tessuto delle ghiandole salivari nel palato molle)

2) Tumori dell'epitelio ghiandolare
   A. Adenoma
   B. Adenocarcinoma

3) Carcinoma indifferenziato (anaplastico)

4) Tumori mesenchimali
   A. Fibroma, Condroma, Osteoma, Mixoma
   B. Fibrosarcoma, Condrosarcoma, Osteosarcoma, Mixosarcoma

5) Neuroblastoma olfattorio

6) Alcuni Autori considerano nella classificazione un ulteriore gruppo di tumori, definito come eterogeneo, che comprende carcinoidi, adenocarcinoidi (Patnaik, 1989a; Dungworth, 1993), sarcomi indifferenziati, mastocitomi, angiosarcomi, leiomiosarcomi e lipomi (Moulton, 1990).

Tabella 2 - Localizzazione e frequenza dei processi metastatici originati da carcinomi delle cavità nasali e/o dei seni paranasali in 504 cani (da Hayes H.M. *et al*, 1982).

Localizzazione	N° casi
Linfonodi	18
Cervello	15
Polmoni	13
Occhio	8
Fegato	5
Vescica	1
Rene	1
Orecchio medio	1
Pancreas	1

Tabella 3 - Neoplasie delle cavità nasali e dei seni paranasali nel cavallo (bibliografia in Freeman D.E., 1991)

Neoplasie delle cavità nasali:
- Carcinoma a cellule squamose
- Fibroma
- Emangiosarcoma
- Adenocarcinoma
- Condroma
- Fibrosarcoma
- Mixoma
- Carcinoma scarsamente differenziato
- Neurofibroma
- Mastocitoma
- Linfoma

Neoplasie dei seni paranasali:
- Carcinoma a cellule squamose
- Adenocarcinoma
- Sarcoma a cellule fusate
- Osteosarcoma
- Fibrosarcoma
- Fibroma
- Sarcoma a cellule rotonde
- Carcinoma etmoidale congenito
- Neurofibroma
- Mastocitoma
- Mixoma
- Linfoma
- Condrosarcoma
- Adamantinoma

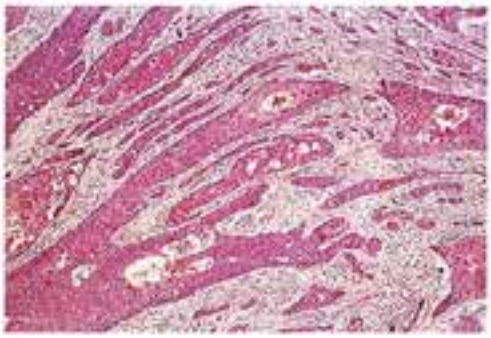

Figura 1 - Cavallo. Carcinoma a cellule squamose del seno mascellare superiore. Aspetto istologico. Emat.-eos.

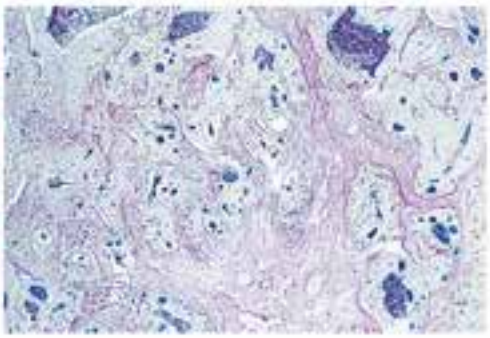

Figura 2 - Cane. Adenocarcinoma nasale. Il metodo istochimico (Alcian-PAS) svela il carattere mucoso dell'adenocarcinoma.

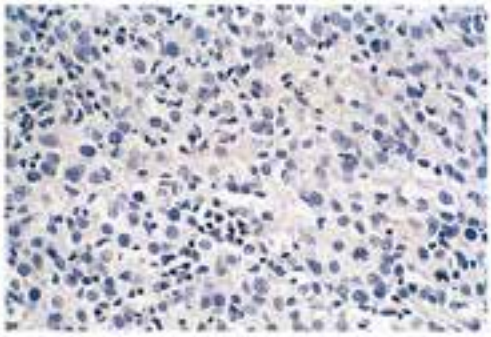

Figura 3 - Cane. Carcinoma nasale a cellule di transizione o intermedio. Emat.-eos. (da Marcato, 1988).

Figura 4 - Gatto. Polipo nasale. La superficie è ulcerata.

Figura 5 - Cavallo. Polipo nasale emorragico o ematoma progressivo dell'etmoide. Nel tessuto costitutivo della neoformazione si notano fenomeni di angiogenesi, numerosi macrofagi carichi di emosiderina, cellule giganti polinucleate. Emat.-eos.

BIBLIOGRAFIA

1) ACLAND H.M. *et al.* (1984) *Congenital ethmoid carcinoma in a foal.* J. Am. Vet. Med. Ass. *184*, 979.

2) BECK E.R., WITHROW S.J. (1985) *Tumors of the canine nasal cavity.* Vet. Clin. North Am. Small Anim. Pract. *1*, 521.

3) BELL B.T.L. *et al.* (1993a) *Progressive ethmoid hematoma: background, clinical signs, and diagnosis.* Comp. Cont. Educ. Pract. Vet. *15*, 1101.

4) BELL B.T.L. *et al.* (1993b) *Progressive ethmoid hematoma: characteristics, cause, and treatment.* Comp. Cont. Educ. Pract. Vet. *15*, 1391.

5) BERGEAUD J.P. *et al.* (1994) *L'oestrose ovine en aveyron: resultats d'une enquête sur 1.036 têtes à l'abattoir de Rodez.* Rev. Med. Vet. *145*, 863.

6) BO S. *et al.* (1995) *Disordini linfoproliferativi del gatto.* Veterinaria *9*, 87.

7) BOCCHINI V. *et al.* (1995) *Primary squamous cell carcinoma of the vocal cord in a dog: metastatic spreading.* Proc. 1st World Conference on Spontaneous Animal Tumors, Genova, Italia - April 28-30, pag. 86.

8) CANIATTI M. *et al.* (1994) *Diagnosis of nasal tumors in dogs: value of rhinoscopy-assisted biopsies.* Proc. XII Meeting Eur. Soc. Vet. Pathol., Mondovì, Sept. 18-22, pag. 122.

9) CARLISLE C.H. *et al.* (1991) *Tracheal and laryngeal tumors in dog and cat: literature review and 13 additional patients.* Vet. Radiol. *32*, 229.

10) CHELI R. *et al.* (1984) *Su di una particolare forma di turbinopatia nel gatto.* Atti S.I.S. Vet., vol. XXXVIII, 310.

11) CLERCX C. *et al.* (1996) *Imprint and brush cytology in the diagnosis of canine intranasal tumours.* J Small Anim Pract *37*, 423.

12) COLLAS G. (1996) *Pathologie des cavités nasales et sinusales chez le chien et le chat.* Prat. Méd. Chir. Anim. Comp. 6, 479.

13) COOK W.R., LITTLEWORT M.G.C. (1974) *Progressive haematoma of the ethmoid region in the horse.* Equine Vet. J. *6*, 101.

14) COX N.R. e POWERS (1989) *Olfactory neuroblastomas in two cats.* Vet. Pathol. *26*, 341.

15) DE LAS HERAS M. *et al.* (1991c) *Enzootic nasal tumor of goats: demonstration of a type D-related retrovirus in nasal fluids and tumours.* J. Gen. Virol. *72*, 2533.

16) DE LAS HERAS M. *et al.* (1993) *Evidence for a type D-like retrovirus nasal tumour of sheep.* Vet. Rec. *132*, 441.

17) DE LAS HERAS M. *et al.* (1995) *Experimental trasmission of enzootic intranasal tumors of goats.* Vet. Pathol. *32*, 19.

18) DE LAS HERAS M. *et al.* (1996) *Pathology of enzootic intranasal tumor in sheep in Spain.* Eur. J. Vet. Pathol., Suppl. *2*, 23.

19) DE LAS HERAS M. *et al.* (1991b) *Pathology of enzootic intranasal tumor in thirty-eight goats.* Vet. Pathol. *28*: 474.

20) DE LAS HERAS M. e GARCÌA DE JALÒN (1991a) *Tumor intranasal enzootico de los pequeños ruminantes.* Medicina Veterinaria *8*, 505.

21) DELISLE F. (1996) *Tumori delle cavità nasali e sinusali nel cane.* Summa *9*, 183.

22) DESMECHT D. *et al.* (1996) *Laryngeal rhabdomioma in a dog.* Proc. 14th Congr. Eur. Soc. Vet. Pathol., Ghent, Belgium, 24-28 Sept., pag. 189.

23) DUNGWORTH D.L. (1993) *The Respiratory System.* In "*Pathology of Domestic Animals*" (Jubb K.V.F., Kennedy P.C., Palmer N.). Vol. 2, Academic Press Inc., London.

24) FONT A. *et al.* (1996) *Canine nasal leishmaniasis.* J. Am. Anim. Hosp. Ass. *32*, 131.

25) FREEMAN D.E. (1991) *Nasal passages. Paranasal sinuses.* In "Equine repiratory disorder" (Beech J., ed.). Lea & Febiger, Philadelphia.

26) FRENCH T.W. (1987) *The use of cytology in the diagnosis of chronic nasal disorders.* Comp. Cont. Educ. Pract. Vet. *9*, 115.

27) GALLOWAY P.E. *et al.* (1997) *Nasal polyps in a cat.* J. Small Anim. Pract. 38, 78.

28) GINEL P.J. *et al.* (1995) *Primary trasmissible venereal tumour in the nasal cavity of a dog.* Vet. Rec. *136*, 222.

29) GONZALEZ J.L. *et al.* (1993) *Laryngeal adenocarcinoma in a dog.* J. Small Anim. Pract. 34, 146.

30) GUPTA P.P., SINGH S.P. (1990) *Angiofibroma of nasal cavity in a cow.* Indian Vet. J. *67*, 958.

31) HAYES H.M.*et al.* (1982) *Carcinoma of the nasal cavity and paranasal sinuses in dogs: descriptive epidemiology.* Cornell Vet. *72*, 168.

32) HILBERT B.J. *et al.* (1988) *Tumours of the paranasal sinuses in 16 horses.* Aust. Vet. J. *65*, 86.

33) JAKOBSON S.A.(1971) *Tumors of bone and cartilage.* In: *The comparative pathology of tumors of bone.* Springfield, C.C. Thomas.

34) JONES D.L. (1994) *Squamous cell carcinoma of the larynx and pharynx in horses.* Cornell Vet. *84*, 15.

35) KAUL L. *et al.* (1992) *Incidence of fibroma in bovines.* Indian Vet. J. *69*, 958.

36) MANDARA M.T. *et al.* (1991) *Tumori del seno mascellare del cavallo.* Atti S.I.S. Vet., vol. XLV, II, 973.

37) MANDELLI G., SCANZIANI E. (1996) *Apparato respiratorio.* In "Trattato di anatomia patologica veterinaria" (Guarda F., Mandelli G., eds.) UTET, Torino.

38) MARCATO P.S. (1988) *Patologia respiratoria animale.* Testo e atlante (*Pathology of the respiratory system of animals. A color atlas*), Edagricole, Bologna.

39) MATTIX M.E. *et al.* (1994) *Olfactory neuroblastoma in a dog: A light, ultrastructural, and immunohistochemicals study.* Vet. Pathol. *31*, 262.

40) MC EWEN E.G. *et al.* (1977) *Nasal tumors in the dog: retrospective evaluation of diagnosis, prognosis and treatment.* J.A.V.M.A. *170*, 45.

41) MC KINNON A.O. *et al.* (1982) *Enzootic nasal adenocarcinoma of sheep in Canada.* Can. Vet. Res. *23*, 88.

42) METSCHER C.L., ALLEN D. (1984) *Lymphosarcoma within the nasal cavity of an 18-month-old filly.* Equine Vet. J. *16*, 475.

43) MORTELLARO C.M. (1989) *Turbinate inflammatory polyps in cats; 44 case reports.* Proc. of the International Veterinary Ear, Nose and Throat Association, Yorkshire, 34.

44) MORTELLARO C.M. (1995) *Nasal tumors in dogs: role of endoscopy and PDT in their management.* Proc. 1st World Conference on Spontaneous Animal Tumors, Genoa, Italy - April 28-30, pag. 58.

45) MOULTON J.E. (1990) *Tumors of the Respiratory System.* In "Tumors in domestic animals" (Moulton J.E., ed.). University of California Press, Berkeley.

46) NIELSEN S.W., KENNEDY P.C. (1990) *Tumors of the genital systems.* In "Tumors in domestic animals" (Moulton J.E., ed.). University of California Press, Berkeley.

47) NOACK P. (1956) *Die Geshwulste der oberen Atmungswege bei den Haussaugetieren (TeilI, II).* Wiss. Z. Humboldt-Univ. *6*, 293, 373.

48) OGILVIE G.K., LA RUE S.M. (1992) *Canine and feline nasal and paranasal sinus tumors.* Vet. Clin. North Am. Small Anim. Pract. 5, 1133.

49) PALMARINI M. *et al.* (1994) *Il tumore intranasale enzootico della capra.* Summa *3*, 49.

50) PATNAIK A.K. *et al.* (1984) *Canine sinonasal skeletal neoplasms: chondrosarcomas and osteosarcomas.* Vet. Pathol. 21, 475.

51) PATNAIK A.K. (1989a) *Canine sinonasal neoplasms: clinicopathological study of 285 cases.* J. Am. Anim. Hosp. Ass. *25*, 103.

52) PATNAIK A.K. (1989b) *Canine sinonasal neoplasms: soft tissue tumors.* J. Am. Anim. Hosp. Ass. *25*, 491.

53) PÉREZ J. *et al.* (1994) *Primary extragenital occurrence of trasmissible venereal tumors: three case reports.* Canine Practice *19*, 7.

54) POOL R.R. (1990) *Tumors of bone and cartilage:* In "Tumors in domestic animals" (Moulton J.E., ed.). University of California Press, Berkeley.

55) SCHUMACHER J. (1988) *Osteoma of paranasal sinuses of a horse.* J. Am. Vet. Med. Ass. *192*, 1449.

56) THEILEN G.H., MADEWELL B.R. (1979) *Tumors of the respiratory tract and thorax.* In "Veterinary cancer medicine" (Theilen G.H., Madewell B.R., eds.). Lea & Febiger, Philadelphia.

57) THEISEN S.K. *et al.* (1996) *Intranasal tumors in dogs: diagnosis and treatment.* Compend. Contin. Educ. Pract. Vet. *16*, 131.

58) THURLBECK M.T., MILLER R.R. (1988) *The respiratory system.* In "Pathology" (Rubin E., Farber J.L., eds). Lippincott, Philadelphia.

59) VAN MAANEN C. *et al.* (1996) *Three cases of carcinoid in the equine nasal cavity and maxillary sinuses: histologic and immunohistochemical features.* Vet. Pathol. *33*, 92.

60) VITELLOZZI G. *et al.* (1993) *Enzootic intranasal tumour of goats in Italy.* J. Vet. Med. *40*, 459.

61) VITELLOZZI G. *et al.* (1991) *L'adenocarcinoma intranasale enzootico delle capre.* Atti S.I.S. Vet., vol. XLV, II, 967.

62) WHITE R.A.S. (1991) *The respiratory system.* In "Manual of small animal oncology" (White R.A.S., ed.). BSAVA Publ. Cheltenham.

63) WILLOUGHBY K., KELLY D.F. (1993) *Chronic upper airway obstruction caused by laryngeal adenocarcinoma in a cat.* J. Small Anim. Pract. *34*, 293.

64) ZARUBY J.F. *et al.* (1993) *Ethmoid adenocarcinoma perforating the cribriform plate in the horse.* Cornell Vet. *83*, 283.

P. S. MARCATO[1], G. MILITERNO[2], C. BENAZZI[3], L. DELLA SALDA[4]

LE NEOPLASIE BRONCOPOLMONARI NEI MAMMIFERI DOMESTICI

[1] Professore Ordinario di Anatomia Patologica Veterinaria - Università degli Studi di Bologna
[2] Dottorando in Discipline Anatomoistopatologiche Veterinarie - Università degli Studi di Bologna
[3] Professore Associato di Fisiopatologia degli Animali Domestici - Università degli Studi di Bologna
[4] Professore Incaricato di Patologia Generale Veterinaria - Università degli Studi di Teramo

Nei mammiferi domestici le *neoplasie primitive dei bronchi e dei polmoni* sono relativamente infrequenti. Esse infatti rappresentano lo 0,5-1% delle cause di morte accertate alla necroscopia nel cane e nel gatto. Rispetto a tutte le neoplasie dei cani, esse sono state diagnosticate nel 4,26% dei soggetti sottoposti a necroscopia presso la Facoltà di Medicina Veterinaria di Bologna (Marcato *et al.*, 1990). Di certo nei mammiferi domestici le neoplasie primitive broncopolmonari sono molto meno frequenti che nell'uomo, dove rappresentano la più importante causa di decesso per forme neoplastiche, superando anche, nella donna, l'incidenza già elevata delle neoplasie mammarie (Thurlbeck e Miller, 1988; Schneiman *et al.*, 1993). Le neoplasie polmonari primitive dell'uomo sono considerate in alcuni Paesi come malattie epidemiche correlate al consumo di sigarette.

Negli animali agricoli in allevamento, la macellazione prima dell'età matura è la principale ragione della bassa incidenza di neoplasie in genere. Ma, oltre che al mancato raggiungimento di un'età adulta, la minore incidenza di neoplasie polmonari nelle varie specie animali è da ascriversi alla minore esposizione a sostanze chimiche cancerogene, in particolare a quelle che rappresentano fattori di rischio professionali.

Sulle neoplasie broncopolmonari del cane, alcuni dati pubblicati alla fine degli anni '60 riportavano un'incidenza di 4,2 casi per 100.000 animali/anno in due contee della California (Dorn *et al.*, 1969). Ma agli inizi degli anni '80 si riteneva che la frequenza dei carcinomi del polmone nei cani e nei gatti fosse aumentata almeno del doppio nei due decenni precedenti, in buona parte per l'allungarsi della loro vita media come risultato di un generale miglioramento del loro stato sanitario, ed in una certa misura anche per l'affinarsi delle tecniche diagnostiche, per l'aumento delle indagini necroscopiche ed istologiche ed anche per l'inquinamento ambientale (Moulton *et al.*, 1981; Ogilvie *et al.*, 1989; Moulton, 1990; Dungworth, 1993). In due popolazioni di cani Beagle (398 soggetti), controllati per tutta la durata della loro vita, l'incidenza di carcinomi polmonari è risultata dell'8,8% e l'età specifica di incidenza di 13-16 anni (Hahan *et al.*, 1996). Sulla possibile correlazione tra fumo passivo di sigaretta e rischio di tumori polmonari nel cane, studi epidemiologici caso-controllo hanno finora dato risultati poco attendibili (Reif *et al.*, 1992).

Una collocazione a parte va riservata all'adenocarcinoma polmonare infettivo virale della pecora (Jaagsiekte, adenomatosi polmonare ovina).

Di gran lunga più frequenti sono le neoplasie metastatiche dei polmoni e ciò dipende dalle caratteristiche peculiari della circolazione polmonare. Il reperto istologico di emboli di cellule neoplastiche nel lume di arterie costituisce un'indicazio-

ne molto significativa per diagnosticare una neoplasia secondaria o metastatica. Ma anche macroscopicamente la comparsa di noduli multipli, di dimensioni quasi uguali, nei polmoni di animali giovani, fa insorgere il sospetto di metastasi piuttosto che di neoplasie primitive, qualora si possa escludere ovviamente che si tratti di granulomi.

Un indagine pluriennale basata sulle necroscopie di cani ha rivelato che su 149 casi di neoplasie polmonari il 15,4% erano primitive e l'84,5% secondarie (Marcato *et al.*, 1990).

Metastatizzano frequentemente ai polmoni soprattutto i carcinomi della mammella (cane, gatto), gli adenocarcinomi uterini (bovino), il carcinoma squamoso gastrico, l'emangiosarcoma e il melanoma maligno (cavallo). Altri carcinomi che facilmente colonizzano secondariamente i polmoni sono quelli delle ghiandole endocrine e della pelle.

Vanno ricordati anche i sarcomi nelle varie forme (condrosarcomi, osteosarcomi, emangiosarcomi, fibrosarcomi). Queste neoplasie sono, comunque, rare come forme primitive. Di poco più frequenti sono, invece, le loro forme metastatiche da altri distretti (ossa, milza, cute).

NEOPLASIE BRONCOPOLMONARI PRIMITIVE

Le neoplasie dei polmoni sono quasi tutte di derivazione epiteliale e, salvo qualche eccezione, di natura maligna. In linea comparativa è interessante rilevare che mentre nell'uomo prevalgono nettamente i carcinomi squamosi ed i carcinomi anaplastici (sebbene molti di questi ultimi vengano attualmente classificati come adenocarcinomi per l'affinamento delle tecniche diagnostiche), nei mammiferi domestici in genere si registra invece una netta prevalenza degli adenocarcinomi. Nel cane i tumori epiteliali maligni costituiscono dal 73% al 94% dei tumori primitivi polmonari (Ogilvie *et al.*, 1989; Marcato *et al.*, 1990; Hahan *et al.*, 1996). Si differenzia il cavallo dove predominano i tumori a cellule granulose, di origine mesenchimale (Sweeney e Gillette, 1991).

Il carcinoma anaplastico è infrequente nel cane e nel bovino (Piercy *et al.*, 1993) e deve considerarsi eccezionale nelle altre specie (Tabella 1). La forma più comune è quella a piccole cellule linfocitosimili (microcitoma); mentre la forma a grandi cellule del tipo a cellule giganti è stata osservata soltanto nel cane (Marcato *et al.*, 1990; Saegusa *et al.*, 1994) e nel gatto (Cammarata *et al.*, 1979). Nell'uomo il carcinoma anaplastico a piccole cellule origina da cellule a differenziazione neuroendocrina e causa le c.d. sindromi paraneoplastiche dovute a secrezione di ormoni polipeptidici o di amine biogene. Negli animali le sindromi paraneoplastiche da neoplasie polmonari primitive sono sconosciute (Dungworth, 1993).

Circa la potenziale malignità dei carcinomi polmonari in ordine ai processi metastatici, è da rilevare preliminarmente che una buona parte dei soggetti sofferenti per tali neoplasie viene eutanasizzata prima che esse abbiano la possibilità di iniziare o completare la loro diffusione per metastasi. Queste, tuttavia, si repertano regolarmente negli animali morti ed in prevalenza sono metastasi linfogene ai linfonodi bronchiali. Le metastasi sono molto frequenti nell'uomo già negli stadi precoci,

mentre nel cane compaiono nel 50% dei casi (Schneiman *et al.*, 1993). Nella diffusione ematogena si osservano metastasi al cervello e ad altri organi (reni, fegato, cuore, utero, ovaio, ossa). In linea di massima i carcinomi a cellule squamose ed anaplastici hanno un comportamento più maligno degli adenocarcinomi. Nell'adenocarcinoma del cane e del bovino sono usuali le *metastasi intrapolmonari*. Queste avvengono sia per via linfatica che per via bronchiale e portano ad una disseminazione neoplastica multifocale. È possibile, talvolta, la diffusione alla pleura e al pericardio.

L'età di maggiore incidenza dei carcinomi polmonari è compresa tra i 7 ed i 10 anni per il cane e il gatto. Il carcinoma squamoso tende a interessare animali più vecchi rispetto a quanto avviene per l'adenocarcinoma, mentre il carcinoma anaplastico insorge tendenzialmente in animali più giovani. Nel cane il decorso clinico è in media di una decina di settimane, con oscillazioni assai ampie da 1 settimana a 7 mesi. Spesso nella fase iniziale i sintomi sono inapparenti, mentre nella fase terminale del decorso sono rappresentati da tosse secca, dispnea, cachessia, rantoli, insufficienza cardiaca, vomito. Nelle neoplasie polmonari molto estese, sia primitive che metastatiche, si manifesta con relativa frequenza, nel cane, una *osteoartropatia ipertrofica*, caratterizzata da esostosi periostali presenti soprattutto sulle ossa degli arti.

Le principali localizzazioni dei carcinomi polmonari sono le seguenti: a) ilare, b) multifocale, per lo più periferica, c) lobare. Generalmente il carcinoma squamoso prende origine dalle più grosse diramazioni bronchiali e pertanto tende ad interessare la regione ilare, il carcinoma anaplastico ha lo stesso comportamento ma può svilupparsi anche in una posizione centrolobare, l'adenocarcinoma predilige le regioni periferiche subpleuriche e spesso infiltra gruppi di lobuli o interi lobi. I lobi caudali, più frequentemente il destro, sono comunemente coinvolti.

Circa l'origine, multicentrica o unicentrica, del carcinoma polmonare, si propende per l'origine unicentrica, dato che l'escissione chirurgica di un nodulo neoplastico singolo blocca di regola lo sviluppo del processo canceroso.

La classificazione istogenetica e la relativa denominazione delle neoplasie primitive polmonari (Tabella 2) fa insorgere talvolta alcune perplessità. Nella cagna e nella gatta è talora difficile distinguere un adenocarcinoma primitivo da una neoplasia secondaria, metastatica, di tipo adenocarcinomatoso originaria della mammella. In altri casi il tessuto neoplastico può esibire due diversi tipi di differenziazione (forme combinate): ad esempio, in un adenocarcinoma possono comparire focolai di differenziazione epidermoide, squamosa (*carcinoma adenosquamoso*); oppure un carcinoma indifferenziato può esibire isole di differenziazione adenocarcinomatosa o squamosa. In tal caso la designazione deve riflettere in primo luogo il tipo di cellule più differenziate, ad esempio: adenocarcinoma con aree indifferenziate, carcinoma squamoso parzialmente indifferenziato.

Negli animali sono da ritenersi molto rari i *tumori misti*, cioè quelli formati da una combinazione primitiva di componenti mesenchimali ed epiteliali (Watson *et al.*, 1993). Si incontrano talvolta adenocarcinomi dotati di stroma con alterazioni metaplastiche, cartilaginee o ossee, ma queste non hanno carattere neoplastico come nei veri tumori misti.

Nel bovino (Kelley *et al.*, 1994) e nel cane (Watson *et al.*, 1993) è segnalato il

blastocitoma polmonare, tumore misto maligno costituito da cellule mesenchimali ed epiteliali prevalentemente immature o primitive. Le cellule epiteliali formano piccoli aggregati, tubuli o strutture somiglianti a bronchioli del polmone normale. Le cellule mesenchimali possono presentarsi come cellule fusiformi, come grandi cellule tondeggianti multinucleate, o come cellule blasto-simili. Alcune cellule mesenchimali mostrano una differenziazione in cellule muscolari lisce, o in cellule muscolari striate multinucleate. Il tumore è da alcuni considerato come appartenente ad una sottoclasse di carcinoma sarcomatoide, ma l'assenza di positività immunoistochimica ai markers epiteliali nelle cellule mesenchimali del blastoma bovino contrasta con quanto si riscontra nel carcinoma sarcomatoide.

I tumori epiteliali benigni del polmone (*adenomi*) sono molto rari nei mammiferi domestici e l'unico dato disponibile riguarda il cane Beagle, in cui l'incidenza di questo tumore su 40 casi è risultata dello 0,75% (Hahan *et al.*, 1996).

CARCINOMI ANAPLASTICI

I carcinomi anaplastici sono rari nel cane e nel gatto, rarissimi in altre specie. Si tratta di neoplasie che prendono origine dal rivestimento epiteliale degli alveoli e, in relazione alle principali caratteristiche istologiche, vengono classificati in due sottotipi, il carcinoma anaplastico a piccole cellule e il carcinoma anaplastico a cellule giganti.

Nel *carcinoma anaplastico a piccole cellule* gli elementi neoplastici sono piccole cellule rotonde e ipercromatiche che riempiono fittamente gli alveoli di cui finiscono per nascondere ogni confine e struttura. Al centro degli ammassi di cellule neoplastiche non è insolita la necrosi, che può simulare focolai di cheratinizzazione. Le cellule neoplastiche, che possono anche assumere aspetto ovoidale o fusiforme, hanno nuclei ipercromatici, una sottile rima di citoplasma (per cui assomigliano a linfociti) e mostrano frequenti mitosi.

Il *carcinoma anaplastico a cellule giganti*, osservato quasi esclusivamente nel cane, può assumere aspetto istologico "a rosette" (le cellule neoplastiche si raggruppano in formazioni a disposizione circolare) o a palizzata o può presentarsi con densi ammassi solidi di cellule molto voluminose (alcune con nuclei di grandezza doppia o tripla del normale, altre polinucleate) che rendono quasi irriconoscibili le strutture alveolari.

ADENOCARCINOMI

Come si è detto in precedenza, gli *adenocarcinomi* sono le neoplasie più frequenti, soprattutto nei carnivori e nei ruminanti. Possono apparire in forma di noduli solitari o multipli, talora in forma disseminata multifocale, oppure in forma infiltrativa lobare con aspetti di consolidamento diffuso che ricordano alquanto focolai di polmonite. Noduli satelliti adiacenti e noduli più lontani, nello stesso polmone o in quello controlaterale, denunciano sovente la metastatizzazione intrapolmonare.

Nel bovino in particolare, compaiono quasi sempre nei focolai tumorali delle rea-

zioni fibrose interstiziali: si estendono in bande grigiastre nei setti interlobulari delimitanti gruppi di lobuli che l'infiltrazione neoplastica diffusa ha reso compatti, grigio-giallastri, e che sono talvolta centrati da aree necrotiche giallastre opache, simulanti focolai tubercolari caseosi.

Istologicamente i due sottogruppi più comuni sono: 1) l'adenocarcinoma broncogeno papillifero, papillare-dentritico, prevalente nel cane; 2) l'adenocarcinoma bronchiolo-alveolare, o carcinoma alveolare, prevalente nei ruminanti.

L'*adenocarcinoma papillifero* è composto da proliferazioni dendritiche di epitelio cubico o cilindrico (colonnare), con nuclei basali o senza polarità, che si dispone su una o due file a rivestire esili setti o papille di tessuto connettivo, che si proiettano all'interno di strutture simil-ghiandolari. Cellule caliciformi mucipare o cigliate possono occasionalmente trovarsi in alcune aree. La produzione di muco è limitata a circoscritti focolai.

Questa neoplasia rappresenta oltre il 50% dei tumori polmonari primitivi nei carnivori. La sua istogenesi è controversa. Non tutti concordano sulla sua origine bronchiale, ammettendone anche l'origine bronchiolare ed alveolare. Altri la distinguono in una forma differenziata ed in una indifferenziata. Quest'ultima è caratterizzata da irregolarità spiccate della struttura ghiandolare e papillare, da prevalenza di cellule cubiche, da accumuli di cellule neoplastiche libere nei lumi ghiandolari, da un maggiore sviluppo del tessuto connettivale, da accentuata tendenza alla necrosi. Un preciso confine tra questa forma e l'adenocarcinoma bronchiolo-alveolare non è sempre facilmente tracciabile, così come tra l'istogenesi broncogena e quella bronchiolo-alveolare di buona parte degli adenocarcinomi polmonari non vi è sempre netta distinzione (Guasco *et al.*, 1989).

L'*adenocarcinoma bronchiolo-alveolare* o *carcinoma alveolare* è caratterizzato da una struttura sostanzialmente analoga a quella alveolare e simula le proliferazioni iperplastiche dell'epitelio alveolare nell'infiammazione interstiziale cronica. Le cellule epiteliali neoplastiche vanno a rivestire lo stroma alveolare preesistente con un epitelio monostratificato e appiattito o cubico, talora cilindrico, che mostra soltanto qua e la piccole formazioni papillari. L'interstizio settale può ispessirsi in pari tempo e ne risulta un'architettura abbastanza regolare che assomiglia a quella di una ghiandola alveolare semplice. Nel bovino si può osservare spesso una progressiva ed esuberante fibrosi, che oblitera le primitive strutture simil-alveolari e conferisce alla neoplasia un aspetto di *carcinoma scirroso* (Montroni e Barboni, 1966). Un'altra peculiare caratteristica di questa neoplasia del bovino è la proliferazione epiteliale irregolare, polimorfa, con aspetti atipico-anaplastici, formante rivestimenti da lamellari a cubici a gigantocellulari, senza tuttavia mostrare mai metaplasia squamosa e con tendenza a comporre strutture simili ai sacchi alveolari o infundibolari (*carcinoma alveolo-infundibolare polimorfo-cellulare*).

Le cellule da cui prende le mosse la proliferazione neoplastica dell'adenocarcinoma bronchiolo-alveolare sono le cellule bronchiolari di Clara o i pneumociti di tipo II, elementi che possono talvolta essere identificati insieme nello stesso tumore (Charan *et al.*, 1996).

La malignità dell'adenocarcinoma bronchiolo-alveolare è variabile, potendosi riscontrare una limitata invasività locale per via aerogena oppure un'invasività linfogena ed ematogena. I vasi linfatici appaiono frequentemente occupati da gruppi di cellule cancerose.

JAAGSIEKTE (ADENOMATOSI POLMONARE OVINA)

La *Jaagsiekte* (OPC=Ovine pulmonary carcinoma or carcinomatosis) è una malattia polmonare contagiosa ad eziologia virale delle pecore e raramente delle capre. È conosciuta in Europa, Asia, Africa ed America.

La malattia rappresenta un modello unico di neoplasia epiteliale che, in condizioni naturali, è eziologicamente correlata ad un *retrovirus* (*JSRV=Jaagsiekte retrovirus*). La malattia è stata riprodotta sperimentalmente inoculando pecore sane con secrezioni polmonari purificate (cell-free lung fluid) o estratti tumorali di soggetti ammalati (DeMartini *et al.*, 1988), materiali che hanno mostrato di contenere un retrovirus oncogeno di tipo D e B (Rosadio *et al.*, 1988). Le cellule epiteliali polmonari neoplastiche di ovini ammalati rappresentano i siti principali della replicazione virale (Palmarini *et al.*, 1995). Non si poteva escludere la possibilità che l'espressione del virus esogeno nelle cellule neoplastiche fosse il risultato di una riattivazione di un retrovirus endogeno (ESRV) (York *et al.*, 1992; Hecht *et al.*, 1994) durante il processo di trasformazione neoplastica, finché studi recenti hanno dimostrato che la forma esogena di JSRV (exJSRV) è specificatamente e primariamente associata alla Jaagsiekte (Bai *et al.*, 1996). Il virus inoltre è presente anche nel tessuto linfatico linfonodale (Palmarini *et al.*, 1996), dove si evidenzia una reattività con attivazione di sottopopolazioni T cytotoxic/suppressors (Sanna *et al.*, 1994). È ancora poco chiaro se retrovirus endogeni correlati al JSRV abbiano una qualche parte nella patogenesi della OPC (Hecht *et al.*, 1996).

L'infezione avviene di regola per via respiratoria ed il periodo d'incubazione è di parecchi mesi. Aggiungendovi che le lesioni si sviluppano in maniera assai lenta e che la malattia ha un inizio subdolo e clinicamente non si conclama se non dopo mesi o anni, si comprende come la sua comparsa si registri di solito in ovini di 3-4 anni, raramente in ovini al di sotto di 1 anno. D'altronde non esistono prove affidabili sierologiche o biochimiche che permettano di diagnosticare la malattia nel periodo asintomatico.

I primi segni clinici sono rappresentati da dimagrimento e forte aumento delle frequenza respiratoria sotto sforzo, più tardi si manifestano dispnea e rantoli. Abbassando forzatamente la testa dell'animale e sollevandone in alto il treno posteriore, si può provocare un profuso scolo nasale. Il decorso varia da 2 a 5 mesi e si conclude con il decesso, talvolta prodotto da polmonite pasteurellare secondaria. La diffusione della malattia è accentuata dall'allevamento intensivo, che favorisce il contagio per aerosol.

Le lesioni iniziali sono rappresentate da singole formazioni nodose tondeggianti grigiastre di 2-3 cm di diametro, leggermente salienti sulla superficie polmonare in posizione sottopleurica. Non hanno di solito predilezione per l'uno o l'altro lobo (secondo alcuni prediligono la parte dorsale dei lobi caudali) ed aumentano di volume e di numero con tendenza a confluire. Hanno margini netti e consistenza soda. Estendendosi arrivano ad interessare la gran parte dei polmoni, in prevalenza le regioni ventrali. I polmoni appaiono allora appesantiti 2-3 volte rispetto alla norma, non collassano, hanno colorito da grigio-chiaro a rosso porpora chiaro e alla palpazione rivelano un esteso consolidamento. In sezione la superficie è umida e mostra chiaramente la configurazione nodulare confluente dei focolai, che cronicizzando

acquistano consistenza fibrosa. È descritta anche un'evoluzione mixomatosa dei noduli neoplastici, che si distinguono per l'aspetto lardaceo infiltrato di materiale mucoide vitreo. Si possono trovare lesioni concomitanti quali broncopolmonite, ascessi, pleurite, polmonite parassitaria, polmonite interstiziale cronica da Maedi. I linfonodi bronchiali e mediastinici sono ingrossati.

L'esame istologico è di norma l'unico mezzo per diagnosticare la Jaagsiekte; specialmente se concomitano processi flogistici secondari, ma in particolare per differenziarla dalle lesioni croniche interstiziali della Maedi, in cui la proliferazione epiteliale è incostante e sempre sotto tono.

Gli Autori sono concordi nel classificare questa pneumopatia come sottotipo bronchiolo-alveolare dell'adenocarcinoma, sebbene per certi aspetti ricordi il cistadenoma e soprattutto l'adenocarcinoma papillifero. Ma non bisogna dimenticare la stretta parentela che lega questi due sottotipi dell'adenocarcinoma.

L'istogenesi della neoplasia è certamente bronchiolo-alveolare. Infatti la proliferazione neoplastica multifocale di cellule cubiche e cilindriche che tappezza gli alveoli rivela al microscopio elettronico la sua duplice origine: le cellule cubiche possiedono di solito corpi lamellari, tipiche strutture citoplasmatiche dei pneumociti tipo II; le cellule cilindriche mostrano granuli di secrezione e glicogeno come le cellule bronchiolari di Clara.

Metastasi ai linfonodi regionali occorrono soltanto in un numero limitato di casi (ca. il 4%).

Considerato anche il suo lento sviluppo intrapolmonare, la neoplasia ha pertanto un comportamento simile ad un *carcinoma a basso grado di malignità*, che ha una rilevante somiglianza con il carcinoma bronchioloalveolare umano. L'occorrenza praticamente trascurabile della diffusione metastatica potrebbe gustificare il mantenimento della denominazione di "*adenomatosi polmonare*", ormai entrata nell'uso corrente per designare la malattia, anche se in realtà si tratta di processo maligno e perciò piuttosto (adeno) carcinomatoso.

Fenomeni reattivi, espressi più che altro da fibroplasia interstiziale, accompagnano le fasi croniche della proliferazione neoplastica. Tuttavia, sia nelle lesioni tumorali precoci che in quelle avanzate, si possono osservare lumi alveolari contenenti accumuli di macrofagi alveolari, specialmente verso i confini dei noduli tumorali con il tessuto indenne. Mancano in ogni caso espressioni reattive croniche di iperplasia linfoide a carattere follicolare, come quelle che si osservano nella Maedi e nelle polmoniti verminose, a meno che queste pneumopatie non siano sovrapposte alla Jaagsiekte, come talvolta accade. In alcune forme, defintie «atipiche» e che macroscopicamente si presentano come noduli solitari o multipli, sottopleurici o profondi, bianchi, asciutti e duri, lo stroma tumorale appare fortemente infiltrato da cellule infiammatorie mononucleate. Da recenti osservazioni è emerso che l'atipia di queste forme sembra essere legata alla dose infettante virale o ad una particolare interazione ospite-virus piuttosto che a retrovirus differenti (González *et al.*, 1996).

In numerosi casi di Jaagsiekte si sono potuti evidenziare aspetti evolutivi in senso mixomatoso dello stroma connettivale della neoplasia. Esso appare infiltrato da abbondante sostanza fondamentale amorfa con scarse fibre collagene e cellule stellate d'aspetto fibroblastico. Questo tessuto mixoide manifesta una certa tendenza espansiva e soffoca progressivamente la componente epiteliale che si riduce a esi-

gue lamine di epitelio cubico. In una fase evolutiva più avanzata i *noduli mixoidi* assumono aspetto cribroso per la comparsa di numerose cavità cistiche rivestite da epitelio piatto, talora visibili anche macroscopicamente. Si ritiene probabile che questi fenomeni rappresentino processi neoplastici dello stroma tumorale ed in proposito va ricordato che in rari casi è stata descritta anche un'evoluzione decisamente sarcomatosa dello stroma stesso.

CARCINOIDI

I *carcinoidi polmonari* sono neoformazioni rare, riscontrate soltanto nel cane, all'ilo polmonare in prossimità di bronchi principali, dove appaiono come noduli o nodosità sode e pallide. Danno metastasi ai linfonodi, talvolta ad altri organi.

Istologicamente sono costituiti da cellule poligonali con ampio citoplasma che formano dei gruppi cordoniformi di poche grandi cellule o ampi ammassi compatti separati da uno stroma sottile e ben vascolarizzato. Una conformazione a mosaico ed una trabecolare possono coesistere nello stesso tumore. In alcune aree una disposizione quasi a spirale delle cellule neoplastiche ricorda la struttura di un tumore del tessuto endocrino. Di solito è presente necrosi estesa. Alcune cellule neoplastiche contengono nel citoplasma piccoli granuli argentaffini (Moulton, 1990). Al microscopio elettronico il citoplasma si mostra ricco di granuli a nucleo denso, «granuli di neurosecreto» (Harkema *et al.*, 1992), che svelano l'origine neuroendocrina della neoplasia, la quale infatti origina dalle cellule di Kultschitzky appartenenti al sistema APUD, presenti nell'epitelio bronchiale e nelle ghiandole mucose bronchiali. Questa neoplasia ha molte somiglianze con il carcinoide del tratto intestinale. I carcinoidi che si sviluppano nella mucosa dei polmoni o del tubo gastroenterico formano un gruppo distinto di neoplasie con specifiche funzioni endocrine in relazione al loro sito d'origine.

Nell'uomo tra i carcinoidi sono compresi il carcinoide bronchiale secernente ormone adrenocorticotropo, il carcinoide gastrico secernente istamina, il carcinoide dell'ileo e dell'appendice ciecale secernemente serotonina (Moulton, 1990). Essi appartengono dunque agli *APUDomi* derivanti dalle cellule del sistema APUD, che si riferisce alle iniziali delle principali attività biochimiche di tali cellule: *A*mine content e *A*mine *P*recursor *U*ptake (contenuto in amine e captazione dei loro precursori) e *A*mine *D*ecarboxylation (decarbossilazione delle amine). Il sistema APUD trova inserimento nel contesto dei sistemi endocrini diffusi, costituiti di cellule ormonosecernenti non raggruppate in organi endocrini, ma distribuite in vari distretti dell'organismo in modo diffuso.

Recentemente si è prospettato che dalle cellule «chiare» del sistema APUD, dislocate tra gli epiteli delle vie aeree di conduzione, derivino anche i carcinomi anaplastici a piccole cellule.

CARCINOMI DELLE GHIANDOLE BRONCHIALI

La diagnosi dei *carcinomi delle ghiandole bronchiali*, osservati soprattutto nel

gatto e nel cane (Moulton, 1990), può presentare difficoltà: talvolta possono essere confusi istologicamente con l'invasione della sottomucosa bronchiale da parte di proliferazioni neoplastiche similghiandolari o con l'invasione intralinfatica peribronchiale di cellule adenocarcinomatose.

Sono di solito masse tumorali situate in prossimità dell'ilo polmonare, dato che le ghiandole bronchiali da cui traggono origine sono presenti soprattutto nei grossi bronchi. Danno di solito metastasi ai linfonodi regionali.

I tumori delle ghiandole bronchiali deriverebbero istogeneticamente dalle ghiandole sierose, considerato che il muco non vi può essere sveltato istochimicamente. Si tratta di neoplasie che possono presentare quadri istologici differenti: a) di tipo ghiandolare, 2) di tipo ghiandolare con metaplasia squamosa, con strutture spiraliformi cheratinizzate. È inoltre caratteristica la crescita centripeta di lingue di cellule tumorali, che fanno procidenza nel tessuto peribronchiale, insinuandosi tra le placche cartilaginee.

TUMORI POLMONARI MESENCHIMALI

I sarcomi, come si è già detto, sono neoplasie polmonari molto rare, descritte per lo più nel cane. Una statistica ne indica l'incidenza nello 0,024% dei cani sottoposti a necroscopia in un decennio. Pochi i casi di fibrosarcomi polmonari primitivi segnalati nel cane ed estremamente rari quelli segnalati nel gatto (Brownlie, 1990; Goodwin *et al.*, 1991; Watson *et al.*, 1993).

Una menzione più dettagliata meritano invece i *tumori a cellule granulose*. Essi risultano infatti più frequenti di altre neoplasie primitive nei polmoni del cavallo anziano, unico animale in cui sono state descritte in sede polmonare. Si riportano con una incidenza compresa tra lo 0,0015 e lo 0,01% dei cavalli macellati (Scarratt *et al.*, 1993). Tali tumori sono stati descritti anche nell'uomo, cane, gatto, ratto e volatili (Patnaik, 1993). Nell'uomo sono stati osservati nella lingua, pelle, tessuto sottocutaneo, cuore, sistema biliare, sistema nervoso centrale, apparato gastroenterico, sistema respiratorio ed apparato riproduttivo. Nel cane le sedi più frequenti di insorgenza sono la lingua, la pelle, il cuore, il cervello, il torace; mentre nel gatto sono stati riscontrati, oltre che nella lingua, anche nella vulva ed alle estremità distali degli arti (Bouchard *et al.*, 1995; Kelley *et al.*, 1995).

Macroscopicamente i tumori a cellule granulose sono per lo più confinati ad un solo polmone e si configurano come noduli multipli distinti o in parte confluenti. Crescono in prossimità dei grossi bronchi e ne invadono il lume. Il quadro istologico rivela una struttura lobulare costituita da grandi cellule con citoplasma farcito di granuli PAS-positivi. Queste cellule si credevano originate dai mioblasti, da cui la denominazione di mioblastomi o mioblastomiomi, in alternativa a quella di tumori a cellule granulose (Parodi *et al.*, 1974). Ma recentemente si è accreditata l'ipotesi che esse derivino da precursori fibroblasto-simili delle cellule di sostegno (*cellule di Schwann*) del sistema nervoso periferico. Ulteriori chiarimenti dell'istogenesi di tali neoplasie sono derivati negli ultimi anni (Renzoni *et al.*, 1994; Bouchard *et al.*, 1995) dall'impiego di metodiche istochimiche (Luxol fast blue, PAS) ed immunoistochimiche (vimentina, S-100, NSE, GFAP), che hanno confermato che tali tumori

sono composti primariamente da cellule di Schwann mielina-positive e da un numero esiguo di cellule di Schwann mielina-negative.

Nel cane giovane occorre eccezionalmente la *granulomatosi linfomatoide*, una neoplasia nodulare o infiltrante di uno o più lobi polmonari, costituita da aggregati di cellule linforeticolari miste ed atipiche in frequentissima divisione cariocinetica. Prevalgono cellule reticolari istiocitoidi e cellule plasmocitoidi, con corteggio di cellule binucleate, eosinofili, linfociti e tipiche plasmacellule, raccolte in uno stroma reticolare. La neoplasia ha una tipica e spiccata tendenza invasiva e distruttiva nei riguardi dei piccoli vasi, con reperti simil-angioitici, e dei bronchi di piccolo calibro. Per tale motivo sia i lumi vasali che bronchiolari appaiono spesso obliterati da infiltrati di cellule reticolari, a tal punto da essere difficilmente riconoscibili. Le lesioni vasali distruttive, assieme al polimorfismo cellulare dell'infiltrato, facilitano la diagnosi differenziale con il linfoma. Metastasi compaiono nei linfonodi regionali, cuore, reni, milza, pancreas, surrenali, linfonodi mesenteriali (Marcato *et al.*, 1990).

La granulomatosi linfomatoide colpisce animali intorno ai 6 anni d'età (intervallo di comparsa compreso tra le 9 settimane e gli 11 anni), senza alcuna predilezione di sesso o razza. I segni clinici della malattia possono durare dalle 3 settimane ai 4 mesi e si manifestano con dispnea e tosse. Alcune volte sono aspecifici (debolezza, letargia, dimagrimento) (Fitzgerald *et al.*, 1991).

La granulomatosi linfomatoide è denominata anche linfoma polimorfo e secondo alcuni è un prestadio del c.d. linfoma istiocitario. Viene anche interpretata come forma pleocellulare di linfoma a cellule T (Dunworth, 1993).

In cani dell'età di 4-10 anni, di razza Bovaro del Bernese, sono descritti casi di *istiocitosi maligna primitiva del polmone* (Moore e Rosin, 1986). Altre razze sono colpite solo sporadicamente (Marcato *et al.*, 1990; Hayden *et al.*, 1993). L'istiocitosi maligna appare di solito in forma multicentrica con linfadenomegalia ed epatosplenomegalia ed è caratterizzata da una proliferazione di istiociti atipici con spiccata attività eritrofagocitaria. Viene interpretata come una neoplasia del sistema dei monociti-macrofagi ed inquadrata tra le leucemie mieloidi acute. Nella forma pomonare si possono osservare noduli solitari o multipli nei polmoni, ingrossamento dei linfonodi ilari e di altri linfonodi, e noduli nella milza e nel fegato. Istologicamente le lesioni sono composte di infiltrati di cellule mononucleate pleomorfe e di cellule giganti multinucleate ad attività eritrofagocitaria. Le caratteristiche ultrastrutturali ed immunoistochimiche delle cellule neoplastiche dimostrano la loro natura macrofagica e differenziano la neoplasia dal carcinoma anaplastico a cellule giganti, con il quale può essere confusa.

L'istiocitosi maligna è una variante neoplastica dell'*istiocitosi sistemica,* che non ha invece prerogative neoplastiche ed interessa segnatamente la pelle ed i linfonodi periferici. Tuttavia entrambe hanno uno sfondo eredo-familiare ed immunologico. L'istiocitosi sistemica risponde favorevolmente alla terapia immunoregolatrice con timosina bovina.

L'*istiocitoma maligno fibroso*, segnalato assai raramente nel cane (Hahan *et al.*, 1996), è un sarcoma pleomorfo caratterizzato da cellule fusiformi, fibroblasto-simili, disposte a vortice, e da cellule istiocito-simili assieme a cellule giganti multinucleate pleomorfe e occasionalmente a cellule infiammatorie mononucleate.

NEOPLASIE DELLA PLEURA

Sia le neoplasie primitive che quelle secondarie si manifestano raramente nella pleura.

Le forme primitive originano dalla sierosa pleurica (*mesoteliomi*), dalla parete toracica e dai tessuti del mediastino. Possono svilupparsi dall'osso, dalla cartilagine, dalle guaine nervose, tal timo, dai linfonodi e dal tessuto ghiandolare ectopico. Nel cane è segnalato raramente il lipoma della pleura mediastinica. Ma la tipica neoplasia pleurica è il mesotelioma, che deriva dalle cellule mesoteliali che ricorpono la sierosa stessa. Può comparire anche nel pericardio e nel peritoneo, talvolta in tutte e tre le sierose insieme. Si riscontra raramente nella tonaca vaginale del testicolo. I mesoteliomi pleurici sono descritti nel bovino, cane, gatto, cavallo e nella capra (Straub *et al.*, 1974; Harbison e Godleski, 1983).

In ragione della capacità delle cellule mesoteliali di poter assumere sotto stimolo proliferativo sia aspetti connettivali, fibroblastici, che epiteliali, solidi, tubulari, papilliferi, i mesoteliomi possono mostrare caratteristiche istologiche variabili, che si possono ricondurre al tipo di mesotelioma fibroso, di mesotelioma epiteliale o misto, fibro-epiteliale.

Il mesotelioma che si sviluppa negli animali è il mesotelioma diffuso maligno; è da considerarsi infatti eccezionale la forma solitaria benigna. Il mesotelioma maligno occorre con frequenza in operai addetti alla lavorazione dell'*asbesto*, esposti per lungo tempo alle polveri di questo minerale. Una indagine sperimentale fa ritenere che anche nel cane l'inalazione di fibre di asbesto possa indurre lo sviluppo di mesoteliomi (Tabella 4). Inoltre nei polmoni di alcuni cani affetti da mesoteliomi pleurici spontanei sono stati trovati i «corpuscoli» dell'asbestosi, cioè caratteristiche formazioni microscopiche costituite da una fibra aghiforme del minerale rivestita da un guscio bruniccio di materiale proteico contenente ferro (c.d. *corpuscoli ferruginosi*).

Macroscopicamente il mesotelioma si manifesta con noduli, placche e villosità sulla pleura ispessita, simulando talvolta una sierosite granulomatosa. In altri casi la lamina pleurica si trasforma in una spessa cotenna fibrosa, bianco-lardacea, che circonda ed incarcera il polmone (c.d. *tumore a corazza*), determinandone una riduzione di volume. È caratteristica l'estensione a colata del tumore lungo la superficie pleurica con scarsa tendenza all'infiltrazione del tessuto polmonare. In certi casi vi può essere l'interessamento della pleura parietale e del diaframma. Occasionalmente si rinvengono metastasi al miocardio, ai linfonodi tracheobronchiali, al polmone. Nel mesotelioma vi è spesso un concomitante versamento pleurico essudativo ad impronta emorragica.

L'aspetto istologico più frequente è dato dalla proliferazione di cellule cubiche, con citoplasma abbondante nettamente delimitato ed ipercromatico. Sono disposte di solito in strato singolo, talora in più strati, a delineare cordoni, strutture papillari, tubulari e cistiche sopra un abbondante stroma fibro-connettivale, che nelle forme prevalentemente fibrose assume anche aspetti fibrosarcomatosi. Nel cane il mesotelioma pleurico è prevalentemente di tipo epiteliale e con struttura papillare. Il tipo fibroso si riscontra invece prevalentemente nel peritoneo. Al microscopio elettronico il mesotelioma epiteliale rivela cellule neoplastiche dotate di lunghi esili micro-

villi e di un cospicuo numero di desmosomi.

Nel vitello sono stati osservati casi di mesotelioma peritoneale congenito.

Le neoplasie secondarie della pleura sono in genere carcinomi che vi si insediano per infiltrazione diretta da carcinomi polmonari periferici o che metastatizzano per via linfatica dal polmone o dalla cavità addominale. Occasionalmente le più varie neoplasie maligne possono metastatizzare alla pleura per via ematogena.

Tabella 1 - Raffronto percentuale della prevalenza dei vari tipi di neoplasie polmonari primitive maligne nell'uomo, nei carnivori e nel bovino (da: Stünzi *et al.;* Montroni L. e Barboni E.; Moulton J.E.; Tontis A. e Zwalen R.; Kelley L.C. *et al.*; Marcato P.S. *et al.*; Hahan *et al.*).

Tipo di neoplasia	Uomo %	Cane %	Gatto %	Bovino %
Carcinoma squamoso	38-41	4-12	5	31
Carcinoma anaplastico	40	13-38	–	12
Adenocarcinoma (*)	7-13	72-88	87	56-100
Altri tipi	5-14	2-4	8	3

(*) Negli ultimi 20 anni, nell'uomo, è stato registrato un aumento considerevole degli adenocarcinomi, in parte anche per il miglioramento delle metodologie diagnostiche che hanno consentito di classificare come adenocarcinomi molti carinomi precedentemente classificati come anaplastici.

Tabella 2 - Classificazione delle neoplasie polmonari primitive

1) *Tumori epiteliali*
   A. Benigni
      – Adenomi papilliferi
   B. Maligni
      1) Carcinoma a cellule squamose (carcinoma squamoso o epidermoide)
         – Variante a cellule fusiformi (da alcuni classificato come carcinoma anaplastico a piccole cellule fusiformi)
      2) Carcinoma anaplastico, indifferenziato, a piccole cellule
         – Carcinoma a cellule linfocitosimili o a chicco d'avena
         – Carcinoma a cellule poligonali
      3) Carcinoma anaplastico, indifferenziato, a cellule giganti
      4) Carcinoma adenosquamoso
      5) Adenocarcinoma
         – Adenocarcinoma broncogeno (acinoso, papillifero, solido, misto)
         – Adenocarcinoma bronchiolo-alveolare
         – Variante: Carcinoma polimorfo-cellulare alveolo-infundibolare a tendenza scirrosa
      6) Carcinoide
      7) Carcinoma delle ghiandole bronchiali

2) *Tumori mesenchimali*
   Fibromi
   Condromi
   Sarcomi
   Tumori a cellule granulose
   Granulomatosi linfomatoide
   Istiocitosi maligna
   Istiocitoma maligno fibroso

3) *Tumori misti*
   Blasto(cito)ma

Tabella 3 - Neoplasie polmonari o toraciche primitive nel cavallo (da Sweeney e Gillette, 1991, e da Rooney e Robinson, 1996)

Neoplasie polmonari
- Tumore a cellule granulose
- Mixoma bronchiale
- Carcinoma
  - Adenocarcinoma broncoalveolare
  - Adenocarcinoma mucoso cistico
  - Carcinoma anaplastico broncogeno
- Condrosarcoma

Altre neoplasie toraciche
- Mesotelioma pleurico
- Timoma
- Linfoma

Tabella 4 - Ipotesi della cancerogenesi da asbesto, basata sulla reiterazione di lesioni del DNA delle cellule mesoteliali e di processi rigenerativi stimolati anche da fattori macrofagici (da Moalli P.A. *et al.*, 1987; modificata).

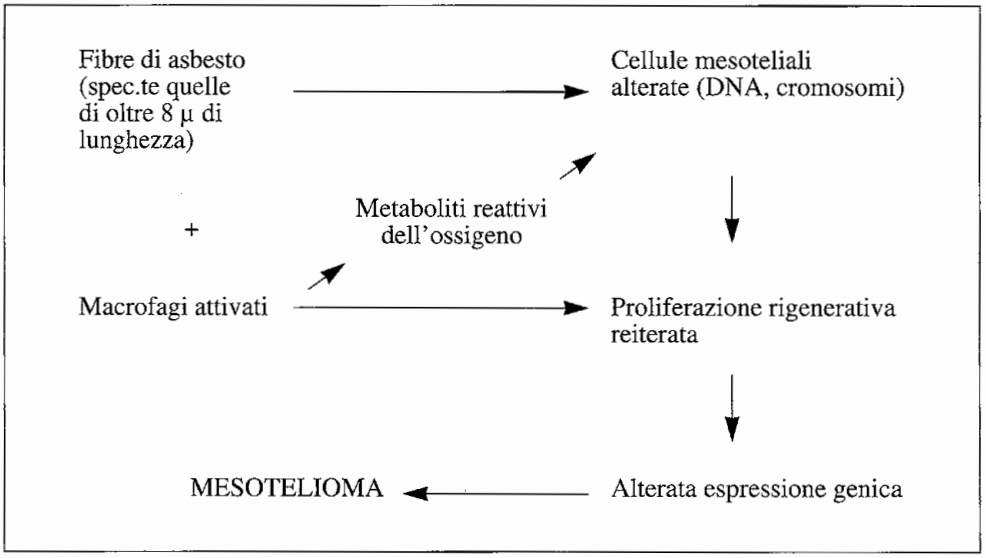

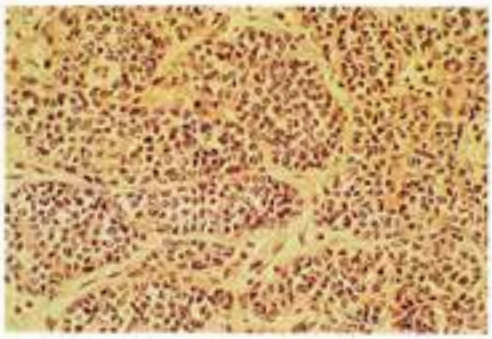

Figura 1- Bovino. Carcinoma anaplastico polmonare a piccole cellule linfocitosimili. Emat.-eos. (da Marcato, 1988)

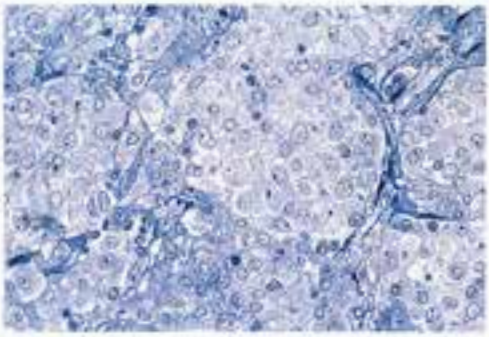

Figura 2 - Cane. Carcinoma anaplastico polmonare a grandi cellule. Grandi cellule atipiche occupano i lumi alveolari. Sezione semifine. Blu di toluidina.

Figura 3 - Cane. Carcinoma adeno-squamoso polmonare. Emat.-eos.

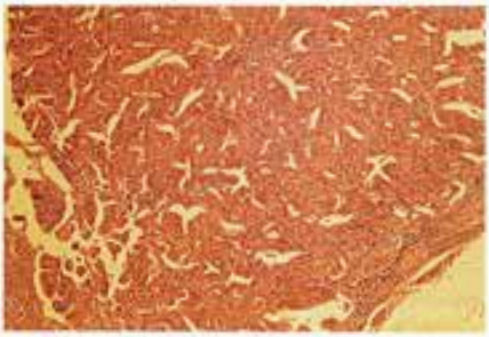

Figura 4 - Cane. Carcinoma delle ghiandole bronchiali. Emat.-eos.

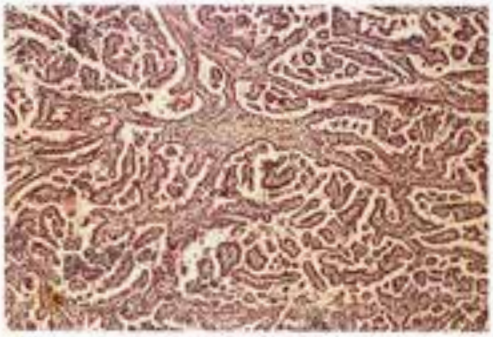

Figura 5 - Cane. Adenocarcinoma papillare. Emat.-eos.

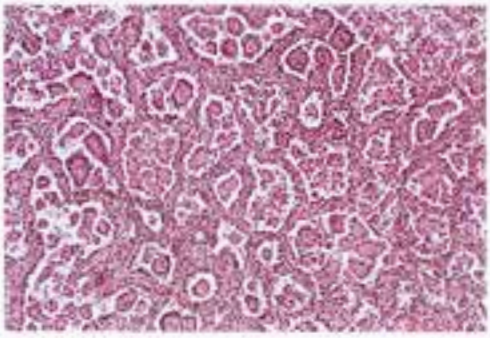

Figura 6 - Cane. Adenocarcinoma bronchioloalveolare. Emat.-eos. (da Marcato, 1988).

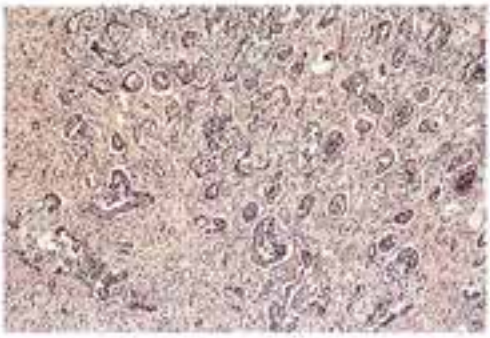

Figura 7 - Bovino. Adenocarcinoma brochioloalveolare con esuberante stroma fibroso (variante a tendenza scirrosa). Emat.-eos. (da Marcato, 1988).

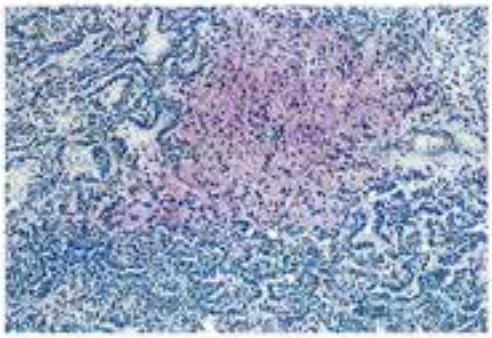

Figura 8 - Pecora. Jaagsiekte. Nodulo mixomatoide metacromatico in seno a un focolaio di proliferazione adenocarcinomatosa. Blu di toluidina.

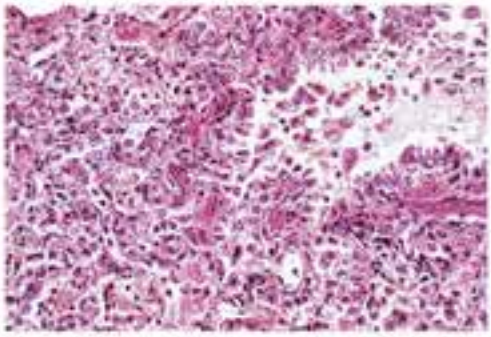

Figura 9 - Cane. Granulomatosi linfomatoide polmonare. Cellule linforeticolari (istiocitoidi atipiche e linfocitoidi) invadono e distruggono un bronchiolo. Emat.-eos.

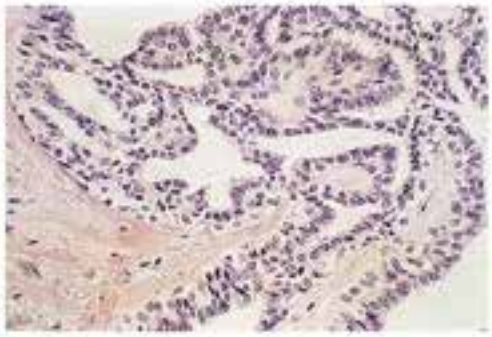

Figura 10 - Cane. Mesotelioma pleurico.

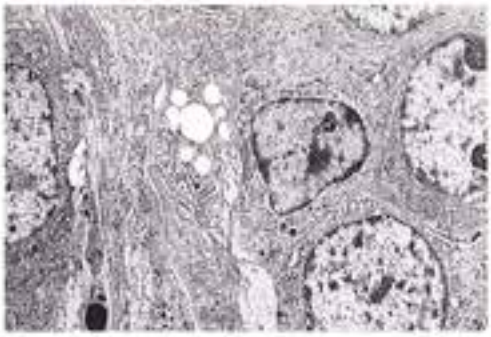

Figura 11 - Cane. Carcinoma anaplastico polmonare. Un gruppo di cellule neoplastiche originate dall'epitelio alveolare. Microscopia elettronica (da Marcato *et al.*, 1990).

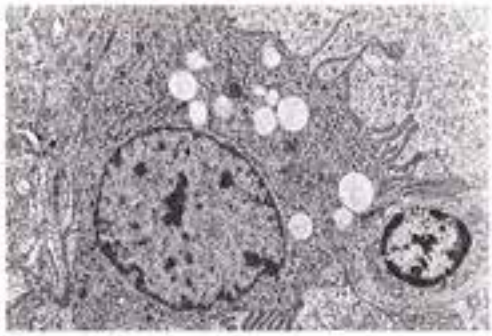

Figura 12 - Cane. Istiocitosi maligna polmonare. Una cellula neoplastica con numerosi filopodi e introflessioni della membrana cellulare. Nello stesso campo è presente un linfocito immaturo. Microscopia elettronica (da Marcato *et al.*, 1990)

BIBLIOGRAFIA

1) BAI J. *et al.* (1996) *Unique long terminal repeat U3 sequences distinguish exogenous jaagsiekte sheep retroviruses associated with ovine pulmonary carcinoma from endogenous loci in the sheep genome*. J. Virol. *70*, 3159.

2) BOUCHARD P.R. *et al.* (1995) *An immunohistochemical study of three equine pulmonary granular cell tumors*. Vet. Pathol. *32*, 730.

3) BROWNLIE S.E. (1990) *A retrospective study of diagnosis in 109 cases of canine lower respiratory disease*. J. Small Anim. Pract. *31*, 371.

4) CAMMARATA G. *et al.* (1978-79) *Carcinoma polmonare anaplastico di tipo gigantocellulare nel gatto*. Vol. in memoria del prof. E. Barboni. Facoltà di Med. Vet. Univ. di Perugia XIV, *157*.

5) CHARAN K. *et al.* (1996) *Primary bronchiolo-alveolar adenocarcinoma in a bull*. Vet. Rec. *138*, 163.

6) DEMARTINI J.C. *et al.* (1988) *The etiology and pathogenesis of ovine pulmonary carcinoma (Sheep Pulmonary Adenomatosis)*. Vet. Microbiol. *17*, 219.

7) DORN C.R. *et al.* (1968) *Survey of animal neoplasms in Alameda and Contra Costa counties, California. I. Methodology and description of cases*. J Natl Cancer Inst *40*, 295.

8) DUNGWORTH D.L. (1993) *The Respiratory System*. In "Pathology of Domestic Animals" (Jubb K.V.F., Kennedy P.C., Palmer N., eds.). Vol. 2. Academic Press Inc., London.

9) FITZGERALD S.D. *et al.* (1991) *Eight cases of canine lymphomatoid granulomatosis*. Vet. Pathol. *28*, 241.

10) GONZÁLEZ L. *et al.* (1996) *Sheep pulmonary adenomatosis: atypical forms of the tumour are also associated with jaagsiekte retrovirus*. Proc. 14th Congr. of the Eur. Soc. Vet. Pathol., Ghent, Belgium, 24-28 Sept., pag. 94.

11) GOODWIN J.K. *et al.* (1991) *A large solitary pulmonary fibrosarcoma in a cat*. J. Am. Anim. Hosp. Ass. *27*, 327.

12) GUASCO R. *et al.* (1989) *Su un caso di carcinoma polmonare felino con metastasi disseminate*. Atti S.I.S. Vet., vol. XLIII, II, 1053.

13) HAHAN F.F. *et al.* (1996) *Primary lung neoplasia in a beagle colony*. Vet Pathol *33*, 633.

14) HARBISON M.L., GODLESKI J.J. (1983) *Malignant mesothelioma in urban dogs*. Vet. Pathol. *20*, 531.

15) HARKEMA J.R. *et al.* (1992) *An atypical neuroendocrine tumor in the lung of a Beagle dog*. Vet. Pathol. *29*, 175.

16) HAYDEN D.W. *et al.* (1993) *Disseminated malignant histiocytosis in a Golden Retriever: clinicopathologic, ultrastructural, and immunohistochemical findings*. Vet. Pathol. *30*, 256.

17) HECHT S.J. *et al.* (1994) *Analysis of a type D retroviral capsid gene expressed in ovine pulmonary carcinoma and present in both affected and unaffected sheep genomes*. Virol. *202*, 480.

18) HECHT S.J. *et al.* (1996) *Retroviral aetiopathogenesis of ovine pulmonary carcinoma: a critical appraisal*. Br. Vet. J. 152, 395.

19) KELLEY L.C. *et al.* (1994) *Bovine pulmonary blastomas: histomorphologic description and immunohistochemistry*. Vet. Pathol. *31*, 658.

20) KELLEY L.C. *et al.* (1995) *Spontaneous equine pulmonary granular cell tumors: morphologic, histochemical, and immunohistochemical characterization*. Vet. Pathol. *32*, 101.

21) MANDELLI G., SCANZIANI E. (1996) *Apparato respiratorio*.In "Trattato di anatomia patologica veterinaria" (Guarda F., Mandelli G., eds). UTET, Torino.

22) MARCATO P.S. *et al.* (1990) *I tumori primitivi del polmone nel cane. Indagini istologiche e ultrastrutturali*. Arch. Vet. Ital. *41*, 177.

23) MARCATO P.S. (1988) *Patologia respiratoria animale. Testo e atlante (Pathology of the respiratory system of animals. A color atlas).* Edagricole, Bologna.

24) MOALLI P.A. *et al.* (1987) *Acute injury and regeneration of the mesothelium in response to asbestos fibers.* Am. J. Pathol. *128*, 426.

25) MONTRONI L., BARBONI E. (1966) *Primary lung carcinomata in domestic mammals: morphology and histogenesis.* Proc. 3rd quadriennal conf. on cancer, Perugia, pag. 189.

26) MOORE P.F., ROSIN A. (1986) *Malignant histiocytosis of Bernese mountain dog.* Vet. Pathol. *23*, 1.

27) MOULTON J.E. *et al.* (1981) *Classification of lung carcinomas in the dog and cat.* Vet. Pathol. *18*, 513.

28) MOULTON J.E. (1990) *Tumors of the Respiratory System.* In "Tumors in domestic animals" (Moulton J.E., ed.). University of California Press, Berkeley.

29) OLGIVE G.K. *et al.* (1989) *Classification of primary lung tumors in dogs: 210 cases (1975-1985).* J. Am. Vet. Med. Ass. *195*, 106.

30) PALMARINI M. *et al.* (1995) *Epithelial tumour cells in the lungs of sheep with pulmonary adenomatosis are major sites of replication for Jaagsiekte retrovirus.* J. Gen. Virol. *76*, 2731.

31) PALMARINI M. *et al.* (1996) *The exogenous form of Jaagsiekte retrovirus is specifically associated with a contagious lung cancer of sheep.* J. Virol. *70*, 1618.

32) PARODI A.L. *et al.* (1974) *Myoblastome à cellules granuleuses. Trois nouvellee observations à localisation pulmonaire chez le cheval.* Rec. Med. Vet. *150*, 489.

33) PATNAIK A.K. *et al.* (1993) *Histologic and immunohistochemical studies of granular cell tumours in seven dogs, three cats, one horse, and one bird.* Vet. Pathol. *30*, 176.

34) PATNAIK A.K. (1990) *Canine extraskeletal osteosarcoma and chondrosarcoma: a clinicopathologic study of 14 cases.* Vet. Pathol. *27*, 46.

35) PIERCY D.W.T. *et al.* (1993) *Anaplastic small cell carcinoma of the lung in a six-month-old Fresian calf.* Vet. Rec. *132*, 386.

36) REIF J.S. *et al.* (1992) *Passive smoking and canine lung cancer risk.* Am. J. Epidem. *135*, 234.

37) RENZONI G. *et al.* (1994) *Studio istopatologico ed immunoistochimico del mioblastoma a localizzazione polmonare in un cavallo.* Atti S.I.S. Vet., vol. XLVIII, II, 1053.

38) ROONEY J.R., ROBERTSON J.L. (1996) *Equine pathology.* Iowa Univ. Press, Ames.

39) ROSADIO R.H. *et al.* (1988) *Retrovirus-associated Ovine Pulmonary Carcinoma (Sheep Pulmonary Adenomatosis) and lymphoid interstitial pneumonia. I, Lesion and age susceptibility.* Vet. Pathol. *25*, 475.

40) SAEGUSA S. *et al.* (1994) *Pulmonary neuroendocrine carcinoma in a four-month-old dog.* J. Comp. Path. *111*, 439.

41) SANNA E. *et al.* (1994) *Linfoadenite mediastinica in corso di adenomatosi polmonare: studio di alcune sottopopolazioni linfocitarie.* Atti S.I.S. Vet., vol. XLVIII, II, 1019.

42) SCARRAT W.K. *et al.* (1993) *Pulmonary granular cell tumour in 2 horses.* Equine Vet. J. *25*, 244.

43) SCHNEIMAN A. *et al.* (1993) *Canine pulmonary adenocarcinoma. A case report and review of the literature.* Isr. J. Vet. Med. *48*, 179.

44) STRAUB R. *et al.* (1974) *Mesothelioma of the pleura in a horse.* Schweiz. Arch. Tiereilkd. *116*, 297.

45) STÜNZI H. *et al.* (1974) *Tumours of the lung.* In: «International histological classification of tumours of domestic animals». Bull. World Health Org. *50*, 9.

46) SWEENEY C.R., GILLETTE D.M. (1991) *Thoracic neoplasia.* In "Equine repiratory disorder" (Beech J., ed.). Lea & Febiger, Philadelphia.

47) THEILEN G.H., MADWELL B.R. (1979) *Tumors of the respiratory tract and thorax.* In "Veterinary cancer medicine" (Theilen G.H., Madewell B.R., eds.). Lea & Febiger, Philadelphia.

48) THURLBECK M.T., MILLER R.R. (1988) *The respiratory system.* In "Pathology" (Rubin E., Farber J.L., eds). Lippincott, Philadelphia.

49) TONTIS A., ZWALEN R. (1986) *Zur Pathologie des primären Lungenkarzinoms beim Rind.* Schweiz. Arch. Tierheilk. *128*, 633.

50) W.H.O. (1981) *Histological typing of lung tumours.* In: «International histological classification of tumours». Geneva.

51) WATSON A.D.J. *et al.* (1993) *Primary mesenchimal or mixed-cell-origin lung tumors in four dogs.* J. Am. Vet. Med. Ass. *202*, 968.

52) YORK D.F. *et al.* (1992) *Nucleotide sequence of the jaagsiekte retrovirus, an exogenous and endogenous type D and B retrovirus of sheep and goats.* J. Virol. *66*, 4930.

P. GALATI

TUMORI DELL'APPARATO URINARIO

Ordinario di Anatomia Patologica Veterinaria nell'Università "Federico II" di Napoli

Malgrado i progressi della diagnostica di laboratorio, l'esame istopatologico è quello che dà risultati esatti nella più alta percentuale di casi di neoplasia per la cui diagnosi, in riferimento al tipo di tumore, non esiste alcun metodo chimico-clinico. E la sicurezza diagnostica è anche quella che può fornirci le conoscenze necessarie per una prognosi attendibile e per una terapia adeguata.

La definizione dell'istotipo tumorale, con i suoi caratteristici, specifici attributi biologici e quindi la sua peculiare sensibilità, è il dato fondamentale per una terapia mirata (chirurgica, mediante irradiazione, chemioterapica, immunoterapica, ecc.). È di tutta evidenza che la responsabilità dell'istopatologo risulta altissima poiché dalla validità della sua diagnosi dipenderà l'approccio terapeutico.

Va comunque precisato che anche la diagnosi istologica può essere carente e talvolta impossibile e ciò pure se si ha la possibilità di accedere ai più recenti e sofisticati supporti di indagine quali: l'istochimica e l'immunoistochimica, la citometria a flusso, gli analizzatori di immagine, l'esame ultrastrutturale, ecc. Così si deve richiamare l'attenzione dell'istopatologo su frequenti forme di proliferazione cellulare, intermedia tra semplici iperplasie e carcinomi (borderline lesions) che ricorrono spesso a livello di rivestimenti del laringe, del retto, dell'endometrio, della vescica e che, creando notevole difficoltà diagnostica possono concorrere a determinare supervalutazione (overdiagnosis) o sottovalutazione (underdiagnosis) della malignità di una neoplasia.

Facendo riferimento agli eventi tumorali dell'apparato urinario, i problemi diagnostici cui ho accennato si possono porre, per es.: nelle neoplasie epiteliali del rene in cui i limiti tra adenomi ed adenocarcinomi sono talvolta molto incerti e nelle neoplasie epiteliali della vescica (tra papillomi e carcinomi).

I tumori dell'*apparato urinario* non sono frequenti; sia per il rene che per la vescica, cercherò di trattare le neoplasie delle componenti parenchimatose poiché quelle delle altre componenti (tessuti mesenchimali emopoietici e non), che pure possono colpire gli organi dell'apparato urinario, ripropongono, anche in queste sedi, le caratteristiche e gli attributi loro peculiari e che trovano apposite e approfondite trattazioni in altri capitoli.

Comincerò con i tumori della *vescica* che la W.H.O. classifica come riportato nella tabella 1:

Tabella 1 - Classificazione istologica dei tumori epiteliali della vescica urinaria (W.H.O.)

A	=	Papilloma
B	=	Adenoma
C	=	Carcinoma a cellule transizionali
D	=	Varianti del carcinoma a cellule transizionali:
		1 - con metaplasia squamosa
		2 - con metaplasia ghiandolare
		3 - con metaplasia squamosa e ghiandolare
E	=	Carcinoma squamoso
F	=	Adenocarcinoma
G	=	Carcinoma indifferenziato

L'incidenza, in generale, è bassa ma maggiormente colpiti risultano i bovini (e in parte i piccoli ruminanti) soprattutto in quelle aree geografiche dove il più frequente riscontro appare collegato alla presenza nei pascoli di felci (Pteridium aquilinum) ed i cani, in cui tali neoplasie rappresentano lo 0,5-1% di tutti i tumori. Forse per questo quasi tutti i dati, disponibili in letteratura, si riferiscono a queste specie animali. Meno interessati risultano i gatti, gli equini e i suini. Vengono prevalentemente colpiti animali adulti o vecchi (9-10 anni nel cane, 7-9 nel gatto e più di 10 nel cavallo).

La più alta incidenza di neoplasie della vescica con significativa, maggiore, localizzazione nella regione del fondo, rispetto alle restanti parti della vescica stessa e delle altre vie urinarie, testimonia verosimilmente dell'importanza del ristagno dell'urina – persistenza dello stimolo –. Non emergono, in letteratura, dati certi ed univoci sull'importanza del sesso negli animali, al contrario di quanto è accertato in campo umano dove l'uomo è più frequentemente colpito della donna. Tuttavia, in uno studio retrospettivo di 115 casi (periodo 1980-85) fatto, in collaborazione, da diversi centri universitari degli USA, le femmine (cagne) risultano più colpite dei maschi con un rapporto 1,95/1 e questo, secondo gli autori, potrebbe essere collegato all'abitudine del cane di urinare spesso, mentre, al contrario, la cagna può urinare anche soltanto una o due volte nella giornata, il che consente all'urina di rimanere più tempo a contatto con i tessuti vescicali. Dallo stesso studio emerge che gli animali sterilizzati sono significativamente più esposti ai tumori. Alcune razze di cani – scottish terrier, shetland sheepdog, miniature schnauzer, beagle e collie – sembrano a rischio più elevato.

Gli agenti eziologici sono molteplici; notevole importanza, specialmente nel cane, viene attribuita a fattori esogeni quali l'anilina e altre sostanze aromatiche (betanaftilamina, alfanaftilamina, benzidina, ecc.), sicuramente implicate nell'induzione di cancri vescicali nell'uomo; tutto ciò prospetta la possibilità di utilizzare gli animali – cane – come sentinelle per scoprire sostanze ambientali causa di tumori vescicali.

Ma va pure evidenziato il rilievo che hanno i metaboliti del triptofano (ortoaminofenoli) nella genesi dei carcinomi della vescica ed a questo proposito è utile ricordare che l'incidenza molto bassa di tumori nel gatto pare appunto legata alla circostanza favorevole di un metabolismo del triptofano che, in questi animali, non implica la produzione di grandi quantità di metaboliti oncogeni.

Un certo approfondimento merita l'importanza che è attribuita, nelle neoplasie vescicali, alle felci. Dopo i fondamentali contributi di Pamucku il quale addirittura potè rilevare come, nei pascoli ricchi di felci, l'ingestione prolungata di queste può conferire caratteri di endemicità al riscontro di tumori della vescica con percentuali del 25% di animali colpiti laddove, in condizioni normali, la presenza di carcinomi vescicali nei bovini appare molto bassa – 0,1% in Kenia; 0,001% in USA – il ruolo delle felci è universalmente riconosciuto anche se i principi oncogeni e i meccanismi della cancerogenesi non sono definitivamente acquisiti; è segnalata, in questi animali, una associazione con papillomavirus bovino. Ricordo che le felci sono ritenute corresponsabili anche di carcinomi del faringe e dell'esofago nel bovino così come di rari tumori della pelvi, del rene e dell'uretere; di neoplasie vescicali e intestinali nel topo e, anche in patologia umana, sembrano collegate a tumori gastrici.

D'altra parte molti eventi neoplastici, riconducibili ad ingestione prolungata di

felci, sono, nei bovini, associati alla "ematuria enzootica" la quale, peraltro, può svilupparsi senza contemporanea o conseguente comparsa di tumori. Tuttavia la condizione della flogosi cronica emorragica è sicuramente riconosciuta come situazione a rischio nella sua potenzialità evolutiva in senso neoplastico.

Situazione analoga di rischio è accettata nel cane in cui un chemioterapico, la ciclofosfamide, può indurre una cistite emorragica che predispone al cancro vescicale.

I *tumori epiteliali* della vescica sono i più frequenti dell'intero apparato urinario e di essi la stragrande maggioranza risulta maligna. Quasi tutti hanno istogenesi dall'epitelio di transizione, il cosiddetto "urotelio", che, disposto in tre-sei file di cellule, riveste in modo continuo la superficie interna della vescica.

I tumori uroteliali (uroteliomi) vengono distinti in:

– benigni=i *papillomi* che, tra i tumori della vescica, raggiungono il 17% nel bovino e il 14% nel cane;

– maligni=i *carcinomi* (a cellule transizionali – dell'epitelio di transizione) che da soli rappresentano fino al 60% di tutti i tumori della vescica.

E tuttavia, pure se tale distinzione è mantenuta, nel rispetto delle raccomandazioni della W.H.O., sempre più, anche in campo animale, e soprattutto nel cane, sembrano emergere problematiche ampiamente note e discusse in Medicina Umana, ma non completamente risolte. Queste si riferiscono alla constatazione che i tumori papillari, ancorchè di aspetto benigno possono subire una trasformazione maligna e, d'altra parte, non sempre la sola morfologia della neoplasia permette una definizione certa della natura benigna o maligna poiché esistono forme di passaggio che gradualmente vanno dalla benigna alla maligna di più alto grado. In Medicina Umana la classificazione di Broders, per esempio, prevede soltanto carcinomi dal grado I al grado IV ove il grado I corrisponde al papilloma. Importante è il concetto di "unitarietà della malattia uroteliale neoplastica" che sancisce e riconosce sempre una progressione di malignità verso il carcinoma uroteliale infiltrante. Tuttavia le distinzioni sono utili ai fini di un approccio terapeutico differenziato.

In questi casi soprattutto, al classico esame istologico con semplice colorazione nucleo-citoplasmatica, dovremo affiancare quelle indagini di più recente acquisizione che potranno consentirci, per esempio, di valutare: l'integrità o meno delle membrane basali (laminina, collagene IV, ecc.) e quindi l'eventuale sconfinamento della proliferazione neoplastica (figg. 3 e 4); di studiare, nella popolazione tumorale, gli indici di proliferazione cellulare (indice mitotico – AgNORs – PCNA, ecc.) che certamente ci consentono una valutazione più attendibile del grado e del potenziale di malignità di un tumore (figg. 5 e 6); di evidenziare i fattori di adesione cellulare (integrine, caderine, selectine, superfamiglia delle immunoglobuline, ecc.) la cui riduzione o assenza non può che accompagnarsi ad una labile o assente coesività e pertanto ad una concreta possibilità di distacco delle cellule neoplastiche nell'avvio di quel fenomeno nel quale si sostanzia irrevocabilmente l'alta malignità e cioè la metastatizzazione.

– *Papilloma* – È, secondo le indicazioni della W.H.O., un tumore uroteliale con completa assenza di anaplasia cellulare.

La neoformazione è, in genere, costituita da vegetazioni multiple – papille –

costituite da un delicato asse stromale fibrovascolare rivestito da un mantello uroteliale le cui cellule sono distribuite in non più di sei strati.

L'epitelio, nel complesso, è simile al normale epitelio vescicale; le cellule sono disposte parallelamente tra loro e perpendicolarmente alla membrana basale, cubiche le più superficiali e cilindriche le sottostanti; sono assenti significative anomalie citoplasmatiche e nucleari (mancanza assoluta di anaplasia); può essere presente qualche mitosi tipica (fig. 1). La membrana basale è integra e quindi non ci sono segni di sconfinamento e di invasione della proliferazione neoplastica (fig. 3).

Aree di metaplasia squamosa possono comparire a carico dell'urotelio, con presenza di cellule che riunendosi in gruppi ripropongono la fisionomia dello strato spinoso epidermico. Pure focolai di necrosi sono possibili con conseguenti fenomeni emorragici.

Come ho detto, sicuramente nel cane, alcuni papillomi possono subire una trasformazione maligna in carcinomi degli epiteli di transizione, più raramente in adenocarcinomi.

Segni sospetti di tale trasformazione, che devono sempre essere diligentemente ricercati dal buon istopatologo, possono essere:

– l'aumento del numero degli strati dell'urotelio (fig. 2),
– una certa basofilia delle cellule cilindriche con ipercromatismo nucleare,
– qualche alterazione della polarità delle cellule (fig. 2),
– la non infrequente presenza di figure mitotiche, anche nella metà superiore dello spessore dell'urotelio,
– la presenza di punti di interruzione della membrana basale con sconfinamento della proliferazione neoplastica (fig. 4).

È a questo livello che un limite netto tra papilloma e carcinoma papillare ben differenziato può non essere evidente.

– *Carcinomi* a cellule transizionali (dell'epitelio di transizione) sono i più frequenti tumori della vescica (fino al 60%) e possono originare da lesioni precancerose rappresentate da iperplasie atipiche; essi possono assumere fisionomia papillare, con crescita nel lume della vescica che, nelle espressioni più differenziate, richiama l'aspetto generale del papilloma, oppure fisionomia papillare e infiltrante o squisitamente infiltrante, più o meno anaplastica, con sviluppo nella parete della vescica; talvolta il tumore può risultare non papillare e non infiltrante, il che significa che non presenta vegetazioni luminali e non va al di là dei normali limiti della mucosa (carcinoma in situ).

Da questa condizione di presenza intraepiteliale indicata da Jawett (1954) come stadio 0 si può passare a successivi stadi e cioè:

stadio A = se c'è invasione della mucosa e della sottomucosa,
stadio B = se c'è invasione della muscolare,
stadio C = se c'è invasione del grasso perivescicale e del peritoneo,
stadio D = se ci sono metastasi.

Queste compaiono più frequentemente nei linfonodi iliaci e sottolombari (via linfatica) e nel polmone, fegato, milza, ossa pelviche (via ematica), mentre ci può essere un interessamento secondario diretto del grasso perivescicale, dell'uretere, del rene, dell'uretra, della prostata, dell'utero, della vagina, del retto con impianto

nella cavità peritoneale.

Nel cane è riportato che circa il 30% dei tumori vescicali metastatizza ai linfonodi e circa il 15% ai polmoni e agli altri organi.

Gli stadi clinici (sistema TNM) dei tumori della vescica del cane, secondo le raccomandazioni della W.H.O., sono riportati nella tabella 2:

Tabella 2 - Stadiazione clinica (TNM) dei tumori della vescica urinaria nel cane (da Owen L.N., 1980).

T = Tumore primario
TIS = Carcinoma in situ
T0 = Tumore primario non evidente
T1 = Tumore papillare superficiale
T2 = Tumore invadente la parete della vescica, con indurimento
T3 = Tumore invadente organi vicini (prostata, utero, vagina, retto-ano)
N=Linfonodi regionali (LNR) - iliaci interni ed esterni
N0 = Non evidenza di interessamento di LNR
N1 = Interessamento di LNR
N2 = Interessamento di LNR e di quelli vicini (lombari)
M=Metastasi a distanza
M0 = Non evidenza di metastasi a distanza
M1 = Presenza di metastasi a distanza

Le indicazioni istologiche di malignità, elencate dagli esperti della W.H.O., sono:
- aumentata cellularità (iperplasia dell'epitelio disposto in numerosi strati: più di 6),
- ipernucleosi,
- perdita della polarità cellulare,
- difetti della differenziazione cellulare dalla base alla superficie,
- polimorfismo cellulare,
- polimetrismo cellulare,
- polimorfismo nucleare e variazioni dell'assetto cromatinico,
- presenza di cellule giganti,
- presenza di figure mitotiche atipiche.

La definizione dello stadio (momento di sviluppo) e del grado (malignità) dei tumori assume notevole rilievo per formulare una prognosi, la quale, evidentemente, peggiora con ogni avanzamento di stadio e di grado; tuttavia va ricordato che neoplasie con fisionomia istologica simile possono rispondere in modo differente alla terapia.

– *Carcinoma non papillare e non infiltrante (in situ)* – È raro ed appare come un ammasso disordinato di cellule senza formazione di papille e senza infiltrazione dello stroma; infatti la membrana basale risulta integra. È presente un certo grado di anaplasia cellulare. Può essere presente metaplasia squamosa. Non pare definitivamente accertata, in patologia animale, la possibilità che il carcinoma in situ possa avere progressione verso il carcinoma papillare e il carcinoma invasivo. Tale possibilità è invece riscontrata in Medicina Umana dove il carcinoma in situ è ritenuto lesione suscettibile in percentuale altissima (fino all'80%) di trasformazione in carcinoma invasivo.

– *Carcinoma papillare* – Nell'ambito del grading che questa neoplasia può manifestare, le indicazioni di malignità, valide peraltro anche per il carcinoma papillare e infiltrante e per il carcinoma invasivo, possono essere più o meno rappresentate e con livelli di espressione differenti.

È sempre presente un ispessimento del rivestimento uroteliale con un maggior numero di strati (più di 10) (fig. 2), ma che può risultare non uniforme con zone di notevole iperplasia ed altre addirittura di assottigliamento.

La non uniformità dell'ispessimento e la irregolare stratificazione sono accompagnati, nei casi più gravi, da notevole disordine citoarchitettonico con alterazioni della polarità delle cellule. Queste possono manifestare pure alterazioni della differenziazione.

La gradualità interessa anche altri riscontri quali: il polimorfismo e l'ipercromatismo nucleare, le atipie dei nuclei, grossi e talvolta mostruosi, la presenza di cellule giganti, il rilievo frequente di mitosi (figg. 7, 8, 9, 10, 11 e 12).

Aree di metaplasia squamosa e/o ghiandolare sono evidenziabili nel mezzo della proliferazione neoplastica nella maggior parte di tipo uroteliale (a cellule transizionali). E pertanto queste presenze non vanno confuse rispettivamente con i carcinomi squamosi e gli adenocarcinomi.

La proliferazione neoplastica non invade lo stroma e la lamina propria della vescica; se ciò si verifica, la diagnosi da porre è di:

– *Carcinoma papillare ed infiltrante* – Tutti i dati che sono stati richiamati per il carcinoma papillare sono evidenziabili anche nel papillare ed infiltrante. In questo si aggiunge l'invasione dello stroma e della lamina propria della vescica, con presenza di nidi e cordoni di cellule transizionali più o meno atipiche.

La maggior parte dei carcinomi a cellule transizionali (dell'epitelio di transizione) ha fisionomia papillare (55% nel bovino e nel cane).

Tuttavia, qualche adenoma o adenocarcinoma o carcinoma squamoso può presentare focolai papillari.

– *Carcinoma infiltrante* – Solitamente infiltrante ab initio, anaplastico, il tumore è composto da cordoni, nidi, ammassi di cellule transizionali a contorni ben definiti, ma "spine" intercellulari sono evidenziabili. Sono molto vari i caratteri dei nuclei e dei citoplasmi.

L'invasione neoplastica spesso è assai profonda, presente negli strati muscolari dove si determina una fibrosi stromale e nei vasi sanguigni e linfatici perivescicali (figg. 13 e 14).

Nel bovino rappresenta all'incirca il 21% di tutti i tumori primitivi della vescica.

– *Carcinoma squamoso* (epidermoidale) – Non raro nel bovino, nel cane (rispettivamente fino al 7% e al 14%) e nel gatto va, come ho precisato, tenuto distinto dal più frequente carcinoma papillare con aree di metaplasia squamosa contrariamente al quale non presenta, se non talvolta in qualche punto, fisionomia papillare.

Può derivare da metaplasia squamosa di carcinoma a cellule transizionali, da aree di iperplasia epiteliale atipica della mucosa vescicale e da un papilloma.

Ricorre più frequentemente nell'uretra della cagna ed è costituito quasi esclusiva-

mente da elementi pavimentosi più o meno differenziati con franca cheratinizzazione fino alla formazione di perle cornee.

Preminente caratteristica è la fibrosi stromale soprattutto quando la proliferazione neoplastica infiltra la parete della vescica.

L'incidenza risulta più elevata nel cane vecchio che nella cagna.

Va ricordato che nel cavallo è segnalata un'alta incidenza di carcinomi squamosi della vescica e ciò sembra collegabile alla normale presenza, in questo animale, di isole di epitelio squamoso nel rivestimento epiteliale della vescica urinaria.

Le metastasi sono rare; nel cane si osservano in circa il 9% dei casi.

– *Adenoma* – Scarsamente considerato in Medicina Umana perché estremamente raro e probabilmente di origine amartomatosa (da residui dell'uraco), trova maggior rilievo in patologia animale dove si ritiene possa avere origine di sviluppo da preesistenti ghiandole della mucosa vescicale o, più verosimilmente, da urotelio con fenomeni di metaplasia. È raro e ricorre negli animali vecchi (bovino - cane).

Risulta composto da un gran numero di strutture ghiandolari separate da stroma connettivo-vascolare.

L'epitelio ghiandolare è costituito da un solo strato di cellule colonnari. È mucosecernente; il contenuto di mucine è vario: talvolta scarse e presenti solo nel citoplasma al polo luminale della cellula, tal'altra abbondanti in tutta la cellula che perciò appare globosa. Le ghiandole possono anche apparire cistiche con lume ripieno di mucine e cellule di sfaldamento. Molto rare le mitosi. Assenti segni di invasività.

– *Adenocarcinoma* – Piuttosto raro (fino al 6% e al 10% di tutti i tumori della vescica rispettivamente nel cane e nel bovino). Ricorre anche nel gatto.

Viene richiamata la stessa istogenesi prospettata per l'adenoma e cioè: metaplasia ghiandolare dell'urotelio (più frequente) e ghiandole residue della mucosa vescicale. Un'origine disontogenetica (da residui dell'uraco), così come è accettata in Medicina Umana, non risulta approfondita in patologia animale.

Istologicamente il tumore può assumere tre fisionomie: papillare, papillare ed infiltrante, sessile ed infiltrante.

Appare costituito da strutture ghiandolari di varie dimensioni e forme con epitelio cilindrico o cubico, mucosecernente. Il contenuto di mucine può variare considerevolmente.

Può metastatizzare nel polmone, nella prostata e, nel cane, nelle pareti addominali.

Scarso rilievo hanno i *carcinomi indifferenziati* (da non confondere con il carcinoma infiltrante anaplastico) composti da citotipi appartenenti agli istotipi tumorali fin qui richiamati ma che non sono riconducibili a nessuno di questi.

Tra i tumori non epiteliali ricordo soltanto (per i motivi già dichiarati) i:

– *Leiomiomi e leiomiosarcomi,*
– *Emangiomi, emangiosarcomi e emangiopericitomi,*
– *Fibromi e fibrosarcomi,*
– *Linfomi.*

I *tumori del rene*, sui quali è più opportuno soffermarsi, sono riportati nella

seguente tabella 3 (W.H.O. modificata):

Tabella 3 - Classificazione istologica dei tumori del rene (W.H.O. modificata):

– *Tumori epiteliali del parenchima renale* A = Adenoma B = Carcinoma
– *Tumori epiteliali della pelvi renale* A = Papilloma a cellule transizionali B = Carcinoma a cellule transizionali C = Carcinoma a cellule squamose
– *Nefroblastoma (nefroma embrionale)*

L'incidenza, in generale, è bassa in tutti gli animali come si può evincere da un interessante studio condotto presso il New York State College of Veterinary Medicine su 32.389 necroscopie di animali di specie diverse e che ha portato ad un riscontro di soli 23 tumori renali di cui 11 carcinomi.

Altre indagini, condotte in un macello del Regno Unito, permettono di stimare che il riscontro di neoplasie renali sia di:

– 8,5 casi/milione di animali nel bovino,
– 4,3 casi/milione di animali nel suino,
– 0,9 casi/milione di animali nella pecora.

Nel cane i tumori renali rappresentano all'incirca l'1% di tutti i tumori occorrenti in tale animale; nel gatto lo 0,5%.

Ma l'incidenza della patologia neoplastica renale, nel contesto della patologia neoplastica generale, nelle varie specie animali, è assai diversificata (e il dato è molto interessante); infatti, la maggiore frequenza, considerando bene attendibili i dati di una ricerca su 11.000 tumori, condotta da 13 diverse Scuole veterinarie in USA, si ha nel suino – emerge che circa il 60% dei tumori primitivi abbia in questo animale localizzazione renale (incide molto, in questo dato, il frequente riscontro del nefroblastoma); nel cavallo tale frequenza è di circa il 9%. Nel bovino di circa il 2,5%; nel cane, come è stato detto, di circa l'1% (simile a quella dell'uomo) e nel gatto di circa lo 0,5%.

In rapporto agli istotipi, i dati disponibili dimostrano che:

– i carcinomi si osservano più frequentemente nel cane e nel bovino,
– i nefroblastomi (tumore di Wilms) più nel suino, nei pulcini, nei cani; qualche caso nel gatto ed in feto ovino,
– gli adenomi occasionalmente ricorrono nel cavallo e nel bovino,
– i linfomi sono frequenti nel gatto, nel bovino (precocemente nella leucosi sporadica giovanile) e nei pulcini,
– i tumori dei tessuti mesenchimali non emopoietici sono estremamente rari.

L'età media degli animali colpiti (escludendo i nefroblastomi) è all'incirca di 8 anni.

Non sembra esistere predisposizione certa di razza e di sesso, anche se uno studio su 8.149 tumori del cane, condotto dall'Istituto di Patologia delle Forze Armate di Washington, riferisce di una maggiore incidenza nella razza german shepherds,

(razza prediletta da quei militari) e nei maschi (20 casi su 29) come nell'uomo.

Circa l'eziologia, nulla di certo si sa per i tumori spontanei. Sperimentalmente alcuni virus – herpes, oncorna, pox – possono risultare oncogeni così come certi sali di piombo (fosfati e acetati).

I *tumori epiteliali* del rene sono, nel complesso, i più frequenti eventi tumorali di quest'organo ed i maligni prevalgono.

Hanno istogenesi dagli epiteli dei tubuli contorti prossimali e le cellule tumorali conservano le caratteristiche ultrastrutturali (microvilli) e antigeniche degli epiteli tubulari e vengono distinti in:

– benigni = gli *adenomi*;

– maligni = i *carcinomi*.

Non mi risulta che, in patologia animale, esistano segnalazioni di una neoplasia benigna descritta in Medicina Umana e cioè: il tumore a cellule iuxtaglomerulari, interessante perché produce renina con tutte le conseguenti implicazioni (ipertensione grave, ipopotassiemia, e iperaldosteronismo iperreninemico).

Pure per i tumori epiteliali renali una distinzione netta tra forme benigne e forme maligne può, in alcuni casi, risultare assai difficile essendo i limiti non ben definiti. Vi sono forme istologiche che appaiono del tutto tipiche (adenomi) e che, al contrario, manifestano comportamento biologico maligno. Se l'esame istologico è eseguito prima che queste neoplasie manifestino aspetti infiltranti della capsula e dei tessuti circostanti, invasione dei linfatici e/o prima della metastatizzazione, la diagnosi può risultare errata e, con essa, non corretti potranno essere la prognosi e l'approccio terapeutico. In Medicina Umana è stato proposto, ma il criterio è risultato, nella sua arbitrarietà, non sempre valido, di considerare benigne le forme con diametro inferiore a 3 cm, maligne quelle con diametro superiore.

Io credo che, per questi casi, valgono le considerazioni ed i suggerimenti che precedentemente ho fatto per i tumori uroteliali.

– *Adenoma* – Si localizza nella corticale; il suo riscontro è raro e spesso reperto di necroscopia. Nel cane rappresenta circa il 15% dei tumori epiteliali del rene.

Può avere fisionomia varia; dalla espressione papillare o cistopapillare, spesso con assai ricca arborizzazione (adenomi papilliferi), a quella tubulare o cordonale (adenomi tubulari o cordonali). Le cellule che rivestono le papille sono cilindriche o cubiche con citoplasma scarso, più spesso basofilo e sono ben disposte in monostrato (fig. 15); quelle degli adenomi tubulari o cordonali sono in genere cuboidali con citoplasma abbondante, acidofilo o finemente granuloso. Lo stroma è scarso e le mitosi rare. Non si notano segni di atipie cellulari, nè di invasione capsulare, (accrescimento di tipo espansivo), pericapsulare e vasale, nè, infine, aree di necrosi con emorragie.

Le fisionomie descritte possono essere presenti nello stesso tumore.

Non pare ricorrere, negli animali, la circostanza riportata n Patologia Umana, che segnala una nefrosclerosi associata agli adenomi renali.

– *Carcinoma* – È il più frequente tumore primitivo renale nel cane e nel bovino; è segnalato anche nel gatto, cavallo, pecora, suino e coniglio.

L'incidenza è piuttosto bassa (1,5/100.000 cani; 0,7/100.000 gatti).

Colpisce animali adulti o vecchi (nel cane intorno agli 8 anni).

Nella specie canina i maschi sono colpiti in misura doppia rispetto alle femmine.

Le fisionomie istologiche sono varie e ripropongono spesso quelle dell'adenoma: cordonale, tubulare, papillare, acinoso, ma tali fisionomie possono essere presenti in aree diverse della stessa neoplasia. L'istotipo a cellule chiare (tumore di Grawitz, ipernefroma), molto frequente nell'uomo, è raro negli animali (segnalato nel bovino) (fig. 16), mentre l'istotipo più comune negli animali sembra essere il tubulare papillifero (figg. 17 e 18).

Pure i citotipi tumorali variano. Nelle espressioni cordonali è più facile il riscontro delle cellule chiare, elementi voluminosi, poliedrici, con citoplasma abbondante, vacuolato per la presenza di lipidi e di glicogeno, contorno cellulare ben definito, e nucleo piccolo, talvolta picnotico.

Nelle espressioni tubulari, talvolta cistiche, e con vegetazioni multiple papillari e acinose, le cellule sono più piccole, cuboidali, con citoplasma denso, quasi sempre acidofilo e granuloso per abbondanza di mitocondri e con nuclei in posizione basale. In questi citotipi è segnalata la presenza di corpi inclusi eosinofili intracitoplasmatici. Modesto è il polimorfismo cellulare e nucleare, ma è possibile evidenziare cellule assai voluminose con nuclei grossi, ipercromatici. Le mitosi, in genere, sono frequenti (figg. 19, 20 e 21). Possibili focolai di metaplasia, spesso squamosa.

La stroma è scarso ma riccamente vascolarizzato con vasi a parete sottile e lume ampio, che predispongono a necrosi estese, frequentemente presenti.

L'accrescimento appare di tipo espansivo, ma attorno al tumore è facile cogliere la presenza di numerosi noduli satelliti che testimoniano dell'attitudine invasiva della proliferazione neoplastica, la quale può invadere la vena renale, impiantarsi nel peritoneo e metastatizzare principlamente nel polmone (fig. 22) e nel fegato, ma anche nel cervello, cuore, milza e, soprattutto nel cane, a livello cutaneo.

Gli stadi clinici (sistema TNM) dei tumori vescicali del cane, secondo le raccomandazioni della W.H.O., sono riportati nella tabella 4:

Tabella 4 - Stadiazione clinica (TNM) dei tumori renali del cane (da Owen L.N., 1980)

T=Tumore primario

- T0 = Tumore non evidente
- T1 = Tumore piccolo senza deformazione del rene
- T2 = Tumore solitario con deformazione e/o ingrandimento del rene
- T3 = Tumore invadente le strutture perirenali (peritoneo e/o pelvi, uretere e/o vasi sanguigni del rene (vena renale)
- T4 = Tumore invadente le strutture vicine

N=Linfonodi regionali (LNR) - lombari

- N0 = non evidente interessamento di LNR
- N1 = interessamento di LNR dello stesso lato
- N2 = interessamento bilaterale di LNR
- N3 = interessamento di altri linfonodi (addominali e pelvici)

M=Metastasi a distanza

- M0 = non evidenza di metastasi a distanza
- M1 = presenza di metastasi a distanza:
  - M1a = metastasi unica in un organo
  - M1b = metastasi multiple in un organo
  - M1c = metastasi multiple in più organi

È interessante ricordare che nel cane il carcinoma renale può essere funzionante e produrre una abnorme eritropoietina che provoca policitemia. Non mi risulta descritto negli animali un terzo citotipo, noto in Patologia Umana, di forma fusata, più o meno atipico, che conferisce alla neoplasia aspetto similsarcomatoso (carcinoma sarcomatoide).

E per concludere con i carcinomi del rene, voglio accennare ad una particolare sindrome che colpisce i cani german shepherd di mezza età o più vecchi e che sembra essere ereditaria, collegata a meccanismo autosomico dominante. I soggetti con "dermatofibrosi nodulare generalizzata" vengono simultaneamente colpiti da "cistadenocarcinoma renale o cistadenoma" generalmente bilaterale; il carcinoma può metastatizzare ai linfonodi regionali, peritoneo, fegato, milza, polmone e ossa. Le femmine colpite spesso presentano anche leiomiomi multipli uterini.

Dei tumori epiteliali della *pelvi renale* e degli *ureteri* (uroteliomi, carcinomi a cellule squamose, carcinomi indifferenziati) ricordo solamente che sono molto rari e ripropongono, in queste sedi, tutti gli assetti strutturali descritti nella patologia neoplastica della vescica.

Per i tumori *non epiteliali* vale quanto precisato in precedenza.

Una posizione del tutto particolare occupa, invece, una neoplasia peculiare del rene e cioè il:

– *nefroblastoma* (nefroma embrionale - tumore di Wilms) – Risulta essere il tumore primitivo renale più frequente nel suino e nei pulcini. Per il suino, nel Regno Unito, si segnala una incidenza di 3,5 casi/milione di animali, ma negli USA tale incidenza si eleva e risulta di 43,5 casi/milione, arrivando in alcune zone, a quote di 197 casi/milione. Le ragioni di così elevata incidenza, in determinate aree, non sono note, ma a me piace ricordare che, in campo umano, sono conosciute circostanze di casi multipli familiari con presenza di anomalie cromosomiche (delezione del cromosoma 11).

I vitelli ed i cani sono molto meno colpiti, mentre rarissime risultano le segnalazioni nelle altre specie animali. In genere sono interessati gli animali giovani e talvolta i feti (un caso descritto nell'Istituto di Anatomia Patologica di Napoli in un feto ovino), ma è riportato anche nelle scrofe e, nella specie canina, addirittura sembra più frequente nei cani adulti che nei cuccioli.

Il nefroblastoma è un vero tumore embrionale che origina dal blastema nefrogeno primitivo, struttura a potenzialità multipla e questo giustifica l'apparente eterogeneità ed il polimorfismo tissutale che caratterizza l'aspetto istologico del tumore. Esso infatti comprende una doppia componente (tumore misto) – epiteliale e mesenchimale – che può essere variamente rappresentata nella neoplasia.

La componente epiteliale è formata da ammassi di cellule neoplastiche in genere piccole, ovoidali, fittamente stipate, con scarso citoplasma e nucleo scuro, le quali possono avere momenti di evoluzione differenziale disponendosi in cordoni, nidi, tubuli nei quali le cellule, cubiche o cilindriche, formano un monostrato poggiando su una membrana basale, che, al contrario, manca nei tubuli solamente abbozzati (più immaturi); è anche segnalata la presenza di formazioni cistiche a contenuto mucoso e di centri di metaplasia squamosa.

La componente epiteliale può costituire altresì glomeruli primitivi con spazi di

Bowmann, ma privi di capillari.

La componente mesenchimale è per lo più formata da cellule fusate variamente disposte, a vortici, a lisca di pesce, che pure sono suscettibili di momenti differenziativi verso tessuti diversi – muscolo striato, connettivo, cartilagine, osso, tessuto adiposo e mixoide –.

Vari gradi di anaplasia sono possibili così come la presenza di mitosi.

La componente epiteliale predomina nei nefroblastomi del suino; la mesenchimale in quelli del vitello.

La differenziazione tubulo-glomerulare, in genere, consente una prognosi favorevole; aspetti anaplastici, ma soprattutto uno stroma di aspetto sarcomatoso, implicano, invece, una prognosi infausta perché si associano spesso a metastasi, talvolta disseminate, soprattutto nel polmone e nel fegato.

Le metastasi si verificano raramente nel suino e nel vitello, mentre compaiono in circa il 50% dei tumori del cane.

Nei ratti alcuni cancerogeni quali la dimetilnitrosamina, possono indurre la formazione di nefroblastomi e di altri tumori.

Il nefroblastoma non va confuso, come è avvenuto in passato, specie in Medicina Umana, con l'*amartoma* (cosiddetto tumore di Wilms congenito), neoplasia benigna, rarissima negli animali, congenita, che pure trae origine dal blastema nefrogeno e che è caratterizzata da una struttura esclusivamente fibromatosa o fibro-miomatosa (amartoma fibroso) e dalla costante assenza di componente epiteliale.

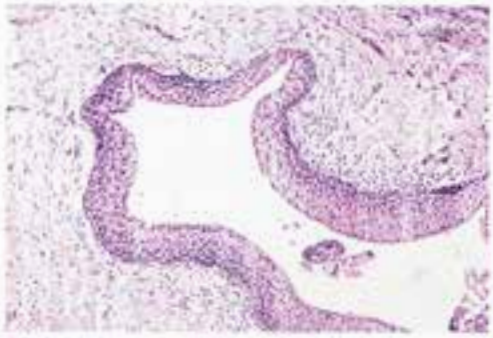

Fig. 1

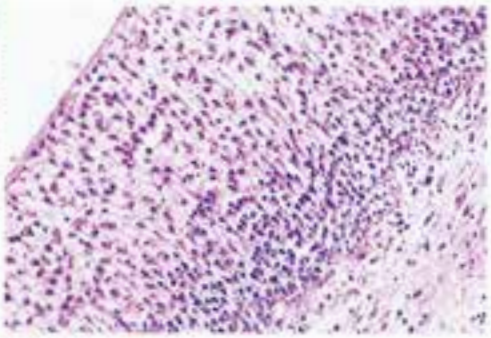

Fig. 2

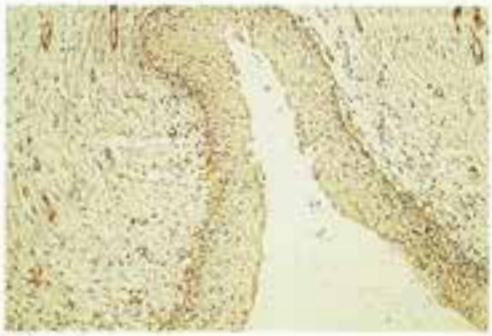

Fig. 3

Fig. 4

Fig. 5

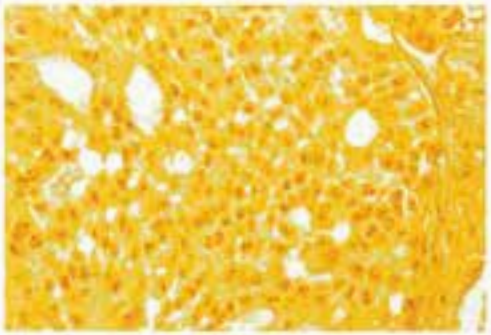

Fig. 6

Figura 1 - Papilloma della vescica: mantello uroteliale composto da cellule di aspetto normale e con polarità conservata. EE.

Figura 2 - Carcinoma grado I della vescica: ispessimento uroteliale e lieve disordine cito-architettonico. EE.

Figura 3 - Come nella fig. 1: membrana basale precisa e continua; positività netta per la laminina.

Figura 4 - Come nella fig. 2: segni di interruzione della membrana basale; metodo immunoistochimico per la laminina.

Figura 5 - AgNORs: pochi nelle cellule di un papilloma (più numerosi negli strati inferiori).

Figura 6 - AgNORs: numerosi nelle cellule di un carcinoma.

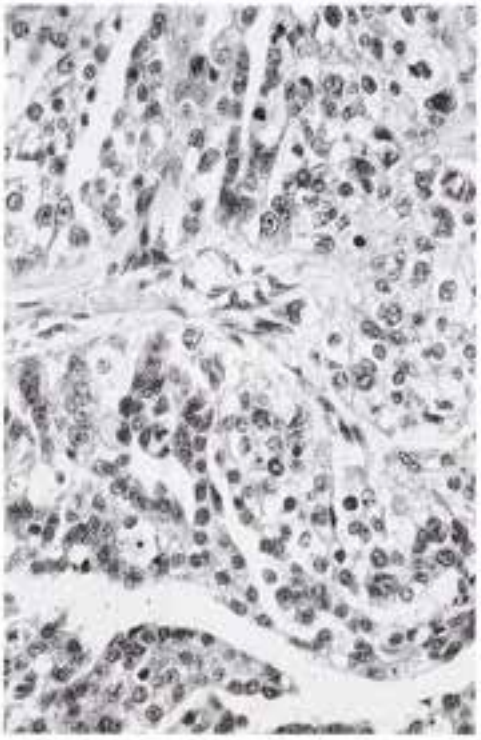

Fig. 7

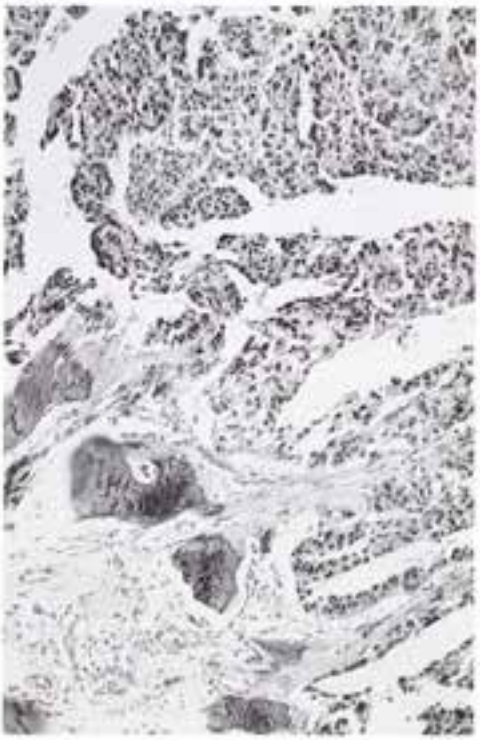

Fig. 8

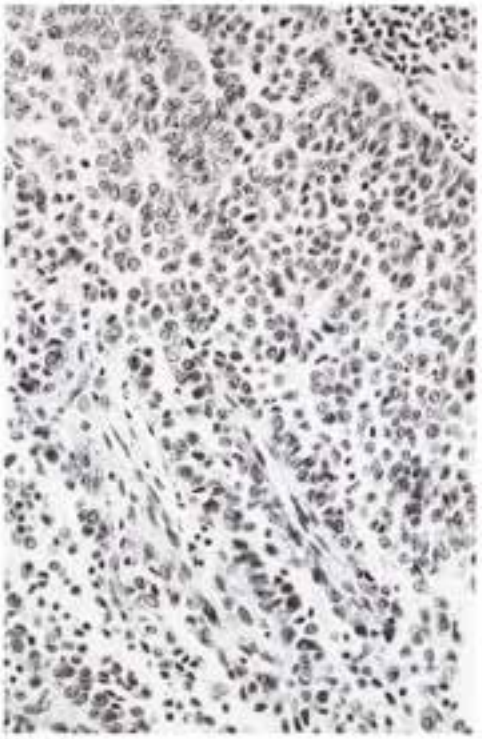

Fig. 9

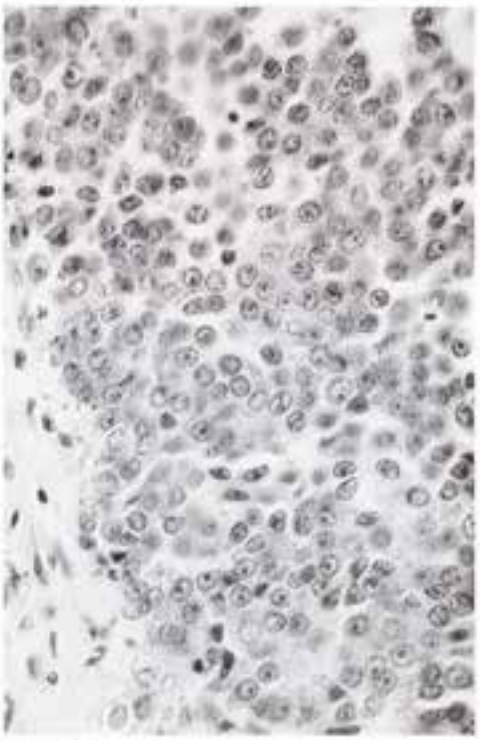

Fig. 10

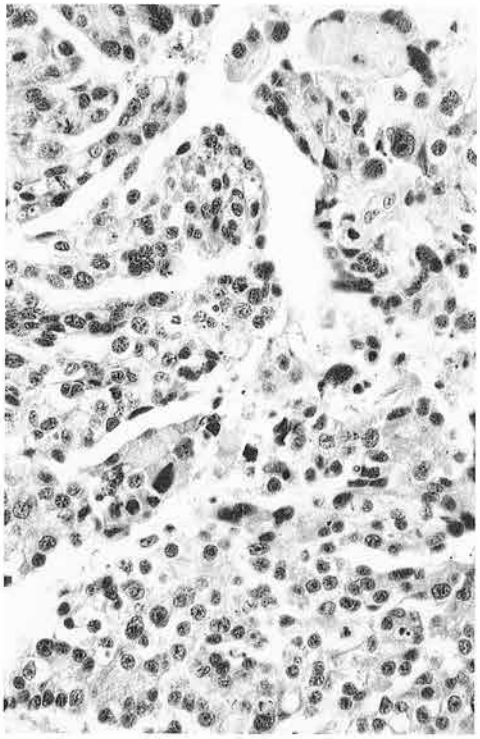

Fig. 11

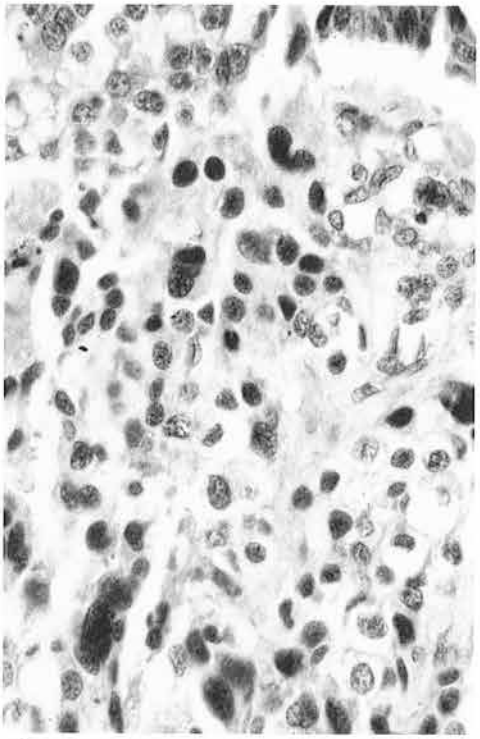

Fig. 12

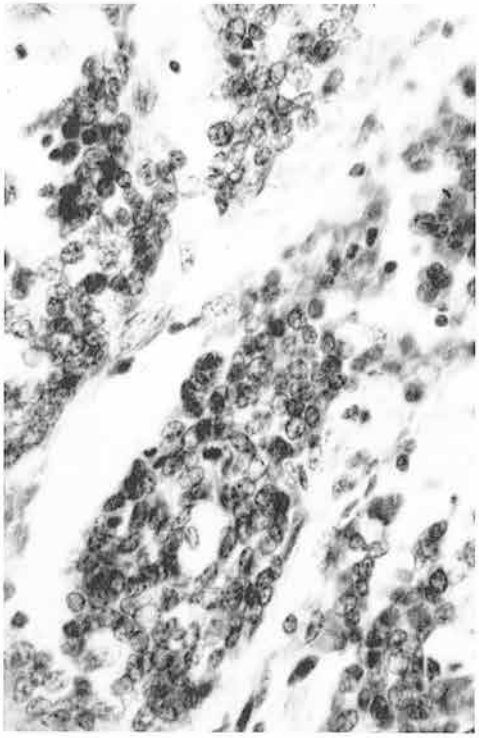

Fig.13

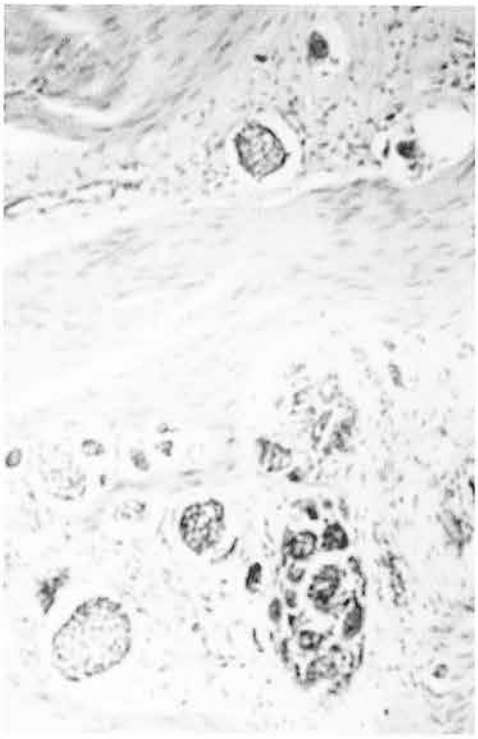

Fig. 14

Le figure da 7 a 14, tutte colorate con ematossilina-eosina, documentano il "grading" di carcinomi – "papillari", "papillari e infiltranti", "infiltranti" – della vescica. Esso, da segni di lieve disordine cito-architettonico e limitato polimorfismo cellulare (figg. 7 e 8 – nella figura 8 è documentato anche qualche focolaio di metaplasia ossea –), passa ad espressioni di notevole disordine cito-architettonico con polimorfismo cellulare contenuto e qualche mitosi (figg. 9 e 10) per approdare a fisionomie di totale disordine cito-architettonico, notevole polimorfismo e polimetrismo cellulare, ipercromatismo e mostruosità nucleari, frequenti mitosi, infiltrazione degli strati profondi e presenza di nidi di cellule neoplastiche nei vasi (figg. 11-12-13-14).

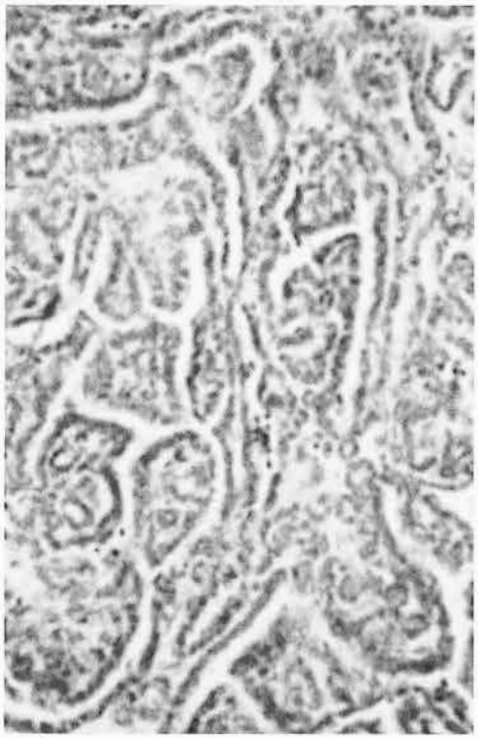

Fig. 15

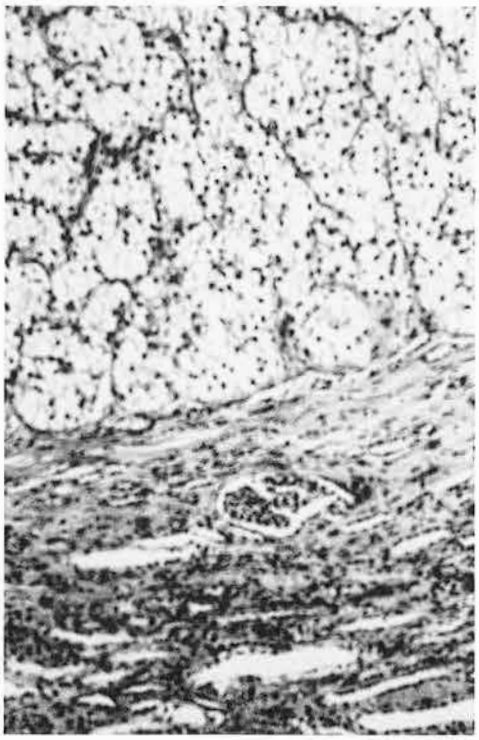

Fig. 16

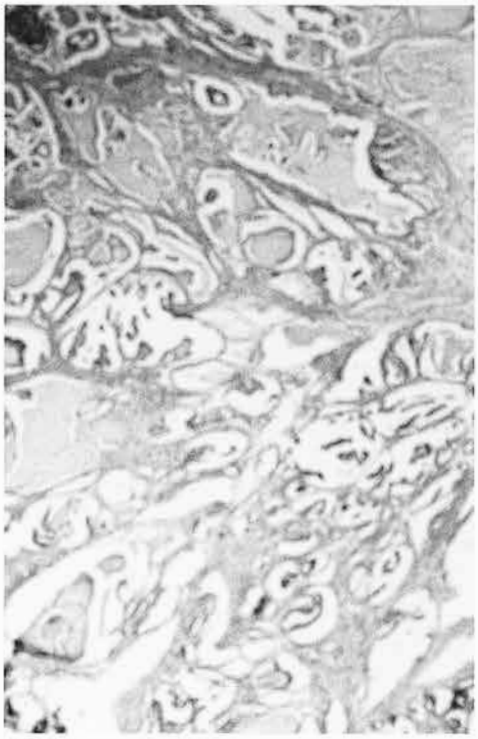

Fig.17

Fig. 18

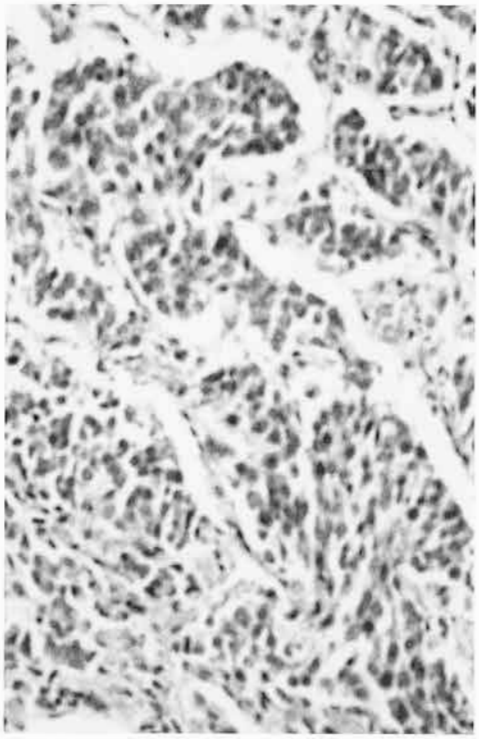

Fig. 19

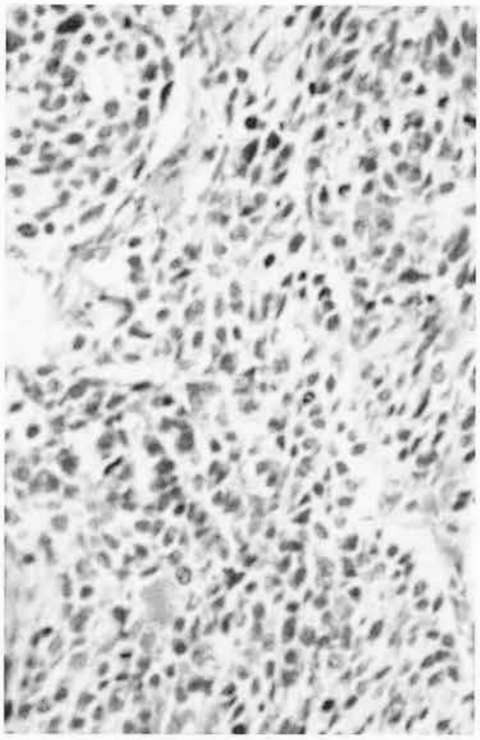

Fig. 20

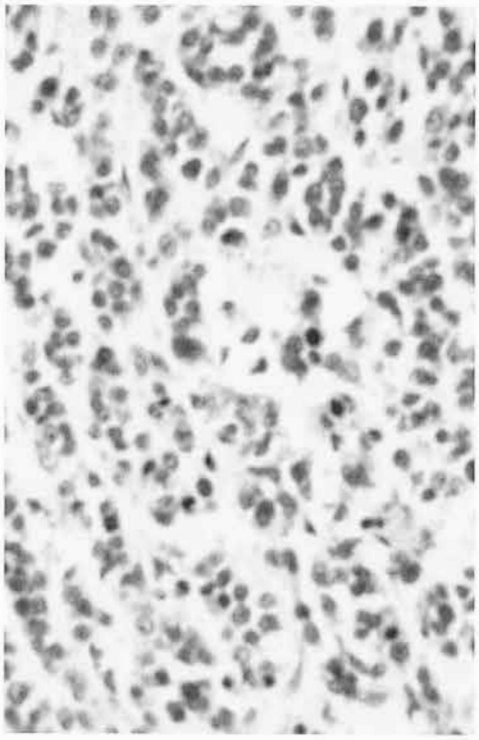

Fig.21

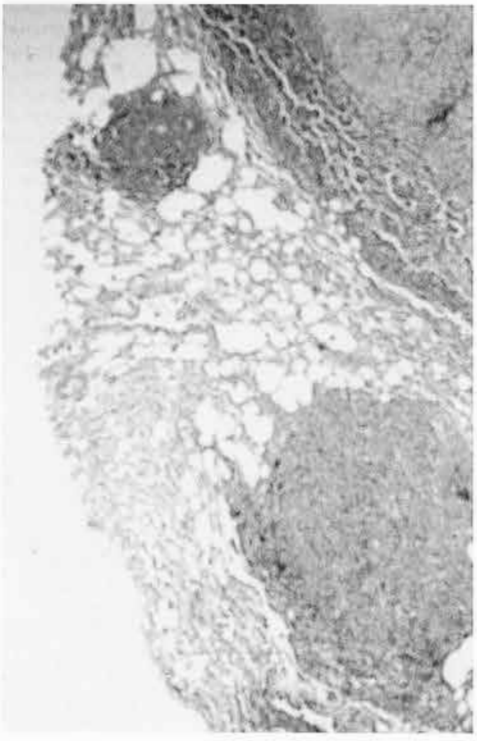

Fig. 22

Figura 15 - Adenoma del rene: assenza di atipie cellulari; buona disposizione in monostrato delle cellule neoplastiche. EE.

Figura 16 - Ipernefroma: cellule neoplastiche chiare, poliedriche con citoplasma vacuolato e nucleo piccolo; notevole la compressione sul parenchima renale. EE.

Figure 17 -18 - Carcinoma papillifero del rene: vegetazioni multiple papillari con modestissimo polimorfismo cellulare e, in qualche punto, lieve disordine cito-architettonico. EE.

Figure 19, 20 e 21 - Carcinomi del rene: grave disordine cito-architettonico; non accentuato ma presente polimorfismo cellulare e nucleare; frequenti le mitosi; notare la ricca vascolarizzazione. EE.

Figura 22 - Metastasi polmonare di carcinoma renale. EE.

BIBLIOGRAFIA

1) BASCHIN G.H. and DE PAOLI A. (1977) *Primary renal neoplasms of the dog.* Vet. Pathol., *14*; 591-605.

2) CAMPO M.S. *et al.* (1992) *Association of Bovine Papillomavirus Type 2 and Bracken Fern with Bladder Cancer in Cattle.* Cancer Research, 52; 6898-6904.

3) CLEMO F.A.S. *et al.* (1994) *Flow cytometric DNA ploidy analysis in canine transitional cell carcinoma of urinary bladders.* Vet. Pathol., *31*; 207-215.

4) DONALD R. *et al.* (1991) *Canine bladder tumours: the incidence, diagnosis, therapy and prognosis.* Vet. Med., *86*; 47-54.

5) GALATI P. (1977) *Tumori spontanei negli animali domestici.* Atti del XIV Convegno Nazionale della Società Italiana di Patologia, Catania.

6) GRIGNON D. J. *et al.* (1995) *Prognostic significance of cellular proliferation in renal cell carcinoma: a comparison of synthesis-phase fraction and proliferating cell nuclear antigen index.* Modern Pathol., *8*; 18-24.

7) HASCHEK W.M. *et al.* (1981) *Primary renal cell carcinoma in two horses.* JAVMA, *179*, 992-994.

8) JUBB K.V.F., KENNEDY P.C. and PALMER N. (1993) *Pathology of Domestic Animals*, USA.

9) LANZA G. (1985) *Anatomia Patologica Sistematica*, Piccin ed., Padova.

10) LANZA G. (1989) *Tumori e Precancerosi*, Piccin ed., Padova.

11) LIPPONEN P.K. and AALTOMAA S. (1994) *Apoptosis in bladder cancer as related to standard prognostic factors and prognosis.* Journal of Pathology, *173*; 333-339.

12) MINCIONE G.P. *et al.* (1994) *HPV and p53 in urinary bladder carcinoma.* Pathologica, *86*; 244-246.

13) MOULTON J.E. (1990) *Tumours in Domestic Animals*, Barkeley-Los-Angeles-London.

14) NIELSEN S.W., MACKEY L.J., MISDORP W. (1976) *Tumours of the kidney*; in Bull W.H.O., *53*; 237-240.

15) NORRIS A.M. *et al.* (1992) *Canine bladder and urethral tumours: a retrospective study of 115 cases (1980-1985).* Journal of Vet. Internal Medicine, *6*; 145-153.

16) OWEN L.N. (1980) *TNM classification of tumours in domestic animals.* W.H.O., *80*, Geneva.

17) PAMUKCU A.M. (1974) *Tumours of the urinary bladder*; in Bull W.H.O., *50*; 43-53.

18) RASO M. (1981) *Anatomia patologica clinica*, Piccin ed., Padova.

19) ROPERTO F. e DAMIANO S. (1981) *Nephroblastoma in an ovine foetus.* Zbl. Vet. Med. A, *28*; 504-507.

20) TOMASINO R.M. *et al.* (1994) *p53 expression in human renal cell carcinoma: an immunohistochemical study and a literature outline of the cytogenetic characterization.* Pathologica, *86*; 227-233.

S. APPINO, B. BIOLATTI

CLASSIFICAZIONE E CARATTERISTICHE MORFOLOGICHE DEI TUMORI DELL'APPARATO GENITALE FEMMINILE NEI MAMMIFERI DOMESTICI

Facoltà di Medicina Veterinaria - Istituto di Patologia e Igiene Veterinaria
Università degli Studi di Padova

La classificazione delle lesioni neoplastiche del tratto genitale femminile può essere eseguita in base al sito d'insorgenza. Molto spesso, la semplice descrizione macroscopica, unita al riferimento topografico, sono sufficienti per formulare una diagnosi piuttosto precisa.

VULVA

Le patologie neoplastiche della vulva sono in parte sovrapponibili a quelle cutanee. Quelle a più elevata incidenza sono:

Fibropapilloma

È una delle più frequenti neoplasie della bovina ed è stata segnalata anche nel suino, nel cane e nella capra. Colpisce prevalentemente animali in età giovanile e riconosce un'eziologia virale da *Papillomavirus*. I tumori vulvari meno sviluppati sono spesso sessili, rotondeggianti e assumono un aspetto a cavolfiore. La superficie della massa presenta spesso delle ulcerazioni che inducono una reazione infiammatoria.

Nella bovina, il virus si localizza a livello delle cellule cheratinizzate dell'epitermide e provoca la formazione del tipico papilloma, costituito dalla componente stromale, scarsamente rappresentata, e da quella epiteliale molto più abbondante. Quando il virus colonizza la mucosa del pene e quella della vulva, le due componenti cellulari sono invertite: si osserva una prevalenza di fibrociti, mentre l'epitelio si riduce notevolmente, fino ad assumere le caratteristiche di un esile strato di rivestimento. Nei tumori di recente formazione, sono spesso presenti mitosi che possono indurre alla diagnosi di fibrosarcoma. Sono altresì presenti molte cellule fusate, con citoplasma eosinofilico e con inclusioni intranucleari. Il fibropapilloma vaginale ha un'evoluzione simile a quella dei papillomi cutanei e regredisce dopo 1-6 mesi dall'insorgenza. Durante questo periodo può avvenire l'escissione chirurgica che tuttavia spesso è seguita da recidive.

Carcinoma a cellule squamose

La neoplasia è solitamente localizzata nelle parti depigmentate della vulva, colpi-

sce prevalentemente bovine, pecore e, occasionalmente, altri animali in età adulta. Nelle zone geografiche con elevata irradiazione solare, le razze con scarsa pigmentazione delle mucose sono quelle maggiormente predisposte alla neoplasia, che evolve attraverso gli stadi della semplice acantosi, del papilloma, fino ad esitare nel carcinoma.

Contrariamente a quanto farebbe sospettare l'aspetto papillomatoso e protrusivo della massa, essa è invasiva, particolarmente in caso di marcata necrosi. La cheratinizzazione dipende spesso dalla velocità di crescita, più lenta è quest'ultima, più marcata la prima. La superficie di taglio rivela un elevato contrasto tra lo stroma fibroso e il tessuto tumorale. Quest'ultimo consiste di noduli o cordoni bianco-giallastri di tessuto omogeneo, talvolta attraversati da strie ematiche e da bande di tessuto connettivo. La consistenza della massa può variare notevolmente.

Istologicamente, il quadro evidenzia cordoni di cellule epiteliali, differenziazione squamosa e formazione di perle cornee. Il tumore può dare metastasi ai linfonodi regionali e al polmone.

Melanoma

La cavalla e i piccoli ruminanti, in particolare a mantello grigio o bianco, possono essere colpiti da melanomi vulvari. Questi si presentano macroscopicamente lisci, di colore dal grigio al nero e assumono un ampio ventaglio di quadri istologici in cui prevalgono melanociti variamente associati a pigmento. Talvolta, possono assumere carattere di malignità.

Tumore venereo trasmissibile (TVT)

È stato il primo tumore ad essere trasmesso sperimentalmente ed è conosciuto anche con il nome di Sarcoma di Sticker. Colpisce prevalentemente il cane con un'aumentata incidenza nelle aree urbane e viene trasmesso attraverso il coito (vedi "Apparato genitale maschile"), localizzandosi ai genitali esterni, femminili e maschili, e alle aree cutanee limitrofe. Insorge a seguito dell'impianto di cellule neoplastiche sulla mucosa che ha subito insulti meccanici. Le cellule tumorali sono caratterizzate da un alterato numero di cromosomi: 58-59 contro i normali 78 del cane.

Macroscopicamente, il tumore si presenta con aspetto a cavolfiore o nodulare, di consistenza solida e talvolta ulcerato. Nella vagina prende origine dalla sottomucosa, solitamente della parete dorsale. A causa della crescita espansiva, l'epitelio di rivestimento tende ad assottigliarsi e la massa protrude nel lume vaginale e, talvolta, dalla vulva. Istologicamente, è caratterizzato da cellule rotondeggianti con abbondante citoplasma eosinofilico e frequenti mitosi.

La microscopia elettronica ha evidenziato che le cellule delle forme in crescita presentano microvilli, mentre quelle delle forme regressive assumono un aspetto più fusato che suggerisce una differenziazione in senso fibroblastico. Il grado di infiltrato linfocitario aumenta nella fase di crescita del tumore e diminuisce nello

stadio di regressione. Sebbene questa lesione tenda a regredire spontaneamente possono, occasionalmente, riscontrarsi metastasi ai linfonodi.

VAGINA

Nella vagina oltre ai papillomi, al tumore a cellule squamose e al tumore venereo trasmissibile (TVT) descritti precedentemente, si riscontrano le seguenti neoplasie.

Leiomioma

Il leiomioma è il più comune tumore dei genitali del cane, ma anche di altre specie. Origina dalla muscolatura liscia della parete della vagina, della cervice o dell'utero e si presenta come neoformazione solitaria e, più raramente, multinodulare. Il tumore, che nella cagna è benigno e ormono-sensibile, è spesso associato a iperplasia dell'endometrio, iperplasia mammaria e neoplasia mammaria. A seguito della sterilizzazione si osserva una rapida regressione della neoplasia. Nonostante la neoformazione assuma dimensioni considerevoli, non è quasi mai di tipo invasivo e ha consistenza dura a causa dello stroma connettivale. Il tumore non è incapsulato, ma ben demarcato e nella maggior parte dei casi, assume l'aspetto di una massa ellittica, a volte peduncolata, proiettata nel lume o verso l'esterno attraverso la rima vulvare. Le alterazioni dei tessuti affetti sono di due tipi: il primo, sostitutivo rigenerativo, consiste nella sostituzione della componente mioide con tessuto connettivo (fig. 1); il secondo tipo di alterazione, caratterizzata dalla presenza di cisti ed edema, riguarda prevalentemente il leiomioma vaginale, la cui struttura peduncolata induce ad alterazioni vascolari. Istologicamente il tumore è costituito da muscolatura liscia con abbondante stroma connettivale la cui organizzazione non si allontana molto da quella normale. L'epitelio superficiale è intatto.

Fibroleiomioma

Il fibroleiomioma colpisce il cane e si manifesta prevalentemente in soggetti adulti, è ormono-sensibile, di aspetto da nodulare a peduncolato, singolo o multiplo e, talvolta, può protrudere dalla rima vulvare. È una massa di colorito pallido, che presenta una superficie liscia senza demarcazioni. Istologicamente è costituito da muscolatura liscia, fibroblasti e collagene. Molto spesso si osserva una remissione in caso di ovariectomia.

CERVICE

I tumori alla cervice, contrariamente a quanto accade nella donna, colpiscono raramente gli animali domestici, con l'unica eccezione del tumore a cellule squamose del bovino.

Adenoma

È molto raro e può presentarsi sotto forma nodulare o polipoide nella parte ghiandolare di endometrio secernente, variamente associato a tessuto fibroso.

Istologicamente presenta la stessa struttura dell'endometrio normale ghiandole incluse.

Adenocarcinoma

Questa neoplasia, descritta prevalentemente nella donna, annovera pochi casi tra gli animali domestici: colpendo bovino, gatto, coniglio e cane in ordine di frequenza. Occasionalmente, possono essere colpiti durante l'età adulta anche ovini, equini e suini.

Bovino: è la specie più colpita. La lesione, che qui assume caratteri sclerosanti e diffusamente infiltrativi, sembra essere il terzo tra i più frequenti tumori epiteliali maligni, dopo il carcinoma dell'occhio e quello della corteccia surrenale. Si localizza prevalentemente a livello delle corna uterine, talvolta del corpo e, solo raramente, della cervice. Quando interessa le corna, è solitamente localizzata a una sola di esse ma, quando la tonaca muscolare è profondamente coinvolta, la lesione si estende ad entrambe. Macroscopicamente, i tumori più evidenti sono diffusi e coinvolgono la maggior parte della parete uterina riproponendo l'aspetto di un utero gravido con la parete aumentata fino a 10 cm e più di spessore. La massa appare dura, fibrosa, da bianca a gialla e il suo aspetto sclerosante determina strozzature dello stesso utero. Altre volte, può assumere un aspetto più piatto e multinodulare a crescita lenta. Più raramente, si osservano fenomeni ulcerativi e proliferativi della mucosa dell'endometrio.

Istologicamente, il tumore ad elevato indice mitotico origina dalle ghiandole uterine profonde e non dall'epitelio dell'endometrio: si osserva così un marcato contrasto tra le ghiandole con alterazioni cancerose e quelle normali. Mentre le ghiandole normali presentano un lume rotondeggiante delimitato da un singolo strato di epitelio colonnare con nuclei basali, quelle carcinomatose sono irregolari nella forma e nelle dimensioni e sono dotate di un epitelio stratificato con perdita della polarità. La cellula neoplastica è aumentata di volume con abbondante citoplasma e grossi nuclei, spesso vescicolari. Spesso si riscontra la presenza di materiale eosinofilico nel lume ghiandolare. Il tessuto neoplastico è supportato da un accumulo di collagene che, per alcuni tumori, sembra formare un vero stroma. Nei linfatici si repertano spesso emboli metastatici. Quando i principali linfonodi regionali, il profondo iliaco e quello sottolombare, sono interessati da metastasi, si presentano aumentati di volume, di forma allungata e a superficie nodulare. Alla superficie di taglio la zona di tessuto neoplastico appare bianco-giallastra tendente all'arancione. Le metastasi polmonari sono distribuite a tutti i lobi sia di destra sia di sinistra. Anche il fegato e il peritoneo dei visceri addominali adiacenti all'utero possono essere coinvolti dalla neoplasia, più raramente il cuore, i reni e le ghiandole surrenali.

Gatto: la massa, di aspetto biancastro, si sviluppa nel lume uterino, origina solitamente dalle ghiandole uterine profonde ed è composta da voluminose cellule ovali dotate di nuclei vescicolari. Inoltre, si possono osservare cellule multinucleate che, organizzate in strutture simil-ghiandolari, spesso invadono il miometrio e possono evolvere verso la metaplasia squamosa. In questa specie è frequente la trasformazione fibrosa. Le metastasi sono diffuse a polmoni, sistema nervoso centrale, ovaie, fegato, reni, linfonodi e occhio.

Coniglio e cane: in queste specie la neoplasia assume un aspetto nodulare a struttura non sclerosante con ghiandole ben caratterizzate, nelle quali si distingue la formazione di un lume sul quale si affacciano cellule alte e cilindriche.

Corioepitelioma e mole idatiforme

I tumori che originano dall'epitelio corionico sono il corioepitelioma e la mole idatiforme.

Il corioepitelioma è estremamente raro ed è stato segnalato nel cane e nel gatto sulla base dell'osservazione di elementi di epitelio corionico nei vasi uterini, che tuttavia può essere un normale reperto.

Macroscopicamente, il corioepitelioma consiste in una massa solitaria o multipla, di varia misura, ma solitamente di dimensioni abbastanza considerevoli. Di consistenza soffice, si estroflette nel lume uterino con occasionali rotture della parete uterina verso la cavità addominale. Sono spesso presenti aree di necrosi e ulcere.

Per quanto riguarda la mole idatiforme, essa appare come una massa traslucida, caratterizzata da edema di una parte o della totalità dei villi placentari, associato ad iperplasia trofoblastica. Istologicamente, il corioepitelioma è rappresentato da una massa irregolare di cellule sinciziali multinucleate fusate o poliedriche e indipendenti dalla placenta. L'aspetto istologico della mole idatiforme è rappresentato da cisti ripiene di liquido, delimitate da epitelio corionico iperplastico variamente associate ad emorragie interstiziali. I villi possono penetrare più profondamente nello strato muscolare che non nella normale placenta.

Tumori mesenchimali benigni

I più comuni sono il leiomioma nel bovino, nel gatto e nel cane le cui caratteristiche sono analoghe a quelle descritte per il leiomioma della vagina; il fibroma, costituito da uno o più noduli biancastri sulla parete dell'utero di bovini e cani; il lipoma che, sebbene raro, è stato osservato sul legamento largo dell'utero del cane (vedi "Derma e tessuti molli").

Leiomiosarcoma

È stato segnalato nel cane, nel bovino e nella cavalla. Talvolta presenta notevoli dimensioni e una marcata zona di necrosi centrale tale da assumere l'aspetto di un ascesso.

Linfoma

Il coinvolgimento dell'utero nelle forme multicentriche di linfosarcoma bovino non è comune e, in analogia a quanto avviene negli altri organi, si osservano due forme, una diffusa e una nodulare e, in ognuna di esse, l'infiltrazione iniziale sembra avvenire a livello dell'endometrio. La forma diffusa coinvolge le corna, il corpo e la cervice. In questo caso le caruncole si evidenziano con difficoltà. L'ispessimento della parete e la conseguente perdita di elasticità comportano una marcata alterazione strutturale: come conseguenza la superficie di taglio assume l'aspetto di grasso solido. A una lieve pressione fuoriescono picole quantità di liquido con un elevato contenuto cellulare. L'aspetto nodulare e, talvolta, un centro di necrosi colliquativa sono gli unici elementi peculiari.

Istologicamente, sia nella forma localizzata sia in quella diffusa, si manifesta una graduale sostituzione del tessuto uterino con linfociti atipici. Le lesioni sono simili a quelle della vagina dove la localizzazione è meno comune.

OVAIO

In primo luogo va sottolineato che le lesioni neoplastiche a carico dell'ovaio vanno differenziate da altre condizioni che possono determinare un aumento di volume come l'ematoma, l'ooforite, le cisti ovariche e altre ancora. Inoltre, l'ovaio può essere sede di localizzazioni metastatiche di tumori primari in altri organi, diffuse per via linfoematogena (linfoma e adenocarcinoma) o per impianto diretto (mesotelioma). I tumori primari che originano da strutture ovariche specifiche, possono essere classificati in tre categorie principali in base all'istogenesi: (1) tumori dello stroma ghiandolare (gonadico), (2) tumori dell'epitelio superificiale (celomatico), (3) tumori delle cellule germinali. I tumori che si sviluppano a partire dai tessuti di sostegno sono riconducibili a quelli di derivazione fibroblastica, tessuto muscolare liscio e vascolare, e rappresentano un raro e occasionale evento negli animali domestici.

Neoplasie dello stroma ovarico

a) Tumore delle cellule della granulosa

È una neoplasia estremamente frequente nel bovino, rappresenta il 50% dei tumori ovarici nella cagna e l'80% nella cavalla, colpisce prevalentemente animali in età adulta ma anche animali giovani. I tumori delle cellule della granulosa sono generalmente benigni, unilaterali e alcuni di essi sono in grado di produrre steroidi tanto da alterare le manifestazioni estrali dei soggetti colpiti. Anche nei casi nei quali i livelli di produzione ormonale sono bassi, è frequente riscontrare l'atrofia dell'ovaio contro laterale. Tuttavia non è stata ancora accertata una completa correlazione tra la produzione di testosterone e l'involuzione ovarica. Al contrario, sembra che la produzione da parte delle cellule della granulosa di inibina, un ormone che inibisce la produzione di ormone follicolo-stimolante, sia responsabile della caratteristica

involuzione ovarica.

Macroscopicamente, la superficie della neoplasia è liscia e, al taglio, può apparire di aspetto solido o cistico dove la parte solida è di colorito bianco giallastro in relazione alla quantità di lipidi presenti (fig. 2). La massa può raggiungere considerevoli dimensioni e peso. L'aspetto istologico è quanto mai vario. Da un punto di vista diagnostico, le cellule rispecchiano quelle presenti nei follicoli normali ma hanno una morfologia molto variabile. Il riscontro di formazioni di tipo ghiandolare o a rosetta, a simulare follicoli ovarici, è, quando presente, un importante elemento diagnostico (fig. 3). Alcuni follicoli contengono globuli di secreto chiamati corpi di Call-Exner; essi sono più frequenti nei tumori di recente formazione e soprattutto nei bovini, meno nelle altre specie. Altre volte, i tumori della granulosa sviluppano una struttura tubulare, simile al tumore delle cellule del Sertoli nel testicolo. Lo stroma è prevalentemente costituito da bande di denso collagene e nel loro contesto si riscontrano cisti ed emorragie. Le cisti, sono delimitate da cellule della granulosa avvolte da una variabile quantità di cellule della teca. Nei tumori della cavalla associati ad alti livelli di testosterone, si osservano tra le cellule della teca altre cellule a citoplasma eosinofilico, molto simili a quelle del Leydig che producono testosterone. Per quanto riguarda l'invasività e l'indice mitotico, essi variano con il tipo di neoplasia e a seconda della specie colpita. Talvolta, si osservano metastasi a livello di peritoneo, milza, polmone, fegato e linfonodi renali, epatici, lombosacrali e retroperitoneali.

b) Tecoma

I tecomi, sono molto rari, hanno una crescita espansiva e sono costituiti da cellule fusate o ovalari, simili a quelle della teca interna. La possibilità di evidenziare lipidi nel citoplasma, permette di differenziarli dal fibroma.

c) Luteoma

È una neoformazione solitaria, giallo arancio, costituita da cellule luteinizzate simili a quelle del corpo luteo. Sono noti altri due tumori costituiti da cellule ricche di lipidi: il tumore tipo-Leydig del cane e quello a cellule lipidiche del gatto. Il primo è costituito da cellule uniformi, poligonali con citoplasma vacuolare a contenuto lipidico. Il secondo, descritto in un gatto, presenta cellule ben demarcate e citoplasma da granulare a eosinofilico. Alcune di queste cellule sono simili aquelle di Leydig. L'indice mitotico della neoplasia è molto basso (fig. 6).

NEOPLASIE DI DERIVAZIONE EPITELIALE

Adenoma e adenocarcinoma cisto-papillifero

Colpiscono prevalentemente il cane ed è stata osservata l'esistenza di una correlazione nei cani affetti da iperplasia cistica dell'endometrio, che tuttavia accompagna

molte delle neoplasie ovariche. Il tumore origina dalla componente epiteliale dell'ovaio. È solitamente bilaterale e sollevato sulla superficie ovarica, si presenta solido o cistico, e talvolta può assumere aspetto a cavolfiore.

Istologicamente, nell'adenoma si osservano strutture papillari rivestite da epitelio cuboide monostratificato e particolarmente uniforme che si estendono in cavità cistiche (fig. 4). L'adenocarcinoma è correntemente caratterizzato dall'elevato indice mitotico, dall'invasività verso lo stroma ovarico o la borsa e dalle metastasi che solitamente coinvolgono il peritoneo.

Tumori delle cellule germinali dell'ovaio

Originano dalle cellule germinative primordiali e, negli animali domestici, sono solitamente benigni.

a) Disgerminoma

Colpisce il cane e il bovino, specialmente gli adulti e rappresenta la controparte femminile del seminoma.

Macroscopicamente è di aspetto solido, lobulato e di colore grigio. Può essere bilaterale a superficie liscia e soffice con frequenti aree di necrosi ed emorragie.

Istologicamente si osserva la presenza di ammassi di elementi rotondo-cellulari o ovali con grandi nuclei vescicolari (fig. 5). È frequente la presenza di cellule giganti e di mitosi. Può essere causa di sindrome virilizzante e, nel 20% dei casi, si ha metastatizzazione a vari organi.

b) Teratoma

Il cane, il bovino e il suino sono tra le specie più colpite da questa neoplasia di aspetto variabile, da solido a cistico, costituita da tessuti di varia natura tra cui peli, denti, tessuto osseo, tessuto cartilagineo o tessuto muscolare. L'aspetto istologico dipende dalla predominanza di cellule di uno dei tre foglietti germinativi. Questi tumori sono per lo più tumori benigni ma, occasionalmente, possono evolvere in senso maligno.

Tabella 1 - Principali neoplasie dell'apparato genitale nelle diverse specie animali (le sottolineature indicano le neoplasie maggiormente diffuse)

Bovini	
vulva	Fibropapilloma
	Tumore a cellule squamose
vagina	Fibroma/Fibrosarcoma
	Fibropapilloma
	Leiomioma
utero	Linfosarcoma
	Carcinoma
	Leiomioma
ovaio	Tumore delle cellule della granulosa
	Luteoma
	Disgerminoma
	Teratoma
	Tecoma
Equini:	
vulva	Tumore a cellule squamose
	Melanoma
utero	Linfosarcoma
ovaio	Tumore delle cellule della granulosa
	Teratoma
Cani:	
vulva	Tumore trasmissibile venereo
	Fibropapilloma
	Tumore a cellule squamose
vagina	Fibroleiomioma
	Leiomioma
	TVT
	Carcinoma a cellule squamose
utero	Leiomioma/Leiomiosarcoma
	Carcinoma
	Fibroma/Sarcoma
	Linfosarcoma
salpinge	Adenoma/adenocarcinoma
ovaio	Tumore delle cellule della granulosa
	Adenoma cistopapillifero
	Adenocarcinoma
	Teratoma
	Disgerminoma
	Luteoma

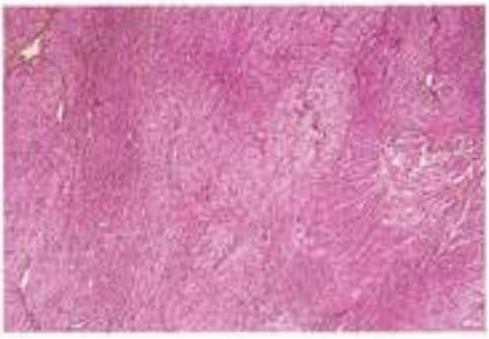

Figura 1 - *Vagina.* Cane: leiomioma con abbondante componente connettivale (E.E., piccolo ingr.)

Figura 2 - *Ovaio.* Vitello a carne bianca: tumore delle cellule della granulosa che sporge sulla superficie dell'ovaio a simulare un corpo luteo (E.E., piccolo ingr.).

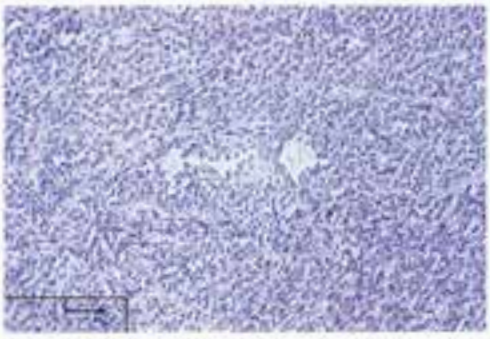

Figura 3 - *Ovaio.* Bovino: tumore delle cellule della granulosa con evidenti strutture similfollicolari (E.E., medio ingr.).

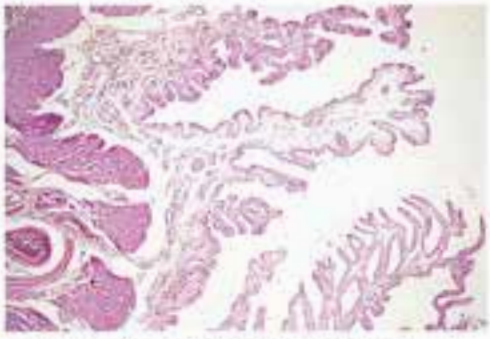

Figura 4 - *Ovaio.* Cane: adenoma cistopapillifero (E.E., piccolo ingr.).

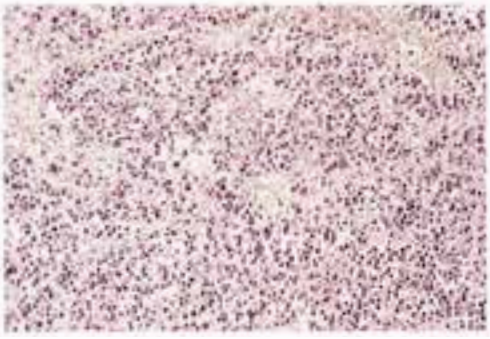

Figura 5 - *Ovaio.* Cane: disgerminoma (E.E., medio ingr.).

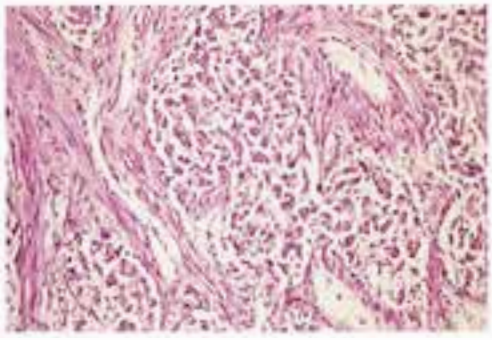

Figura 6 - *Ovaio.* Bovino: luteoma (E.E., medio ingr.).

BIBLIOGRAFIA

1) MOULTON J.E. (ed.) (1990) *Tumor of Domestic Animals*, 3rd ed., Univ. of Cal. Press, Berkeley.

2) COTCHIN E. e MARCHANT J. (1977) *Animal Tumors of the Female Reproductive Tract*, Springer-Verlag, N.Y.

3) JUBB K.F., P.C. e PALMER N. (1994) *Pathology Domestic Animals*, 3 ed., Academic Press, N.Y.

4) SASANO N. (ed.) (1992) *Gynecological Tumors*, Spinger Verlag, N.Y.

C. BENAZZI

CRITERI PROGNOSTICI IN ONCOLOGIA VETERINARIA: IL GRADING DEI TUMORI MAMMARI

Professore Associato di Fisiopatologia - Facoltà di Medicina Veterinaria - Università degli Studi di Bologna

PROGNOSTIC CRITERIA IN VETERINARY ONCOLOGY: THE GRADING OF MAMMARY TUMORS

SUMMARY

To develop a rational policy for the management of any common malignancy it is necessary to be able to classify a mammary tumor according to its extent. Two methods are compared, the first that applies only to duct carcinomas is based on the evaluation of tubulo-glandular differentiation of the tumor, nuclear pleomorphism and mitotic index; the second that comprehends also benign preneoplastic lesions is based on the duct grade, nuclear grade, stage and lymphoid reaction.

Staging, which expresses the invasivity of a tumor, appears to be the most reliable and most objective parameter in studying the behaviour of a tumor. This is stated also by the use of the objective method that using mono or polyclonal antibodies can identify specifical constituents of the proteic components of the basement membrane.

L'interpretazione dei reperti istologici neoplastici in termini prognostici è tuttora un problema, visto il numero purtroppo non quantificabile di fattori che partecipano allo sviluppo delle neoplasie ed alla loro evoluzione. Tuttavia, una gamma di utili elementi viene fornita dall'applicazione ai campioni istologici di protocolli di indagine quali il grading istologico delle neoplasie. Il fine di questo metodo dovrebbe essere quello di individuare gruppi di soggetti in base ad analoga espressione morfologica per un determinato carattere, al fine di valutare se si presentino da gruppo a gruppo differenze nella evoluzione della malattia neoplastica. I caratteri presi in considerazione nei sistemi di graduazione possono concorrere singolarmente o in associazione nel determinare i gruppi da testare ai fini prognostici. Esempi per ambedue i modelli sono già noti nella patologia neoplastica dei carnivori domestici, soprattutto per la cagna, come verrà più avanti delineato.

Accanto ai sistemi di graduazione classici che si basano sull'osservazione di caratteri morfologici rilevabili sui comuni preparati in ematossilina-eosina, si possono considerare di valore prognostico le tecniche di immunoistochimica, che mediante l'impiego di anticorpi mono o policlonali possono identificare specificatamente antigeni o costituenti particolari delle strutture stromali, come i componenti proteici delle membrane basali (lamina, collageno IV, collageno VII e fibronectina)

o delle cellule normali o maligne, come i filamenti intermedi; l'analisi della cinetica tumorale che, sempre su base immunoistochimica, permette di evidenziare antigeni espressi unicamente in alcune fasi del ciclo cellulare e quindi permette di definire la cosiddetta frazione di crescita di un tumore.

Nessuno dei metodi fino ad ora noti è in grado di dare delle certezze sull'evoluzione futura delle neoplasie, ma indubbiamente è in grado di fornire elementi che, valutati nell'insieme, danno una graduazione sempre più attendibile dei tumori e delle loro possibili evoluzioni.

Le tecniche di graduazione delle alterazioni della ghiandola mammaria nella cagna e nella gatta sono fondamentalmente due, entrambe mutuate dalla patologia umana. La prima è quella di Scarff-Bloom-Richardson, adottata dall'Organizzazione Mondiale della Sanità (1968), e la seconda quella di Black *et al.* (1955), derivata da una modifica di un lavoro originale di Bloom del 1950.

La prima, che si applica però solo ai carcinomi infiltranti di tipo duttale, che sono circa l'80% dei tumori epiteliali maligni nella cagna e quelli che più frequentemente sviluppano metastasi, è basata su tre criteri, ognuno dei quali è graduato da 1 a 3:

1) la differenziazione tubulo-ghiandolare del tumore;
2) il polimorfismo nucleare;
3) l'indice mitotico.

La somma totale permette di separare i tumori in tre gruppi: grado I (3-4-5 punti), grado II (6-7 punti) e grado III (8-9 punti). Questo metodo di graduazione è stato utilizzato nella cagna da Lagadic ed Estrada (1990) (tabella 1) che hanno rilevato una percentuale di sopravvivenza significativamente decrescente dal grado I al grado III. Va comunque ricordato che un modello di graduazione simile era già stato impiegato nella gatta da Weijer *et al.* (1972) che ottennero risultati positivi dalla sua applicazione. Limiti di questo metodo sono che non si applica alle neoplasie benigne, né alle forme iperplastiche che vengono considerate preneoplastiche; tra i tumori maligni si può utilizzare solo per i carcinomi infiltranti, quindi rimane escluso il carcinoma *in situ* e tipi particolari di carcinoma quali l'anaplastico, il fusocellulare e l'epidermoide; presenta delle generalizzazioni nel raggruppare i tumori in quanto conferisce ai tre parametri (differenziazione, anaplasia nucleare e numero delle mitosi) e alle loro combinazioni uguale importanza.

La seconda, che trova maggiore applicabilità, anche a proliferazioni non maligne, si basa su:

1) il grado di proliferazione dell'epitelio dei dotti e l'atipia nelle neoplasie non invasive;
2) il grado di differenziazione nucleare nelle lesioni proliferative maligne;
3) lo staging, cioè la valutazione del grado di invasività;
4) l'intensità della reazione linfoide.

Gilbertson *et al.* (1983) hanno adattato quest'ultima alla cagna e, mediante indagini di follow up, ne hanno verificato la validità, se non per tutte le variabili (non infatti per la reazione linfoide), almeno per le rimanenti, mettendo in risalto come alcune siano importanti nelle proliferazioni benigne mentre altre per le neoformazioni maligne.

La graduazione della proliferazione dell'epitelio duttale o duct grading attribuisce numeri da 1 a 5 man mano che ci si allontana dalla normotipia. I gradi 1 e 2 descri-

vono quindi un parenchima privo di atipie, iperplastico o no; i gradi 3 e 4 sono da inquadrare nell'ambito della mastopatia precancerosa, che, come si è visto nella donna, sono associate al rischio di successivo sviluppo di cancro (Wellings *et al.*, 1975); il grado 5 corrisponde al c.d. carcinoma *in situ*, o carcinoma non infiltrante, in cui i dotti intralobulari sono ripieni e distesi da una proliferazione di cellule uniformi senza invasione del tessuto connettivo circostante. Il duct grading diviene particolarmente importante nella valutazione delle lesioni alla periferia dei noduli neoplastici mammari benigni e maligni, il cosiddetto microambiente dell'albero ghiandolare collaterale, che si ritiene abbiano un certo peso nella determinazione della potenziale trasformazione del tessuto mammario in senso neoplastico (Fisher *et al.*, 1975). Proprio in considerazione di ciò, al duct grade viene attribuito un significato prognostico nel predire il rischio di insorgenza ex-novo di una neoplasia in un'altra mammella. Nella casistica del lavoro di Gilbertson *et al.* (1983) all'iperplasia duttale atipica (gradi 3 e 4) era associata una percentuale di sviluppo ex-novo di tumore in un'altra mammella più alta rispetto ai soggetti portatori di iperplasia duttale c.d. tipica (gradi 1 e 2).

Lo stadio di invasività (staging) o aggressività delle cellule neoplastiche nei confronti delle strutture mammarie preesistenti, va da uno stadio 0 fino a III. Partendo da una proliferazione epiteliale maligna senza interessamento stromale (stadio 0), si passa ad uno stadio I, invasivo delle strutture locali senza invasione dei vasi ematici o linfatici, a una invasione dei vasi linfatici o ematici rilevabile solo istologicamente (stadio II) alla presenza clinicamente manifesta di metastasi sistemiche (stadio III). Lo staging è considerato come il più importante parametro istologico di grading capace di condizionare la sopravvivenza indipendentemente dalle altre variabili.

La graduazione della differenziazione nucleare, o nuclear grading, è espressione di atipia nucleare. È considerato una correlazione morfologica della aggressività tumorale e si stabilisce per tutte le lesioni maligne, sia *in situ* che invasive. I gradi sono da I a III, da indifferenziato a ben differenziato. Qualora nella stessa sezione si riscontrino diversi gradi di sdifferenziazione, la sua determinazione si basa sulle aree a minor differenziazione. Il grado nucleare ha avuto significato prognostico soprattutto nei carcinomi mammari a stadio istologico I. Infatti è solo per questi ultimi che sono state messe in evidenza differenze di follow up tra gradi nucleari I, II e III, mentre tale influenza del grado nucleare non è emersa per gli stadi istologici 0 e II.

La reazione linfoide, nella compagine del tumore o attorno alle venule del connettivo peritumorale, è considerata espressione di una risposta immunitaria ospite-contro-tumore con valori compresi da 0 a 3, considerando negativi i gradi 0 e 1 e positivi i gradi 2 e 3. Questo è il punto con più lati oscuri. Ad esempio occorre fare attenzione alle reazioni infiammatorie secondarie ad aree di necrosi o a prodotti di secrezione. Poi una risposta linfocitaria è comune nelle strutture normotipiche (grado duttale 1-2), mentre è infrequente o rara nelle lesioni precancerose (grado duttale 3 e 4), nelle quali è presente in particolare in forma di infiltrati perivenosi alla periferia del tumore. Invece, circa il 40-45% dei casi maligni, dal carcinoma *in situ* ai tumori invasivi, mostra una reazione linfoplasmocitaria. Possono essere contemporaneamente presenti la reazione linfoide perivascolare vicino al tumore e

quella diffusa nel tessuto neoplastico stesso. Quest'ultima è proporzionalmente più frequente nei carcinomi indifferenziati invasivi e meno nei carcinomi *in situ* e nelle mastopatie precancerose. Viceversa, l'infiltrato perivenoso è più frequente in presenza di carcinomi *in situ* e di tumori invasivi differenziati, raramente in quelli indifferenziati. Nelle mastopatie precancerose è invece presente solo l'infiltrato perivenoso.

Questo grading adottato da Gilbertson *et al.* (1983) per le neoplasie mammarie della cagna è stato semplificato ed esteso alla gatta da Mandelli *et al.* (1987) (tabella 2). Tali autori operano innanzitutto una somma tra duct grading (valori da 1 a 5) e staging (valori da 0 a 3) adottando così un'unica scala di valutazione che va da 1 a 8. Così, indici da 1 a 4 abbracciano le lesioni mammarie iperplastico-displastiche e quelle francamente adenomatose, come pure i tumori misti benigni, e indici da 5 a 8 comprendono i carcinomi *in situ* (indice 5) e le forme maligne contraddistinte da crescente invasività (da 6 a 8).

Viene semplificato anche il nuclear grade: invece di usare gli ordinali I, II e III, sono state impiegate le lettere A (atipico o indifferenziato), M (intermedio) e T (tipico o differenziato).

Nella graduazione delle lesioni benigne, non è da trascurare, come già sostenuto da Gilbertson *et al.* (1983), il significato che possono rivestire focolai di mastopatia precancerosa o di carcinomi *in situ* presenti contemporaneamente a cancri invasivi. Tale riscontro è frequente nella donna (da 1/5 a 2/3 dei campioni) e suggerisce il concetto di uno sviluppo progressivo della cancerogenesi mammaria. Ciò viene avvalorato da recenti studi olandesi (Van Gardenen *et al.*, 1994) sulla cagna. Aree multifocali di iperplasia dell'epitelio duttale si riscontrano per effetto di progestinici, sia esogeni (somministrazioni di progestinici di sintesi), che endogeni (fase luteinica del ciclo estrale). Elevati livelli di progesterone porterebbero ad un eccesso di ormone della crescita (GH) prodotto localmente nel contesto di lesioni iperplastico-displastiche associate al cancro che, si ipotizza, potrebbe alimentare lo sviluppo neoplastico. Pertanto, le iperplasie non associate a neoplasia potrebbero essere la spia di una aumentata attività progestinica e di GH che potrebbero favorire lo sviluppo di un tumore; e le iperplasie associate a neoplasia potrebbero contribuire ad un ulteriore sviluppo della massa già presente.

Il grading istologico non è da solo ovviamente in grado di esprimere la malignità di un tumore, è però un fattore di valutazione della gravità della malattia cancerosa. Secondo alcuni patologi umani (Stenkvist *et al.*, 1983) il grading, unitamente alla misura del tumore e allo stadio clinico di evoluzione è in grado di stabilire un bilancio definitivo per la guida della successiva terapia.

Se a questi siamo in grado di aggiungere altri elementi oggettivi, risulta chiaro come il quadro della situazione sia più attendibile. Ad esempio elementi molto oggettivi vengono forniti dall'applicazione di tecniche di immunoistochimica che forniscono elementi per valutare lo stato della membrana basale su cui poggiano gli epiteli mammari. Per l'invasione e la metastatizzazione (Kim *et al.*, 1993), le cellule tumorali devono attraversare le barriere fisiche formate dalle membrane basali epiteliali ed endoteliali, costituite da una fitta rete di diverse molecole di proteine e carboidrati. L'invasione si verifica in tre momenti principali rappresentati 1) dalla adesione delle cellule tumorali alla membrana basale ed alla matrice extracellulare,

2) dalla disgregazione della membrana basale, attraverso una digestione proteolitica (gli adenocarcinomi mammari possiedono una collagenasi di tipo IV associata alle cellule neoplastiche invasive, ma mancante nella normale mucosa adiacente) e 3) dalla migrazione delle cellule tumorali nei tessuti adiacenti.

Durante il passaggio da forma benigna a carcinoma invasivo si verificano varie alterazioni nell'organizzazione, nella distribuzione e nello spessore della membrana basale (MB) epiteliale. Le alterazioni proliferative benigne della mammella, quali la malattia fibrocistica, l'adenosi sclerosante, l'iperplasia intraduttale, il fibroadenoma ed il papilloma intraduttale, sono caratterizzate da una alterazione della normale architettura epiteliale con mantenimento dell'integrità della MB (Kim *et al.*, 1993). Nella maggior parte dei carcinomi le cellule neoplastiche o mancano di MB o presentano una membrana basale altamente discontinua. I carcinomi ben differenziati tendono a conservare una MB riconoscibile, mentre essa è assente o altamente frammentata nei carcinomi indifferenziati (Willebrand *et al.*, 1986; Benazzi *et al.*, 1993). I carcinomi *in situ* o le lesioni maligne "border line" tendono a mostrare delle interruzioni nella MB (Benazzi *et al.*, 1993). La presenza di tali difetti è significativamente correlata con un'aumentata frequenza di metastasi. Ne consegue che una problematica molto sentita, quale la distinzione tra carcinoma invasivo e non ad ulteriore integrazione o chiarimento delle osservazioni raggiunte con lo staging, risente positivamente dell'impiego della immunoistochimica sulle membrane basali.

Anche irregolare deposizione di componenti della MB è riscontrabile in neoplasie maligne, come pure in metastasi di carcinoma mammario, le cui cellule sono in grado di produrne componenti, che poi si depositano con una disposizione alterata. Nei tumori mammari maligni della cagna ciò è particolarmente rilevato nelle c.d. forme complesse o miste, dove, forse, viene meno la cooperazione delle cellule epiteliali con quelle mioepiteliali nella produzione della membrana basale (Benazzi *et al.*, 1993).

Nei carcinomi generalmente il grado di deposizione dei componenti delle MB sembra riflettere il grado di differenziazione del tumore (Grigioni *et al.*, 1986; Benazzi *et al.*, 1993).

Non mancano però alcune eccezioni: ad esempio nella mammella della donna (D'Ardenne, 1989) come della cagna e della gatta, il carcinoma tubulare, benché ben differenziato (Wetzels *et al.*, 1991), spesso manca completamente di membrana basale. Tale rilievo è comunque utile in termini diagnostici, qualora ci siano problemi nella distinzione tra un carcinoma tubulare ed una adenosi sclerosante.

Tabella 1 -

DIFFERENZIAZIONE = formazione di tubuli	ANAPLASIA = pleomorfismo nucleare	MITOSI = numero di mitosi (in 10 campi x 400)
Diffusa: 1 punto Focale: 2 punti Assente: 3 punti	Basso: 1 punto Intermedio: 2 punti Alto: 3 punti	0-4: 1 punto 5-9: 2 punti 10 o più: 3 punti

MALIGNITÀ		
Bassa	Moderata	Alta
GRADO I 3-4-5 punti	GRADO II 6-7 punti	GRADO III 8-9 punti

Tabella 2 -

Grado duttale	Stadio istologico	Grado duttale + stadio istologico*	Grado nucleare	Reazione linfoide
1= epit. normotipico e normoplastico		1		
2= epit. normotipico ed iperplastico		2		0=Assente
3= epit. moderatamente atipico		3		1=Minima
4= epit. marcatamente atipico		4		2=Moderata
5=Ca *"in situ"*	0=non invasivo	5		
	I=localmente invasivo	6	1=Indifferenziato	
	II=emboli vasali e/o metastasi al linfonodo regionale	7	2=Intermedio	3=Marcata
	III=metastasi sistemiche	8	3=Differenziato	

* Fuzione dei due caratteri grado duttale e stadio istologico secondo Mandelli e coll. (1987).

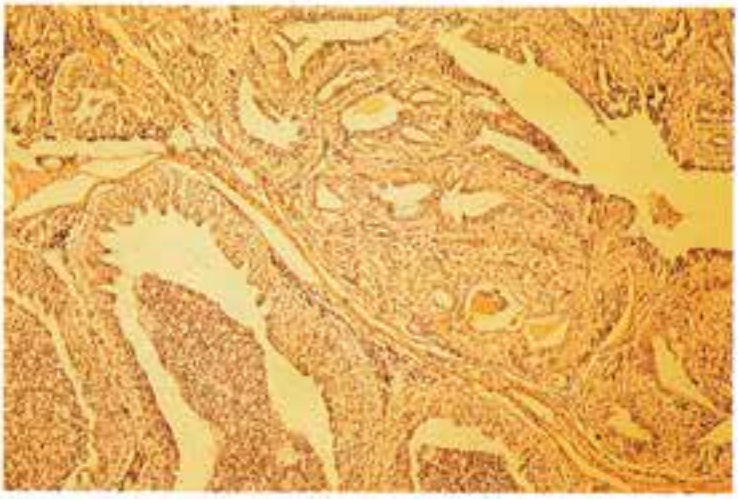

Figura 1 - Carcinoma non infiltrante. Stadio 0.

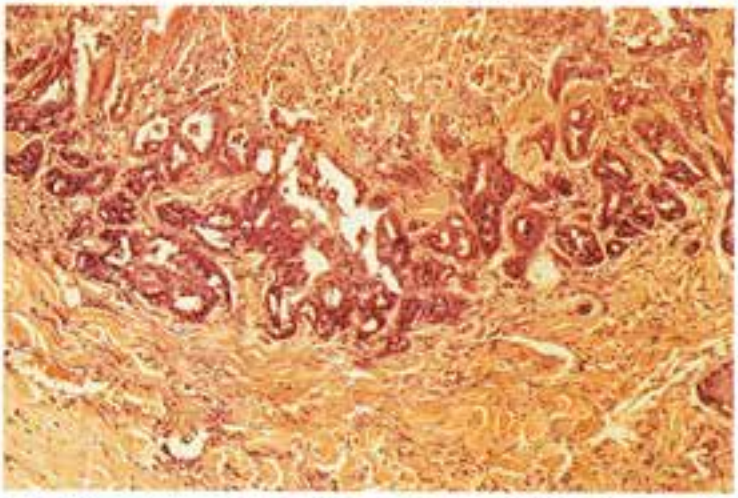

Figura 2 - Adenocarcinoma tubulare. Stadio I.

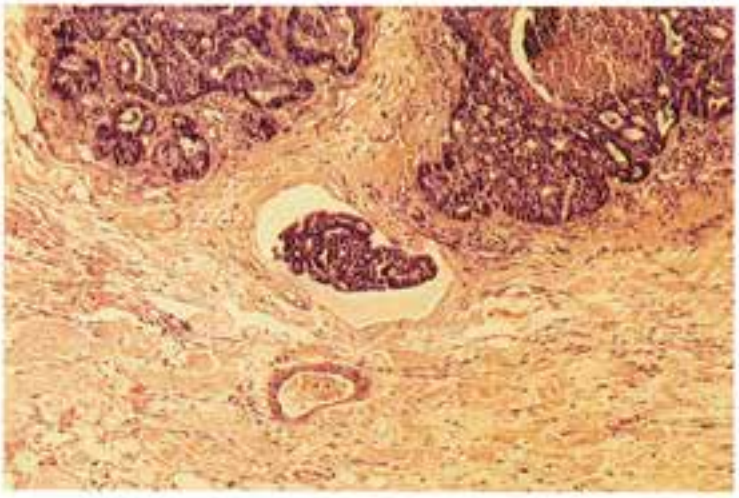

Figura 3 - Micrometastasi in un vaso. Stadio II.

BIBLIOGRAFIA

1) BENAZZI C., SARLI G., GALEOTTI M., MARCATO P.S. (1993) *Basement membrane components in mammary tumours of the dog and cat.* J. Comp. Path. *109*, 241.

2) BLACK M.M., OPLER S., SPEER F.D. (1955) *Survival in breast cancer cases in relation to the structure of the primary tumor and regional lymph nodes.* Surg. Gynecol. Obstet. *100*, 543.

3) BLOOM H.J.G. (1950) *Prognosis in carcinoma of the breast.* Br. J. Cancer *4*, 259.

4) D'ARDENNE A.J. (1989) *Use of basement membrane markers in tumour diagnosis.* J. Clin. Path. *42*, 449.

5) FISHER E.R., GREGORIO R.M., FISHER B. (1975) *The patology of invasive breast cancer.* Cancer *36*, 1.

6) GILBERTSON S.R., KURZMAN I.D., ZACHRAU R.E., HURVITZ A.I., BLACK M.M. (1983) *Canine mammary epithelial neoplasms: biologic implications of morphologic characteristics assessed in 232 dogs.* Vet. Pathol. *20*, 127.

7) GRIGIONI W.F., BIAGINI G., ERRICO A.D. (1986) *Behaviour of basement membrane antigens in gastric and colorectal cancer.* Immunohistochemical study. Acta Pathologica Japonica *36*, 173.

8) KIM Y.S., LIOTTA L.A., KOHN E.C. (1993) *Invasione e metastatizzazione neoplastica.* Minuti *10*, 29.

9) LAGADIC M., ESTRADA M. (1990) *Tumeurs mammaires de la chienne: critères du prognostic histologique et interèt d'un grading.* Rec. Méd. Vét. *166*, 1035.

10) MANDELLI G., SCANZIANI E., CAIROLI F. (1987) *"Grading" istologico delle neoplasie mammarie dei carnivori.* La Clinica Vet. *110*, 347.

11) SCARFF R.W., TORLONI H. (1968) *Histological typing of breast tumours (International histological classification of tumours n° 2).* World Health Organization, Geneva.

12) STENKVIST B., BENGTSSON E., ERIKSSON O., JARKRANS T., NORDIN B., WESTMAN-NAESER S. (1983) *Histopathological systems of breast cancer classification: reproducibility and clinical significance.* J. Clin. Pathol. *36*, 392.

13) WELLINGS S.R., JENSEN H.M., MARCUM R.G. (1975) *An atlas of subgross pathology of the human breast with special reference to possible precancerous lesions.* J. National Cancer Institute *55*, 231.

14) WETZELS R.H.W., ROBBEN H.C.M., LEIGH I.M., SCHAAFSMA H.E., VOOIJS G.P., RAMAEKERS F.C.S. (1991) *Distribution pattern of type VII collagen in normal and malignant human tissues.* Am. J. Pathol. *139*, 451.

15) WILLEBRAND D., BOSMAN F.T., DE GOEIJ A.F.P.M. (1986) *Patterns of basement membrane deposition in benign and malignant breast tumors.* Histopathology *10*, 1231.

16) WEIJER K., HEAD K.W., MISDORP W., HAMPE J.F. (1972) *Feline malignant mammary tumors. I. Morphology and biology: some comparisons with human and canine mammary carcinomas.* JNCI *49*, 1697.

F. VALENZA

CLASSIFICAZIONE E CARATTERISTICHE MORFOLOGICHE DEI TUMORI DELL'APPARATO GENITALE MASCHILE NEI MAMMIFERI DOMESTICI

Facoltà di Medicina Veterinaria - Dipartimento di Patologia Animale - Università degli Studi di Torino

TESTICOLO

Le neoplasie primitive del testicolo, relativamente frequenti nel cane adulto ed anziano e piuttosto rare negli altri animali, prendono origine da elementi cellulari specializzati:

1) Tumori delle cellule germinali (*seminomi*)
2) Tumori gonado-stromali (*sertoliomi ed interstiziomi*).

Raramente si possono riscontrare mesoteliomi, fibromi, lipomi, emangiomi, leiomiomi, linfosarcomi e carcinomi.

Le neoformazioni, monolaterali o bilaterali, possono presentare caratteristiche macroscopiche peculiari utili ai fini diagnostici.

Esiste circa il 25% di possibilità di evidenziare concomitanza dei più comuni tipi di tumori nello stesso organo. È dimostrata una correlazione diretta tra criptorchidismo e tumori: tale rischio è 13.6 volte superiore nei testicoli ritenuti e 4.7 volte negli animali con ernia inguinale. Esiste inoltre una certa predisposizione di razza: i cani boxer possono contrarre neoplasie delle tre linee in età relativamente giovane, mentre i pastori tedeschi sono frequentemente colpiti da seminomi.

Seminoma

Il seminoma, neoplasia non ormonosecernente della linea germinale del testicolo, è frequente nel cane, occasionale nell'ariete e nel cavallo, rara nelle altre specie animali. L'incidenza maggiore si riscontra in soggetti di età superiore ai 7 anni e nei criptorchidi. Si tratta di un tumore generalmente unilaterale con dimensioni medie comprese tra 2 e 5 cm. anche se occasionalmente possono essere maggiori. *Macroscopicamente* si presenta globoso con eventuali bozzellature di colore bianco-grigiastro ed aree emorragico-necrotiche. La superficie di taglio può evidenziare una sottile trama connettivale con conseguente divisione della massa tumorale in aree lobulari.

Nel cane il *seminoma* può causare metastasi nel 6-10% dei casi con localizzazione a carico dei linfonodi (iliaci, inguinali e sublombari), polmoni ed eccezionalmente in altri visceri. Nello stallone esiste una maggiore possibilità di metastasi.

Istologicamente si evidenziano due aspetti fondamentali:

1) Forma intratubulare
2) Forma diffusa.

La forma *intratubulare* è caratterizzata da crescita neoplastica dell'epitelio germinale nell'interno dei tubuli (Fig. 1) che sono repleti di cellule piuttosto voluminose, poliedriche, con citoplasma lievemente basofilo, nucleo vescicoloso e nucleolo prominente acidofilo. I tubuli sono dilatati e lo stroma interstiziale può essere infiltrato da gittate neoplastiche con successivo passaggio alla forma *diffusa* formata da cordoni di cellule rotonde o poligonali con scarso citoplasma, nucleo vescicoloso e nucleolo ben evidente. In molti casi è possibile rinvenire cellule multinucleate con abbondante citoplasma acidofilo granulare. Le figure mitotiche sono numerose ed a volte si riscontrano aree emorragico-necrotiche. È caratteristica, fino ad assumere valore diagnostico, la presenza di infiltrati linfocitari evidenti in sede perivasale e frammisti alle cellule tumorali (Fig. 2). Frequentemente le cellule spermatogeniche dei tubuli confinanti con la neoplasia vanno incontro ad atrofia.

Sertolioma

È una neoplasia, derivante dalle cellule di Sertoli, prevalentemente monolaterale, frequente nel cane e rara nei maschi delle altre specie animali.

Sono maggiormente colpiti soggetti di età variabile tra 8 e 11 anni, mentre l'età di rischio si abbassa notevolmente nei soggetti criptorchidi. Spesso i sertoliomi sono ormonoattivi e liberano in circolo ormoni femminilizzanti che causano involuzione del testicolo controlaterale, ginecomastia, attrazione per animali dello stesso sesso ed atrofia cutanea e pilosebacea che può sfociare in alopecia simmetrica. Altra conseguenza dell'ormonogenesi è la metaplasia squamosa dell'epitelio prostatico, dell'uretra e dei dotti deferenti.

Macroscopicamente la neoformazione si presenta generalmente compatta e formata da masse irregolarmente ovoidali, lobulate e trattenute dalla tonaca albuginea che a volte può essere notevolmente compressa.

La superficie esterna si presenta liscia o nodulare ed al taglio si può osservare protrusione della neoplasia che appare di colore bianco-grigiastro spesso associata a foci giallo bruni per la presenza di emosiderina e lipocromi. A volte si evidenziano aree piuttosto soffici per la presenza di cisti contenenti liquido chiaro. Lo stroma connettivale abbondante conferisce al sertolioma una notevole consistenza.

Le metastasi ai linfonodi regionali non sono frequenti anche se l'occasionale estensione del tessuto neoplastico a vasi venosi e linfatici del testicolo può provocare idrocele e marcato rigonfiamento dello scroto.

Istologicamente si distinguono una forma intratubulare ed una forma diffusa.

La forma *intratubulare*, più frequente, è caratterizzata da proliferazione di cellule fusate o cilindriche, disposte su più strati e con l'asse maggiore perpendicolare alla membrana basale (Fig. 3) che può essere infiltrata. Lo stroma ha un aspetto ialino e tende a formare pseudotubuli con disposizione cellulare in palizzate continue. Nelle forme ben differenziate le cellule neoplastiche hanno un citoplasma acidofilo, vacuolizzato, nucleo piccolo ed ipocromatico e scarse figure mitotiche.

Nelle forme indifferenziate le cellule, disposte in modo disorganizzato, sono di forma fusata, con citoplasma eosinofilo, nucleo allungato, pleiomorfo ed ipercromatico.

La forma *diffusa* è infiltrante, indifferenziata, ed è costituita da cellule poligonali, tondeggianti od ovoidali con scarsa tendenza a disporsi in palizzate. Anche nei casi

in cui la neoplasia infiltra tonaca albuginea, rete testis ed epididimo le mitosi non sono numerose. A volte le cellule tumorali si dispongono in più strati e formano cavità cistiche contenenti materiale simil colloide.

Interstizioma

È una neoplasia che origina dalle cellule interstiziali di Leydig e colpisce prevalentemente il cane, senza predisposizione di razza, in età media ed avanzata; occasionalmente è stata riscontrata nel gatto, bovino, suino ed equino.

Il criptorchidismo viene considerato come una importante causa predisponente specialmente nello stallone.

Nel bovino è più frequentemente colpita la razza Guernsey. La neoformazione, generalmente monolaterale e *macroscopicamente* espressa da noduli di diametro variabile tra 0,5 e 3 cm., ha una forma tondeggiante, è ben incapsulata e può protundere alla superficie di taglio. Raramente le dimensioni possono occupare la maggior parte del testicolo colpito ed in questo caso si tratta di confluenza di più noduli e sono indice di origine multicentrica. La consistenza è generalmente soffice con presenza di tenue stroma; la superficie di taglio si presenta omogenea, lievemente untuosa e di colore rosso giallastro. A volte si evidenziano formazione di cisti disseminate ed emorragie.

Alcuni tumori di Leydig producono un eccesso di androgeni con conseguente iperandrogenismo.

Istologicamente viene proposta una distinzione in *forma solida diffusa, forma angiomatoide* ed una forma intermedia definita *pseudoadenomatosa.*

La forma solida diffusa è caratterizzata da cordoni solidi o piccoli acini con sottile trama connettivale circondante vasi neoformati. Le cellule neoplastiche sono piuttosto voluminose, rotondeggianti o poligonali (Fig. 4) con abbondante citoplasma granulare o vacuolizzato spesso contenente lipocromi. A volte le cellule possono essere di forma allungata e disposte a palizzata attorno ai vasi sanguigni a formare pseudorosette. Le figure mitotiche sono generalmente piuttosto scarse.

La forma angiomatoide o cistico-vascolare è caratterizzata da cordoni di cellule neoplastiche che circondano lacune replete di plasma ed eritrociti con possibili ampi spazi vascolari circondati da cellule endoteliali. La rottura delle pareti può esitare in fenomeni emorragici.

La forma pseudoadenomatosa è considerata intermedia tra la solida diffusa e l'angiomatoide ed è caratterizzata da aggregati di cellule tumorali isolati da capillari e stroma vascolare.

Gli interstiziomi hanno generalmente una crescita lenta ed espansiva con compressione del parenchima limitrofo, sono per lo più benigni anche se a volte possono essere identificati carcinomi che provocano metastasi ai linfonodi regionali ed eccezionalmente a polmoni, milza e fegato.

Tumori primitivi multipli

A volte si possono osservare seminomi, sertoliomi ed interstiziomi contempora-

neamente nello stesso testicolo, sotto forma di tumori separati o di cellule, di diversa origine, tra loro frammiste. La più frequente combinazione riguarda il seminoma ed il sertolioma che istologicamente è caratterizzata da cordoni solidi tubulari di cellule con aspetto intermedio.

Teratoma

Si tratta di una neoplasia presente nell'equino e rarissima nelle altre specie. Colpisce più frequentemente i puledri criptorchidi.

Macroscopicamente il teratoma, singolo o multiplo, raggiunge dimensioni comprese tra 10 e 20 cm. ed è caratterizzato spesso da strutture multicistiche che al taglio lasciano defluire secrezioni mucoidi o sebacee. Frequentemente sono presenti masse solide, bianco-giallastre composte da mescolanza di tessuto adiposo, fibroso, cartilagineo ed osseo.

Istologicamente si possono osservare, contemporaneamente, strutture di derivazione ectodermica, neuroectodermica e mesodermica. Il testicolo controlaterale può presentare una ridotta spermatogenesi con gradi variabili di atrofia tubulare.

PROSTATA

Le neoplasie prostatiche colpiscono prevalentemente il cane in età avanzata e sono molto rare nelle altre specie animali.

Si osservano forme benigne e maligne di linea epiteliale (più frequenti) e mesenchimale.

L'**adenocarcinoma**, che può anche derivare da un preesistente adenoma, è macroscopicamente caratterizzato da un aumento di volume dell'organo che spesso si presenta deformato per la presenza di masse nodose ed asimmetriche di aspetto simil-fungoide e consistenza gommosa.

Istologicamente è suddiviso in due forme:

Adenocarcinoma papillare intraalveolare: Più frequente e formato da grossi alveoli irregolari nel cui lume si osservano proiezioni papillari dell'epitelio ghiandolare associate a detriti cellulari e mucina. Le cellule tumorali, rotondeggianti, ovalari ed allungate presentano un nucleo, generalmente situato nella parte basale, ipercromatico, un grosso nucleolo ed un indice mitotico non molto elevato (Fig. 5). Le cellule sono spesso vacuolizzate, con aspetto "a castone" e producono una secrezione mucinosa Alcian blu o PAS positiva. La capsula prostatica è frequentemente infiltrata da cellule neoplastiche.

Adenocarcinoma acinare: nel contesto di una marcata iperplasia fibromuscolare si osservano acini di varia grandezza con epitelio formato da piccole cellule disposte su uno o due strati che presentano un grado variabile di anaplasia. Occasionalmente sono presenti cellule tumorali isolate e contenute nello stroma scirroso.

L'adenocarcinoma può provocare metastasi ossee, ai linfonodi iliaci, pelvici e lombari e, più raramente coinvolgere rene, vescica, fegato, polmone e cuore.

Il **carcinoma**, segnalato nei carnivori domestici, colpisce soprattutto cani di età superiore agli 8 anni senza alcuna predisposizione di razza.

L'organo colpito si presenta aumentato di volume, con compressione di uretra e retto, di consistenza aumentata, di aspetto nodulare e di colore bianco-grigiastro. Non raro è il reperto di emorragie, cisti e formazioni ascessuali.

Istologicamente si osservano aspetti di *carcinoma squamoso* e di *carcinoma scarsamente differenziato*, quest'ultimo caratterizzato dalla perdita del tipico aspetto ghiandolare e formato da cellule epiteliali neoplastiche, a volte multinucleate, disseminate nello stroma fibromuscolare o raccolte in sincizi o nidi solidi.

Le mitosi sono numerose e le metastasi, linfoematiche, colpiscono i linfonodi pelvici e sottolombari nonché i polmoni.

Le neoplasie di linea mesenchimale sono rare e soprattutto rappresentate da fibromi e leiomiomi e dalla loro corrispondente forma sarcomatosa.

Per quanto concerne le *ghiandole bulbo uretrali* si segnala soltanto qualche sporadico caso di emangioma/emangiosarcoma nel becco.

PENE E PREPUZIO

Anche se con bassa incidenza possono essere colpite più specie di animali domestici, senza particolare predisposizione di razza. Si riscontrano neoplasie di linea epiteliale e mesenchimale. Nel cane una certa importanza assume il *tumore venereo trasmissibile* (tumore di Sticker), che presenta caratteristiche biologiche peculiari.

Papilloma: colpisce prevalentemente l'equino adulto od anziano, con localizzazione preferenziale a livello di glande e più raramente sulla superficie interna del prepuzio. È *macroscopicamente* caratterizzato da proliferazioni nodulari sessili di grandezza variabile e di aspetto a cavolfiore o moriforme.

Istologicamente è presente un aspetto papilliforme formato da cellule epiteliali parzialmente cheratinizzate associate a tenue stroma fibroso ed infiltrato di mononucleati.

Non sempre è agevole differenziare il papilloma dal carcinoma essendo frequenti le forme di transizione.

Il **Carcinoma a cellule squamose**, che frequentemente recidiva, è *macroscopicamente* formato da proliferazioni moriformi piuttosto voluminose con possibili ulcerazioni e necrosi. Può insorgere primitivamente o rappresentare l'evoluzione maligna del papilloma.

Istologicamente è espresso da proliferazioni di cellule pleiomorfe, presenza di ponti intercellulari e perle di cheratina; l'indice mitotico è piuttosto elevato. Le metastasi, seppur rare, si localizzano ai linfonodi inguinali superficiali e profondi e, molto raramente a polmoni e fegato. Occasionalmente possono essere colpiti il toro ed il cane, specie quest'ultima che generalmente non presenta aspetti di cheratinizzazione.

Nel suino è stato descritto un *papilloma genitale trasmissibile* di probabile origine virale, di forma rotondeggiante e di diametro massimo di circa 3 cm. L'aspetto *istologico* comprende un marcato ispessimento dello strato spinoso e lieve prolife-

razione del connettivo sottostante. Un sottile strato di cellule cheratinizzate riveste l'epitelio iperplastico.

Fibropapilloma

Neoplasia ad eziologia virale (papillomavirus) che colpisce il bovino, prevalentemente nei primi due anni di vita, con localizzazione più frequente a livello del glande.

L'aspetto *macroscopico* è caratterizzato da formazioni similfungoidi, nettamente lobulate, di colore variabile dal rosa al bianco-grigiastro. Frequentemente sono presenti ulcerazioni ed emorragie di origine traumatica.

Istologicamente si evidenzia marcata proliferazione neoplastica del tessuto connettivo ricoperto da epitelio squamoso stratificato che proietta digitazioni interpapillari nel contesto fibromatoso che, negli animali più giovani, assume spesso un aspetto sarcomatoso con frequenti mitosi.

In alcuni casi si può avere infiltrazione neoplastica dei tessuti circostanti e recidiva dopo ablazione chirurgica.

Tumore venereo trasmissibile (T. di Sticker)

Si tratta di un raro esempio di neoplasia trasmissibile tramite l'accoppiamento e per ora non è stato chiarito se l'eziologia sia virale o se si tratti di un tumore da innesto. Ha una diffusione cosmopolita, più frequente nelle aree tropicali, con segnalazione di numerosi casi nel continente europeo. In Italia è più frequente nelle regioni meridionali ed insulari.

Il tumore colpisce il cane, specie nella quale sono coinvolti i genitali esterni di entrambi i sessi: nel maschio trova la sua localizzazione elettiva nella parte basale del pene e nella parete interna del prepuzio.

Le metastasi sono molto rare anche se talvolta possono essere disseminate per via linfoematogena con localizzazione ai linfonodi inguinali, lombari, iliaci ed eccezionalmente a milza, fegato, SNC, cute e sottocute.

L'aspetto *macroscopico* è rappresentato da formazioni, singole o multiple, peduncolate o sessili, nodulari o papillari di consistenza variabile.

Le dimensioni variano da noduli di pochi mm. di diametro a formazioni che possono raggiungere i 15 cm. La porzione superficiale presenta frequentemente ulcerazioni.

Istologicamente il T. di Sticker presenta proliferazione di cellule reticolari immature con abbondante citoplasma, nucleo ipercromatico ed elevato indice mitotico. Le cellule neoplastiche, di forma ovalare, rotondeggiante o poliedrica, possono essere disposte in masse compatte, file o cordoni, oppure sono sparse in un tenue stroma (Fig. 6). È tipica la presenza di un grosso nucleolo centrale ed il citoplasma appare debolmente eosinofilico. Linfociti, plasmacellule e scarsi macrofagi possono essere disseminati nel contesto tumorale in quantità diversa a seconda del momento evolutivo.

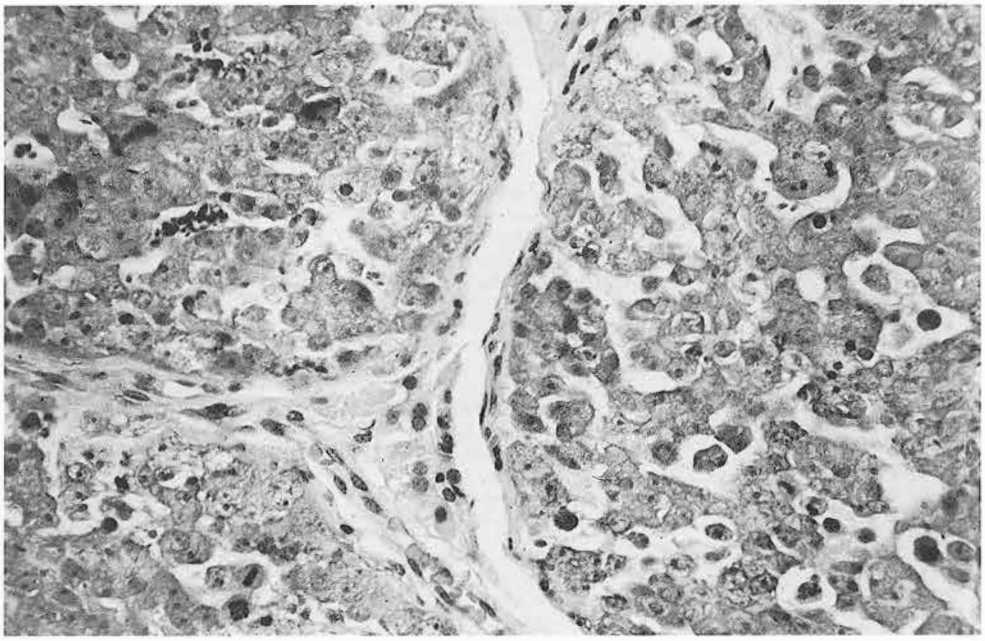

Figura 1 - Testicolo di cane: microfotografia di seminoma con tubuli repleti di cellule voluminose e poliedriche (E.E. forte ingrandimento)

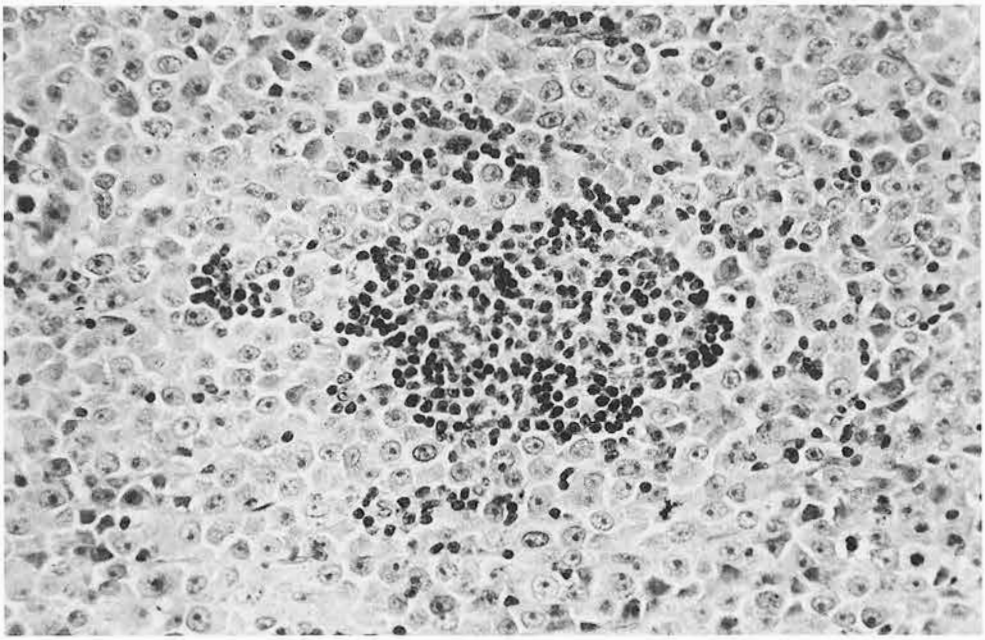

Figura 2 - Testicolo di cane: microfotografia di seminoma diffuso in cui si evidenziano cellule rotondeggianti e poligonali ed infiltrato linfocitario (E.E. medio ingr.).

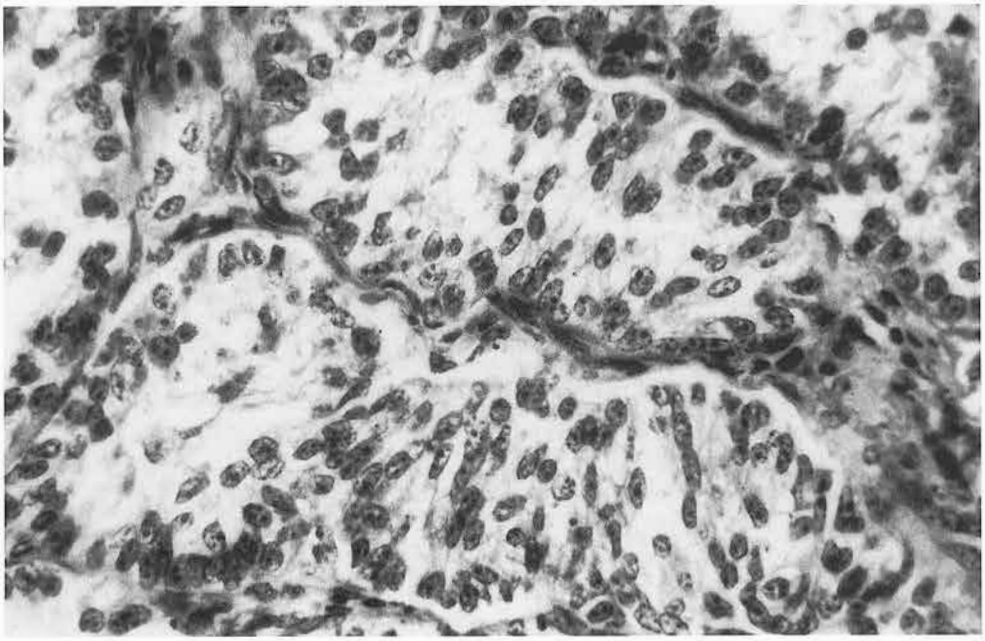

Figura 3 - Testicolo di cane: microfotografia di sertolioma intratubulare con proliferazione di cellule fusate (E.E. forte ingrand.)

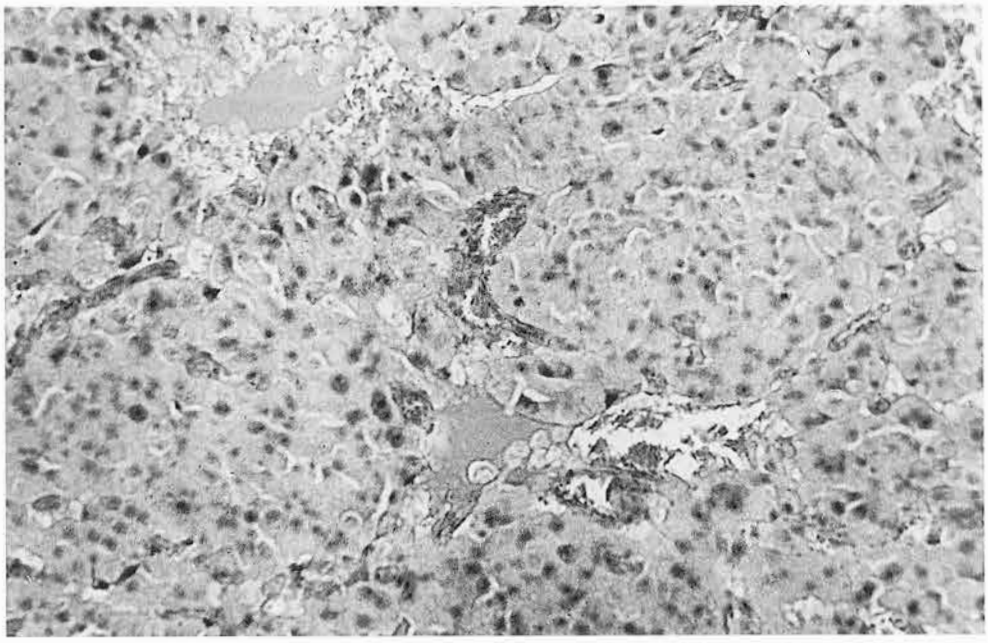

Figura 4 - Testicolo di cane: microfotografia di interstizioma diffuso (E.E. medio ingrand.)

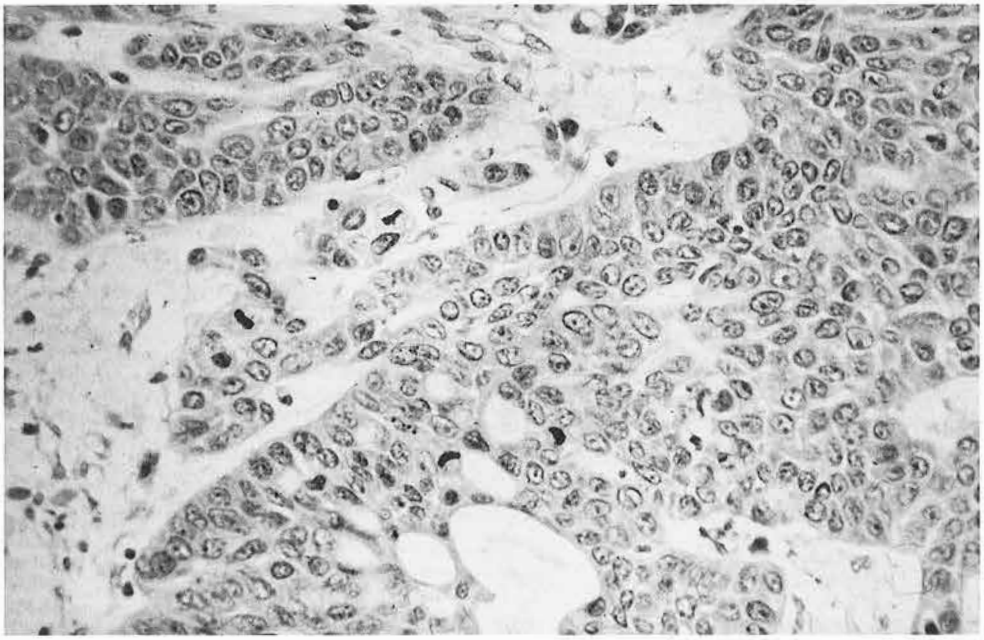

Figura 5 - Prostata di cane: microfotografia di adenocarcinoma intraalveolare (E.E. medio ingran.).

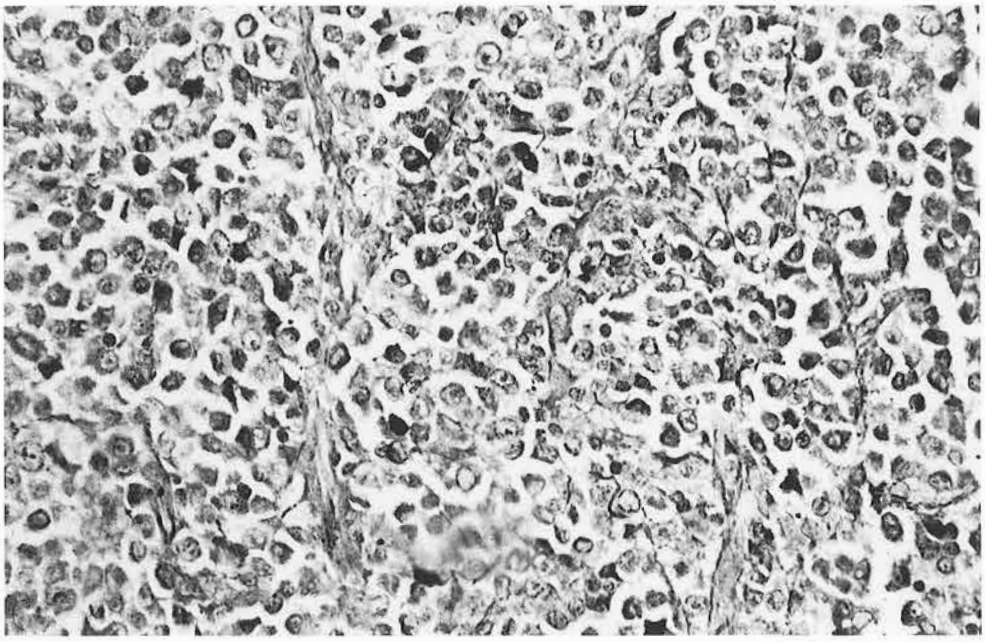

Figura 6 - Pene di cane: microfotografia di tumore venereo trasmissibile espresso da proliferazione di cellule reticolari separate da una sottile trama fibrillare. (E.E. medio ingrand.).

BIBLIOGRAFIA

1) DURHAM S.K. and DIETZE A.E. (1986) *Prostatic adenocarcinoma with and without metastasis to bone in dogs.* J. Am. Vet. Med. Assoc., 188; 1432-1436.

2) EVANS J.E., JR. ZONTINE W. and JR. GRAIN E. (1985) *Prostatic adenocarcinoma in a castrated dog.* J. Am. Vet. Med. Assoc. *186*, 78-80.

3) FINAZZI M., CAMMARATA G. (1981) *Histopathologic observations on Sertoli cell tumors in dog.* Tumori, *67*, 391-398.

4) LEAV I. and LING G.V. (1968) *Adenocarcinoma of the canine prostate.* Cancer *22*, 1329-1345.

5) MCENTEE K. (1990) *Reproductive Pathology of Domestic Mammals.* Academic Press, Inc. San Diego.

6) NIELSEN S.W. and LEIN D.H. (1974) *Tumours of the testis.* Bull. W.H.O., *50*, 71-78.

7) NIELSEN S.W. and KENNEDY P.C.(1990) *Tumors of the Genital Systems.* In Moulton J.: *Tumors in Domestic Animals.* III Ed. University of California Press, Los Angeles, 479-517.

8) NIELSEN S.W. and KENNEDY P.C. (1993) *Tumors of the Genital System.* In Jubb K.V.F., Kennedy P.C. and Palmer N.: *Pathology of Domestic Animals.* III Ed., Academic Press, Inc., London, 479-502.

9) PANDOLFI F. and ROPERTO F. (1983) *Seminoma with multiple metastases in a zebra (Equus Zebra) x mare (Equus Caballus).* Equine Vet. J., *15*, 70-72.

10) REIFINGER M. (1988) *Statistical investigations on the occurrence of testicular neoplasms in domestic animals.* J. Vet. Med. (A), *35*, 63-72.

11) SMITH B.L., MORTON L.D., WATKINS J.P., TAYLOR T.S. and STORTS R.W. (1989) *Malignant seminoma in a cryptorchid stallion.* J. Am. Vet. Med. Assoc., *195*, 775-776.

12) TRIGO F.J., MILLER R.A. and TORBECK R.L. (1984) *Metastic Equine Seminoma: Report of two cases.* Vet. Pathol. *21*, 259-260.

13) VALENZA F. (1995) *Apparato Genitale Maschile.* In Guarda F. e Mandelli G.: *Trattato di Anatomia Patologica Veterinaria.* Seconda Ed., UTET, Torino, 561-575.

14) WITHROW S. and REEVES N. (1996) *Tumors of the Male Reproductive Tract.* In Withrow S. and Mac Ewen E.G.: *Small Animal Clinical Oncology*, II Ed. W.B. Saunders Company, Philadelphia, 373-379.

M. CASTAGNARO, F. GUARDA

CLASSIFICAZIONE E CARATTERISTICHE MORFOLOGICHE DEI TUMORI DEL SISTEMA NERVOSO NEI MAMMIFERI DOMESTICI

Facoltà di Medicina Veterinaria - Dipartimento di Patologia Animale - Università degli Studi di Torino

1. CARATTERISTICHE GENERALI

Le neoplasie primitive che colpiscono il Sistema Nervoso (SN) degli animali domestici sono relativamente frequenti e negli animali che raggiungono la senilità, come ad esempio il cane, possono raggiungere una incidenza ed una tipologia non molto dissimile a quelle segnalate nell'uomo (1-3%) (1, 2). Nel cane e nel gatto, l'incidenza di ogni tipo di tumore del SNC, con qualche eccezione quale il medulloblastoma, aumenta con l'età (3). Tuttavia in uno studio condotto sulla localizzazione e sulla tipologia di neoplasie primarie in cani di età inferiore ai sei mesi, viene riportato un rischio 10,9 volte maggiore di sviluppare una neoplasia a localizzazione encefalica rispetto agli adulti (4).

Nel cane, le razze brachicefale (Boxer, Boston Terrier, Bulldog inglese) presentano una paggiore predisposizione all'insorgenza di alcune neoplasie. Non si osserva invece predisposizione di sesso. Oltre alle caratteristiche biologiche di un dato tumore (tipo e velocità di crescita), il concetto di malignità nelle neoplasie del SNC è legato a fattori di tipo anatomico quali la scarsa riserva di spazio disponibile per la crescita neoplastica ("space occupyng lesions") e la localizzazione a strutture cerebrali e midollari con diversa tolleranza alle alterazioni vascolari e funzionali derivanti dallo sviluppo della massa neoplastica. Nell'uomo ma ancora negli animali domestici, esiste una correlazione tra localizzazione e caratteristiche biologiche di una neoplasia (5). Le metastasi extraneurali di tumori primitivi del SNC sono estremamente rare e sempre post-chirurgiche con una possibile eccezione per il meningioma (6, 7, 8). Il carcinoma dei plessi corioidei può dare metastasi attraverso il liquido cefalorachidiano.

2. CLASSIFICAZIONE

Se si eccettuano le forme primitive che insorgono negli animali giovani, i tumori del SNC vengono modernamente visti come l'esito della trasformazione neoplastica di cellule adulte (9). La loro classificazione viene effettuata sulla base delle loro caratteristiche morfologiche in relazione a quelle dell'ipotetica cellula di origine (Tab. 1). Tuttavia molto spesso sono osservabili nello stesso tumore aree a differenziazione mista (oligodendrociti e astrociti) che vengono quindi classificati sulla base del tipo cellulare prevalente o forme molto anaplastiche di difficile collocazione. Infine la possibilità di un grading istologico si basa sulla presenza di sdifferenziazione, pleomorfismo, indice mitotico, invasività, necrosi a "carta geografica" (Fig. 5) ed emorragie (2).

3. COLORAZIONI ISTOCHIMICHE ED IMMUNOISTOCHIMICHE DI IMPORTANZA DIAGNOSTICA

Sebbene la maggior parte delle informazioni istologiche siano ottenibili dai comuni preparati in ematossilina/eosina dopo adeguate procedure di fissazione (formalina tamponata 4% in volume 5-10 volte superiore alla massa da fissare; fissazione del cervello e del midollo spinale in toto, taglio in sezioni coronali dopo adeguata fissazione), altre colorazioni istochimiche o immunoistochimiche possono fornire ulteriori dati per una più precisa caratterizzazione istogenetica delle neoplasie del SNC. Nella tabella 2 vengono riassunte le principali metodiche istochimiche ed immunoistochimiche relative all'identificazione di specifici tipi cellulari più comunemente coinvolti nelle neoplasie del SNC ed alcuni elementi di morfologia ultrastrutturale di utilità diagnostica.

4. TUMORI DELLA LINEA GLIALE

Numerose neoplasie della linea gliale si possono presentare con aree in differenziazione astrocitica, oligodendrocitica o ependimale in cui risulta di difficile stima la prevalenza di una popolazione sull'altra. Appare quindi più appropriata, in questi casi, la dizione di *gliomi misti.*

4.1. Astrocitoma (AC)

L'AC è una neoplasia costituita prevalentemente da astrociti. Rappresenta il tumore del SNC più frequente ed è stato descritto in cane, gatto, bovino e suino. Nel cane colpisce più frequentemente le razze brachicefale. La localizzazione in ordine di frequenza è rappresentata dalla sostanza bianca degli emisferi cerebrali (lobi temporali), talamo, tronco encefalico, cervelletto e midollo spinale. Negli animali mancano dati precisi riguardo alla correlazione tra comportamento biologico, aspetti istopatologici e localizzazione che si osservano invece nell'uomo.

L'aspetto macroscopico alla superficie di taglio può essere vario in relazione al tipo istologico ed alla presenza di emorragie, necrosi e formazioni cistiche mentre i margini della lesione sono quasi sempre molto sfumati e di difficile individuazione (tipo di crescita infiltrativa). Tuttavia, anche le forme più anaplastiche generalmente non invadono il IV ventricolo o protundono sulla superficie degli emisferi cerebrali.

L'aspetto istologico dell'AC è estremamente vario e talvolta anche molto complesso. Per questo esiste una diffusa sottoclassificazione dell'AC che prende in considerazione la morfologia citologica e le caratteristiche architetturali, non sempre accettata da tutti gli Autori. Nelle forme più differenziate i tipi cellulari più frequenti sono il fibrillare (astrociti con fibrille intracitoplasmatiche - PTAH positivo) (Fig. 4), il protoplasmatico (mancanza di fibrille intracitoplasmatiche - PTAH negativo), il gemistiocitico (corpi cellulari più grandi, abbondante citoplasma eosinofilo, nuclei eccentrici, simile ai tipi cellulari osservabili nell'astrogliosi reattiva) e il pilocitico (cellule fusiformi-bipolari con processi fibrillari particolarmente svilup-

pati) talvolta denominato spongioblastoma (8) (Fig. 1). Nelle forme indifferenziate anaplastiche (*AC anaplastico, spongioblastoma polare, astroblastoma*, diverse forme del *glioblastoma*) solamente poche cellule possono essere riconosciute come astrociti mentre la maggioranza della popolazione presenta uno spiccato pleomorfismo caratterizzato da forme fusate, poligonali, rotonde non infrequentemente associate a cellule giganti mono- o polinucleate. In queste forme anaplastiche altre caratteristiche possono essere l'elevato indice mitotico, il pleomorfismo nucleare, la presenza di zone necrotiche o emorragiche (Fig. 5), le figure a palizzata perivascolari e la spiccata proliferazione vascolare. Se si eccettuano le comuni caratteristiche istopatologiche di malignità mancano criteri precisi per un grading istopatologico da correlare con il comportamento biologico di un dato tumore.

4.2. Oligodendroglioma (OG)

L'OG è una neoplasia costituita prevalentemente da oligodendrociti. Rappresenta circa il 10% dei tumori primari del SNC ed è stato osservato in cane, gatto e bovino. Nel cane colpisce più frequentemente le razze brachicefale e gli individui adulti (5-11 anni). Le localizzazioni più frequenti sono agli emisferi cerebrali più craniali (lobi frontale, olfattivo e pririforme), diminuendo di importanza spostandosi caudalmente (lobi parietale ed occipitale). Macroscopicamente, è possibile osservare masse solide ben demarcate, spesso a contatto con il lume ventricolare, che alla superficie di taglio presentano un colorito grigio-bluastro ed aree translucenti. Necrosi ed emorragie non sono comuni mentre spesso l'OG può invadere gli spazi ventricolari o protundere sulla superficie degli emisferi. L'aspetto istologico è piuttosto tipico ed è caratterizzato da una popolazione cellulare molto densa ed uniforme, disposta in file o a gruppi. Le cellule neoplastiche presentano un nucleo centrale, sferico o ovalare, con cromatina addensata al quale fa da sfondo un citoplasma particolarmente chiaro, da cui deriva l'aspetto a "favo d'api" o a "uovo fritto" (Fig. 2). Altri elementi tipici sono la spiccata proliferazione vasale capillare con la formazione di anse simil-glomerulari a pareti prominenti, le aree mixoidi e di calcificazione. Nelle forme anaplastiche prevalgono le aree necrotiche mentre gli aspetti citologici possono essere molto vari.

4.3. Microglioma (MG)

Alcuni Autori (9, 12) distinguono nel cane un gruppo di tumori molto rari della linea microgliale. Si tratta di tumori molto rari che esulano dagli scopi del presente lavoro. Per approfondimenti si rimanda alla bibliografia sopra citata.

4.4. Ependimoma (EP)

L'EP è una neoplasia composta da cellule ependimali ed è stata descritta in cane, gatto, bovino e ratto. Rappresenta una neoplasia piuttosto rara e mancano quindi dati precisi relativi a particolari predisposizioni di età, razza o sesso. La localizza-

zione può essere ovunque nel sistema ventricolare (ventricoli laterali, terzo ventricolo, quarto ventricolo e canale centrale del midollo). L'aspetto macroscopico è carnoso con numerosi piccoli rilievi che ne determinano al tatto una sensazione granulare mentre la consistenza ed il colore, normalmente valutati dopo la fissazione, possono variare in relazione alla presenza di aree necrotiche, cistiche o mixoidi. Il tumore crescendo per espansione, comprime molto spesso le strutture subependimali. Istologicamente, questa neoplasia è formata da cellule poligonali con margini citoplasmatici non ben definiti e nuclei ipercromatici allungati, disposte a formare rosette o pseudorosette (perivascolari) (Fig. 6). Con la colorazione PTAH è possibile osservare la presenza nelle cellule ependimali dei corpi basali (belafaroblasti). È generalmente osservabile un discreto stroma glio-vascolare. Le forme più maligne dell'EP presentano caratteristiche istologiche più anaplastiche (aumento indice mitotico, crescita più veloce e invasiva) e possono dare metastasi lungo il sistema ventricolare. La diagnosi differenziale con forme indifferenziate che originano dal tubo neurale (carcinoma plessi corioidei, neuroblastoma) si basa sulla presenza delle rosette vere e dei blefaroblasti.

4.5. Papilloma/carcinoma dei plessi corioidei (P/CPC)

Sotto questo termine vengono classificate le neoplasie benigne e maligne che originano dall'epitelio dei plessi corioidei. Rappresentano un gruppo di neoplasie non infrequenti, generalmente benigne che colpiscono prevalentemente il cane anche se descritte in cavallo, gatto e bovino. Nel cane insorgono dopo i due anni di età, colpiscono due volte più frequentemente il sesso maschile, localizzandosi a livello di quarto ventricolo, ventricolo laterale e terzo ventricolo e sono comunemente associati ad idrocefalo a causa di un aumento della produzione di liquor e/o a fenomeni ostruttivi. L'aspetto macroscopico è quello di una massa ben definita, irregolarmente granulare o a cavolfiore, con superficie di taglio di colorito variegato, spesso protundenti al di fuori dell'angolo cerebello-pontino.

Istologicamente anche le forme classificate come maligne (CPC) possono presentare un aspetto molto simile a quelle dei normali plessi corioidei, caratterizzato da proiezioni papilliformi con un esile core fibro-vascolare ricoperto da un unico strato di cellule cuboidali o cilindriche (Fig. 7). Le mitosi sono infrequenti mentre si possono osservare necrosi, emorragie e calcificazioni. Con l'ausilio di colorazioni tricromiche è possibile mettere in evidenza la presenza di collagene nello stroma, altro carattere differenziale con l'EP.

5. Tumori delle linea neuronale

Rappresentano un gruppo di neoplasie rare che colpiscono gli animali in giovane età e che derivano probabilmente da cellule del primitivo neuroepitelio. Le classificazioni istopatologiche dei tumori della linea neuronale derivate dalla medicina umana (10) e quelle operate dai diversi autori nell'ambito veterinario (9, 11) risultano particolarmente diverse fra di loro e quindi potenzialmente confondenti. Esistono infine forme a localizzazione nel SNC caratterizzate da gradi estremi di

anaplasia che vengono classificate come forme *neuroectodermiche non differenziate.*

5.1. Ganglioneuroma (GN - gangliocitoma), ganglioglioma (GG) e ganglioneuroblastoma (GNB)

Il GN è una neoplasia composta prevalentemente da cellule gangliari mature associate ad elementi gliali non-neoplastici. Nel GG invece le cellule gliali sono in proliferazione neoplastica. Nelle forme anaplastiche (GNA, GGA), si osservano aree di anaplasia mentre nel GNB si repertano stadi differenziativi che variano da neuroblasti a cellule gangliari mature. Si tratta di tumori molto rari descritti nel cane e nel bovino che possono interessare il SN a diversi livelli quali il cervelletto, i gangli dei nervi cranici, i gangli del SN autonomo e la porzione midollare del surrene. Per le caratteristiche istopatologiche piuttosto complesse ed estremamente varie di questo gruppo di neoplasie rimandiamo alla bibliografia (9, 11, 13, 14).

5.2. Neuroblastoma cerebrale (NBC) e medulloblastoma (MB)

Si tratta di forme neoplastiche poco differenziate a localizzazione cerebrale e cerebellare rispettivamente, composte da neuroblasti.

Il NBC è una forma molto rara che si localizza agli emisferi cerebrali fronto-parietali. Il MB o neuroblastoma cerebellare, di gran lunga la forma più frequente negli animali domestici, è stato descritto a carico del verme del cervelletto in cani, bovini, gatti e suini di giovane età. Altra localizzazione tipica nel cane adulto è quella agli emisferi cerebellari. L'aspetto macroscopico è quello di masse ben delimitate, di colorito bianco-grigio-rossastro, friabili, di consistenza molle e con superficie esterna irregolare ed anfrattuosa. Il MB può accrescersi ventralmente erodendo ed ostruendo il quarto ed il terzo ventricolo e dare metastasi attraverso il liquido cefalo-rachidiano. Istologicamente, il MB si presenta compatto, costituito da piccole cellule fortemente addossate le une alle altre (Fig. 3). Il citoplasma si presenta molto scarso con margini non ben definiti mentre il nucleo è uniforme, ipercromatico di forma rotondeggiante o allungata. Si possono inoltre osservare pseudorosette ed aree di differenziazione mioblastica ed astrocitaria.

5.3. Neuroblastoma periferico (NBP)

Sotto questa dizione vengono raggruppati una serie di forme neoplastiche di derivazione dalla cresta neurale (9) che possono in qualche modo rappresentare le forme blastiche o immature del GN. Le localizzazioni sono quindi in parte sovrapponibili a quelle viste in precedenza per il GN (gangli sistema autonomo, midollare del surrene) con l'aggiunta però del neuroblastoma olfattivo a sede nasale. Gli animali colpiti dal NBP sono essenzialmente il bovino ed il cane. Macroscopicamente il NBP presenta caratteristiche sovrapponibili alla forme intracraniche mentre istologicamente si osservano più costantemente la formazione di rosette e pseudorosette

e gradi variabili di necrosi. Le forme di derivazione dal SN simpatico che colpiscono la midollare del surrene e altri gangli (spesso denominate *simpaticoblastoma*) danno frequentemente metastasi ai linfonodi iliaci, al fegato e al pomone.

6. ALTRI TUMORI DI DERIVAZIONE DALLA CRESTA NEURALE

6.1. Meningioma (MG)

Il MG è una neoplasia che origina dalle cellule dell'aracnoide e rappresenta uno dei tumori intracranici più frequenti in cane, gatto, cavallo, bovino e pecora. Nel gatto colpisce soprattutto gli individui anziani dove frequentemente si possono osservare localizzazioni multiple. Nel cane il MG dimostra una incidenza più elevata nell'età adulta o senile ed una predilezione per le razze dolicocefale. Le localizzazioni più tipiche sono rappresentate dalla base cranica ed in sede parasagittale. Non sono infrequenti tuttavia le sedi spinali e retrobulbari.

L'aspetto macroscopico è quello di una massa dura di forma diversa (sferoidale, multilobata, placoide), a margini ben definiti, di colorito grigio-biancastro, talvolta attaccate alla dura madre. Istologicamente, pur avendo come caratteristica la formazione di spirali e vortici cellulari, il MG può essere ulteriormente suddiviso in sottotipi quali il transizionale (cellule simil-fibroblastiche riunite in isolotti o nidi a forma di vortice contenenti corpi ialini o psammomatosi) (Fig. 8 e 9), il fibroblastico (cellule simil-fibroblastiche riunite più frequentemente a palizzata con fibre collagene abbondanti), l'angioblastico (presenza di vasi neoformati) il meningoendoteliomatoso (composto da masse di cellule con confini cellulari poco evidenti, simil-sinciziali) e la forma psammomatosa (caratterizzata dalla calcificazione e necrosi degli isolotti o nidi di cellule a vortice). Nel MG sono inoltre spesso osservabili la presenza di cellule giganti, di metaplasia osseo o cartilaginea, di necrosi e di un infiltrato infiammatorio cronico. Come già osservato nella caratteristiche generali, il meningioma (in particolare l'istotipo meningoendoteliomatoso nel cane) può dare metastasi, prevalentemente a sede polmonare.

6.2. Tumori delle guaine mieliniche (TGM)

Esiste una notevole confusione sia nella terminologia sia nella/e probabile/i cellula/e di origine delle neoplasie delle guaine mieliniche. Secondo alcuni Autori, *schwannomi (SN), neurilemmomi (NM), neurofibromi (NF)* e *neurofibrosarcomi (NFS)* originerebbero dalle cellule di Schwann (15) mentre secondo altri nello sviluppo di queste neoplasie, soprattutto a livello periferico, potrebbero essere coinvolte cellule del perinevrio (9, 16). Inoltre, mentre alcuni Autori sostengono che esistono due forme di SN, il neurilemmoma ed il neurofibroma (17), secondo altri il termine neurofibroma dovrebbe essere abbandonato (9). Ulteriori complicazioni possono insorgere a livello cutaneo dove utilizzando criteri istopatologici la diagnosi differenziale tra TGM, emangiopericitoma e fibroma può essere molto difficile.

Tuttavia, dal momento che si tratta di neoplasie che si comportano biologicamen-

te in modo simile e nel tentativo di semplificare indicheremo questo gruppo di tumori con il termine di TGM.

Il TGM viene comunemente diagnosticato nel cane, dove si osserva come una massa singola a carico dei nervi cranici (V, VII), spinali (C), del plesso brachiale o lombosacrale, e nel bovino dove si localizza generalmente come masse multiple a carico di plesso brachiale, nervi intercostali, nervi linguali e cardiaci e nervi spinali cervicali, come nodulo singolo a livello del nervo acustico.

Macroscopicamente il TGM si può osservare come noduli singoli o multipli di consistenza dura o gelatinosa, di colorito grigio-biancastro, spesso in diretta associazione con il decorso di un nervo periferico. Tipiche forme "a manubrio" possono essere osservate quando il tumore a carico di un nervo spinale cresce entrando od uscendo dal foro intervertebrale. L'aspetto istologico delle forme ben differenziate è caratterizzato dal presenza di due tipi di tessuto: Antoni tipo A e Antoni tipo B. Nel primo si osserva la presenza di cellule fusiformi bipolari con nucleo ovoidale allungato e citoplasma poco definito, disposte in modo compatto a formare fasci, spirali o figure a palizzata ("Verocay bodies"). Nel secondo le cellule diventano pleomorfe, perdono la loro compattezza mentre la matrice extracellulare si presenta più abbondante ed eosinofila. Le forme di TGM periferiche tendono tuttavia a dimostrare molto frequentemente caratteristiche citologiche ed architetturali più irregolarmente pleomorfe, non rigidamente inquadrabili nei tessuti tipo A e B di Antoni. In qualche caso inoltre a carico della matrice si possono osservare differenziazioni di tipo mixoide (Fig. 10), condroide od osteoide. Secondo alcuni Autori infine, le caratteristiche sopra descritte sono da attribuire al NM mentre il NF mancando dei due istotipi, dimostra invece fibre collagene meno eosinofile, ceree, una trabecolatura lassa che si estende in varie direzioni e la presenza di cellule fusiformi disposte a bande o a file intrecciate (17). A livello cutaneo l'associazione della neoplasia con un nervo ha un'importanza diagnostica fondamentale.

Secondo alcuni Autori (17), le cellule di Schwann sono in grado di dare origine ad un altro tipo neoplastico a sede cutanea denominato *neurotecoma* e caratterizzato da nidi o cordoni cellulari di tessuto neuroide.

Infine solo recentemente, sulla base della presenza di una membrana basale continua e di materiali similmielinici, anche il *tumore a cellule granulari (TCG)* tende ad essere considerato una neoplasia originante dalle cellule di Schwann. Denominato anche mioblastoma a cellule granulari o sarcoma alveolare dei tessuti molli, il TCG ha come localizzazione tipica nel cane la lingua, mentre nel cavallo si localizza più frequentemente a carico del polmone. Da un punto di vista istologico, la neoplasia è caratterizzata dalla presenza di grosse cellule con citoplasma chiaro contenente una fine granulazione PAS-e Sudan nero-positiva e nucleo di aspetto vario (Fig. 11).

7. TUMORI DI ORIGINE VASCOLARE E NEURODERMICA

7.1. Emangioma ed emangiosarcoma (EG, EGS)

Si tratta di rare neoplasie localizzate a livello del SNC, descritte in cane, cavallo e suino e caratterizzate dalla proliferazione benigna o maligna di elementi degli endo-

teli ematici. Per la loro descrizione si rimanda al capitolo sulle neoplasie del sistema cardiovascolare.

7.2. Linfoma istiocitico primario (LIP - reticolosarcoma)

Si tratta di un linfoma primario del SNC descritto nel cane e localizzato prevalentemente a livello encefalico (diencefalo e tronco encefalico). Macroscopicamente il LIP può essere repertato come noduli singoli o multipli che alla superficie di taglio possono presentare aspetti diversi. L'aspetto istologico è quello tipico di un linfoma "istiocitico" con cellule caratterizzate da nucleo vescicoloso di forma irregolare con nucleolo ben evidente, e da un citoplasma più o meno abbondante debolmente acidofilo con margini cellulari più o meno evidenti (Fig. 12). Le cellule, che possono dimostrare gradi diversi di pleomorfismo, sono disposte in modo compatto talvolta intercalate da fibrille reticolari.

7.3. Sarcoma (SR)

Sotto questa dizione vengono spesso diagnosticate forme indifferenziate o anaplastiche di tumori con origini cellulari diverse (meningiomi maligni, forme neuroectodermiche o gliali altamente anaplastiche).

8. TUMORI DERIVANTI DA RESIDUI EMBRIONALI

8.1. Cordoma (CD)

IL CD è una neoplasia piuttosto rara negli animali domestici che deriva da residui della notocorda. Il CD viene descritto con una certa frequenza nel visone e nel furetto. Per le caratteristiche istologiche di questa neoplasia si rimanda alla bibliografia (18).

8.2. Tumori della linea germinale (TLG)

Si tratta di rare forme di germinoma e di teratocarcinoma, a sede generalmente soprasellare, descritte prevalentemente nel cane. L'aspetto istologico è caratterizzato da tre tipi cellulari prevalenti. Il primo è sovrapponibile al seminoma o al disgerminoma; il secondo presenta cordoni di cellule epatoidi separate da sinusoidi vascolari mentre nel terzo si osservano cellule epiteliali che formano strutture acinari (19).

8.3. Craniofaringioma (CF)

Si tratta di un tumore benigno derivante dai residui dell'ectoderma orofaringeo

(tasca di Rathke), localizzato in sede sellare o soprasellare e istologicamente caratterizzato dalla presenza di aree solide o cistiche in cui la componente cellulare (cuboidale o cilindrica spesso in metaplasia squamosa) è riunita in nidi o tapezza le cisti.

8.4. Nefroblastoma spinale (NBS)

Il NBS, denominato da molti autori anche *neuroepitelioma*, è una neoplasia a sede spinale T_{10}-L_2) descritta nel cane di giovane età che si sviluppa verosimilmente da residui embrionali non-neuroectodermici e che dimostra caratteri molto simili se non sovrapponibili al nefroblastoma renale. Il NBS presenta una spiccata aggressività locale (20).

9. TUMORI DELLA GHIANDOLA PINEALE

9.1. Pinealomi (PL)

I PL sono rari tumori descritti in cane, cavallo e bovino che originano verosimilmente dalla ghiandola pineale e che posseggono caratteristiche istologiche simili al medulloblastoma.

10. TUMORI METASTATICI

Sebbene vengano da molti considerate poco frequenti, le metastasi al sistema nervoso centrale sono probabilmente sottostimate in relazione alla non sistematica osservazione del cervello e del midollo spinale ed alla mancanza di segni clinici neurologici nei pazienti affetti da forme neoplastiche avanzate. In ogni caso, nella nostra esperienza, i tumori che più frequentemente danno metastasi al SNC sono rappresentati dagli *adenocarcinomi mammari* (Fig. 14), dal *carcinoma bronchioloalveolare* e dall'*adenocarcinoma prostatico* in cane e gatto, i *linfomi* e le *leucemie linfocitiche* in cane, gatto e bovino (Fig. 13), l'*emangiosarcoma* in cane e gatto ed il *melanoma maligno* in cane, gatto e cavallo. Occorre infine ricordare le neoplasie che possono interessare il SNC per contiguità (*tumori ipofisari, osteomi* ed *osteosarcomi nasali, vertebrali e tentoriali*) dando origine a lesioni da compressione.

Tabella 1 - Classificazione istologica dei tumori primitivi del Sistema Nervoso

Linea neuronale	Linea gliale	Cresta neurale	Neuroderma e Tessuto vascolare	Residui embrionali
Gaglioneuroma	Astrocitoma	Meningioma	Linfoma istiocitico primario	Cordoma
Ganglioglioma	Oligodendroglioma	Tumore delle guaine mieliniche	Sarcomi indiff.	Tumori della linea germinale
Gaglioneuroblastoma	Ependimoma	Tumore a cellule granulose	Emangioma	Craniofaringioma
Neuroblastoma cerebrale	Papilloma/Carcinoma P. Corioidei		Emangiosarcoma	Nefroblastoma spinale
Medulloblastoma	Gliomi misti			
Neuroblastoma periferico	Gliomi anaplastici			
	Microglioma			

aTabella 2 - Reazioni istochimiche (IS) ed immunoistochimiche (IIC) ed elementi di morfologia ultrastrutturale (EM) utili nella diagnosi dei principali tumori del SN.

Neoplasia	Strutture rilevabili con IIC	Reazioni IS	EM
Tumore linea neuronale	Neurofilamenti (H, M, L), Sinaptosina, gamma-NSE		Granuli neurosecretori giunzioni rudimentali, proiezioni citoplasmatiche similneuritiche
AC	GFAP, S-100, glutamina sintetasi	PTAH, Impr. Ag, Masson	Filamenti gliali, fibre di Rosenthal
OG	GFAP, MAG, Vimentina		
EP	GFAP	PTAH	Giunzioni cellulari, ciglia, corpi basali
P/CPC	TIR, CAC	PTAH, Masson	Mancanza di ciglia e corpi basali, stroma con collagene
MG	EMA, vimentina		Desmosomi
TGM	S-100, GFAP, BMP		Giunzioni rudimentali, membrana basale, corpi di Luse
EG, RGS	Antigene Fattore VIII-associato	GS-I	Corpi di Weibel-Palade
TCG		PAS, Sudan nero	Membrana basale

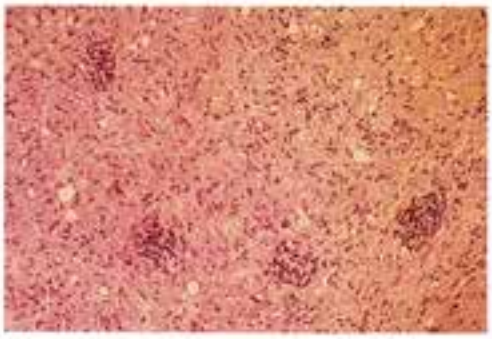

Fiugra 1 - Cane, spongioblastoma. Possono essere osservate due aspetti delle cellule neoplastiche: nel primo le cellule si riuniscono a formare nidi mentre nel secondo assumono un aspetto simil-fibroblastico. E.E., medio ingrandimento.

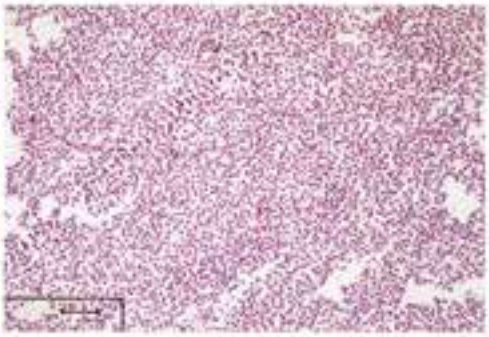

Figura 2 - Cane, oligodendroglioma. Tipico aspetto a "favo d'api". E.E., medio ingrandimento.

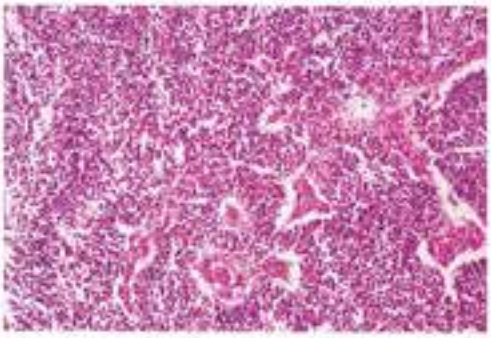

Figura 3 - Bovino, medulloblastoma. Le cellule neoplastiche, piuttosto piccole, si presentano addossate le une alle altre ed in più punti formano pseudorosette perivascolari. E.E., medio ingrandimento.

Figura 5 - Gatto, astrocitoma anaplastico. Il tessuto neoplastico composto da cellule fortemente addossate le une alle altre presenta le tipiche necrosi a carta geografica. E.E., piccolo ingrandimento.

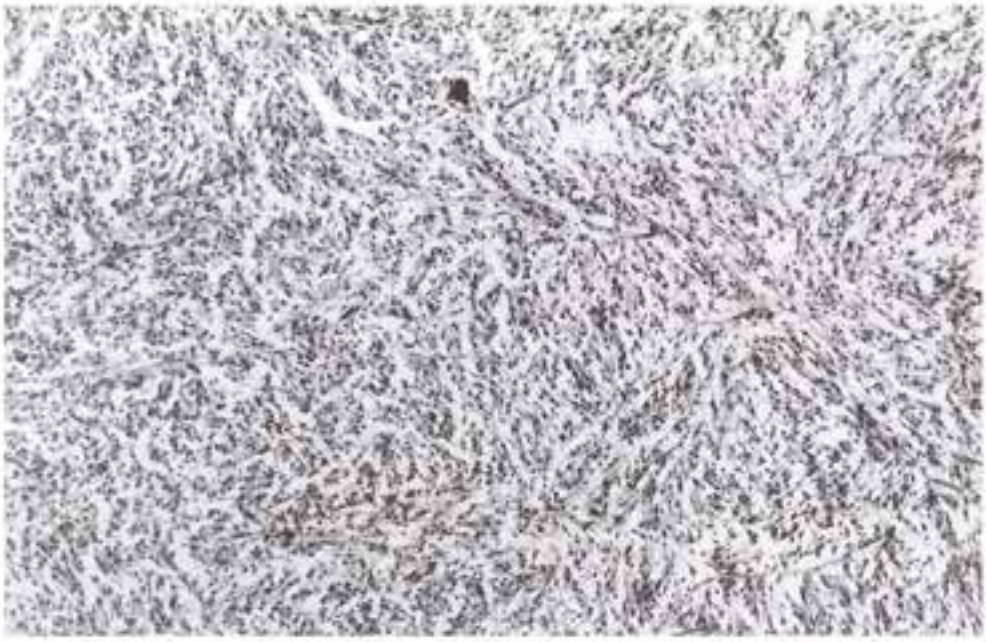

Figura 4 - Cane, astrocitoma fibrillare. Le cellule neoplastiche presentano un architettura simil-fibrosa. E.E., piccolo ingrandimento.

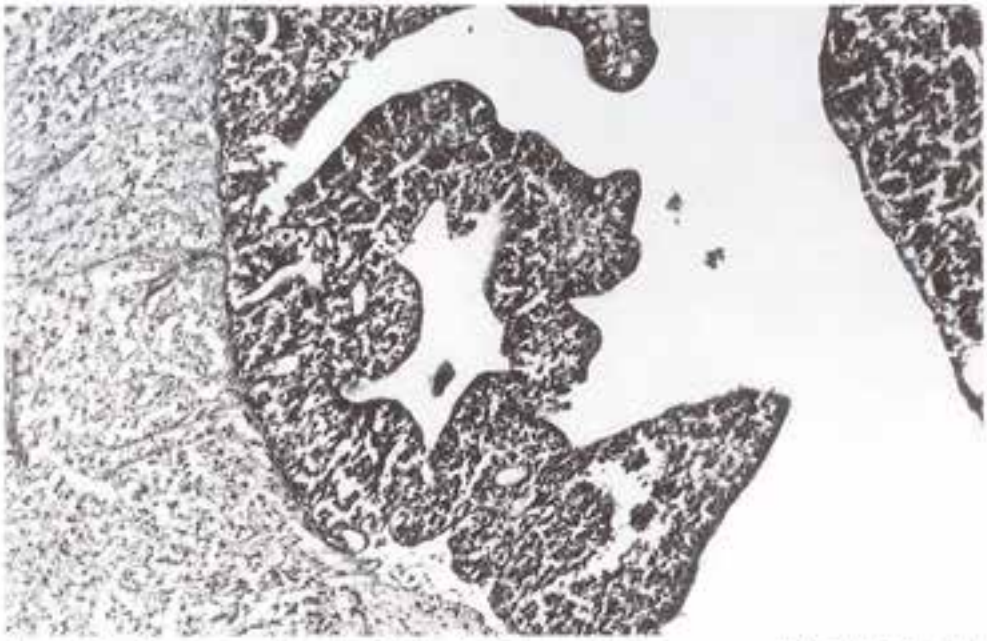

Figura 6 - Cane, ependimoma. Nella microfotografia sono osservabili i limiti tra la proliferazione simil-papillifera endo-ventricolare ed il tessuto nervoso periventricolare. E.E., piccolo ingrandimento.

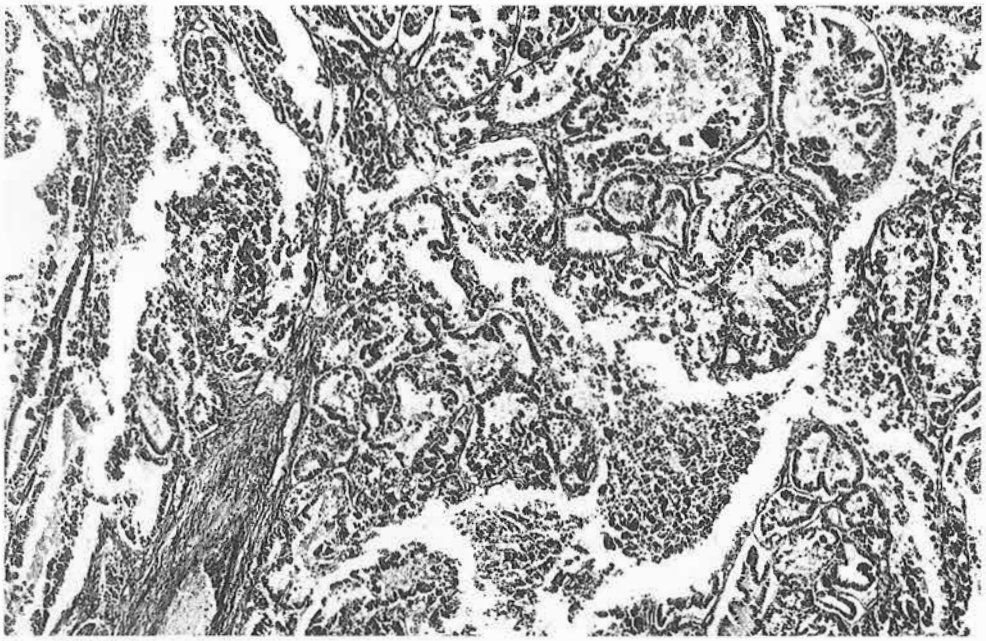

Figura 7 - Cane, papilloma dei plessi corioidei. Proiezioni papilliformi con core fibrovascolare ed unico strato cellulare. E.E., piccolo ingrandimento.

Figura 8 - Gatto, meningioma transizionale. Proliferazione a vortice di cellule simil-fibroblastiche che in alcuni punti si riuniscono a formare i corpi psammomatosi. E.E., piccolo ingrandimento.

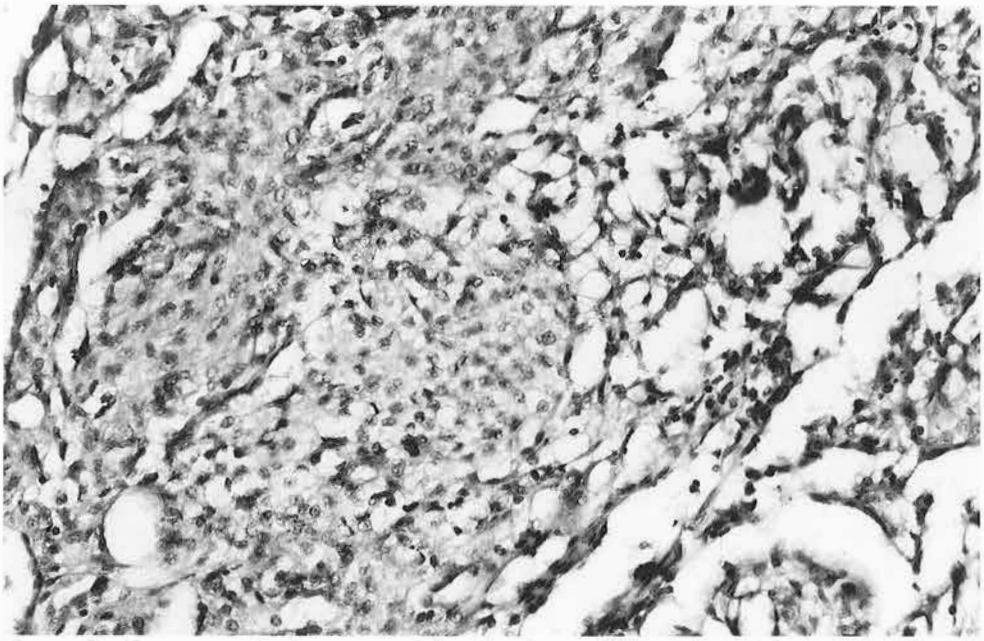

Figura 9 - Gatto, meningioma transizionale. Area sdifferenziata del caso precedente. E.E., medio ingrandimento.

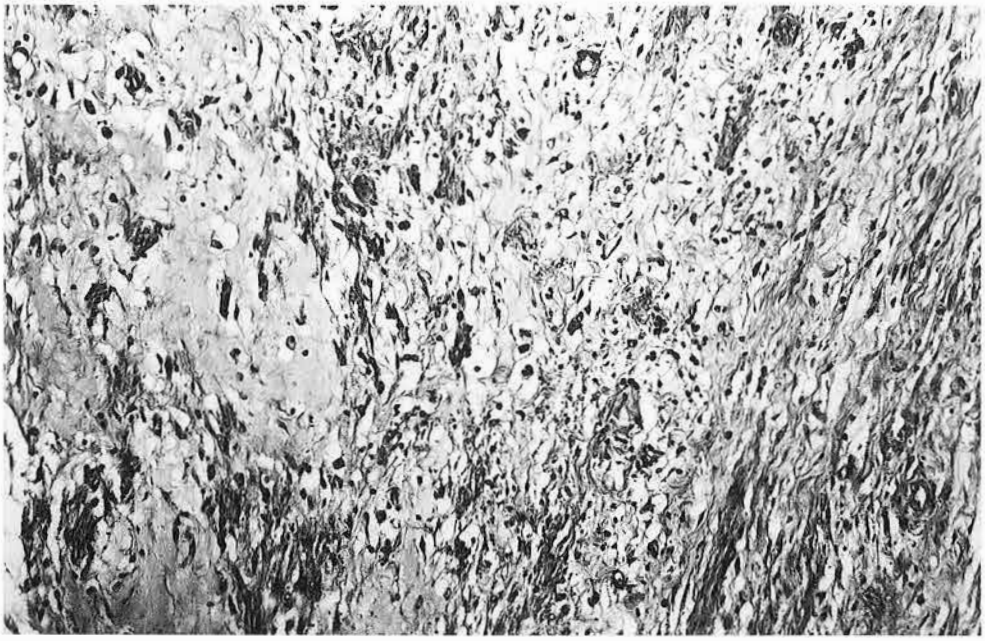

Figura 10 - Cane, tumore delle guaine mieliniche. Microfotografia del caso in Fig. 7. Nell'area in esame prevale un aspetto mixoide con abbondante matrice extracellulare. E.E., piccolo ingrandimento.

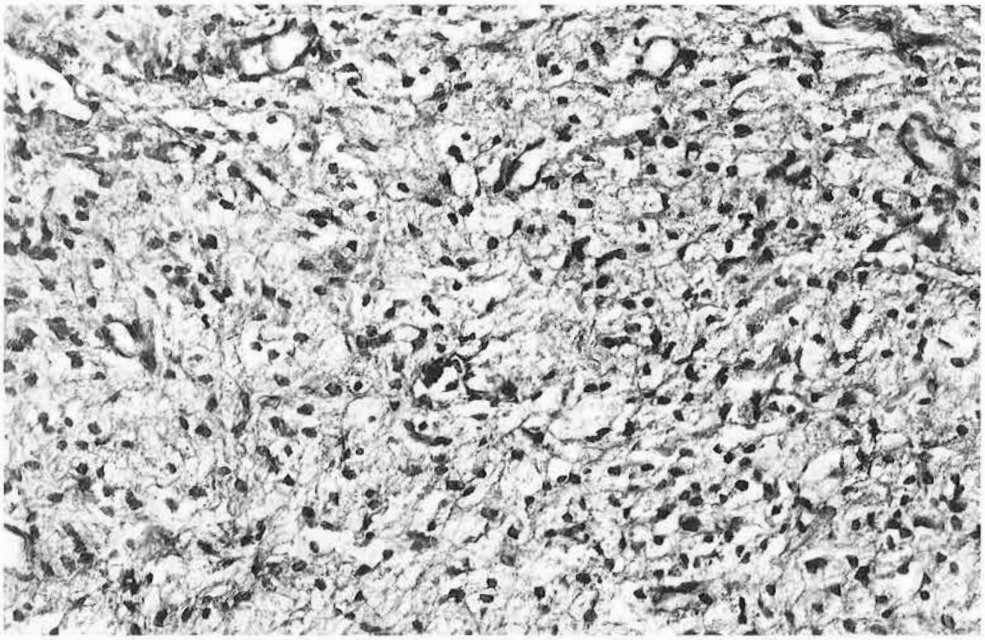

Figura 11 - Cane, tumore a cellule granulari a carico della lingua. Nel tessuto neoplastico numerose cellule presentano un abbondante citoplasma con minute granulazioni. E.E., piccolo ingrandimento.

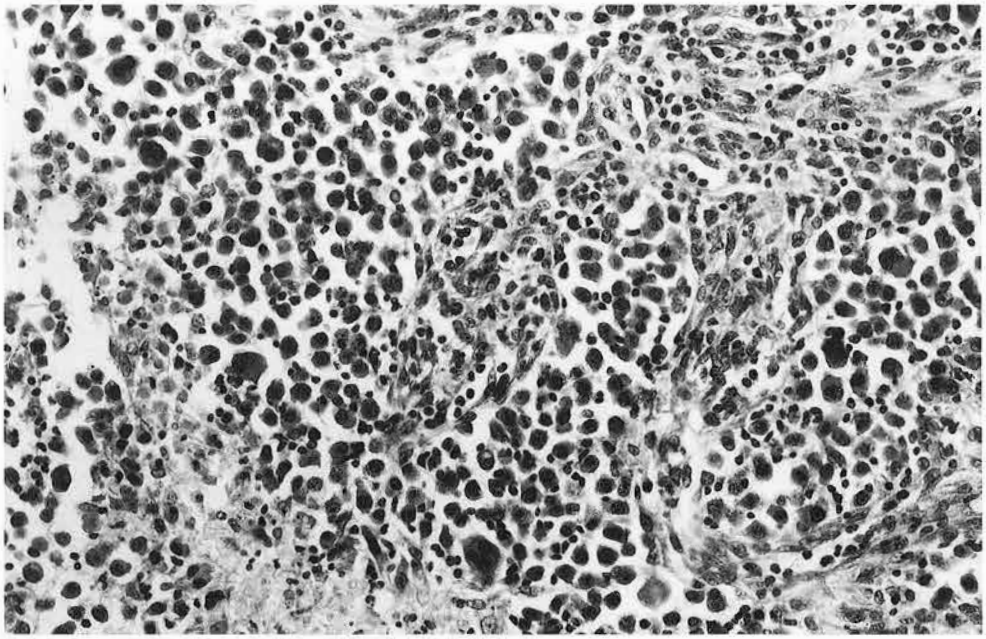

Figura 12 - Cane, linfoma istiocitico primario. Proliferazione di grosse cellule linfoidi, in alcuni punti polinucleate. E.E., medio ingrandimento.

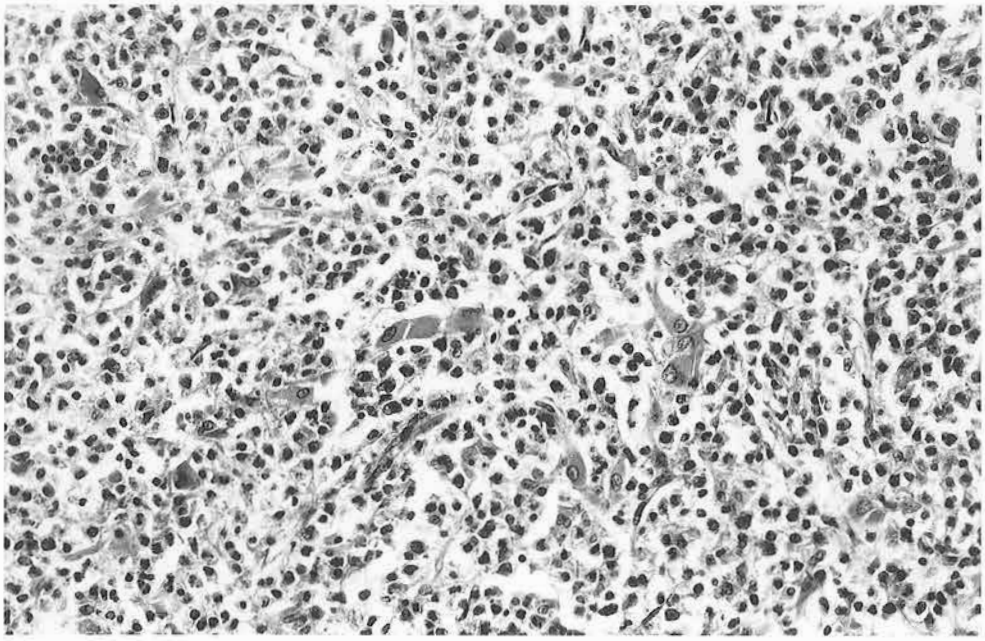

Figura 13 - Gatto, localizzazioni metastatiche di linfoma. Infiltrazioni diffusa di cellule linfoidi associate ad astrogliosi gemiostiocitica. E.E., medio ingrandimento.

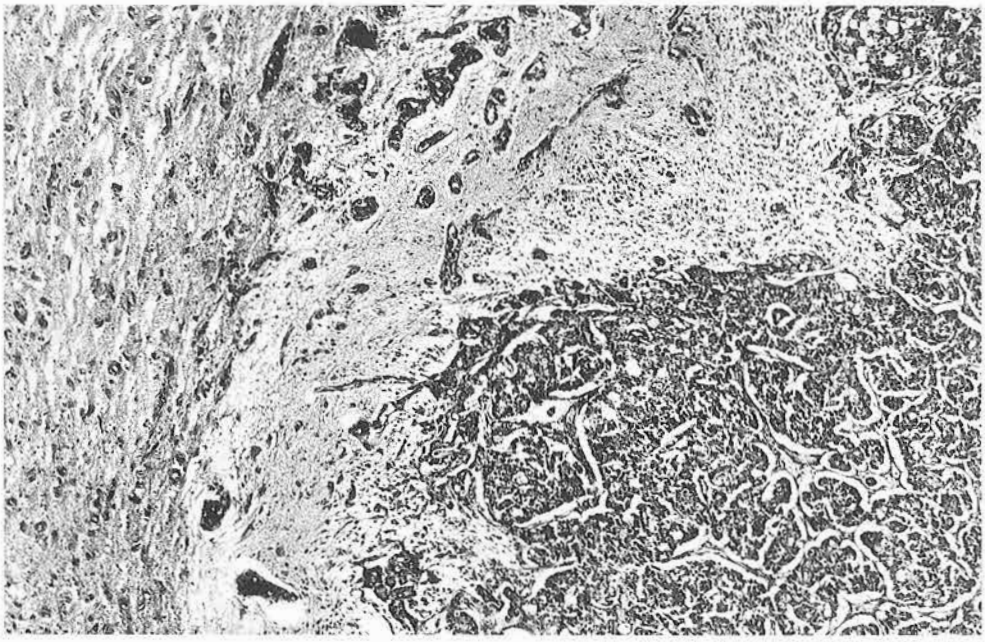

Figura 14 - Cane, localizzazione metastatica di carcinoma mammario. Nella microfotografia si possono apprezzare l'intensa vascolarizzazione ed i fenomeni spongioso-edematosi del tessuto nervoso.

BIBLIOGRAFIA

1) LUNGINBHÜL H. (1962) *Zur vergleichenden Pathologie der Tumoren des Nerversystems.* Schweiz. Arch. Tierheilk, *104*, 305.

2) FANKHAUSER R., VANDEVELDE M., FATZER R., GUARDA F. (1995) *Sistema Nervoso.* In Guarda F. e Mandelli G.: *Trattato di Anatomia Patologica Veterinaria.* Seconda Edizione, UTET, Torino, p. 653-690.

3) HAYES H.M., PRIESTER W.A., PENDERGRASS T.W. (1975) *Occurrence of nervous-tissue tumors in cattle, horses, cats and dogs.* Int. J. Cancer, *15*, 39.

4) KELLER E.T., MADEWELL B.R. (1992) *Locations and types of neoplasms in immature dogs: 69 cases (1964-1989).* J. Am. Vet. Med. Assoc., *200*, 1530.

5) SCHIFFER D. e FABIANI A. (1970) *Patologia dei tumori cerebrali.* Il Pensiero Scientifico Editore, Roma.

6) SCHMAHL W. (1995) *Pathobiologische Aspekte der geringen extrakraniellen Metastasierungsfähigkeit von Tumoren des Zentralnervensystems.* Berl. Münch. Tierärztl. Wschr., *108*, 70.

7) SCHULMAN F.Y. *et al.* (1992) *Intracranial meningioma with pulmonary metastasi in three dogs.* Vet. Pathol., *29*, 196.

8) DAHME E. (1957) *Meningiome bei Fleischfressen.* Berl. Münch. Tierärztl. Wschr., *70*, 32.

9) CORDY D.R. (1990) *Tumors of the nervous system and eye.* In J.E. Moulton: *Tumors in Domestic Animals.* III Ed., University of California Press, Los Angeles, p. 640-665.

10) ZÜLCH K.J.(1979) *Histological typing of tumours of the central nervous system.* International histological classification of tumours, N. 21, W.H.O., Geneva.

11) FANKHAUSER R., LUNGINBHÜL H. e MCGRATH J.T. (1974) *Tumours of the nervous system.* Bull. W.H.O., *50*, 53-69.

12) VANDEVELDE M., FATZER R., FANKHAUSER R. (1977) *Immunohistological studies on primary reticulosis of the canine brain.* Vet. Pathol., *14*, 470-478.

13) CIMPRICH R. e ARDINGTON P. (1975) *Spinal ganglioneuroma in a steer.* Vet. Pathol., *12*, 59-60.

14) OMI K. *et al.* 1994 *An immunohistochemical study of peripheral neuroblastoma, ganglioneuroblastoma, anaplastic ganglioglioma, schwannoma e neurofibroma in cattle.* J. Comp. Pathol., *111*, 1-14.

15) JUBB K.V.F. e HUXTABLE C.R. (1993) *The nervous system.* In: Jubb K.V.F., Kennedy P.C. e Palmer N.: *Pathology of Domestic Animals.* III Ed., Academic Press Inc., Londra, p. 267-439.

16) JONES B.R.*et al.* (1995) *Nerve sheath tumours in the dog and cat.* New Zeal. Vet. J., *43*, 190-196.

17) MULLER G.H., KIRK R.W. e SCOTT D.W. (1994) *Neoplasie cutanee.* In: Muller G.H., Kirk R.W. eScott D.W.: *Dermatologia Veterinaria dei Piccoli Animali.* Ed. UTET, Torino, p. 577-645.

18) DUNN D.G. *et al.* (1991) *A histomorphologic and immunohistochemical study of chordoma in 20 ferrets (Mustela-Putorius-Furo).* Vet. Pathol., *28*, 467-473.

19) VALENTINE B.A. *et al.*(1988) *Suprasellar germ cell tumors in the dog: a report of five cases and review of the literature.* Acta Neuropathol. *76*, 94-100.

20) MOISSONNIER P. e ABBOTT D.P. (1993) *Canine neuroepithelioma: case report and literature review.* J. Am. An. Hosp. Asss., *29*, 397-401.

G. CAMMARATA

ORGANI DI SENSO

Istituto di Anatomia Patologica Veterinaria e Patologia Aviare - Università degli Studi di Milano

Gli organi di senso sono strutture specializzate per captare segnali di ogni tipo provenienti dal mondo esterno e trasmetterli al sistema nervoso centrale. Soltanto gli organi della vista e dell'udito hanno però una propria collocazione, generalmente pari e simmetrica, appositamente conformata per accoglierli. La percezione tattile, olfattiva e gustativa avvengono invece tramite recettori distribuiti nell'apparato cutaneo e nel primo tratto degli apparati digerente e respiratorio e per questa ragione la loro patologia, compresa quella neoplastica, viene trattata assieme a quella degli organi in cui hanno sede.

Per quanto poi riguarda i *tumori dell'orecchio*, essi comprendono principalmente neoplasie epiteliali e connettivali sovrapponibili a quelle della cute. Ciò vale anche per le *neoplasie primarie delle ghiandole ceruminose*, osservabili nel cane e nel gatto, che sono molto simili a quelle delle ghiandole apocrine, sudoripare. Tumori che potrebbero dirsi più propriamente auricolari come quelli *dell'epitelio tubarico* e *dell'epitelio auditivo* ed anche quelli del *nervo acustico* sono pressochè sconosciuti in tutte le specie domestiche (Wilcock, 1993). Si rimanda pertanto alla descrizione istologica dei tumori cutanei, non senza però ricordare che il padiglione auricolare è una sede a maggior rischio relativo per alcune neoplasie tra cui l'istiocitoma del cane ed il *carcinoma spinocellulare*, quest'ultimo specialmente nei gatti a mantello bianco, meno protetti dall'azione delle radiazioni ultraviolette.

Tra i tumori degli organi di senso solo quelli oculari presentano forme caratteristiche che meritano una trattazione a parte.

I tumori primari dell'occhio si possono classificare secondo il seguente schema:

TUMORI OCULARI

Tumori epiteliali di:
Palpebra, Congiuntiva e Cornea:
* Teratoma (dermoide)
* Papilloma
* Basalioma
* Carcinoma spinocellulare

Ghiandola lacrimale:
Adenoma-Adenocarcinoma

Ghiandola di Meibomio:
* Adenoma - * Adenocarcinoma sebaceo
* Basalioma

Tumori neuroectodermici del tratto uveale:
Retinoblastoma
Medulloepitelioma
Adenoma, Adenocarcinoma dell'epitelio ciliare

Tumori melanocitici
Melanocitomi, melanomi

Tumori menschimali
* Fibroma, Fibrosarcoma
* Mixoma, Mixosarcoma
* Angioma, Angiosarcoma
* Leiomioma
* Rabdomioma, Rabdomiosarcoma
* Istiocitoma

I caratteri istologici e citologici dei tumori oculari primari contrassegnati da *asterisco** nello schema classificativo, corrispondono a quelli di tumori primari dello stesso tipo, già descritti nella cute ed in altre sedi anatomiche. Per quanto concerne questi tumori, nel testo seguente saranno ricordati soltanto quelli che si discostano dai caratteri generali comuni per qualche particolarità morfologica, comportamentale od epitemiologica.

TUMORI EPITELIALI

Teratoma (dermoide)

Macroscopicamente si presenta come un'area congiuntivale, corneale o limbare alquanto ispessita, pigmentata, spesso fornita di peli, talvolta rigogliosi. Si osserva in bovini, equini, cani ed altre specie di animali solitamente neonati o molto giovani. Nel cane Pastore tedesco sembra avere carattere ereditario.

Istologicamente si presenta come un lembo di cute distopico, fornito di strutture tipiche ed annessi (epidermide, derma, follicoli piliferi, ghiandole sudoripare e sebacee, occasionalmente fibre muscolari) ben differenziati (fig. 1).

Questa lesione congenita, non neoplastica, ma talvolta menzionata tra quelle simil-neoplastiche, è attribuita a dislocazione disontogenetica di una porzione di cute nella cornea o nella congiuntiva (Cordy, 1990).

Carcinoma spinocellulare (squamoso)

Il carcinoma spinocellulare primario della cornea e della congiuntiva presenta aspetti morfologici simili a quelli della corrispondente neoplasia cutanea, rispetto alla quale però, in determinate condizioni, si osserva con maggiore frequenza. Questa neoplasia oculare che si riscontra in bovini, ovini, gatti, cani sembra infatti in rapporto diretto con l'esposizione ad agenti fisici come polvere, vento, radiazioni ultraviolette in animali tenuti all'aperto, in regioni ad intensa insolazione. Nei bovini di razza Hereford, a cute palpebrale apigmentata, sembra sussistere anche una predisposizione genetica (Anderson e Badzioch, 1991; Cordy, 1990; Kircher *et al.*, 1974).

Lo sviluppo del carcinoma spinocellulare corneo-congiuntivale è comunemente preceduto da lesioni discheratosiche a placca o da forme papillomatose ulcerate. La congiuntiva (limbare, della membrana nictitante, palpebrale) è colpita primariamente più spesso della cornea. I tessuti orbitali e periorbitali possono essere invasi per continuità o per contiguità, mentre eventuali metastasi giungono prima ai linfonodi cervicali e successivamente al polmone, a partire dal quale possono infine generalizzarsi (Cornaglia, 1996; Wilcock, 1993).

Adenoma e adenocarcinoma nella ghiandola lacrimale della 3ª palpebra

Nella forma benigna, questo tumore è abbastanza frequente nei cani giovani e si

presenta macroscopicamente come una formazione nodulare, liscia ed intensamente rossa a carico della terza palpebra (Gwin *et al.*, 1982; Peiffer *et al.*, 1991). Istologicamente, nella ghiandola lacrimale neoplastica si osservano aree costituite da cellule ipercromatiche, da cuboidali a poligonali, disposte a formare strutture tubulari o trabecolati solidi. In aree adiacenti possono trovarsi cavità cistiche a contenuto amorfo, PAS-positivo. Il connettivo stromale può essere localmente addensato e fibroso.

La forma maligna (fig. 2) è caratterizzata da un maggiore sdifferenziamento con frequenti aspetti di metaplasia squamosa dell'epitelio ghiandolare e si osserva soprattutto in cani di età molto avanzata. L'invasività di questi adenocarcinomi è limitata ai casi più progrediti e le metastasi (polmonari) sono molto rare.

Adenoma-Adenocarcinoma della ghiandola di Meibomio

Dalla ghiandola di Meibomio della palpebra possono originare un adenboma sebaceo od un basalioma. L'adenoma sebaceo presenta aspetti istologici sovrapponibili a quelli dei corrispondenti tumori cutanei già descritti. Nel basalioma (o epitelioma meibomiano), tra gli elementi neoplastici predominano di gran lunga le cellule di riserva, basali, che occupano il lume dei lobuli, aumentati di volume, mentre solo al centro della loro massa si rinvengono cellule sebacee a citoplasma schiumoso, acidofilo. Questi aspetti istologici ricordano complessivamente quelli di un epitelioma sebaceo cutaneo (fig. 3). Numerosi melanociti maturi, frammisti ad elementi proliferati e melanofagi stromali spesso determinano una intensa pigmentazione del tumore. L'epitelio dei dotti appare in metaplasia squamosa, mentre possono formarsi granulomi da ritenzione di secreto ed infiltrati linfoplasmacellulari perineoplastici. Solitamente benigni, questi tumori, frequenti nel cane, raramente mostrano aspetti di contenuta invasività, ma non tendenza alla metastasi (Cordy, 1990; Gwin *et al.*, 1982; Peiffer *et al.*, 1991; Wilcock, 1993).

TUMORI NEUROCTODERMICI DEL TRATTO UVEALE

Questo gruppo comprende neoplasie formate o dall'epitelio midollare, non differenziato, pluripotente o da elementi maturi dallo stesso derivati.

L'epitelio midollare che delimita internamente la primitiva vescicola ottica, quando questa si invagina a formare il calice ottico, si giustappone in due strati: uno interno con membrana basale verso il vitreo; uno esterno con membrana basale verso lo stroma. Lo strato interno, che contribuisce alla formazione del vitreo, non è pigmentato e dà origine: posteriormente, alla neuroretina; nella zona del corpo ciliare, all'epitelio ciliare non pigmentato; anteriormente, all'epitelio pigmentato interno dell'iride. Lo strato esterno dà origine: posteriormente, all'epitelio pigmentato retinico; nella zona del corpo ciliare, all'epitelio ciliare pigmentato; anteriormente, all'epitelio pigmentato esterno dell'iride ed ai muscoli iridei (fig. 4).

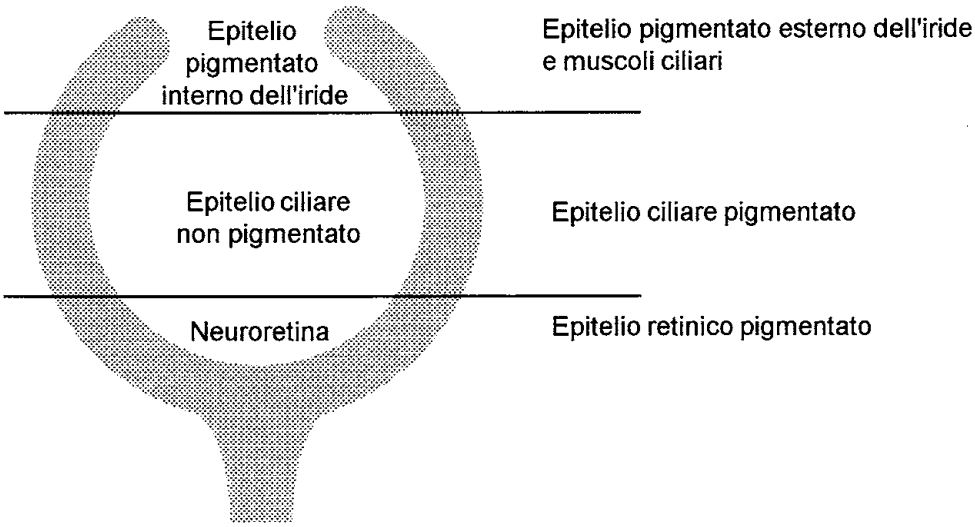

Figura 4 - Rappresentazione schematica del calice ottico. Differenziazioni regionali del primitivo epitelio midollare.

Sebbene sussista la possibilità che entrambi gli strati epiteliali suddetti possano dar luogo a neoplasie, in realtà, negli animali queste derivano solitamente da quello interno (Peiffer, 1983).

Da elementi immaturi, non differenziati dell'epitelio midollare, derivano *retinoblastoma* e *medulloepitelioma*. Dall'epitelio ciliare non pigmentato, maturo, derivano *adenoma* ed *adenocarcinoma*.

Retinoblastoma

Il retinoblastoma è un tumore embrionale che nel bambino occupa il secondo posto per la frequenza ed ha comportamento molto maligno.

Negli animali è invece raro e non mancano riserve sulla correttezza della diagnosi nei pochi casi segnalati. La ragione per cui il retinoblastoma non si manifesta negli animali allo stesso modo che nell'uomo non è chiara, ma si suppone che gli animali possiedano un corredo di anti-oncogéni del retinoblastoma o di enzimi attivatori degli stessi più completo ed efficace di quello dell'uomo (Hogan e Albert, 1991).

Prescindendo dalla questione se esistano realmente o meno come neoplasie spontanee negli animali, i retinoblastomi si presentano come noduli biancastri, molli, situati prevalentemente nella retina sensitiva. Istologicamente i noduli appaiono densamente popolati da piccoli elementi anaplastici, indifferenziati, non molto coesivi, dotati di scarso citoplasma poco colorabile, i quali prendono origine dallo strato retinico delle fibre e delle cellule gangliari e dallo strato dei granuli interno. Le

cellule più differenzaite tendono ad aggregarsi in rosette. Possono essere presenti aree di necrosi e di calcificazione.

Nell'uomo, il retinoblastoma, che di solito si osserva in soggetti molto giovani, può manifestarsi clinicamente alla stessa età del medullo-epitelioma, con aspetti simili.

Medulloepitelioma

Di questo tumore, poco comune sia nell'uomo che negli animali, si conoscono segnalazioni specialmente nel cavallo e nel cane. Sebbene congenito, può rendersi clinicamente manifesto da alcuni mesi a parecchi anni dopo la nascita. Al contrario del retinoblastoma è solitamente unilaterale. Macroscopicamente si presenta come una massa molle, bianca o bianco-grigiastra che, oltre che dal corpo ciliare (sede tipica), può originare dalla faccia posteriore dell'iride o dalla retina e si spinge quindi ad occupare le cavità dell'occhio. Talvolta, si estende anche nei tessuti dell'orbita, dopo aver invaso la sclera. Non sono segnalate metastasi (Barron e Saunders, 1959; Eagle *et al.*, 1978).

Istologicamente si distingue una forma di medulloepitelioma non teratoide ed una forma teratoide.

Il *medulloepitelioma non teratoide* è formato da densi aggregati di cellule neuroepiteliali poco differenziate, disposte disordinatamente in bande, cordoni, tubuli a più file di nuclei. La massa neoplastica comprende numerose strutture vascolari, delimitate da endotelio. Le cellule neoplastiche hanno scarso citoplasma leggermente acidofilo, contorni indefiniti e nuclei ipercromatici, ovali più o meno oblunghi. Nella compagine della neoplasia si rinvengono inoltre strutture epiteliali a rosetta, tipiche, sebbene poco numerose e formazioni cistiche a contenuto simil-vitreale, alcian blu positivo e jaluronidasi sensibile. Il lume delle rosette e delle cisti è delimitato da una sottile barra terminale simile a quella limitante interna della retina (Blody e Ramsey, 1967; Peiffer, 1983). Le mitosi possono essere frequenti specialmente nelle forme più invasive (fig. 5 *a* e *b*).

Il *medulloepitelioma teratoide* è caratterizzato da una notevole varietà di elementi tessutali: cellule mesenchimali indifferenziate, cartilagine jalina, rabdomioblasti, sparsi tra strutture neurogliali ed ependimali esprimendo così la pluripotenzialità differenziativa dell'epitelio midollare primitivo. Tale complessità di composizione causa talvolta difficoltà nella diagnosi. Anche questo tumore può manifestare caratteri sia di benignità che di malignità *in situ* (Lahav *et al.*, 1976; Langloss *et al.*, 1976).

Adenoma-adenocarcinoma dell'epitelio ciliare

Questa neoplasia, che prende origine dall'epitelio maturo non pigmentato dell'iride e del corpo ciliare, è segnalata soprattutto nel cane, nel quale occupa il secondo posto in frequenza (dopo il melanoma uveale) tra i tumori primari endoculari, colpendo prevalentemente soggetti adulti od anziani. In un limitato numero di casi è stata descritta anche nel gatto (Acland, 1979; Cordy, 1990).

L'*adenoma* si presenta come una formazione nodulare, solida, a crescita molto lenta, originante dal corpo ciliare o, più raramente, dall'epitelio posteriore dell'iride (Kircher, 1974).

Istologicamente è costituito da strutture papillari, tubulari o alveolari formate da elementi epiteliali ben differenziati, simili a quelli dello strato interno dell'epitelio ciliare, cubici o cilindrici con nuclei ovali, uniformi in posizione basale e citoplasma eosinofilo, appoggiati in unico strato ad una membrana basale, PAS positiva.

La struttura adenoide è ben differenziata e si nota anche secrezione di materiale eosinofilico (fig. 6).

Il tumore può includere un certo numero degli elementi dell'epitelio pigmentato e di melanofagi che no nsembrano però coinvolti nella proliferazione neoplastica. Le mitosi sono molto rare o assenti (Lavach, 1984; Mertel *et al.*, 1994).

Nell'*adenocarcinoma* (fig. 7), le cellule neoplastiche tendono a disporsi in bande e cordoni solidi, con scarsa tendenza all'organizzazione adenoide ed all'attività secretiva. Le forme più sdifferenziate, costituite da elementi più scarsi di citoplasma, pleomorfi ed a limiti cellulari indistinti, tendono ad invadere la sclera, il limbo e la camera anteriore. I tumori maligni (ma anche quelli benigni) dell'epitelio ciliare si caratterizzano inoltre per dar luogo alla formazione di una membrana fibrovascolare che, anche quando il tumore è molto piccolo, può occludere l'angolo iridocorneale provocando glaucoma o dare luogo ad emorragie endoculari (Gwin *et. al.*, 1982; Peiffer *et al.*, 1978).

Istochimicamente in questi tumori si può rivelare un materiale mucopolisaccaridico sia intra che extracellulare, positivo per Alcian PAS ed oro colloidale, neuraminidasi-resistente e ialuronidasi-sensibile (Peiffer, 1983).

Immunoistochimicamente i tumori dell'epitelio ciliare sono spesso positivi per vimentina e solo raramente per citocheratina.

TUMORI MELANOCITICI

Si definisce *melanocitoma* il tumore melanocitico benigno, mentre il termine di melanoma viene riservato alla forma maligna. Sono tuttavia ancora in uso le denominazioni di "melanoma benigno" e "melanoma maligno" mentre tende ad essere abbandonato l'appellativo di "melanosarcoma", ritenuto poco adatto ad una neoplasia costituita da elementi che, embriologicamente, derivano dalla cresta neurale.

I tumori melanocitici primari dell'occhio si osservano più comunemente nel cane e nel gatto e, per quanto riguarda le altre specie animali, solo raramente negli equini (Cordy, 1990; Gelatt *et al.*, 1979; Wilcock, 1993).

Sia la frequenza relativa che i caratteri istologici e comportamentali di detti tumori, differiscono sensibilmente a seconda della regione oculare di origine (Ryan e Diters, 1984; Wilcock e Peiffer, 1986).

Nella *cute palpebrale* i melanocitomi sono relativamente comuni nel cane (al secondo posto tra le neoplasie in questa sede). Melanomi palpebrali sono inoltre segnalati nel cavallo grigio e, molto raramente, nel gatto (Brogdon e Whiteley, 1991; Buracco *et al.*, 1989).

Nella *congiuntiva* i tumori melanocitici sono rari in tutte le specie ma, quando

presenti hanno spesso carattere istologico di malignità e comportamento invasivo. In alcuni casi sono segnalate metastasi polmonari.

Il cosiddetto "melanoma *epibulbare*" segnalato soprattutto nel cane, è in realtà, nella maggioranza dei casi, un melanocitoma originante dai melanociti della giunzione sclerocorneale. Accrescendosi, può infiltrare lo stroma corneale e sottocongiuntivale, sporgendo emisfericamente sulla superficie esterna del globo, ma, di solito, non invade l'uvea e la camera anteriore (Mertel *et al.*, 1994). Nel gatto, pur mantenendo un comportamento simile, può presentare un pleomorfismo cellulare indice di maggiore tendenza alla malignità. I pochi casi noti nell'equino hanno invece carattere e comportamento benigno (Wilcock, 1993).

Nel *tratto uveale anteriore* i tumori melanocitici sono le più frequenti tra le poco comuni neoplasie intraoculari del cane e del gatto. Originano da melanociti dell'iride e del corpo ciliare e tendono ad accrescersi, sporgendo all'interno del globo. I tumori melanocitici dell'iride sono solitamente più benigni di quelli del corpo ciliare. Oltre che in cani e gatti, rari casi di melanocitoma irideo sono segnalati in bovini, pecore e conigli e non devono essere confusi con forme di iperplasia nodulare pigmentaria dello stroma irideo anteriore, note soprattutto nel cane, nel gatto e nel cavallo. Non di rado, i melanocitomi iridei includono cavità cistiche talora contenenti grosse cellule globose, iperpigmentate (fig. 8). Le forme maligne oltre ad estendersi nell'uvea posteriore, possono infiltrare la sclera e formare protuberanze all'esterno del globo in corrispondenza della zona limbale (Diters *et al.*, 1983; Dubielzig *et al.*, 1985).

Nella *coroide posteriore*, pochi casi di melanocitoma sono descritti solo nel cane, mentre non sono note forme maligne.

Nei *melanocitomi* i melanociti sono molto ricchi di pigmenti, possono avere forma diversa, fusata, dendritica, poliedrica o globosa (figg. 9 e 10). Gli elementi globosi hanno dimensioni variabili, con citoplasma molto abbondante ed abnorme accumulo di pigmento in grossi granuli. Possono essere presenti in quantità variabile melanofagi infarciti di pigmento fagocitato, simile nell'aspetto ai melanociti globosi (Diters *et al.*, 1983).

Nei *melanomi* predominano spesso cellule fusiformi o poligonali, epitelioidi, relativamente meno pigmentate rispetto ai melanociti più differenziati, od anche non pigmentate (melanomi amelanotici) con nuclei ovali, vescicolosi o polimorfi, con nucleoli grandi, spesso multipli. In questi tumori possono essere presenti anche un numero variabile di cellule palloniformi iperpigmentate, cellule a citoplasma ampio, schiumoso e confini poco definiti nonché elementi multinucleati (figg. 11-14).

L'invasività locale e la capacità di dare metastasi extravascolari è correlabile soprattutto con l'indice mitotico, mentre non sempre il pleomorfismo cellulare corrisponde ad un comportamento maligno (Minami e Patnaik, 1992).

I melanomi possono essere accompagnati da infiltrati linfocitari uveali.

I melanociti neoplastici possono, previo sbiancamento con energici ossidanti, essere colorati immunoistochimicamente con il metodo avidina-biotina-perossidasi e risultano positivi per S100 e vimentina e negativi per citocheratine.

Sia nei tumori benigni che nei maligni si osservano frequentemente aree di necrosi (Peiffer *et al.*, 1992).

Per ulteriori particolari nei caratteri citologici dei melanociti neoplastici si vedano anche i melanomi cutanei.

TUMORI MESENCHIMALI

I tumori mesenchimali primitivi dell'occhio sono rari. I loro caratteri istologici, citologici e comportamentali sono sovrapponibili a quelli che gli stessi tumori presentano in altre sedi e può essere problematico distinguerli da eventuali forme secondarie.

Tra i tumori mesenchimali tipici di specie, merita particolare menzione il *sarcoma post-traumatico* dell'occhio del gatto.

Questo tumore si sviluppa diffusamente all'interno del globo oculare molti mesi ed anni dopo un trauma penetrante, spesso con rottura della lente o dopo un'uveite la cui causa rimane solitamente imprecisata. Una volta avviata, la crescita del tumore è rapida e può estendersi ai tessuti orbitali.

Il tumore è formato principalmente da cellule fusiformi, pleomorfe o da cellule rotonde, anaplastiche. Talvolta singole cellule tumorali sono circondate da una membrana eosinofila e PAS positiva ed appaiono simili ad elementi osteosarcomatosi. Il tumore può presentare aree di metaplasia ossea o cartilaginea e, molto spesso, zone di necrosi centrale.

Secondo recenti indagini, le cellule fusiformi del sarcoma oculare felino sono fornite di una spessa membrana basale e di apparati giunzionali e sono immunoistochimicamente positive per vimentina ed actina muscolo-specifica. In base a queste caratteristiche morfologiche ed immunoistochimiche si è ipotizzato che questo tumore possa originare da cellule epiteliali del cristallino (Cordy, 1990; Dubielzig, 1984; Dubielzig *et al.*, 1994).

TUMORI SECONDARI

I tumori oculari secondari sono raramente descritti negli animali e sono, il più delle volte, reperti occasionali.

L'estensione intraoculare dei tumori contigui orbitali è ostacolata dalla sclera che costituisce una potente barriera. *Meningiomi o schwannomi* possono penetrare nell'occhio, seguendo le fibre del nervo ottico, attraverso la lamina cribrosa sclerale.

Più facilmente l'occhio è interessato da metastasi ematogene che si insediano nel corpo ciliare e nell'uvea (fig. 15).

Tra i tumori secondari segnalati soprattutto nel cane e nel gatto, il più frequente è il *linfoma.*

Altre segnalazioni riguardano *adenocarcinomi* (mammario, salivare, pancreatico, biliare, renale, uterino), *emangiosarcoma, rabdomiosarcoma, tumore venereo trasmissibile* (Acland, 1979; Barron et al, 1963a e 1963b; Mertel et al., 1994).

Per la diagnosi differenziale con analoghe forme primarie, nei tumori secondari sono spesso necessari una accurata indagine anamnestica ed un esauriente reperto autoptico.

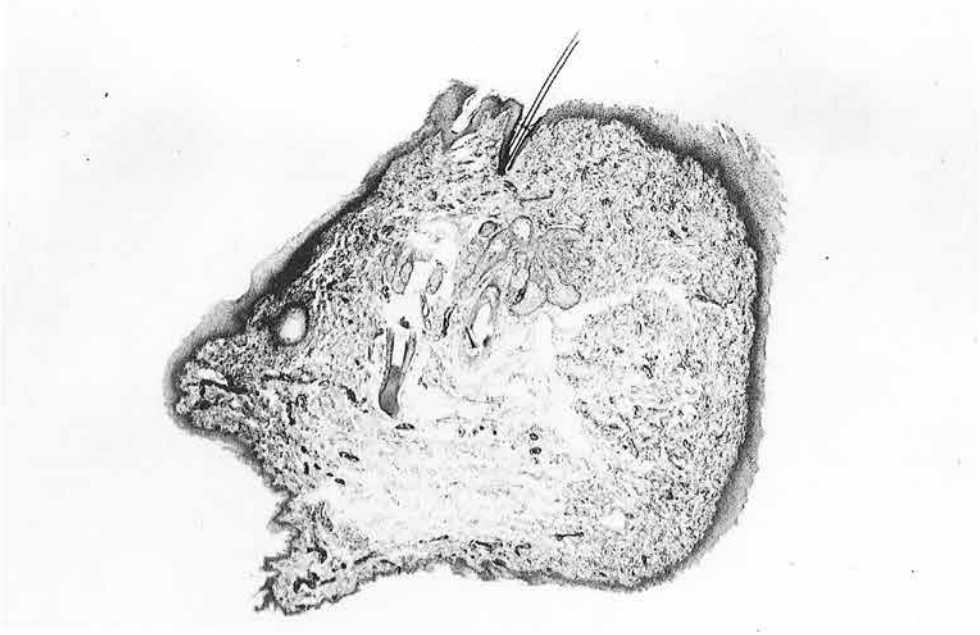

Figura 1 - Cane: Teratoma corneale. Lembo di cornea contenente un follicolo pilifero con ghiandola sebacea annessa. Ematossilina-Eosina 30 X.

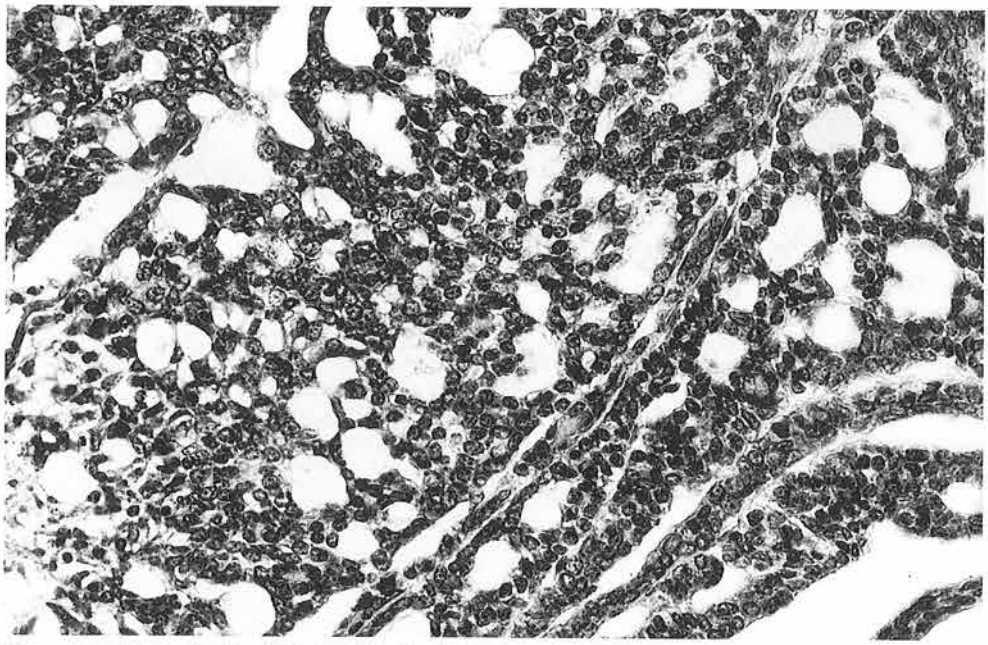

Figura 2 - Cane: Ghiandola lacrimale della 3ª palpebra, adenocarcinoma. Ematossilina-Eosina 400 X.

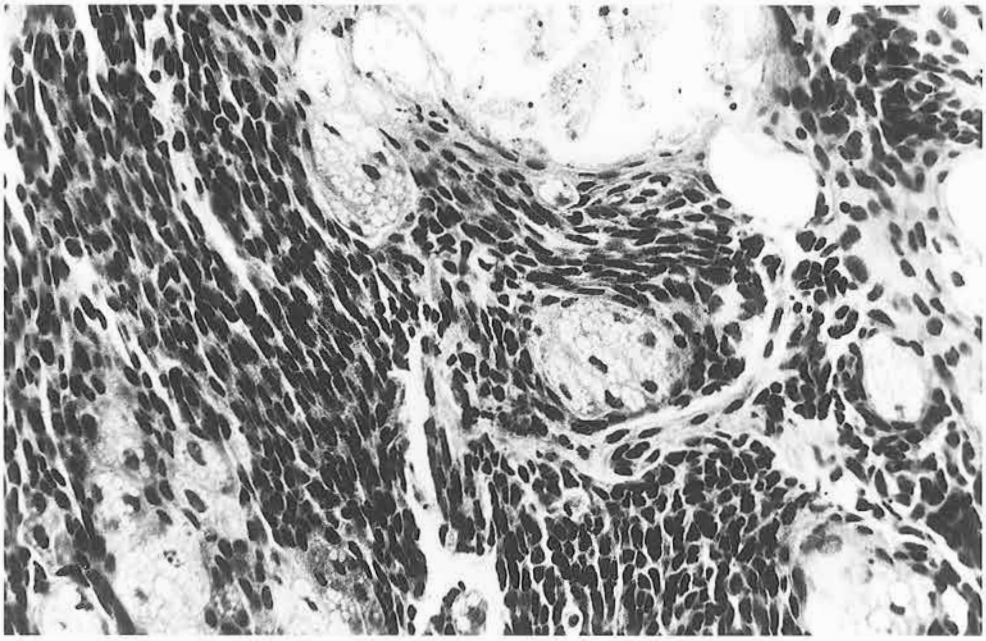

Figura 3 - Cane: Ghiandola di Meibomio. Basalioma sebaceo. Ematossilina-Eosina 400 X.

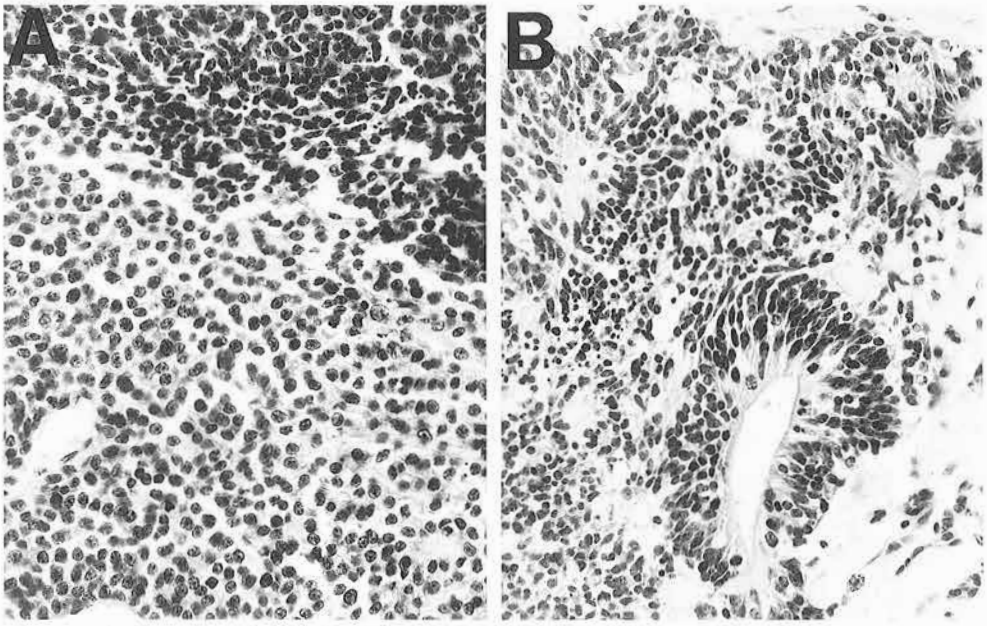

Figura 5 - Cane: Medulloepitelioma non teratoide. A: massa del tumore comprendente spazi vascolari. Ematossilina-Eosina 400 X; B: tipiche formazioni epiteliali a rosetta. Ematossilina-Eosina 250 X.

Figura 6 - Cane: adenoma dell'epitelio ciliare. Ematossilina-Eosina 200 X.

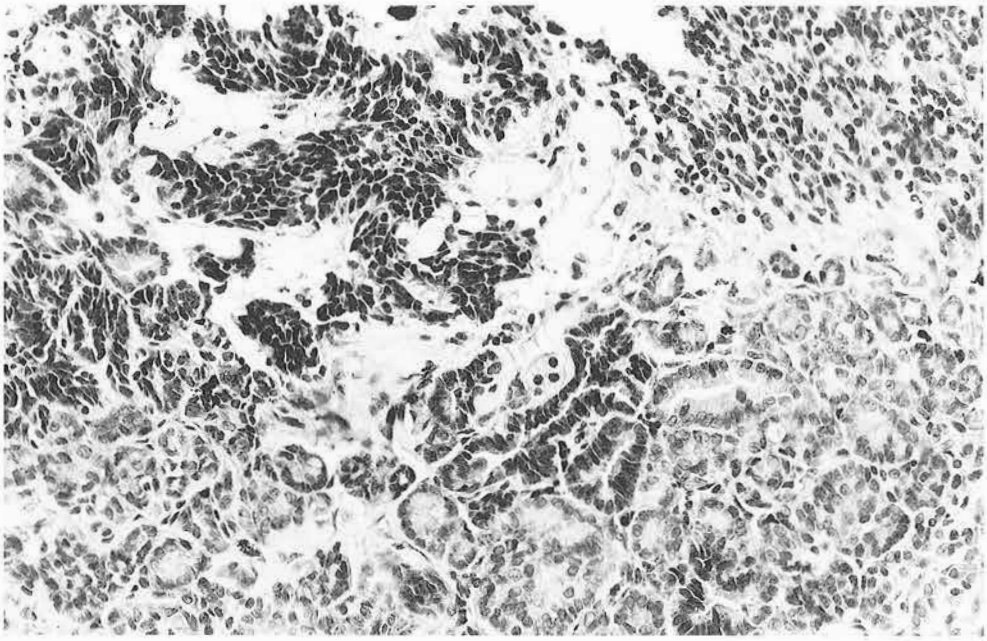

Figura 7 - Cane: adenocarcinoma dell'epitelio ciliare con aree diversamente sdifferenziate. Ematossilina-Eosina 310 X.

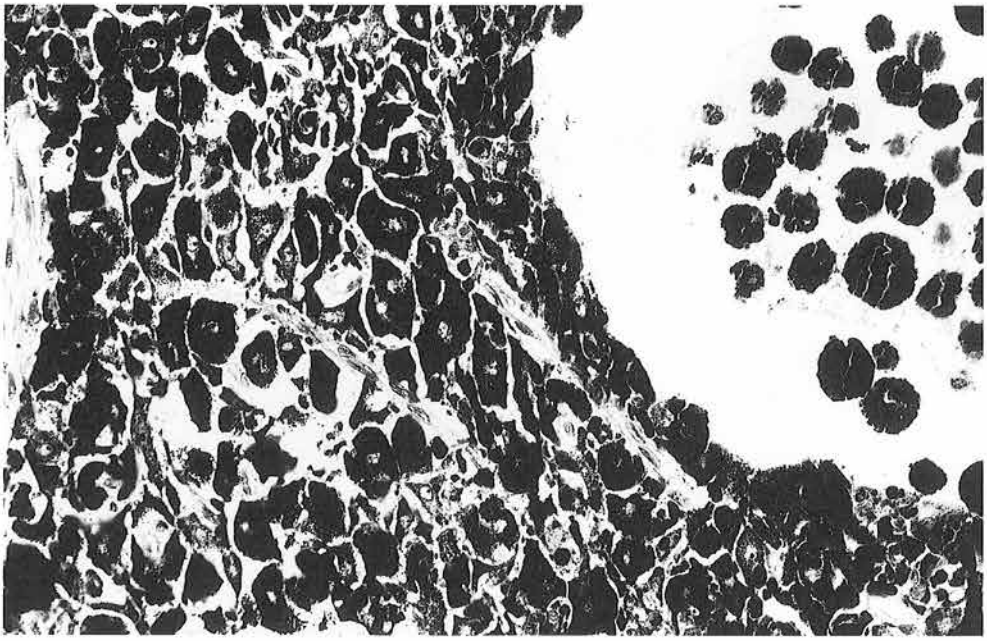

Figura 8 - Cane: iride, melanocitoma cistico a cellule intensamente pigmentate, di forma prevalentemente poliedrico-dendrica. La cavità cistica contiene melanociti iperpigmentati, globosi. Ematossilina-Eosina 400 X.

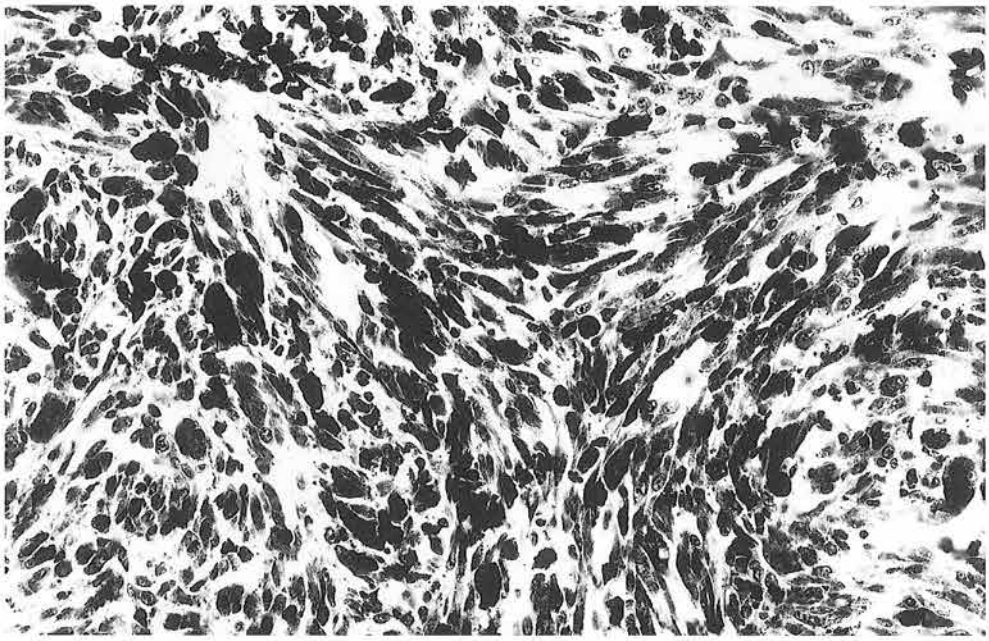

Figura 9 - Cane: iride, melanocitoma a cellule prevalentemente fusiformi. Ematossilina-Eosina 400 X.

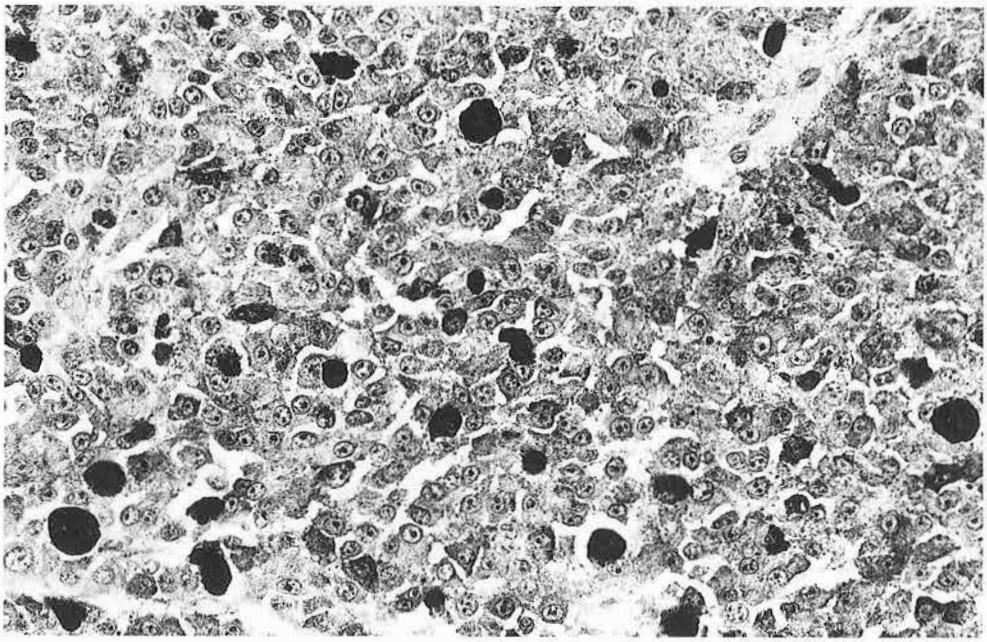

Figura 10 - Cane: melanocitoma solo parzialmente melanotico del corpo ciliare, a cellule prevalentemente poligonali e con sparsi elementi globosi iperpigmentati. Ematossilina-Eosina 400 X.

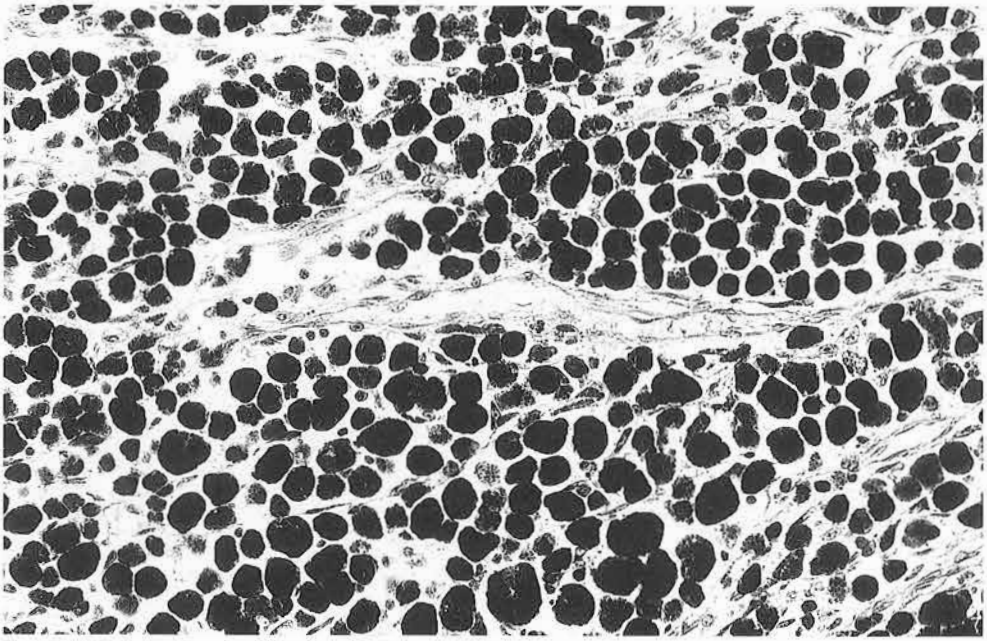

Figura 11 - Cane: melanoma del corpo ciliare a cellule prevalentemente globose, iperpigmentate. Ematossilina-Eosina 310 X.

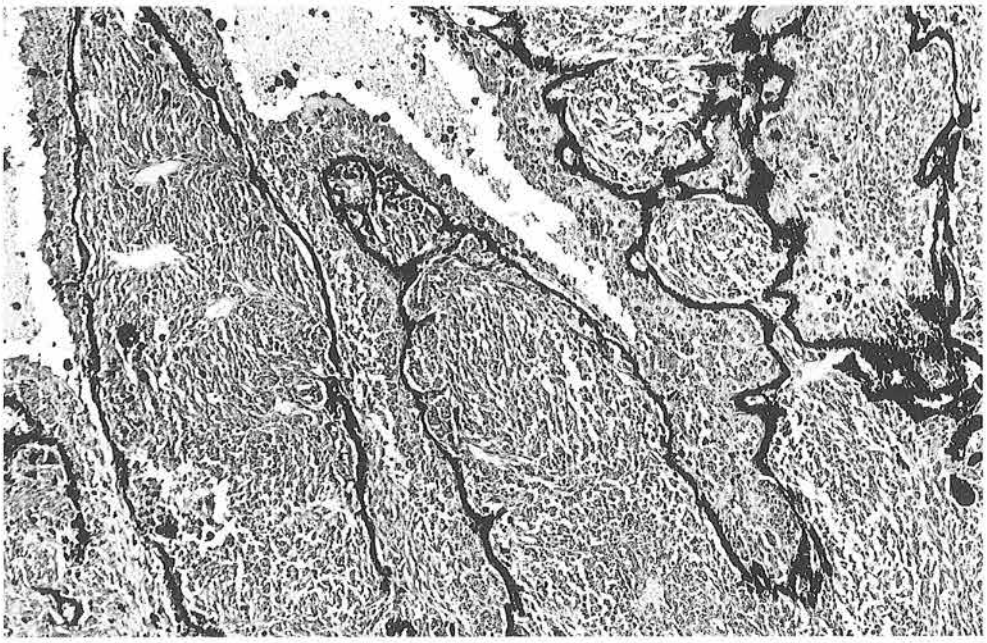

Figura 12 - Cane: melanoma ipomelanotico diffuso, a cellule fusiformi, infiltrante corpo e processi ciliari con invasione del globo. Ematossilina-Eosina 100 X.

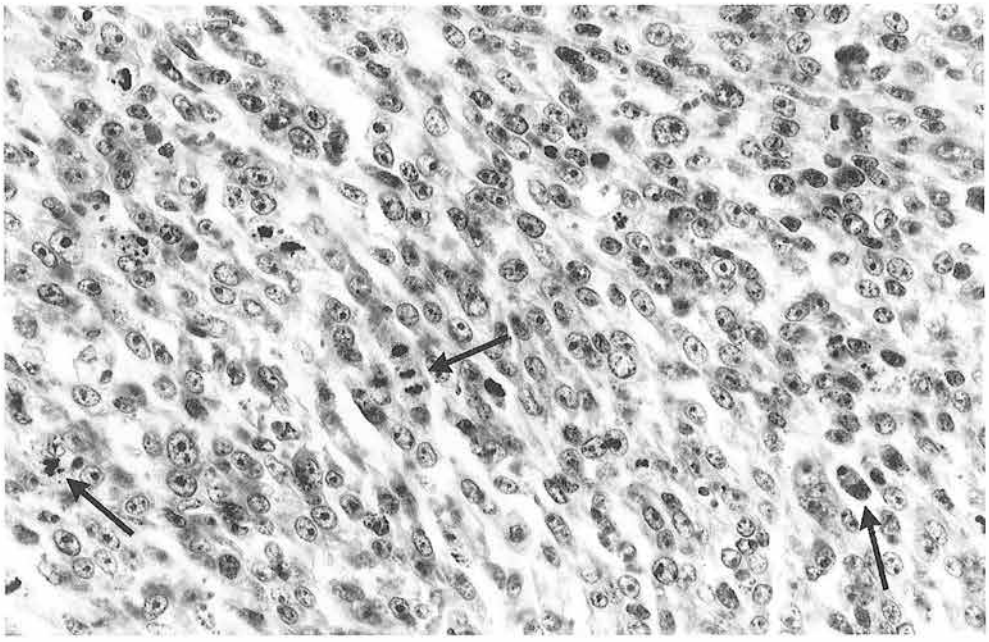

Figura 13 - Particolare della figura 12. I melanociti neoplastici, prevalentemente fusiformi presentano nuclei leptocromatici con evidenti nucleoli a volte plurimi. Diversi elementi sono in attività mitotica (frecce). Ematossilina-Eosina 400 X.

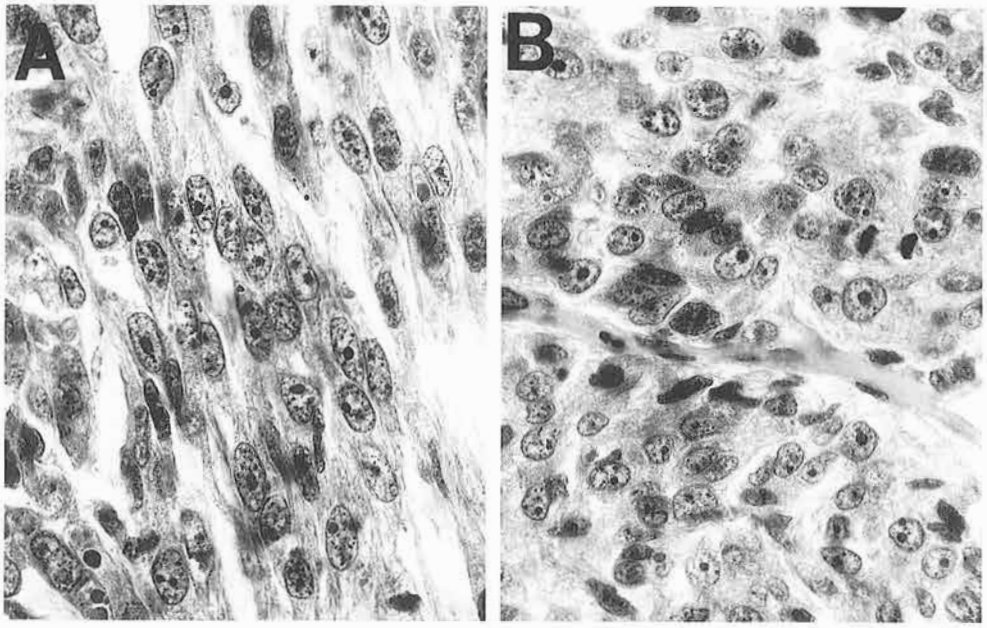

Figura 14 - Cane: melanomi uveali. A: melanociti neoplastici fusiformi, anaplastici, scarsamente pigmentati, con nuclei ovali leptocromatici, ad ampi nucleoli, singoli o multipli. B: melanociti anaplastici, poco od affatto pigmentati, con ampio citoplasma schiumoso e nuclei leptocromatici tondeggianti con ampi nucleoli, singoli o multipli. La sezione è attraversata da un capillare. Ematossilina-Eosina 600 X.

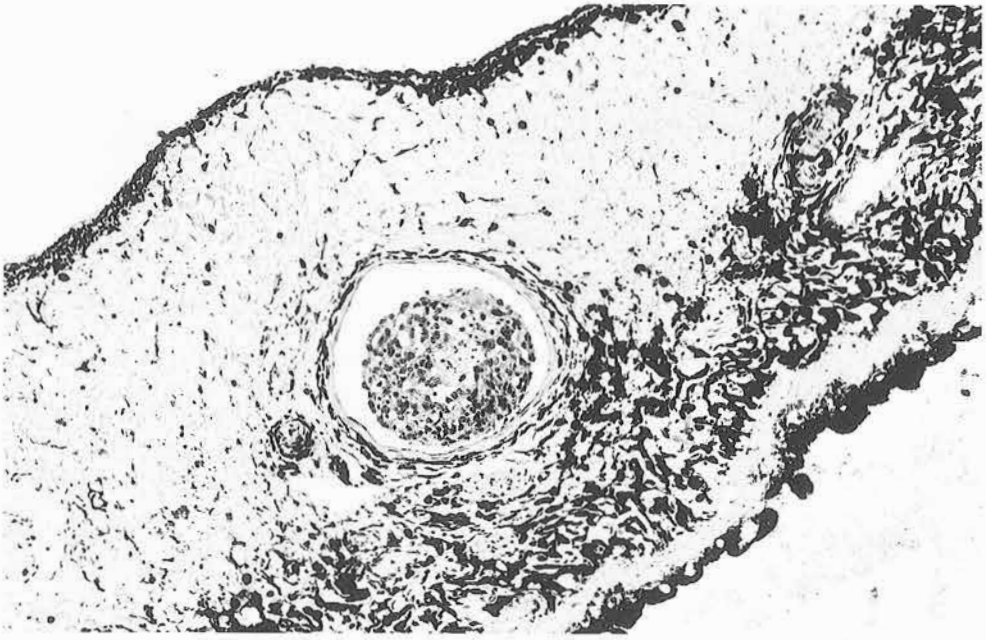

Figura 15 - Cane: iride, embolo neoplastico di emangiosarcoma nel lume di una piccola arteria. Ematossilina-Eosina 160 X.

BIBLIOGRAFIA

1) ACLAND G. (1979) *Intraocular tumors in dogs and cats.* Comp Cont Ed, *1* (7): 558-566.

2) ANDERSON D.C., BADZIOCH M. (1991) *Association between solar radiation and ocular squamous cell carcinoma in cattle.* Am J Vet Res, *52*: 784-787.

3) BARRON C.N., SAUNDERS L.Z. (1959) *Intraocular tumors in animals. II: Primary non pigmented intraocular tumors.* Canc Res, *19*: 1171-1174.

4) BARRON C.N., SAUNDERS L.Z., JUBB K.W. (1963a) *Intraocular tumors in animals. III: Secondary intraocular tumors.* Am J Vet Res, *24*: 835-853.

5) BARRON C.N., SAUNDERS L.Z., SEIBOLD H.R., HEATH M.K. (1963b) *Intraocular tumors in animals. V: Trasmissible venereal tumor of dogs.* Am J Vet Res, *24*: 1263-1269.

6) BLODY F.C., RAMSEY F.K. (1967) *Ocular tumors in domestic animals.* Am J Ophthalm, *64*: 627-633.

7) BROGDON J.D., WHITELY H.E. (1991) *Canine intraocular melanocytoma.* Canine Pract, *16*: 13-15.

8) BURACCO B., PERUCCIO C., CORNAGLIA E., CAPURRO C., RATTO A., BOCCHINI V., MORRISON W.B. (1989) *Neoplasie oculari melanocitiche del cane e del gatto ed aspetti comparativi.* Veterinaria, *3*: 49-58.

9) CORDY R.D. (1990) *Tumors of the nervous system and eye.* In: *Tumors in domestic animals.* Ed by Moulton J.E., Univ of California Press - 3° Ed, Berkely, 640-665.

10) CORNAGLIA E. (1996) *Organi di senso: Tumori.* In: *Trattato di anatomia patologica veterinaria.* Ed da Guarda F., Mandelli G., 2° Ed, UTET - Torino, 702-703.

11) DITERS R.W., DUBIELZIG R.R., AGUIRRE G.D., ACLAND G.M. (1983) *Primary ocular melanoma in dogs.* Vet Path, *20*: 379-395.

12) DUBIELZIG R.R. (1984) *Ocular sarcoma following trauma in three cats.* J Am Vet Med Ass, *184*: 578-581.

13) DUBIELZIG R.R., AGUIRRE G.D., GROSS S.L., DITERS R.W. (1985) *Chroidal melanomas in dogs.* Vet Path, *22*: 582-585.

14) DUBIELZIG R.R., HAWKINS K.L., TOY K.A., ROSEBURY S.W., MANZUR M., JASPER T.G. (1994) *Morphologic features of feline ocular sarcomas in 10 cats: light microscopy, ultrastructure and immunohistochemistry.* Prog Vet Comp Ophthal, *4*: 7-12.

15) EAGLE J.R., FONT R.L., SWERCZEK T.W. (1978) *Malignant medulloepithelioma of the optic nerve in a horse.* Vet Path, *15*: 488-494.

16) GELATT K.N., JONSON K.A., PEIFFER R.L. (1979) *Primary iridal pigmented masses in three dogs.* J Am Anim Hosp Ass, *25*: 339-344.

17) GWIN R.M., GELATT K.N., WILLIAMS L.W. (1982) *Ophthalmic neopasms in the dog.* J Am Anim Hosp Ass, *18*: 853-866.

18) HOGAN R.N., ALBERT D.M. (1991) *Does retinoblastoma occur in animals?* Prog Vet Comp Ophthalm, *1*: 73-82.

19) KIRCHER C.H., GARNER F.M., ROBINSON F.R. (1974) *Tumors of the eye and adnexa.* Bull Wld Hlth Org, *50*: 135-142.

20) LAHAV M., ALBERT D.M., KIRCHER C.H., PERCY D.M. (1976) *Malignant teratoid medulloepithelioma in a dog.* Vet Path, *13*: 11-16.

21) LANGLOSS J.M., ZIMMERMAN L.E., KREHBIEL J.D. (1976) *Malignant intraocular teratoid medulloepithelioma in three dogs.* Vet Path, *13*: 343-352.

22) LAVACH J.D. (1984) *Iridociliary adenoma in a dog.* J Am An Hosp Ass, *20:* 468-470.

23) MERTEL L., DE GRESTI A., CAMMARATA G. (1994) *Aspetti clinici, reperti ecografici ed anatomo-patologici di alcuni tumori del globo oculare del cane.* Veterinaria, *8*: 69-77.

24) MINAMI T., PATNAIK A.K. (1992) *Malignant anterior uveal melanoma with diffuse metastasis in a dog.* JAVMA, *201*: 1894-1896.

25) PEIFFER R.L. JR. (1983) *Ciliary body epithelial tumours in the dog and cat; a report of thirteen cases.* J Small Anim Pract, *24*: 347-370.

26) PEIFFER R.L. JR., GWIN R.M., GELATT K.N., JACKSON W.F., WILLIAMS L.W., HILL C.W. (1978) *Ciliary body epithelial tumors in four dogs.* JAVMA, *172*: 578-583.

27) PEIFFER R.L., PERUCCIO C., LOTTI D., RATTO A., ROSSI L. (1991) *Neoplasie oculari dei piccoli animali (1° parte): Orbita, annessi, cornea e sclera.* Veterinaria, *5*: 5-13.

28) PEIFFER R.L., PERUCCIO C., LOTTI D., RATTO A., ROSSI L. (1992) *Neoplasie oculari dei piccoli animali (2° parte): Tratto uveale, sarcomi oculari primitivi nel gatto e neoplasie secondarie.* Veterinaria, *4:* 51-60.

29) RYAN A.M., DITERS R.W. (1984) *Clinical and pathologic features of canine ocular melanomas.* JAVMA, *184:* 60-67.

30) SHADDUCK J.A., ALBERT D.M., NIEDERKORN J.Y. (1981) *Feline uveal melanomas induced with feline sarcoma virus: potential model of the human counterpart.* JNCI, *67*: 619-627.

31) WILCOCK B.P., PEIFFER J.R. JR. (1986) *Morphology and behaviour of primary ocular melanomas in 91 dogs.* Vet Path, *23*: 418-424.

32) WILCOCK B.P. (1993) *The eye and ear.* In: *Pathology of domestic animals.* Ed by Jubb K.W.F., Kennedy P.C., Palmer N., 4° Ed Acad Press, San Diego, 441-529.

Finito di stampare
da La Nuova Cartografica S.p.A. Brescia
nel luglio 1997

IL LIBRO

Nel libro UMANESIMO ED ANIMALISMO — IDEE DI ZOOANTROPOLOGIA l'Autore esamina le principali idee che sottostanno agli attuali rapporti tra l'uomo e gli animali, in concezioni oggi contrastanti, quelle dell'UMANESIMO e dell'ANIMALISMO. Uno dei primi libri, il primo italiano comunque, che si occupa dei fondamenti concettuali della Zooantropologia, la disciplina delle relazioni che la umanità ha creato e subito dagli animali.

Una metastoria della Zooantropologia che precede una storia ancora da scrivere. Una metastoria, inoltre, scritta non tanto perchè vi sono delle idee da diffondere, ma perchè vi sono idee capaci di farsi amare o detestare e soprattutto possono farci meglio conoscere quello che siamo, che non siamo o che vorremmo essere. Questo è certamente più importante delle idee stesse, anche se, nella loro azione seduttiva, è forse nascosta una forza misconosciuta: la forza di intervenire nei nostri pensieri e di renderli più disponibili a quel tentativo, che rimane comunque sempre sconfitto, che si chiama comunicazione, ma che deve continuamente essere tentato e ripetuto per poter progredire.

Idee come ANIMALISMO, ANIMA, CARNIVORISMO, DOMESTICAZIONE, ETICA, EMOZIONE, FELICITÀ, IDEOLOGIE, MISTICA, SANTI, SPECIE, ZOOFILIA e tante altre, viste sotto la particolare angolazione zooantropologica, acquistano spessori e valenze insospettate. Soprattutto se queste idee divengono la via per una liberazione dalle nuove e vecchie ideologie e lo strumento per ripensare, in un progetto futuro, un nuovo Patto con gli Animali e rinnovare un Contratto con la Natura. La libertà infatti, non è altro che la possibilità di progettare ed attuare un futuro.

L'AUTORE

Di origine bolognese, Giovanni Ballarini opera dal 1949 nell'ambito della ricerca universitaria, che dal 1953 svolge presso l'Ateneo di Parma. La sua ricerca scientifica è documentata da circa mille pubblicazioni, svolte anche con collaboratori ed allievi, oltre a diversi trattati. Da molti anni si occupa del rapporto dell'uomo con gli animali, in tutti i suoi aspetti, e sulla Zooantropologia ha costituito una Banca Dati specializzata.

Giovanni Ballarini ha sviluppato una vasta opera di divulgazione, sia come direttore della Rivista OBIETTIVI E DOCUMENTI VETERINARI, che con la collaborazione su giornali, riviste e partecipazione a programmi televisivi. UMANESIMO ED ANIMALISMO — IDEE DI ZOOANTROPOLOGIA compare nell'ambito di una pluridecennale azione di divulgazione dell'Autore, che ha pubblicato ANIMALI E PASCOLI PERDUTI, L'ANIMALE TECNOLOGICO, LA TENTAZIONE DELLA CARNE, L'ELOGIO DELLA CARNE, IL LATTE E LA VITA.