FONDAZIONE INIZIATIVE ZOOPROFILATTICHE E ZOOTECNICHE - BRESCIA

DIAGNOSTICA ISTOLOGICA DEI TUMORI DEGLI ANIMALI

41

EDITO A CURA DELLA
FONDAZIONE INIZIATIVE ZOOPROFILATTICHE E ZOOTECNICHE - BRESCIA

DIAGNOSTICA ISTOLOGICA
DEI TUMORI DEGLI ANIMALI

Nella stessa collana sono stati pubblicati i seguenti volumi:

1 - 1979 Infezioni respiratorie del bovino
2 - 1980 L'oggi e il domani della sulfamidoterapia veterinaria
3 - 1980 Ormoni della riproduzione e Medicina Veterinaria
4 - 1980 Gli antibiotici nella pratica veterinaria
5 - 1981 La leucosi bovina enzootica
6 - 1981 La «Scuola per la Ricerca Scientifica» di Brescia
7 - 1982 Gli indicatori di Sanità Veterinaria nel Servizio Sanitario Nazionale
8 - 1982 Le elmintiasi nell'allevamento intensivo del bovino
9 - 1983 Zoonosi ed animali da compagnia
10 - 1983 Le infezioni da Escherichia coli degli animali
11 - 1983 Immunogenetica animale e immunopatologia veterinaria
12 - 1984 Il controllo delle affezioni respiratorie del cavallo
13 - 1984 1° Simposio Internazionale di Medicina veterinaria sul cavallo da competizione
14 - 1985 5° Simposio Nazionale Associazione Scientifica di Produzione Animale
15 - 1985 La malattia di Aujeszky. Attualità e prospettive di profilassi nell'allevamento suino.
16 - 1986 Immunologia comparata della malattia neoplastica
17 - 1983 6° Congresso Nazionale Associazione Scientifica di Produzione Animale
18 - 1987 Embryo transfer oggi: problemi biologici e tecnici aperti e prospettive
19 - 1987 Coniglicoltura: tecniche di gestione, ecopatologia e marketing
20 - 1988 Trentennale della Fondazione Iniziative Zooprofilattiche e Zootecniche di Brescia, 1956-1986.
21 - 1989 Le infezioni erpetiche del bovino e del suino
22 - 1989 Nuove frontiere della diagnostica nelle scienze veterinarie
23 - 1989 La rabbia silvestre: risultati e prospettive della vaccinazione orale in Europa
24 - 1989 Chick Anemia ed infezioni enteriche virali nei volatili
25 - 1990 Mappaggio del genoma bovino
26 - 1990 Riproduzione nella specie suina
27 - 1990 La nube di Chernobyl sul territorio bresciano
28 - 1991 Le immunodeficienze da retrovirus e le encefalopatie spongiformi
29 - 1991 La sindrome chetosica nel bovino
30 - 1991 Atti del convegno annuale del gruppo di lavoro delle regioni Alpine per la profilassi delle mastiti
31 - 1991 Allevamento delle piccole specie
32 - 1992 Gestione e protezione del patrimonio faunistico
33 - 1992 Allevamento e malattie del visone
34 - 1993 Atti del XIX Meeting annuale della S.I.P.A.S., e del Convegno su Malattie dismetaboliche del Suino
35 - 1993 Stato dell'arte delle ricerche italiane nel settore delle biotecnologie applicate alle scienze veterinarie e zootecniche - Atti 1ª conferenza nazionale
36 - 1994 Argomenti di patologia veterinaria
37 - 1994 Stato dell'arte delle ricerche italiane sul settore delle biotecnologie applicate alle scienze veterinarie e zootecniche
38 - 1995 Atti del XIX corso in patologia suina e tecnica dell'allevamento
39 - 1995 Quale bioetica in campo animale? Le frontiere dell'ingegneria genetica
40 - 1996 Principi e metodi di tossicologia in vitro

FONDAZIONE INIZIATIVE ZOOPROFILATTICHE
E ZOOTECNICHE - BRESCIA

DIAGNOSTICA ISTOLOGICA DEI TUMORI DEGLI ANIMALI

EDITO A CURA DELLA
FONDAZIONE INIZIATIVE ZOOPROFILATTICHE
E ZOOTECNICHE - BRESCIA
Via A. Bianchi 1, 25125 Brescia - Tel. 030/223244-2420569

© Fondazione Iniziative Zooprofilattiche e Zootecniche - Brescia, Luglio 1997

Tipolitografia La Nuova Cartografica S.p.A. - Brescia, 1997

INDICE

PREMESSA . . . . . pag. 7

M. FINAZZI, G. SIRONI, M. CANIATTI - Tumori cutanei dell'epidermide e degli annessi . . . . . » 9

A. POLI, F. ABRAMO, S. SOZZI - I tumori dei tessuti molli negli animali domestici . . . . . » 37

E. CABASSI - Tumori ossei . . . . . » 71

F. GUARDA, M. CASTAGNARO - Classificazione e caratteristiche morfologiche delle neoplasie dell'apparato cardiovascolare nei mammiferi domestici . . . . . » 85

P.S. MARCATO - Le neoplasie mieloidi e linfoidi nei mammiferi domestici » 101

M. PARODI, G. CAMMARATA - Mesotelioma . . . . . » 133

E. SCANZIANI, M. CANIATTI, G. MANDELLI - Tumori primari del canale digerente . . . . . » 139

F. ABRAMO, M. ARISPICI, A. POLI - Tumori del fegato ed apparato escretore biliare . . . . . » 179

P.S. MARCATO, G. MILITERNO - Le neoplasie delle vie respiratorie extrapolmonari nei mammiferi domestici . . . . . » 197

P.S. MARCATO, G. MILITERNO, C. BENAZZI, L. DELLA SALDA - Le neoplasie broncopolmonari nei mammiferi domestici . . . . . » 213

P. GALATI - Tumori dell'apparato urinario . . . . . » 233

S. APPINO, B. BIOLATTI - Classificazione e caratteristiche morfologiche dei tumori dell'apparato genitale femminile nei mammiferi domestici . » 253

C. BENAZZI - Criteri diagnostici in oncologia veterinaria; il «grading» dei tumori mammari . . . . . » 265

F. VALENZA - Classificazione e caratteristiche morfologiche dei tumori dell'apparato genitale maschile nei mammiferi domestici . . . . » 273

M. CASTAGNARO, F. GUARDA - Classificazione e caratteristiche morfologiche dei tumori del sistema nervoso nei mammiferi domestici . . » 283

G. CAMMARATA - Tumori degli organi di senso . . . . . » 301

PREMESSA

Il volume include i testi delle conferenze e parte delle immagini microscopiche che sono state presentate durante il Corso di Diagnostica Istologica dei Tumori degli Animali, tenutosi a Brescia dal 17 al 22 ottobre 1994 ed organizzato dall'Associazione dei Patologi Veterinari Italiani (APIV) con la indispensabile e valida collaborazione della locale Fondazione Iniziative Zooprofilattiche e Zootecniche e dell'Istituto Zooprofilattico Sperimentale della Lombardia.

Il Corso, nato con i favorevoli auspici della Direzione Generale dei Servizi Veterinari del Ministero della Sanità ed inaugurato con un incisivo intervento del dott. Romano Marabelli, era stato concepito come uno "stage" di aggiornamento metodologico e di confronto critico a favore di un limitato numero di istopatologi veterinari delle Università, degli Istituti Zooprofilattici, dell'Istituto Superiore di Sanità, dell'Istituto Nazionale per la Ricerca sul Cancro (IST) e di Istituti privati. Non a caso, il presidente *pro tempore* dell'APIV, prof. Giovanni Braca, e gli organizzatori del Corso avevano preteso che una parte importante del lavoro di aggiornamento venisse svolta al microscopio, in forma di esercitazioni di diagnostica istopatologica, su materiale originale proveniente da casi della pratica.

Al Corpo Docente del Corso, costituito quasi per intero da professori di Anatomia patologica delle Facoltà di Medicina Veterinaria italiane, va riconosciuta non solo la grande professionalità con cui sono stati preparati e svolti i vari compiti didattici, ma anche la disponibilità a fornire i testi e la documentazione fotografica delle conferenze, al fine di poter elaborare una raccolta finale. Poiché questo ulteriore impegno non figurava nella originaria impostazione del Corso, ma è stato proposto successivamente con l'obiettivo di non disperdere il prezioso patrimonio di conoscenza espresso dal Corso stesso, si è dovuto concedere ai Docenti coinvolti tutto il tempo necessario alla elaborazione delle tematiche trattate, tanto più che alcuni di essi (proff. F. Guarda e P.S. Marcato), dando prova di ammirevole abnegazione, hanno accettato di accollarsi anche la stesura dei capitoli corrispondenti alle lezioni dei relatori stranieri (proff. K.W. Head, P.F. Moore, M. Vandevelde). Il ritardo con cui esce il volume deriva proprio da queste complesse operazioni di stesura, rifinitura e coordinamento.

Nel volume non sono descritti tutti i possibili tipi di tumori degli animali. Mancano quelli del pancreas esocrino, delle ghiandole endocrine, delle membrane sinoviali ed altri ancora. Inoltre, non sono stati menzionati, o lo sono stati solo marginalmente, i tumori degli uccelli domestici e degli animali selvatici. Parimenti, nel rispetto dei precisi limiti programmatici del Corso, non sono stati presi in esame i pur fondamentali aspetti epidemiologici e statistici della Oncologia Veterinaria. Non è escluso che tali argomenti possano essere presi in considerazione come materiale utile alla stesura di altri volumi. Senza contare che gli aspetti già trattati costituiscono a propria volta un corpo di esperienze e di nozioni che va continuamente verificato ed aggiornato.

Non posso chiudere questa breve premessa senza esprimere un vivo apprezzamento agli Enti bresciani più sopra citati, che generosamente si sono adoperati per la riuscita del Corso e per la stampa del volume. A tali Enti, che da sempre svolgono una benemerita opera di organizzazione e di sostegno nei confronti di innumerevoli attività culturali destinate alla formazione e all'educazione permanente del Veterinario, va la riconoscenza dell'APIV e di tutta la nostra classe professionale.

G. Mandelli

M. FINAZZI, G. SIRONI, M. CANIATTI

TUMORI CUTANEI DELL'EPIDERMIDE E DEGLI ANNESSI

Istituto di Anatomia Patologica Veterinaria e Patologia Aviare - Università degli Studi di Milano

Negli animali domestici, l'apparato tegumentario è ritenuto in assoluto quello più frequentemente colpito da tumori e ciò in relazione ad obiettive ragioni. Innanzitutto la cute è l'organo del corpo più esteso, dotato di estrema varietà in elementi cellulari da cui può svilupparsi una neoplasia; in secondo luogo, nella promozione e sviluppo dei tumori cutanei sono coinvolti non solo fattori genetici od intrinseci, ma soprattutto fattori esterni ai quali la cute è esposta (agenti infettivi, luce solare, irritazioni croniche, contaminanti ambientali ecc.); infine le neoformazioni cutanee sono obiettivamente di facile osservazione. Dalla frequenza e varietà delle lesioni sopra sottolineate, a cui deve aggiungersi tutta una serie di forme simil-neoplastiche, deriva l'interesse per tale patologia e l'importanza di una corretta diagnosi istopatologica da cui i colleghi pratici possono ricavare utili indicazioni prognostiche e clinico-terapeutiche. Le difficoltà che si possono incontrare nella classificazione e diagnosi di tali tumori sono limitate ad alcune sottoclassificazioni dei tumori dei follicoli piliferi, che però alcuni trattati più recenti (Gross *et al.*, 1992) hanno meglio inquadrato utilizzando le conoscenze maturate sull'embriologia, struttura e funzione delle singole cellule costituenti i follicoli. Problemi di diagnosi, ancora, potrebbero essere relativi alla distinzione tra un carcinoma indifferenziato ed un melanoma maligno amelanotico di tipo epitelioide od un melanoma amelanotico fusato ed un sarcoma fusocellulare. In questi casi od in altri ancora, l'uso di tecniche immunoistochimiche o del microscopio elettronico possono fornire un aiuto decisivo.

Le tecniche citologiche, poi, hanno trovato ampia diffusione nella diagnostica dei tumori cutanei, con il vantaggio di tempi di risposta molto più rapidi e con un'attendibilità pari quasi a quella dell'esame istologico. In ogni caso la citologia ha il vantaggio di meglio orientare un intervento chirurgico sulla cute colpita da "neoformazioni".

Nel ricordare il valore di una diagnosi isto- o citopatologica corretta bisogna però fortemente sottolineare che questa è strettamente correlata all'accuratezza dei dati anamnestici forniti (segnalamento completo, precisa localizzazione della o delle neoformazioni, loro dimensioni, tempo di formazione, ecc.). Per quanto riguarda i criteri classificativi dei tumori si fa qui riferimento a quelli adottati universalmente e contenuti nel Bulletin dell'OMS (Weiss e Frese, 1974) e a quelli più recenti di Pulley e Stannard (1990), nonché di Gross *et al.* (1992).

TUMORI DELL'EPIDERMIDE

Carcinoma a cellule squamose
(carcinoma epidermoide, carcinoma spinocellulare)

Sono tumori maligni che originano dalle cellule squamose dell'epidermide.

Colpiscono tutti gli animali domestici, gatto, cane, in particolare. Non c'è predisposizione di razza o sesso eccezion fatta per i carcinomi squamosi del III dito che più frequentemente colpiscono Schnauzer, Labrador ed altri cani a pelo duro e nero. Possono essere colpite tutte le sedi della superficie cutanea, anche se alcune localizzazioni ricorrono più frequentemente: le dita, come già detto, nel cane, la punta delle orecchie, il naso, le narici nei gatti, le giunzioni muco-cutanee nell'equino. La tendenza allo sviluppo di questi tumori è maggiore nelle parti non pigmentate e ciò sembra correlarsi con la prolungata esposizione alle radiazioni solari che sono tra i fattori eziologici più importanti per lo sviluppo di tale tumore.

Macroscopicamente possono essere proliferanti, spesso erosivi o con entrambi gli aspetti.

Istologicamente il tumore è costituito da gruppi di cellule epidermiche disordinatamente proliferanti e a diverso grado di differenziazione, che invadono il sottocute ed il derma (figg. 1-3). Le cellule più caratteristiche sono quelle che si strutturano in centri di cheratinizzazione e producono "perle cornee". Si possono vedere anche singole cellule, con ampio citoplasma acidofilo e nucleo picnotico. Un'altra caratteristica di questo tumore è la presenza di "ponti intercellulari" che si possono trovare sempre anche nei tumori più indifferenziati.

La maggiore o minore sdifferenziazione è un aspetto molto importante che, associato all'invasività, caratterizza le forme più maligne. I tumori più differenziati mostrano spesso perle cornee. Le cellule dei più indifferenziati possono assumere talora aspetto fusato e possono confondersi con le cellule della componente stromale, specialmente quando attivata e proliferante. Numerose sono le mitosi e le atipie nei più indifferenziati. Sono comuni processi flogistici linfoleucocitari associati alla neoplasia.

In genere i carcinomi squamosi sono invasivi localmente e metastatizzano prima ai linfonodi regionali e poi ai polmoni. I carcinomi squamosi cutanei sono sicuramente meno aggressivi dei corrispondenti delle giunzioni muco-cutanee o delle varie mucose.

Citologicamente il carcinoma squamoso tende a cedere cellule sia singole che in gruppi più o meno voluminosi (fig. 4, tav. I). La loro morfologia è variabile e va da voluminose cellule cheratinizzate di aspetto maturo, a cellule di aspetto basale relativamente piccole e con scarso citoplasma basofilo. Spesso si osserva nucleo di aspetto immaturo (voluminoso e con fine disegno cromatinico) in cellule dotate di citoplasma cheratinizzato. I criteri di malignità nucleare sono decisivi per la diagnosi. La frequente componente infiammatoria neutrofilica presente in queste neoplasie è dovuta all'effetto irritante da corpo estraneo esercitato dalla cheratina.

Papillomi

Sono neoformazioni benigne, esofitiche che originano dagli epiteli squamosi e di cui sono note rare forme idiopatiche, più facilmente riscontrabili nel cane, e forme assai più frequenti di origine virale. Queste ultime sono causate da virus DNA del genere *Papillomavirus*, i quali sono assai specifici sia per quanto concerne la specie colpita sia per quanto attiene al sito di insorgenza. Il bovino e l'equino sono le spe-

cie più colpite, la prima sotto i 2 anni, gli equini tra 2 e 3 anni. Non c'è predisposizione di razza o sesso. Le sedi coinvolte sono le più varie, soprattutto dove ci sono abrasioni o soluzioni di continuo. Nel bovino e nell'equino i papillomi normalmente sono multipli mentre nel cane sono più comunemente unici. Possono essere peduncolati o sessili, raggiungere dimensioni notevoli, ulcerarsi e quindi infettarsi. La neoplasia si presenta finemente fissurata in superficie e può essere pigmentata.

Istologicamente si conoscono due forme: il papilloma squamoso e il fibropapilloma. Il primo è caratterizzato da prevalenti aspetti di ipercheratosi ed acantosi epidermica e si appoggia su sottili papille dermiche ricche di strutture fibrovascolari (fig. 5, tav. I). Alcuni gruppi di cellule o singole cellule dello strato spinoso e dei granuli mostrano segni di vacuolizzazione citoplasmatica od aspetti regressivi (soprattutto degenerazione palloniforme) e, nelle forme ad eziologia virale, inclusioni nucleari basofile od anfofile (fig. 6). La presenza del papillomavirus può essere facilmente evidenziata mediante indagini immunoistochimiche utilizzando un siero diretto contro antigeni comuni a tutti i virus del genere *Papillomavirus* (fig. 7). Nell'altra forma, il fibropapilloma, la proliferazione di tessuto stromale è superiore di gran lunga a quella epiteliale: è costituita da tessuto fibroso riccamente vascolarizzato e tendente a divenire via via più denso con il progredire della lesione.

In generale, i papillomi cutanei regrediscono spontaneamente.

Tutti i tipi di papilloma costituiscono materiale inadeguato per la diagnosi citologica in quanto costituiti da epitelio di aspetto benigno e da connettivo fibroso maturo. In linea teorica potrebbe avere un valore diagnostico la scarificazione di sospetti papillomi alla ricerca di corpi inclusi nucleari, ma dal punto di vista pratico tale ricerca risulta raramente positiva.

Tumori delle cellule basali

(basaliomi, epiteliomi basali, tricoblastoma, ecc.)

Sono comuni nel cane e gatto, rari negli altri animali. I basaliomi sono costituiti da una popolazione di cellule primitive, pluripotenti, presenti comunemente anche negli annessi cutanei (follicoli piliferi e ghiandole sebacee) e nelle loro neoplasie (Pulley e Stannard, 1990). La maggiore incidenza sembra essere nei cani tra i 6 e i 9 anni e nei gatti a partire dai 9 anni e mezzo. Non c'è predisposizione di razza o sesso anche se vi sono dubbi in proposito per il Cocker spaniel. Normalmente sono unici, più raramente multipli, privi di pelo e possono raggiungere uno o due centimetri di diametro. Il tumore colpisce più frequentemente il derma ed il sottocute della testa e collo. Alcuni di questi tumori, come pure quelli degli annessi cutanei, possono essere pigmentati e confusi clinicamente con melanomi.

Istologicamente le cellule dei basaliomi hanno nuclei ben evidenti, ovalari ed in genere poco citoplasma (fig. 8). Raramente, più nel gatto che nel cane, alcuni basaliomi contengono anche piccole cellule fusate con nuclei allungati (fig. 9). Le cellule neoplastiche sono affiancate le une alle altre ed assomigliano a quelle basali dell'epidermide, da cui il nome, senza, tuttavia, contrarre con questa alcun rapporto di continuità.

I basaliomi possono essere classificati per l'aspetto istologico in più varietà: solido, a ghirlanda o nastriforme, medusoide, adenomatoso, cistico e basosquamoso (fig. 8-12). Si presentano talora con centri di cheratinizzazione, singoli od in combinazione. Alcuni basaliomi, soprattutto il medusoide e il nastriforme sono immersi in abbondante stroma connettivale, ialinizzato (fig. 8).

Le mitosi sono frequenti. Malgrado l'aspetto istologico talora indifferenziato, questi tumori raramente metastatizzano o recidivano dopo l'asportazione. La varietà basosquamosa sembra essere la più invasiva localmente. In linea generale crescono lentamente, sono ben incapsulati e quindi da considerarsi tumori benigni. Solo nel gatto, come spesso capita rispetto al cane, tali tumori sono dotati di più spiccata sdifferenziazione cellulare e di aree di necrosi: per questi un sospetto di malignità non è talvolta da escludere (fig. 12).

Citologicamente i basaliomi sono caratterizzati da gruppi fortemente coesivi di piccole cellule che manifestano alto rapporto nucleo/citoplasma. Reperti di differenziazione in senso epidermoide possono essere evidenti in qualche caso (fig. 13, tav. I).

TUMORI DEI FOLLICOLI PILIFERI

Tricoepitelioma

È relativamente comune nel cane, poco nel gatto, in soggetti di oltre 5 anni di età. Non si riconosce predisposizione di razza e sesso. Sono normalmente unici e possono svilupparsi in qualsiasi parte della superficie cutanea con una predilezione, forse, per il dorso. I noduli, ben circoscritti, duri e alopecici, sono limitati al derma, raramente connessi all'epidermide e possono raggiungere il diametro di 8-10 cm, ma più comunemente questo è contenuto in meno di 2 cm. La crescita è lenta con scarsa tendenza all'invasione. Le masse più grosse sono spesso ulcerate.

Istologicamente il tricoepitelioma comprende gruppi di cellule epiteliali che si sviluppano in modo casuale e strutture cistiche di diversa estensione (fig. 14). L'aspetto varia notevolmente in relazione alla diversa prevalenza delle due popolazioni cellulari presenti (cellule basali e squamose) ed al loro vario grado di sdifferenziazione. Le cellule basali, simili a quelle dei bulbi piliferi, circoscrivono cisti cornee costituite da centri di cheratinizzazione, in cui sono presenti anche poche "cellule fantasma" (cellule cheratinizzate acidofile con distinti bordi cellulari e solo l'ombra del nucleo). Gli aggregati cellulari sono immersi in uno stroma fibromixoide moderato. In alcuni casi le strutture cistiche delimitate da cellule squamose presentano centri di cheratinizzazione estesi e plurilaminati. Questi casi non sono molto dissimili dai basaliomi squamosi. L'attività mitotica è rara ed alcuni tumori sono notevolmente pigmentati. Può rendersi talvolta necessaria una diagnosi differenziale con il pilomatricioma, in cui, tuttavia, le formazioni cistiche sono più estese ma meno numerose mentre più comune è la calcificazione e l'infiammazione granulomatosa associata.

Tricofolliculoma

È un tumore raro, benigno, dei follicoli piliferi di cane e gatto. È unico, protrudente sulla superficie epidermica che rimane integra, con diametro minore di 2 cm. Non è segnalata predisposizione di razza, età, sede.

Istologicamente è caratterizzato da un nodulo ben circoscritto, ma non incapsulato, formato da una o più strutture follicolari a diverso stadio di maturazione (talora con delicati peli), che possono presentare ampie cisti cheratiniche. Spesso, unitamente ai follicoli secondari irradianti dalle cisti cheratiniche sono presenti anche ghiandole sebacee più o meno sviluppate (fig. 15).

Tricolemmoma

Di questo raro tumore benigno del cane e gatto, segnalato in letteratura (Gross *et al.*, 1992) in due varietà, una cosiddetta *bulbare* l'altra *istmo-catagena*, ne abbiamo potuto studiare due casi, uno per tipo.

I tumori del primo tipo appaiono circoscritti, di consistenza solida, di diametro fino a 7 cm, localizzati prevalentemente alla testa e al collo mentre la cute soprastante non risulta ulcerata ma semplicemente un po' ispessita. L'età di maggior incidenza sembra essere attorno ai 10 anni, con predisposizione per il Levriero afgano.

I tumori del secondo tipo (istmo-catageno) presentano dimensioni più contenute, di solito inferiori ai 2 cm di diametro, e per questi non pare esservi predisposizione di età, razza, sede.

Il *tricolemmoma di tipo bulbare* (fig. 16, tav. I) è costituito da isole o gruppi di piccole cellule epiteliali poliedriche con citoplasma chiaro, sostenute da una delicata trabecolatura. Le membrane basali sono molto marcate ed assomigliano a guaine trasparenti su cui poggiano gli aggregati epiteliali. Il tumore non è in continuità con l'epidermide. L'attività mitotica è bassa.

Il *tricolemmoma di tipo istmo-catageno* (fig. 17) è composto di aggregati epiteliali di varia forma (cordoni, isole, trabecole) che irradiano da centri, talora con aspetto cistico, che possono contenere cheratina di tipo tricolemmale. Più isole sono tra loro interconnesse. Le cellule neoplastiche hanno dimensioni ridotte, scarso citoplasma e nuclei piccoli, eucromatici. L'indice mitotico è basso, lo stroma è scarso.

Pilomatricioma

(epitelioma necrotizzante e calcificante, tumore di Malherbe).

È una rara neoplasia del cane, perlopiù benigna, della quale sono stati descritti casi ancor più rari nel gatto. Deriva dalle cellule germinative della matrice follicolare del bulbo pilifero. La neoformazione è unica, dura, ben delimitata, sporgente, frequentemente ulcerata, gessosa al taglio. Le dimensioni variano da 2 a 10 cm e l'epidermide normalmente risulta atrofica ed alopecica.

Si sviluppa per lo più a livello di groppa e spalle. È un tumore dei cani adulti, comunque attorno ai 5-10 anni, ed è segnalato con maggiore frequenza nel Barbone e nel Kerry blu terrier (Pulley e Stannard, 1990; Gross *et al.*, 1992). In queste razze

il tumore può essere multiplo. Anche Schnauzer e Bedlington terrier possono essere considerate razze a rischio (Madewell e Theilen, 1987). Il tumore ha una crescita lenta e normalmente poco invasiva.

Istologicamente è ben circoscritto, localizzato nel derma e nel sottocute. È formato da strutture cistiche multiple, delimitate da cheratinociti basali intensamente basofili che assomigliano alle cellule della matrice dei bulbi piliferi e che circoscrivono aree di cheratinizzazione contenenti "cellule fantasma" od "ombra" (figg. 18-19). Calcificazioni, in forma di grossi depositi o di fini granuli, si trovano frequentemente commiste alle "cellule fantasma" e, nelle forme più avanzate, vi si possono trovare anche aree di metaplasia ossea. Non rara è pure una flogosi granulomatosa con cellule giganti da corpo estraneo, macrofagi e cristalli di colesterina.

Pilomatricioma maligno

È costituito da placche multifocali, talora a cupola, con epidermide alopecica, frequentemente ulcerata. Non si conosce predisposizione di razza od età. Tutti i casi descritti presentano metastasi multiple sia ai polmoni che ai linfonodi regionali e recidivano con frequenza.

Istologicamente si tratta di neoplasie dermiche scarsamente circoscritte, composte da cellule epiteliali basaliomatose disposte in grosse, irregolari isole o cordoni cellulari, che vanno incontro a necrosi. C'è pure un lasso stroma collageno. L'attività mitotica è moderatamente elevata, così pure l'atipia. Ci sono ovviamente in questo tumore cellule basaliomatose a diverso grado di sdifferenziazione, centri di cheratinizzazione, "cellule fantasma" dotate di più spiccato polimorfismo rispetto al pilomatricioma benigno. Problemi diagnostici differenziali si pongono nei confronti dei carcinomi squamosi e basosquamosi più indifferenziati e di altri tumori del pelo dotati di spiccata sdifferenziazione.

Cheratoacantoma

(epitelioma intracutaneo corneificante, acantoma infundibulare cheratinizzante ecc.)

Tumore benigno del cane, non raro, di origine follicolare, deriva della parte più esterna dei follicoli piliferi. È unico, ma può essere anche multiplo, i noduli parzialmente alopecici possono raggiungere 4 cm di diametro. Ha normalmente un poro centrale, che si apre sulla superficie cutanea, di dimensioni variabili da pochissimi mm fino ad alcuni cm di diametro e contenente masse cheratiniche.

Questi tumori sono per lo più contenuti nello spessore del derma e sottocute. Sono localizzati al dorso, collo, tronco, torace e spalle, meno sulle gambe e testa. Colpiscono soggetti di 5 anni e più. Le forme generalizzate mostrano predisposizione per il Norwegian elkhound (Pulley e Stannard, 1990). Sembrano più colpiti i soggetti maschi.

Istologicamente la neoformazione è orientata attorno ad una grande cisti centrale, ricca di cheratina stratificata. La parte interna della cavità centrale è normalmente aperta a "U" con connessione epidermica (fig. 20). Al di sotto la proliferazione è costituita da trabecole e cordoni di cellule epiteliali che alla parete cistica connetto-

no altre piccole cisti cheratiniche (fig. 21). Cellule epiteliali squamose, debolmente acidofile, delimitano le cisti centrali e secondarie. La neoplasia presenta uno scarso e moderato stroma mucinoso, con poche cellule mesenchimali, ed è comune riscontrare attorno ad essa una flogosi piogranulomatosa secondaria. Non dà metastasi, non recidiva dopo asportazione chirurgica.

Dal punto di vista citologico i tumori dei follicoli piliferi sono caratterizzati dalla presenza di detrito cheratinico e di gruppi di cellule coesive di aspetto basale (alto rapporto nucleo/citoplasma) o con differenziazione in senso epidermoide. Sfortunatamente non sempre queste due componenti sono presenti nello stesso vetrino rendendo difficoltosa la diagnosi.

TUMORI DELLE GHIANDOLE SEBACEE

Sono tumori molto comuni della cute del cane, meno in altri animali (gatto, cavallo). L'età di maggiore incidenza è attorno ai 9-10 anni. Razza predisposta è sicuramente il Cocker spaniel (Finazzi *et al.*, 1987), altre lo sono in misura minore, come si rileva nei Pastori tedeschi, Beagles, Bassotti ed i Boston terrier. L'incidenza è maggiore nelle femmine. Le neoformazioni possono essere uniche o multiple, di piccole dimensioni nelle iperplasie (2-5 mm di diametro), grosse, discretamente lobulate, spesso di colore giallo negli adenomi (2 cm di diametro in media). Gli epiteliomi sebacei sono più rapidi nella crescita, duri, ben circoscritti, con superficie cutanea spesso glabra, ulcerata e possono essere aggressivi localmente e recidivare. Per gli adenocarcinomi non ci sono equivalenti caratteristici se non quelli tipici di tutti i tumori maligni (velocità di crescita, bordi poco definiti ed ulcerati ecc.). Le sedi colpite possono essere le più varie, ma prevalgono quelle della testa e del torace. Una frequente localizzazione sono le palpebre per l'interessamento delle ghiandole di Meibomio.

Istologicamente gli *adenomi* sono costituiti da grossi lobuli di cellule sebacee perlopiù mature (fig. 22). I lobuli sono irregolari di forma e dimensione. Ci sono poche cellule di transizione e centri di epitelio squamoso e cheratinizzazione. Alcuni tumori sono anche riccamente pigmentati di melanina. La iperplasia delle ghiandole sebacee non è molto dissimile istologicamente dall'adenoma. Comune è quella delle ghiandole di Meibomio.

Gli *epiteliomi sebacei* sono molto simili ai tumori delle cellule basali e sono costituiti quasi esclusivamente da cellule indifferenziate di questo tipo. Talora ci possono essere al centro del tumore gruppi di cellule sebacee differenziate ed aree costituite da materiale amorfo acidofilo derivanti dalla disgregazione di quelle (fig. 23). Alcuni epiteliomi hanno un elevato indice mitotico, un marcato grado di indifferenziazione e raggiungono dimensioni notevoli. Comunque, generalmente, sia gli adenomi che gli epiteliomi sebacei hanno crescita lenta, tendono ad essere incapsulati e raramente, dopo asportazione, recidivano.

Gli *adenocarcinomi sebacei* devono essere distinti dagli epiteliomi sebacei più indifferenziati, che spesso vengono considerati erroneamente carcinomi. I veri carcinomi sono costituiti da cellule di varia dimensione e forma, ma tendenzialmente più grosse di quelle degli epiteliomi. Tali cellule si riuniscono in formazioni lobula-

ri irregolari (fig. 24). Nei più atipici le cellule hanno un citoplasma finemente vacuolizzato, con numerose ed irregolari mitosi. Metastatizzano ai linfonodi regionali e poi nel polmone od altri organi.

I tumori delle ghiandole sebacee sono caratterizzati citologicamente da gruppi di cellule coesive in cui la differenziazione in senso sebaceo è evidente in alcune cellule sotto forma di diffusa e fine vacualizzazione del citoplasma. Il nucleo, assai piccolo, è spesso marginato alla periferia della cellula.

TUMORI DELLE STRUTTURE CIRCUMANALI

Tumori delle ghiandole epatoidi

Anche per questi tumori possiamo avere iperplasie, adenomi, adenocarcinomi. Sono tra i tumori più comuni del cane. Si rinvengono oltre gli 8 anni di vita, raramente in animali più giovani. Più frequenti nei maschi, sono comuni in tutte le razze, anche se tendono a prevalere nei Cocker, Beagle, Bulldog inglese, Samoiedo, Bassotto e Pastore tedesco (Pulley e Stannard, 1990), Sono in genere unici, più raramente multipli, adiacenti all'ano. Occasionalmente possono svilupparsi sulla coda, perineo, prepuzio, coscia ed aree lombosacrali, a partire da ghiandole epatoidi eterotopiche. Le dimensioni sono molto varie, potendo raggiungere anche i 10 cm di diametro. Presentano aspetto lobulato, colore marrone ed occasionalmente cisti piene di sangue. I margini sono normalmente ben definiti. I tumori benigni, assai più frequenti, sono facilmente asportabili chirurgicamente e raramente recidivano. I tumori maligni, più rari, manifestano maggiore incidenza nelle femmine.

È difficile distinguere una *iperplasia* da un'*adenoma* anche se quest'ultimo presenta maggiore disordine architettonico. Accanto a cellule epatoidi tipiche, rotonde o poliedriche con abbondante citoplasma acidofilo finemente granulare (fig. 25), si trovano spesso ed in vario numero anche cellule più piccole, basofile, che sono elementi basali o di riserva e che si dispongono in fila alla periferia dei lobuli (fig. 26). In alcuni casi possono essere queste ultime le cellule più comuni. Le cellule epiteliali si dispongono in trabecole od in isolotti circondati da uno stroma fibrovascolare più o meno abbondante. Certi adenomi sono intensamente vascolarizzati ed assumono un aspetto angiomatoso. Possono essere presenti anche metaplasia squamosa, flogosi, necrosi, emorragie, cristalli di colesterina e formazioni cistiche. Le mitosi sono rare.

Gli *adenocarcinomi* mostrano un forte disordine di crescita e strutturale, essendo costituiti da unità lobulari dotate di spiccato polimorfismo e polidimensionalità cellulare, nonché di elevato numero di mitosi. La componente cellulare, cellule epatoidi e di riserva, può essere estremamente varia (fig. 27). Particolarmente significativo per un giudizio di malignità è l'aspetto invasivo nei confronti dei tessuti circostanti e soprattutto la presenza di gruppi cellulari metastatizzanti nei linfatici. Le metastasi coinvolgono, in primo luogo, i linfonodi sacrali ed iliaci interni, poi il polmone, fegato, rene ed ossa.

Citologicamente le neoplasie delle ghiandole epatoidi sono caratterizzate da grup-

pi coesivi di cellule che, nei casi ben differenziati, mostrano forti similitudini con gli epatociti. Grossa taglia, nucleo spesso marginato, abbondante citoplasma finemente granuloso e debolmente eosinofilo costituiscono i caratteri citologici distintivi.

Tumori delle ghiandole apocrine dei sacchi anali

Sono tumori descritti solo nel cane, spesso associati a manifestazioni cliniche integranti un quadro di c.d. pseudoiperparatiroidismo. Sono molto meno frequenti dei tumori delle ghiandole circumanali. Non è nota una predisposizione di razza. La cute circostante l'ano è perlopiù intatta e mobile. La sede di insorgenza di questi tumori è normalmente craniale al canale pelvico: in cavità addominale si forma una grossa massa accompagnata da altre più piccole derivanti dal coinvolgimento dei linfonodi locali.

Istologicamente essi sono composti di cellule cilindriche o cubiche, con abbondante citoplasma eosinofilo e nuclei ovalari in posizione basale. Tali cellule appaiono riunite in acini o lobuli solidi, separati da delicati setti fibroconnettivali (fig. 28). Nei tumori solidi, il reperto di pseudorosette cellulari orientate attorno a piccoli vasi sanguigni è molto caratteristico. Nei tumori di aspetto ghiandolare acinoso le cellule presentano un secreto PAS positivo.

Citologicamente i tumori delle ghiandole apocrine dei sacchi anali sono costituiti da gruppi di cellule coesive, non molto voluminose, con nucleo eccentrico, moderata quantità di citoplasma finemente granuloso, non di rado vacuolizzato e debolmente basolifo.

In qualche caso si possono osservare cellule disposte a raggiera a delimitare spazi vuoti o gocciole di secreto brunastro.

TUMORI DELLE GHIANDOLE SUDORIPARE

Sono neoplasie comuni nel cane, molto meno nel gatto, rare in altre specie animali. Non è nota una predisposizione di razza o di sede. Sono colpiti animali oltre gli otto anni di vita ed i maschi sembrano più suscettibili delle femmine. Si tratta di tumori comunemente unici.

L'*iperplasia cistica* è frequentemente localizzata alla testa e al collo. Gli *adenomi* sono ben circoscritti e possono raggiungere 4 cm di diametro, e più: sono talvolta solidi, ma più spesso cistici con contenuto sieroso giallo o bruno oppure con contenuto gelatinoso.

I *carcinomi* sono in genere indistinguibili macroscopicamente dagli adenomi e dai tumori misti, salvo presentare i tipici caratteri della malignità (crescita rapida, dimensioni notevoli, tendenza ad infiltrare i tessuti circostanti e ad ulcerarsi, ecc.).

Istologicamente i tumori delle ghiandole sudoripare sono simili a quelli mammari e qualora si sviluppino in sedi vicine alle mammelle possono creare grossi problemi diagnostici. Sia gli adenomi, sia gli adenocarcinomi possono essere classificati come cistici o cistopapilliferi, presentando strutture tubulari ectasiche e fittamente

stipate (fig. 29). Inoltre possono essere semplici o complessi. I complessi sono costituiti da due tipi di cellule: quelle ghiandolari tipiche, di forma cilindrica o cuboidale, con nuclei basali ed apici secretori, e quelle mioepiteliali che stanno alla base. Queste ultime proliferano dando luogo ad uno stroma mixoide ed eventualmente anche a metaplasia condroide, cioè a veri tumori misti. Tale cellule possono evidenziare un elevato indice mitotico.

Gli adenocarcinomi semplici sono invece costituiti dalla proliferazione di un singolo tipo cellulare, duttale o ghiandolare. L'invasione stromale e dei vasi linfatici costituisce il criterio più significativo per differenziare adenomi ed adenocarcinomi. Le cellule maligne si presentano in forma di piccoli cordoni o tubuli e suscitano un'attiva reazione connettivale (fig. 30). I carcinomi hanno la capacità di una rapida crescita infiltrativa con estesa metastatizzazione ai linfonodi regionali.

Citologicamente i tumori delle ghiandole sudoripare sono caratterizzati da gruppi di cellule coesive che, nei casi ben differenziati, mostrano nucleo eccentrico e un relativamente abbondante citoplasma che può contenere uno o più vacuoli di secreto. Nei casi indifferenziati sono evidenti gruppi di cellule epiteliali con citoplasma basofilo, simili a quelle di altri adenocarcinomi.

TUMORI DELLE GHIANDOLE CERUMINOSE

Sono una varietà dei tumori delle ghiandole sudoripare e colpiscono il meato uditivo esterno. Poco comuni in generale, si trovano meno raramente nel cane rispetto al gatto. Nel gatto l'età di maggiore incidenza è attorno ai 13 anni e sembrano più spesso colpiti i maschi. Si presentano come noduli irregolari e sono spesso associati a reperti flogistici. L'aspetto più comune è quello di tumore cistico e papillare, in cui è contenuto un secreto giallo-arancione commisto a granulociti. Si rilevano anche in questa sede tumori misti.

Gli adenocarcinomi dimostrano caratteri di spiccata indifferenziazione cellulare (fig. 31) e frequente invasione dello stroma e dei linfatici. Quasi la metà dei tumori, nel gatto, è maligna, mentre nel cane l'incidenza dei tumori maligni è sensibilmente minore. I tumori maligni possono invadere la regione parotidea e metastatizzare ai linfonodi regionali ed al polmone.

Citologicamente le neoplasie delle ghiandole ceruminose mostrano, nei casi ben differenziati, gruppi di cellule coesive con nucleo eccentrico e abbondante citoplasma, in cui sono evidenti vacuoli contenenti materiale di secrezione che a volte presenta un caratteristico colore brunastro (fig. 32, tav. I).

TUMORI DEL SISTEMA MELANOGENICO

I tumori dei melanociti sono più frequenti nel cane, negli equini, vengono osservati nel bovino e certe razze di suini, sono rari nel gatto e piccoli ruminanti. L'incidenza dei tumori dei melanociti è stata particolarmente indagata (bibliografia in Pulley e Stannard 1990, Gross *et al.* 1992) e risulta elevata nei cani tra 7-14 anni di età. Scottish terrier, Boston terrier, Airdale e Cocker spaniel hanno un incidenza

maggiore di altre razze. I maschi sono spesso più colpiti delle femmine. Nei cavalli al di sotto dei 6 anni di età sono rari ed il cavallo Arabo sembra essere particolarmente predisposto. I tumori dei melanociti possono svilupparsi sulla cute, mucose, occhi. Nel cane sono normalmente unici e la cute è la sede più colpita (muso, palpebre, tronco, estremità). Risulta altresì nota l'insorgenza di tumori multipli in equini a mantello bianco e grigio, mentre le sedi più colpite sono il perineo e la parte inferiore della base della coda. Circa il 90% dei tumori del cavo orale sono maligni, mentre i cutanei sono ritenuti comunemente benigni con l'eccezione di quelli delle dita.

Questi tumori presentano parametri morfologici estremamente vari (noduli con varia dimensione ed intensità di pigmentazione, superficie liscia o rugosa, ulcerazioni, delimitazione più o meno evidente ecc.) che unitamente ad altri di ordine clinico-anamnestico (velocità di crescita, ricorrenza dopo asportazione chirurgica, coinvolgimento dei linfonodi regionali ecc.) e istologico (grado di sdifferenziazione, polidimensionalità cellulare, elevato indice mitotico ecc.) costituiscono il fondamento dei criteri prognostici di queste neoplasie. Da un punto di vista istologico e classificativo risulta pure difficile utilizzare criteri comuni e validi per tutte le specie animali, comunque le indagini vengono quasi sempre riferite al cane che notoriamente presenta la più alta incidenza di neoplasie di questo tipo. La classificazione istologica, ancora, tiene conto della diversa stratigrafia cutanea delle cellule neoplastiche che può essere giunzionale (a livello di giunzione dermo-epidermica), dermica o composta (giunzionale e dermica). Nel cane e nel gatto (Gross *et al.* 1992) i tumori più comuni sono quelli con le ultime due localizzazioni citate.

Melanocitomi

Melanocitomi giunzionali e composti

Sono neoplasie normalmente circoscritte, ma non bene incapsulate. Gli elementi cellulari neoplastici si presentano raggruppati in nidi, di forma cuboidale o ovalare, ed appaiono simili a cellule epitelioidi nella loro localizzazione più superficiale (epidermica o giunzionale), mentre assumono forma allungata, con nuclei fusati come nelle cellule fibroblastiche, verso il derma (fig. 33). Anche il pigmento melanico, molto carico, tende a sfumare normalmente dalla superficie epiteliale verso quella dermica. Possono essere coinvolti anche i follicoli piliferi. Le mitosi sono poco comuni, mai atipiche e scarsa è la necrosi. Il tumore è immerso in uno stroma di fibre collagene e reticolari. Talora associati alle cellule neoplastiche possono rinvenirsi grossi elementi macrofagici carichi di melanina ("melanofagi") a grosse zolle, accompagnati da infiltrati linfoplasmacellulari.

Melanocitoma dermico

Questi tumori sono inizialmente localizzati nel derma, possono raggiungere il sottocute, e sono separati dall'epidermide per l'interposizione di un vallo più o meno

spesso di connettivo fibroso (fig. 34). Le cellule neoplastiche sono cariche di pigmento che ne maschera i dettagli strutturali e numerosi possono essere i melanofagi.

Vengono comunemente distinte due forme di questa neoplasia, delle quali una c.d. di "tipo cellulare" composta di grosse cellule tonde o fusate densamente raggruppate e l'altra c.d. di "tipo fibromatoso". In quest'ultima prevalgono elementi di aspetto fusato, disposti in fasci vorticosi o lineari, intercalati con fibroblasti simili a quelli degli schwannomi o dei fibromi. I due aspetti "cellulare" e "fibromatoso" possono essere presenti contemporaneamente. Quando le cellule sono poco pigmentate lasciano meglio riconoscere i dettagli morfologici che in entrambi i tipi sono caratterizzati da nuclei ovoidali di aspetto vescicoloso, talora di notevoli dimensioni e con nucleoli ben visibili. Scarso è il pleomorfismo cellulare, rare le mitosi e le loro atipie. I focolai di necrosi, quando presenti, sono di modesta entità.

Melanomi maligni

Da un punto di vista istologico esistono vari aspetti di questa neoplasia maligna ed un problema diagnostico molto comune e difficile da affrontare può essere quello prospettato da Pulley e Stannard (1990) della differenziazione tra melanocitomi e melanomi maligni in fase iniziale. Tra i caratteri generali di questi ultimi si ricorda che sono poco circoscritti e coinvolgono sia l'epidermide che il derma, o solo quest'ultimo. La necrosi è comune, ma non costante. L'anaplasia con spiccato pleomorfismo cellulare e elevato indice mitotico con atipie, sono aspetti ricorrenti. La tendenza alla crescita invasiva con il coinvolgimento dei linfatici e delle venule costituiscono ulteriori elementi di conferma. La scarsa produzione di melanina in un tumore non è un indice assoluto di malignità, ma è pur vero che quelli più maligni sono frequentemente amelanotici, per cui in presenza di tumori a cellule fusate o di tipo epitelioide si impone una diagnosi differenziale con i carcinomi od i sarcomi non melanogenici alla quale può parzialmente contribuire l'immunnoistochimica.

Da un punto di vista squisitamente istomorfologico i melanomi maligni si possono suddividere in quattro sottotipi in base alla prevalente forma e disposizione degli elementi cellulari neoplastici (a cellule fusate, epitelioidi, fusate ed epitelioidi, dendritiche e a vortice). Non è infrequente trovare riscontri di neoplasie con tutti i caratteri appena citati.

Melanomi maligni di tipo epitelioide

Costituiti essenzialmente da cellule di questo tipo, raggruppate in lobuli o fittamente stipate, mimano un carcinoma. Le cellule sono tondeggianti od ovalari, con ampio citoplasma quasi sempre poco pigmentato, nuclei vescicolosi e ben nucleolati (fig. 35, tav. I).

Melanomi maligni di tipo fusato

Sono costituiti unicamente da cellule di forma allungata, con dimensioni varie, e

diversa concentrazione citoplasmatica di granuli di melanina, nuclei ovoidali od allungati, scarsa cromatina, nucleoli meno evidenti rispetto al tipo precedente e mitosi numerosissime. Ricordano molto i sarcomi fusocellulari (fig. 36, tav. I).

Forme miste

Sono neoplasie nelle quali sono contemporaneamente presenti cellule epitelioidi e fusate e rappresentano la forma più comunemente riscontrata nella cute e nel cavo orale.

Oltre alle sopra riportate forme, Weiss e Frese (1974) descrivono dei *melanomi maligni di tipo dendritico e a vortice* costituiti da cellule fusate o con ramificazioni dendritiche, che si dispongono a bande o con andamento vorticoso. Tali cellule mostrano nuclei piccoli, eucromatici con nucleoli indistinti. Le mitosi sono scarse od assenti. Tra le cellule neoplastiche si rinvengono numerosi elementi di sospetta natura macrofagica carichi di pigmento.

Citologicamente le cellule dei melanomi possono essere rotonde o fusate, singole o in piccoli gruppi, ma la presenza di granuli citoplasmatici di melanina, nerastri o nero-verdastri, consente nella maggior parte dei casi una facile diagnosi citologica. Nei melanomi amelanotici i granuli possono essere assai rari e la diagnosi non facile (fig. 37, tav. I).

Come già accennato in sede introduttiva, i melanomi maligni amelanotici, quando particolarmente sdifferneziati, sono le neoplasie, tra quelle prese in esame nella presente rassegna, che più frequentemente possono procurare al patologo seri dubbi diagnostici. A ciò si è tentato di ovviare in vario modo.

Prima dell'introduzione delle tecniche immunoistochimiche, i metodi di elezione prevedevano l'evidenziazione dei granuli immaturi di melanina mediante colorazioni a base di soluzioni di Argento ammoniacale ed in particolare la impregnazione argentica sec. Fontana. Il comportamento piuttosto capriccioso di tale colorazione, associato a scarsa sensibilità e specificità, hanno fatto sì che venisse accolta molto positivamente la successiva introduzione di tecniche immunoistiochimiche nella diagnostica dei melanomi più indifferenziati. L'antigene più comunemente utilizzato come "marker" dei melanociti è stato, ed è tuttora, in diagnostica veterinaria, la proteina S100, una proteina legante il Calcio ritenuta un tempo specifica per le cellule di origine neuroectodermica. Va tuttavia ricordato che, più che una chiara indicazione in senso melanocitico, la positività per tale proteina va considerata come un dato orientativo che necessita di attenta valutazione, non essendo essa nè sufficientemente specifica (risultano positivi anche condrociti, cellule di Schwann, cellule mioepiteliali e cellule epiteliali neoplastiche di varia origine), nè sufficientemente sensibile (molti, probabilmente la maggior parte, dei melanomi del cane risultano negativi per tale proteina).

Per ovviare a tale inconveniente sono stati sviluppati e prodotti svariati anticorpi monoclonali specifici per i melanociti che trovano ora largo impiego nella diagnostica umana ma che non risultano, purtroppo, reattivi sui tessuti canini, eccezion

fatta per i cloni HMSA-1 e HMSA-5, non reperibili, però, in commercio (Berrington *et al.*, 1994).

Approccio possibile al problema resta comunque l'uso del microscopio elettronico per l'evidenziazione dei melanosomi e premelanosomi. In tal caso, specificità e sensibilità della metodica sono elevate, ma l'indaginosità della tecnica ed il suo alto costo ne suggeriscono il ricorso solo quando altre, più semplici metodiche, si siano rivelate inefficaci.

Figura 1 - Cane. Carcinoma squamoso ben differenziato costituito da gruppi di cellule spinose con spiccata polidimensionalità. E.-E. Medio ingrandimento.

Figura 2 - Cane. III dito. Carcinoma squamoso variamente sdifferenziato, con isole o cordoni di cellule neoplastiche infiltranti il derma. E.-E. Medio ingrandimento.

Figura 3 - Gatto. Carcinoma squamoso che invade a tutto spessore, fino alla cartilagine, il padiglione auricolare. Associata alla neoplasia c'è un'evidente flogosi. E.-E. Medio ingrandimento.

Figura 4 - Cane. Aspetto citologico di carcinoma squamoso. Numerose cellule epidermiche con evidenti segni di cheratinizzazione del citoplasma in presenza di nuclei di aspetto giovanile. Alterata forma del nucleo e irregolare addensamento della cromatina sono evidenti. Associati alle cellule neoplastiche si rilevano numerosi neutrofili. May-Grünwald Giemsa. Forte ingrandimento. V. tav. I.

Figura 5 - Cane. Papilloma squamoso con evidenti proiezioni papillari caratterizzate da spiccata iperplasia ed ipercheratosi dell'epitelio. E.-E. Piccolo ingrandimento. V. tav. I.

Figura 6 - Cane. Papilloma squamoso. In prossimità dello strato spinoso si rinvengono alcune cellule con degenerazione palloniforme. E.-E. Forte ingrandimento.

Figura 7 - Cane. Papilloma squamoso. Evidenziazione immunoistochimica dell'antigene virale nel nucleo di alcune cellule. Colorazione immunoistochimica con tecnica Avidina-Biotina perossidasi. Forte ingrandimento.

Figura 8 - Cane. Particolare di basalioma nastriforme in cui ben si evidenziano cordoni di cellule tondeggianti con evidente nucleo e scarso citoplasma, immersi in abbondante stroma connettivale. E.-E. Forte ingrandimento.

Figura 9 - Gatto. Basalioma solido con presenza anche di piccole cellule fusate (a destra nella fotografia). E.-E. Forte ingrandimento.

Figura 10 - Cane. Basalioma medusoide e nastriforme a localizzazione profonda, senza connessione con l'epidermide. E.-E. Piccolo ingrandimento.

Figura 11 - Cane. Basalioma nastriforme e solido. E.E. Medio ingrandimento.

Figura 12 - Gatto. Basalioma solido con ampi centri di necrosi. E.-E. Medio ingrandimento.

Figura 13 - Cane. Aspetto citologico di basalioma caratterizzato da gruppi di piccole cellule fortemente coesive. May-Grünwald Giemsa. Medio ingrandimento. V. tav. I.

Figura 14 - Cane. Tricoepitelioma. Strutture cistiche di varia dimensione sono delimitate da cellule epiteliali di tipo "basale". Nel lume di alcune cisti è presente cheratina. E.-E. Piccolo ingrandimento.

Figura 15 - Cane. Tricofolliculoma. Follicoli immaturi e lobuli di ghiandole sebacee irradiano da un poro centrale. E.-E. Medio ingrandimento.

Figura 16 - Cane. Tricolemmoma di tipo bulbare. Gruppi di cellule epiteliali a citoplasma chiaro circondati da evidenti membrane basali. Alcian-PAS. Medio ingrandimento. V. tav. I.

Figura 17 - Cane. Tricolemmoma istmo-catageno. Cordoni irregolarmente ramificati, costituiti da cheratinociti di piccole dimensioni. E.-E. Forte ingrandimento.

Figura 18 - Cane. Pilomatricioma. Grosse strutture cistiche delimitate da cheratinociti basali contenenti cheratina di aspetto diafano. E.-E. Piccolo ingrandimento.

Figura 19 - Cane. Pilomatricioma. Particolare di cheratinociti che si stanno trasformando in cellule fantasma. E.-E. Forte ingrandimento.

Figura 20 - Cane. Cheratoacantoma. Sezione trasversale della neoformazione che mostra la tipica struttura con poro centrale aperto sulla superficie cutanea. E.-E. Piccolo ingrandimento.

Figura 21 - Cane. Cheratoacantoma. Numerosi nidi epiteliali e perle cornee sono tra loro interconnessi da cordoni di cellule epiteliali. È inoltre visibile un'ampia massa cheratinica associata a flogosi perifocale. E.-E. Medio ingrandimento.

Figura 22 - Cane. Adenoma sebaceo. Irregolari adenomeri costituiti da cellule sebacee prevalentemente mature. E.-E. Medio ingrandimento.

Figura 23 - Cane. Epitelioma sebaceo. Gruppi di piccole cellule epiteliali, riferibili a cellule di riserva, costituiscono gran parte della neoplasia. Tra queste si rinviene un materiale amorfo necrotico-secretivo. E.-E. Piccolo ingrandimento.

Figura 24 - Cane. Adenocarcinoma delle ghiandole sebacee. Lobuli irregolari costituiti da cellule neoplastiche di evidente polidimensionalità. E.-E. Piccolo ingrandimento.

Figura 25 - Cane. Adenoma delle ghiandole epatoidi costituito da grosse cellule tondeggianti o poligonali con ampio citoplasma acidofilo. E.-E. Forte ingrandimento.

Figura 26 - Cane. Adenoma delle ghiandole epatoidi con presenza di numerose cellule basali o di riserva. E.-E. Forte ingrandimento.

Figura 27 - Cane. Adenocarcinoma delle ghiandole circumanali in fase iniziale. Presenza di lobuli costituiti da cellule variamente sdifferenziate. E.-E. Piccolo ingrandimento.

Figura 28 - Cane. Carcinoma delle ghiandole apocrine dei sacchi anali. Le cellule neoplastiche sono raggruppate in masse solide o, talora, in strutture acinose. E.-E. Forte ingrandimento.

Figura 29 - Cane. Adenocarcinoma papillifero delle ghiandole sudoripare. Papille irregolari invadono i lumi ghiandolari neoformati. E.-E. Forte ingrandimento.

Figura 30 - Cane. Adenocarcinoma delle ghiandole sudoripare. Strutture tubulari neoplastiche immerse in abbondante stroma fibroso. E.-E. Forte ingrandimento.

Figura 31 - Gatto. Adenocarcinoma delle ghiandole ceruminose. Cellule ceruminose neoplastiche costituiscono acini ghiandolari irregolari. E.-E. Forte ingrandimento.

Figura 32 - Cane. Aspetto citologico di carcinoma delle ghiandole ceruminose. Gruppo di voluminose cellule coesive caratterizzate da nucleo spesso marginato e numerosi vacuoli di secrezione nel citoplasma. May-Grünwald Giemsa. Forte ingrandimento. V. tav. I.

Figura 33 - Cane. Melanocitoma composto (giunzionale e dermico). Cellule intensamente pigmentate disposte lungo la giunzione dermo-epidermica ed estendentisi nella profondità del derma. E.-E. Forte ingrandimento.

Figura 34 - Cane. Melanocitoma dermico. Presenza di numerose cellule pigmentate nel derma, nettamente separate dall'epidermide. E.-E. Medio ingrandimento.

Figura 35 - Cane. Melanoma maligno di tipo epitelioide, in gran parte amelanotico. E.-E. Forte ingrandimento. V. tav. I.

Figura 36 - Cavallo. Melanoma maligno di tipo fusato. E.-E. Forte ingrandimento. V. tav. I.

Figura 37 - Cane. Aspetto citologico di melanoma maligno. Cellule assai voluminose e di forma poligonale contengono fini granulazioni citoplasmatiche di color nero-verdastro. May-Grünwald Giemsa. Forte ingrandimento. V. tav. I.

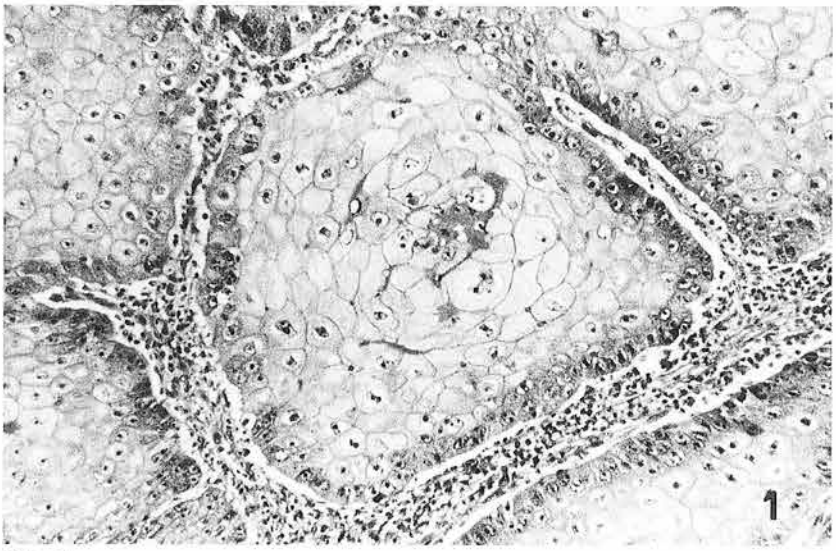

Fig. 1

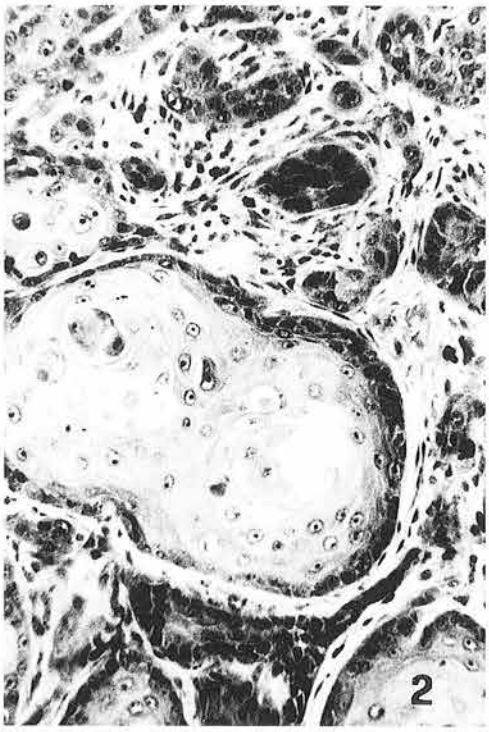

Fig. 2

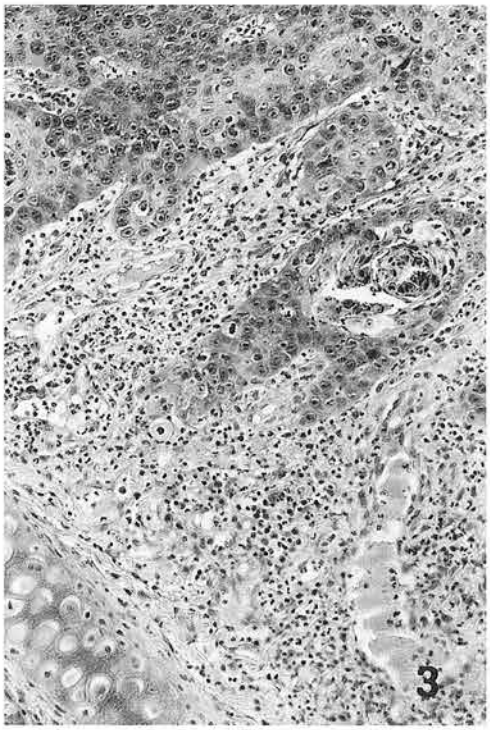

Fig. 3

Fig. 6

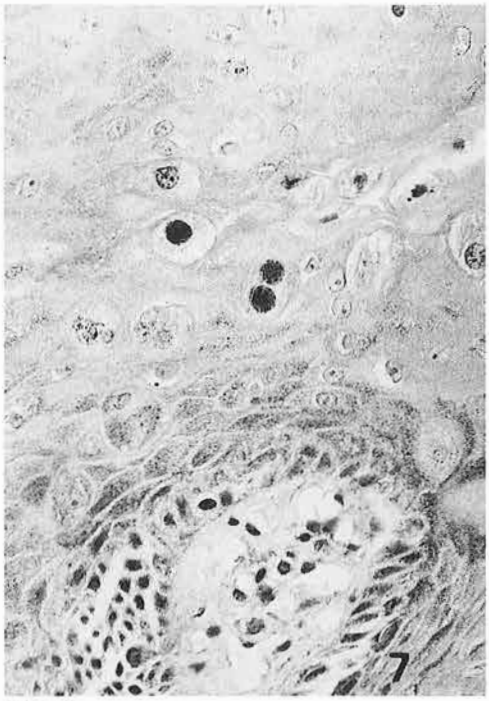

Fig. 7

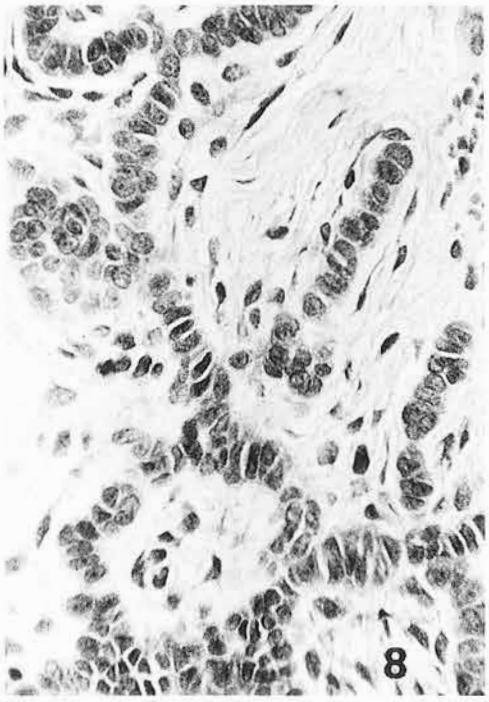

Fig. 8

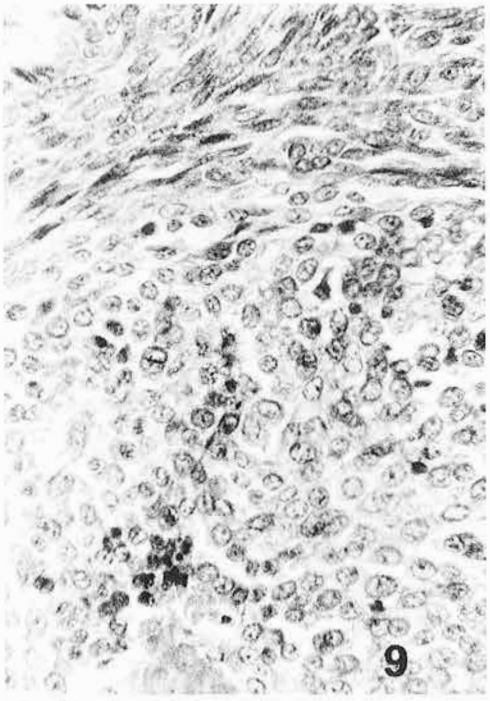

Fig. 9

Fig. 10

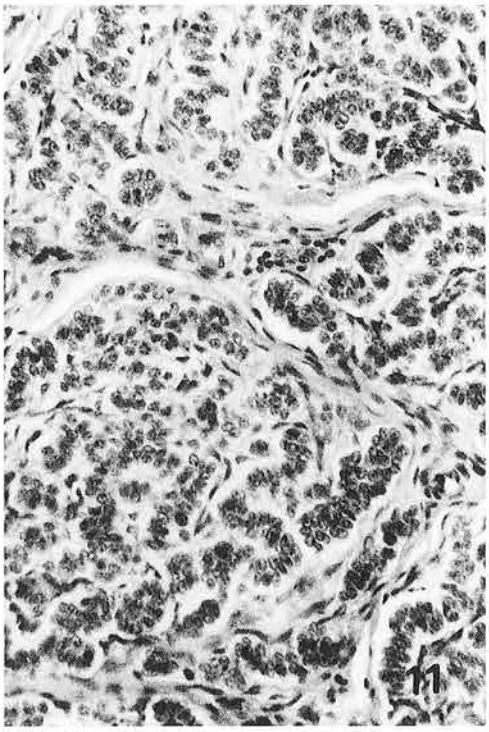

Fig. 11

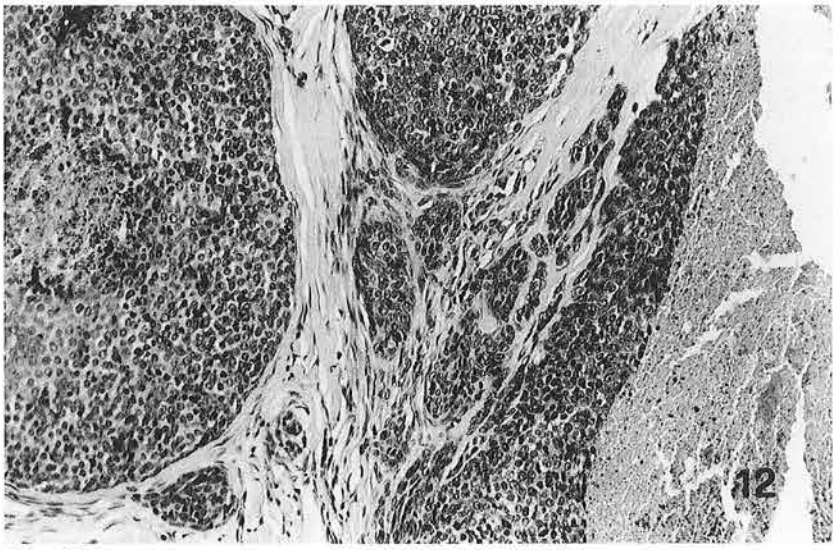

Fig. 12

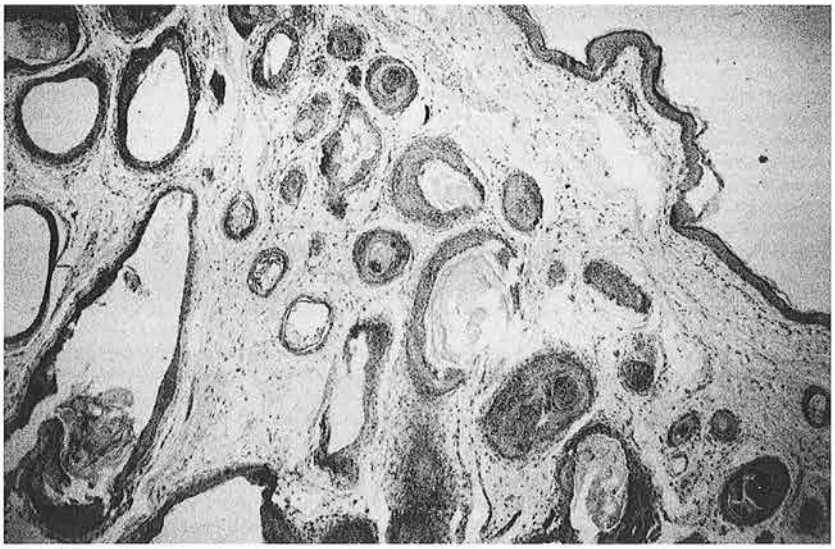

Fig. 14

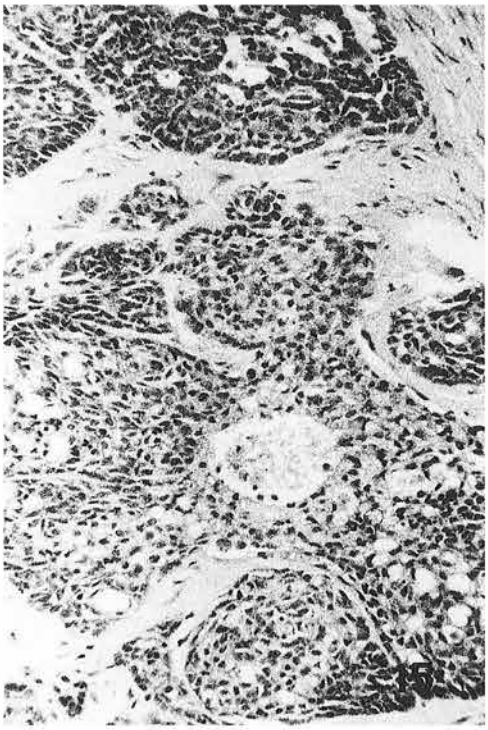

Fig. 15

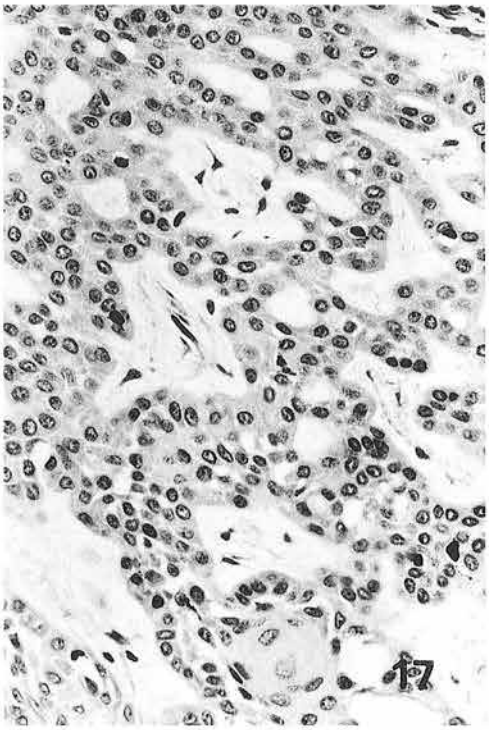

Fig. 17

Fig. 18

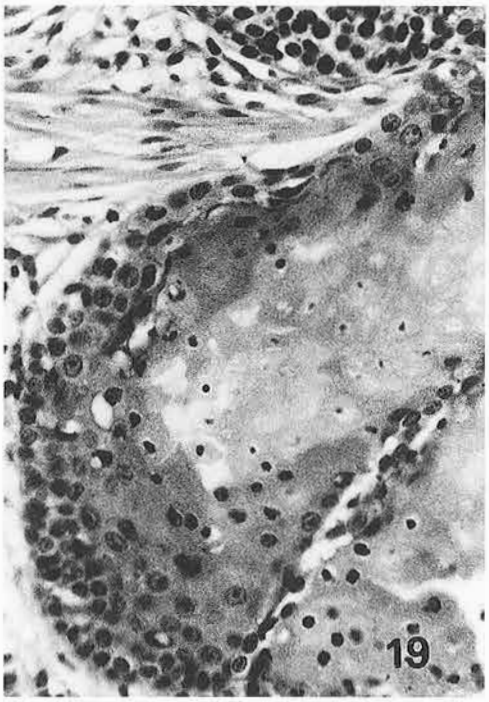

Fig. 19

Fig. 20

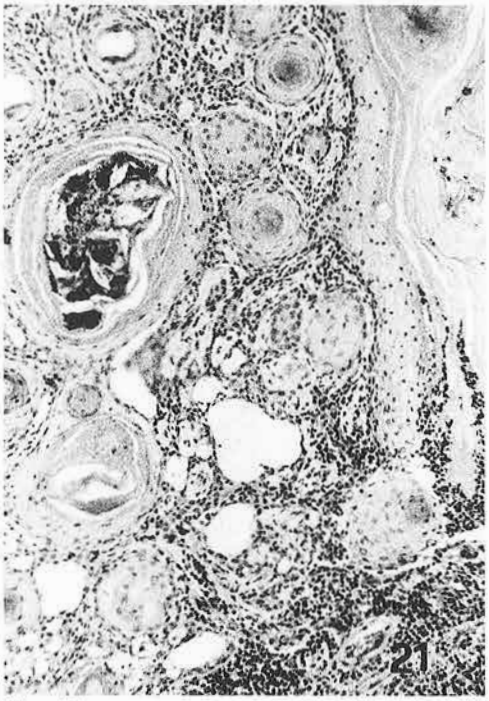

Fig. 21

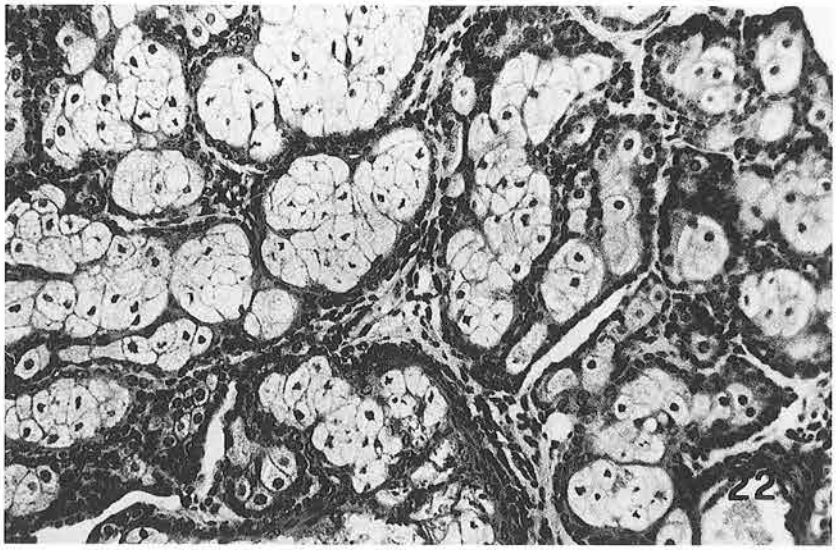

Fig. 22

Fig. 23

Fig. 24

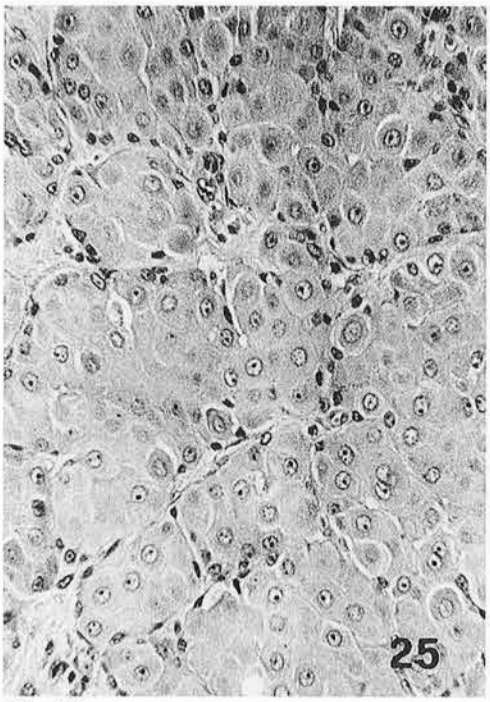

Fig. 25

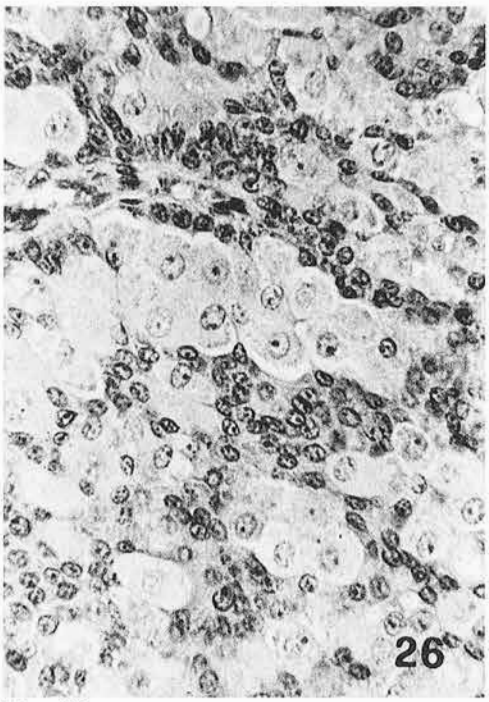

Fig. 26

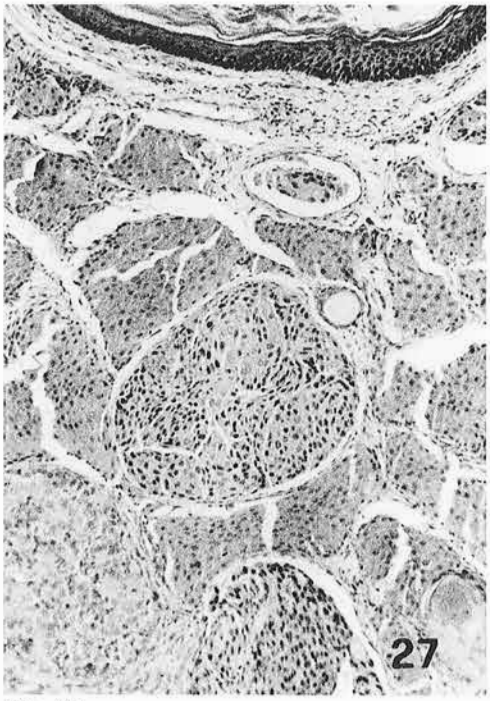

Fig. 27

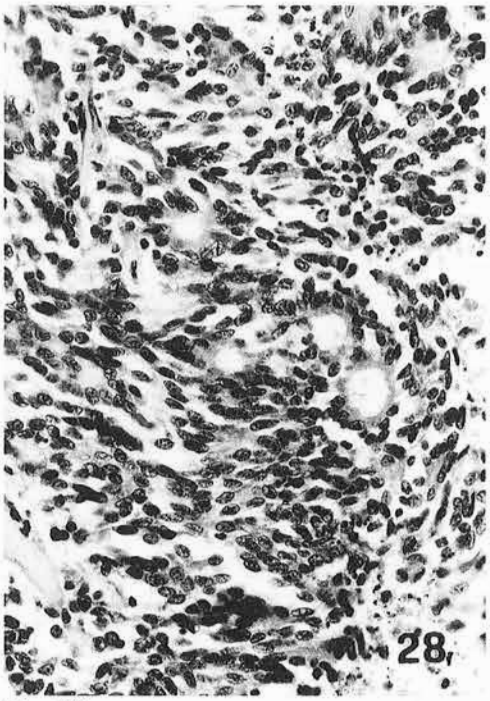

Fig. 28

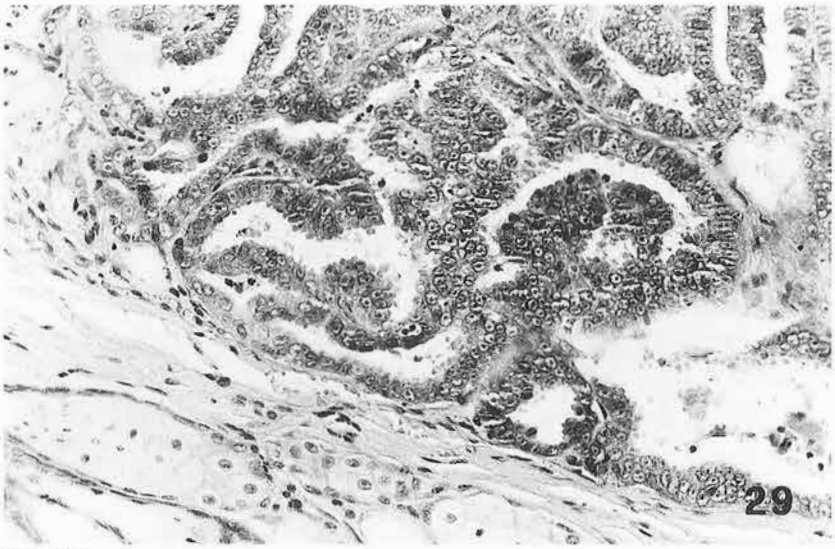

Fig. 29

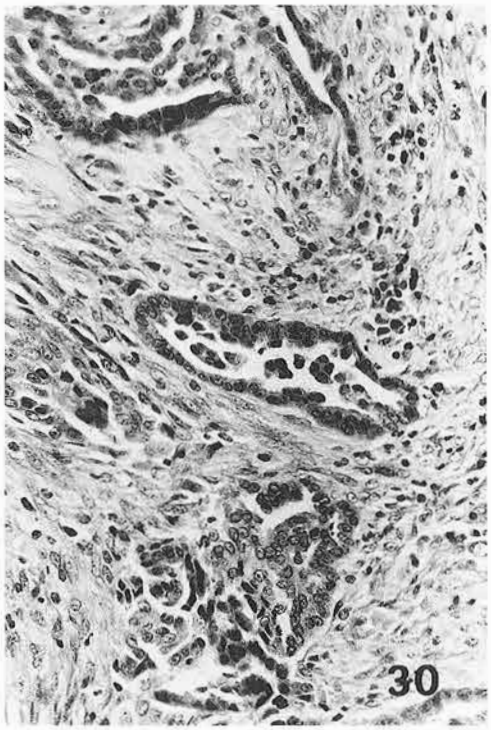

Fig. 30

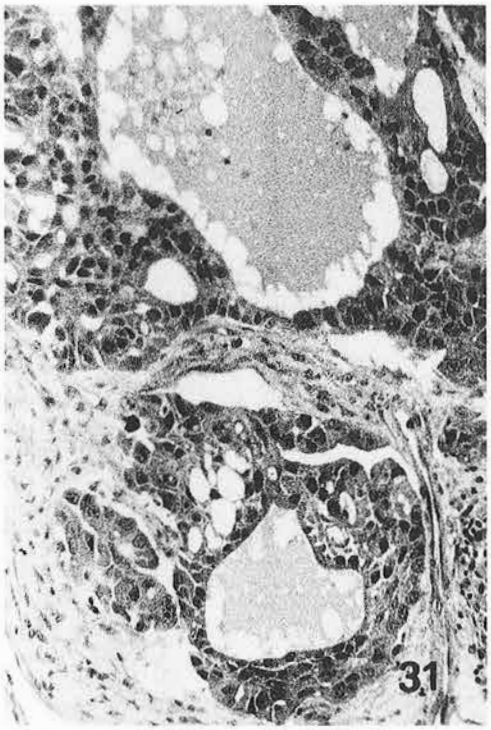

Fig. 31

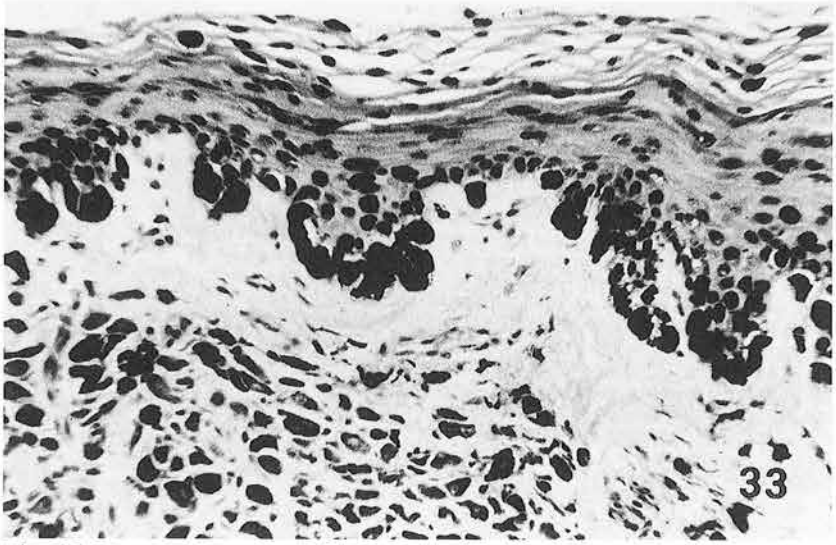

Fig. 33

Fig. 34

TABELLA I

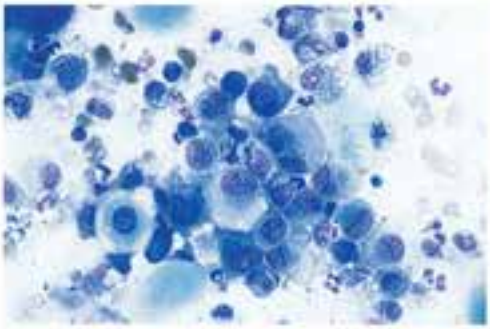

Fig. 4

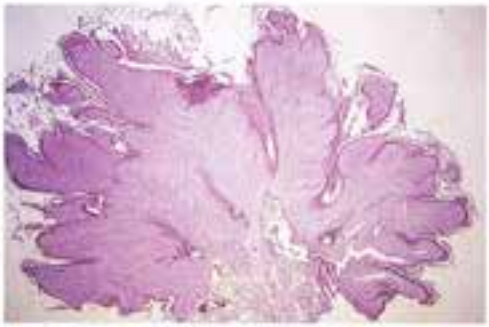

Fig. 5

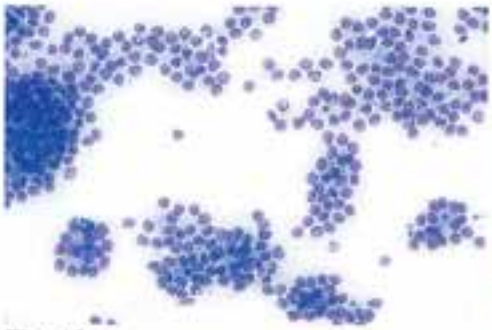

Fig. 13

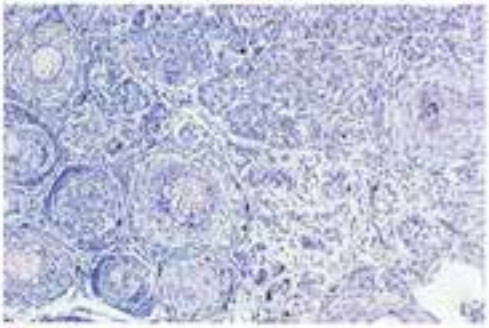

Fig. 16

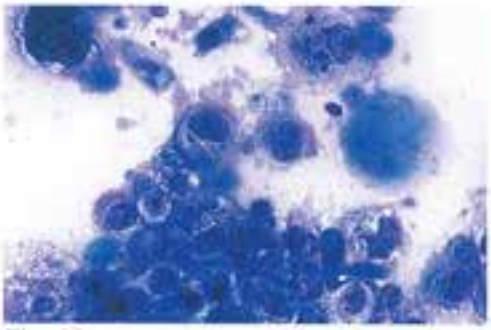

Fig. 32

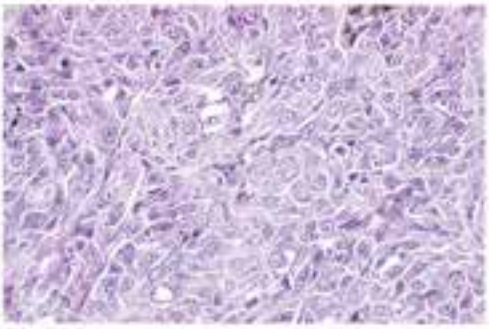

Fig. 35

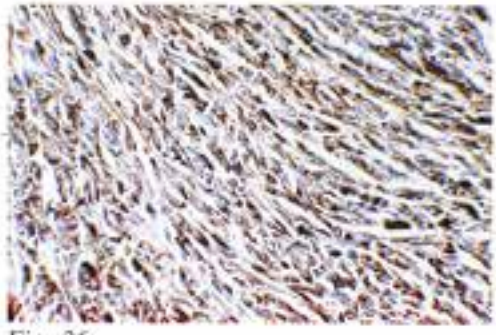

Fig. 36

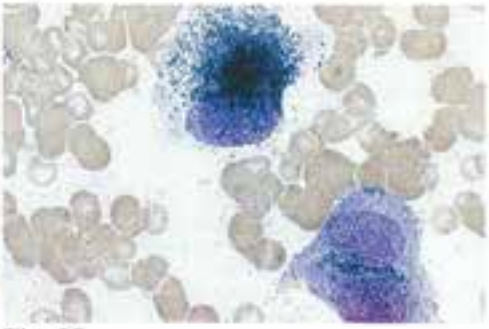

Fig. 37

BIBLIOGRAFIA

1) BERRINGTON A.J., JIMBOW K., HAINES D.M. (1994) *Immunohistochemical detection of melanoma-associated antigens on formalin-fixed, paraffin-embedded canine tumors.* Veterinary Pathology *31*: 455-461.

2) FINAZZI M., GATTI C., LAVAZZA A., CANIATTI M. (1987) *Reperti istologici su delle ghiandole sebacee.* La Clinica Veterinaria 110: 123-136.

3) GROSS T.L., IHRKE P.J., WALDER E.J. (1992) *Veterinary Dermatopathology. A macroscopic and microscopic evaluation of canine and feline skin disease.* Mosby Year Book, St. Louis.

4) MADEWELL B.R., THEILEN G.H. (1987) *Tumors of the Skin and Subcutaneous Tissues in: Veterinary Cancer Medicine ed. Theilen G.H. and Madewell B.R., 2nd ed., pp. 233-325.* Lea & Febiger, Philadelphia.

5) PULLEY L.T., STANNARD A.A. (1990) *Tumors of the Skin and Soft Tissues in: Tumors in Domestic Animals, ed. Moulton J.E., 3rd ed., pp. 23-87.* University of California Press, Berkeley.

6) WEISS E., FRESE K. (1974) *Tumours of the Skin pp. 79-100.* Bullettin of the World Health Organization. Vol. 50.

A. POLI, F. ABRAMO, S. SOZZI

I TUMORI DEI TESSUTI MOLLI NEGLI ANIMALI DOMESTICI

Dipartimento di Patologia Animale, Profilassi ed Igiene degli Alimenti - Università degli Studi di Pisa

INTRODUZIONE

Lo studio delle neoplasie negli animali domestici, in particolare nel cane e nel gatto, ha assunto in questi ultimi anni un'importanza crescente per i riflessi che queste patologie hanno nella clinica veterinaria. Una parte di questi tumori presenta, inoltre, delle strette analogie, sia per l'aspetto morfologico sia per il comportamento biologico, con quelli rilevati nell'uomo e possono quindi essere utilizzati come modello di studio in oncologia comparata. D'altra parte i notevoli progressi raggiunti in oncologia umana hanno contemporaneamente consentito un rapido sviluppo dell'oncologia veterinaria.

In medicina umana è possibile determinare con sufficiente precisione l'incidenza delle diverse forme neoplastiche, grazie ai dati disponibili presso gli uffici anagrafici ed ai vari registri ospedalieri. In campo veterinario, purtroppo, la raccolta di questi dati non è sempre possibile, fatta eccezione per alcune casistiche raccolte in diversi registri tumori. I primi registri tumori degli animali domestici sono stati creati negli Stati Uniti a partire dagli anni '60 e poi utilizzati come fonte di dati per studi epidemiologici (18). Una delle principali esigenze ai fini dell'istituzione e dell'uso di questi registri è quella di poter utilizzare delle classificazioni istologiche definite, al fine di evitare discordanze nello scambio di informazioni e per poter condurre studi epidemiologici e terapeutici significativi. Allo scopo di fornire una valida base per la ricerca in oncologia comparata e di favorire i progressi nel campo della patologia veterinaria, il Gruppo di Oncologia Comparata dell'Organizzazione Mondiale della Sanità ha elaborato una classificazione istologica internazionale dei tumori degli animali domestici. Questa classificazione è però rimasta immodificata per almeno due decenni e meriterebbe quindi un'accurata revisione soprattutto alla luce delle acquisizioni recenti (55). Per la classificazione dei tumori dei tessuti molli negli animali domestici, utilizzeremo pertanto come classificazione di base quella elaborata da Weiss per l'OMS (96), introducendo però alcune modifiche frutto di studi più recenti.

Tra le diverse forme tumorali le neoplasie dei tessuti molli hanno un'incidenza piuttosto limitata: da una stima di Dorn e Priester (1987) questi tumori rappresentano circa il 25,3% delle forme neoplastiche nel cane ed il 12,4% nel gatto. Se si restringe il campo ai soli tumori cutanei, neoplasie da considerarsi tra quelle di maggiore interesse nella pratica veterinaria, allora le neoplasie connettivali presentano un'incidenza maggiore: il fibrosarcoma in particolare è indicato come una delle forme di più frequente riscontro nel gatto (39, 83) ed i tumori mesenchimali sono risultati il 50% di 29.150 neoplasie canine e il 47% di 3.260 neoplasie feline (26).

Sulla base delle diverse classificazioni pubblicate cercheremo quindi di tracciare un quadro delle principali neoplasie dei tessuti molli degli animali domestici ed in conclusione cercheremo di fornire alcune informazioni sulle tecniche che possono agevolare la diagnosi delle neoplasie più indifferenziate.

Si considerano tumori dei tessuti molli quelli che originano dai tessuti extrascheletrici non epiteliali, ad eccezione del sistema reticolo endoteliale, della glia e dei tessuti di sostegno dei vari parenchimi. Essi sono quindi rappresentati dalle neoplasie che si formano dai muscoli volontari, dal tessuto adiposo e fibroso e dai vasi e nervi che servono questi tessuti. In questo gruppo sono inclusi per convenzione i tumori del tessuto nervoso periferico perché importanti nella diagnosi differenziale (20), qui non trattati perché oggetto di un'altra relazione. Verranno pertanto considerati: 1) i tumori del tessuto fibroso ed alcune lesioni non neoplastiche, 2) i tumori del tessuto adiposo, 3) i tumori vascolari e l'emangiopericitoma, 4) i tumori del tessuto muscolare, 5) le colorazioni istochimiche ed immunoistochimiche nella diagnosi delle neoplasie dei tessuti molli.

1. I TUMORI DEL TESSUTO FIBROSO

Il tessuto connettivo fibroso origina dal mesenchima ed è composto da elementi cellulari e da strutture fibrillari immerse in una sostanza amorfa extracellulare. Da questo tessuto originano una serie di tumori e lesioni simil tumorali che costituiscono un gruppo vasto ed eterogeneo che la classificazione dell'OMS divide in 5 diversi gruppi: A) il fibroma (fibroma duro, molle e mixoma); B) i fibrosarcomi (fibrosarcoma, emangiopericitoma canino); C) altri sarcomi; D) il sarcoide equino; E) lesioni simil tumorali (polipo fibroso cutaneo, cheloide e cicatrice esuberante, calcinosis circumscripta). Questa classificazione, anche se razionale, si presenta ormai superata: già per il primo gruppo è importante sottolineare come il mixoma e la corrispondente forma maligna, il mixosarcoma, siano attualmente distinti dal fibroma vero e proprio e per questo saranno trattati a parte. Questo vale anche per l'emangiopericitoma, la cui origine viene attribuita ai periciti e pertanto è stato inserito tra le neoplasie che originano dai vasi. Per quanto riguarda le forme simil tumorali, oltre a quelle indicate nella classificazione dell'OMS vi sono altre forme proliferative non neoplastiche il cui aspetto può talvolta creare problemi di diagnosi differenziale con le neoplasie vere e proprie. Alcune di esse, come ad esempio la fascite nodulare, pur avendo aspetti infiammatori, manifestano un comportamento aggressivo proprio delle neoplasie localmente invasive. Mantenendo come schema di base la classificazione dell'OMS ed introducendo alcune modifiche saranno considerate le seguenti forme: 1.1 il fibroma; 1.2 il fibrosarcoma; 1.3 il mixoma/mixosarcoma; 1.4 i sarcomi anaplastici; 1.5 il sarcoide equino; 1.6 lesioni simil tumorali.

1.1. Il fibroma

Benchè questo termine sia spesso usato per indicare qualunque proliferazione di natura fibrosa con caratteri di benignità, per fibroma si intende una lesione neoplastica caratterizzata da abnorme crescita di fibroblasti e fibrociti immersi in un'ab-

bondante quantità di collageno (67). Si tratta di una neoplasia benigna segnalata nel cane e nel gatto, anche se in quest'ultima specie le forme benigne sono molte rare e non devono essere confuse con i fibrosarcomi ben differenziati. Nei piccoli animali, i fibromi costituiscono circa il 2-3,5% dei tumori cutanei (28). Questo tumore si sviluppa in genere in soggetti adulti o in età avanzata senza particolari predisposizioni di sesso o razza, anche se secondo alcuni autori questo tumore sarebbe più frequente nel Boxer, nel Boston-Terrier e nel Fox-Terrier (58). Si riconoscono due tipi di fibroma: il "fibroma duro", caratterizzato da una maggiore densità tissutale, è la forma più comune di fibroma; ed il "fibroma molle", di aspetto più lasso.

La maggior parte dei fibromi si presentano come formazioni ben delimitate, di consistenza fibro-elastica, rotondeggianti od ovalari, più spesso rilevate a cupola sulla superficie della cute o dell'organo, ma anche peduncolate con dimensioni che mediamente variano tra 1e 5 cm di diametro. La superficie cutanea è generalmente grigiastra, omogenea, talvolta iperplastica e priva di annessi e può presentarsi integra od ulcerata, nel qual caso facilmente insorgono infezioni secondarie. Questi tumori possono svilupparsi ovunque vi sia tessuto connettivo fibroso, ma le localizzazioni più comuni sono la cute ed il sottocute soprattutto a livello di arti e testa (fibroma duro) e di arti e parte ventrale dell'addome (fibroma molle). Il fibroma molle, massa soffice e spesso peduncolata, alcune volte è indistinguibile sia clinicamente che istologicamente dai polipi fibroepiteliali che non sono da considerare delle vere e proprie neoplasie. A queste localizzazioni è necessario aggiungere il fibroma vaginale di frequente riscontro. Sulla superficie di taglio il tumore ha un aspetto grigio biancastro spesso lucente e riflettente la luce.

All'esame istopatologico i fibromi risultano delimitati, ma privi di una vera e propria capsula. Spesso si espandono nei tessuti vicini. Sono composti da cellule fusiformi e da fibre collagene immerse in uno stroma più o meno denso. Gli elementi cellulari neoplastici sono uniformi, con scarse figure mitotiche e grado di cellularità variabile da un tumore all'altro. I nuclei, normalmente di dimensioni ridotte nei fibroblasti della cute normale, nel fibroma sono più numerosi e più voluminosi di forma ovoidale o allungati e relativamente poveri in cromatina, le mitosi sono rare. Le fibre collagene sono disposte in fasci, di spessore maggiore e meno ben organizzati rispetto ai normali fasci collageni del derma: più raramente mostrano un andamento a vortice o ondulato (figura 1a). Proliferazioni fibroblastiche di tipo reattivo associate ad infiammazioni croniche, ematomi organizzati o tessuti cicatriziali, possono talvolta far sorgere dubbi sulla diagnosi. La distinzione in questi casi è possibile valutando il polimorfismo cellulare e le variazioni zonali nel quadro istologico, nonché la presenza di elementi infiammatori come macrofagi o di focolai emorragici. Nel fibroma molle i fasci di fibre appaiono immersi in abbondante sostanza amorfa extracellulare (figura 1b), le cellule possono assumere una forma stellata e si può osservare la presenza di tessuto adiposo (96). Questo aspetto istologico ricorda quello del mixoma: l'assenza di mucine nella matrice intercellulare permette di distinguere quest'ultimo tumore dal fibroma (46).

Per la diagnosi differenziale è opportuno considerare: il nevo collagenoso, meno cellulare del fibroma, spesso contenente annessi cutanei e con le fibre di collagene disposte in maniera ordinata; la dermatofibrosi nodulare, sindrome multicentrica a differenza del fibroma che invece è quasi sempre solitario e più cellulare; lo

schwannoma che presenta una maggiore cellularità, uno scarso stroma fibroso e un'organizzazione caratteristica; ed i polipi cutanei che di solito presentano un'organizzazione delle fibre collagene più regolare.

L'escissione chirurgica, ampia ma conservativa, rappresenta il trattamento di elezione. Questi tumori sono benigni ed una volta asportati difficilmente danno luogo a recidive.

1.2. Il fibrosarcoma

La categoria dei fibrosarcomi rappresenta probabilmente un gruppo eterogeneo comprendente non soltanto i tumori maligni dei fibroblasti, ma anche neoplasie miste o non classificabili di cellule mesenchimali capaci di produrre collagene. Sebbene nella classificazione dell'OMS il termine "sarcoma a cellule fusate" sia stato abbandonato in favore di quello di "fibrosarcoma", secondo diversi autori nei casi dubbi sarebbe preferibile il termine "sarcoma indifferenziato" o meglio ancora "sarcoma indifferenziato a cellule fusate" (67). Nei molti studi sui tumori molli il fibrosarcoma è stato sicuramente sovradiagnosticato in quanto c'è stata la tendenza a classificare come tali tutte quelle neoplasie con elementi fusati elaboratori di collagene, inclusi i tumori oggi riconosciuti come entità separate come il tumore a cellule giganti e lo schwannoma maligno ed una moltitudine di altri sarcomi o processi pseudosarcomatosi (20).

L'età media dei soggetti colpiti è di 10 anni nel cane e 12 nel gatto. Non sono segnalate predisposizioni legate alla razza o al sesso. Sedi di localizzazione del fibrosarcoma sono nell'ordine: cute e sottocute, cavità orale e cavità nasali, nel gatto è abbastanza frequente anche il riscontro oculare. In quest'ultima specie il fibrosarcoma costituisce uno dei tumori più comuni tra quelli cutanei e sottocutanei, rappresentando il 20-30% di tutte le neoplasie (85) ed il 13% dei tumori buccali (82). Può presentarsi con forme solitarie o multicentriche. I fibrosarcomi profondi sono più rari, si osservano con una certa frequenza nel cane, a carico delle cavità nasali e della milza: in particolare i fibrosarcomi splenici rappresentano il 12% dei sarcomi non vascolari o linfoidi rilevati in questa sede (97).

Nel gatto le lesioni cutanee solitarie sono quelle più estese arrivando a misurare anche 15 cm, la cute sovrastante può essere normale oppure assottigliata ed alopecica. Le forme multicentriche sono rappresentate da noduli più piccoli, duri, con possibile perdita di pelo ed ulcerazione. Questi fibrosarcomi nel gatto sono spesso legati alla contemporanea infezione da un OncoRNA virus difettivo, il virus del sarcoma felino (FeSV) induttore del sarcoma e del virus della leucemia felina (FeLV) il quale funge da helper per il primo. I soggetti affetti da fibrosarcomi multicentrici, se di età inferiore ai 5 anni, sono tutti FeSV e FeLV positivi, mentre soggetti di età superiore lo sono in parte; i gatti che sviluppano fibrosarcomi solitari, a qualunque età, sono FeSV e FeLV negativi (26). Recentemente è stata inoltre evidenziata la presenza di una correlazione tra lo sviluppo di fibrosarcomi nel gatto e la vaccinazione con vaccini anti-FeLV e rabbia (33). Un forte incremento di sarcomi è stato segnalato per la prima volta negli Stati Uniti d'America in coincidenza con l'entrata in vigore della legge che istituiva l'obbligo della vaccinazione contro la rabbia.

Studi successivi condotti in California, nelle Hawaii e recentemente anche in Europa hanno evidenziato un aumento di queste neoplasie in concomitanza con l'uso dei due vaccini (40). Da questi ed altri lavori si rileva come i fibrosarcomi si sviluppino nelle aree cutanee usate di routine per l'iniezione dei vaccini. Indagini istologiche hanno evidenziato alla periferia del tumore la presenza di linfociti ed un centro di necrosi con macrofagi contenenti materiale estraneo identico a quello rilevato in reazioni infiammatorie post-vaccinali (figura 1c). In alcuni macrofagi è stata messa in evidenza la presenza di idrossido di alluminio, sostanza utilizzata come adiuvante. Si ritiene che il persistere dell'infiammazione e la forte stimolazione indotta dall'alluminio o da qualche altro componente vaccinale possano indurre una continua proliferazione di cellule mesenchimali che in alcuni casi può condurre alla trasformazione neoplastica dei fibroblasti (figura 1d; 32). Nonostante questa osservazione non è stato finora accertato un legame diretto tra l'insorgenza del tumore e la presenza di adiuvanti o di sali di alluminio nei vaccini, ciò che sembra invece sicuro è che il rischio aumenta utilizzando più volte la stessa area per l'iniezione. Allo scopo di ridurre il rischio può essere utile registrare con la vaccinazione anche la zona dove questa è stata praticata onde evitare di riutilizzare la stessa parte per la successiva iniezione (29, 34).

Nel cane i fibrosarcomi cutanei si manifestano di solito come masse solitarie (le forme multicentriche in questa specie sono rare) con dimensioni che variano da 1 cm a lesioni infiltranti molto estese. Le neoplasie che originano dal derma appaiono come noduli cutanei rilevati talvolta alopecici. Quando invece si sviluppano nel sottocute possono estendersi alle fasce e muscoli profondi, senza causare modificazioni a carico della cute sovrastante.

Di forma nodulare o irregolare, i fibrosarcomi possono avere un carattere infiltrante o essere ben circoscritti, ma anche in questo caso hanno una capsula delimitante difficilmente evidenziabile: in genere sono localizzati quelli del derma, mentre quelli che coinvolgono gli strati più profondi spesso hanno un carattere infiltrante. La consistenza può essere dura o pastosa con aree più soffici e friabili, il colore varia da grigio a bianco. Al taglio la superficie si presenta lobulata, opaca, rossastra a volte striata, anche se la presenza di collagene in quantità notevole può conferire un aspetto biancastro lucente. Aree emorragiche o di necrosi sono un reperto comune soprattutto nei tumori a rapida crescita.

L'aspetto istologico dei fibrosarcomi è caratterizzato dalla presenza di fibroblasti organizzati in fasci di dimensioni diverse che si intrecciano e possono assumere un andamento ondulato o a vortice. La cellularità può variare considerevolmente come pure la quantità di fibre collagene. Le cellule tumorali sono in genere fusiformi, ma talvolta anche ovoidali o stellate. Nel gatto non è infrequente il riscontro di cellule atipiche con nuclei giganti e occasionalmente anche cellule multinucleate che invece sono estremamente rare nel cane. Lo stroma è costituito prevalentemente da collageno maturo, anche se può essere presente una quantità limitata di mucine o aree di metaplasia condroide. Caratteri cellulari, nucleari e indice mitotico variano con il grado di differenziazione del fibrosarcoma: in genere nei tumori ben differenziati, talvolta difficilmente distinguibili da fibromi ad alta cellularità, i nuclei sono omogenei sia per forma che per dimensione, scarsamente ipercromatici ed il numero di figure mitotiche è piuttosto basso (figura 2a); i tipi scarsamente differenziati hanno

minore quantità di collagene intercellulare, cellule e nuclei sono caratterizzati da notevole pleomorfismo, i nuclei possono essere ipercromatici e le figure mitotiche sono numerose (figura 2b). La vascolarizzazione è sempre abbondante anche se disorganizzata. Non sempre è facile distinguere il fibrosarcoma da altri tumori a cellule fusate.

Nella diagnosi differenziale bisogna considerare: lo schwannoma maligno che presenta un'organizzazione cellulare più complessa caratterizzata da cellule ondulate spesso a palizzata e dalla presenza di strutture neuroidi; l'istiocitoma fibroso maligno con un aspetto radiato delle cellule fusate e la presenza di cellule istioidi poligonali e cellule giganti multinucleate, nei confronti delle quali l'uso di anticorpi diretti contro antigeni cellulari caratteristici delle cellule istiocitarie può essere utile per effettuare la diagnosi differenziale; il leiomiosarcoma caratterizzato da uno stroma limitato, cellule a citoplasma abbondante e nuclei caratteristici a forma di sigaro. Anche in questo l'uso di metodiche di istochimica o di marker cellulari può essere utile. Si ricorda infine il carcinoma squamoso a cellule fusate caratteristico del gatto, che di solito presenta aree di continuità con l'epidermide e reattività per gli anticorpi diretti contro le citocheratine.

Il fibrosarcoma tende a dare recidive dopo l'asportazione chirurgica in misura proporzionale al grado di malignità delle singole forme. Nel fibrosarcoma felino le recidive possono essere multiple ed insorgere a brevissima distanza di tempo dall'intervento come anche a distanza di oltre un anno. Al contrario le metastasi non sono frequenti: le percentuali indicate dai diversi studi variano dal 9% al 25% (8, 59, 80). Il fibrosarcoma metastatizza per via ematica con localizzazione quasi sempre a livello polmonare, anche se sono noti casi di localizzazione pluriviscerale (22). Il tempo medio di sopravvivenza è stimato dai 4 ai 30 mesi (8, 43, 80). Il trattamento di elezione è l'asportazione chirurgica più ampia possibile. Quando è localizzato al cavo orale il comportamento aggressivo di questo tumore lo porta ben presto a coinvolgere i tessuti circostanti compresa la parte ossea, in modo particolare nel gatto ove appare più distruttivo che nel cane: per questo la maxillectomia/mandibolectomia sono considerati trattamenti di elezione (59).

Nel periodo postoperatorio, per limitare l'insorgenza delle recidive e delle metastasi si è dimostrato di una certa efficacia il trattamento con radioterapia associata ad ipertermia (10, 59). Per la chemioterapia i dati disponibili indicano invece scarsa o nulla efficacia (26).

1.3. Il Mixoma ed il mixosarcoma

Il mixoma ed il mixosarcoma sono neoplasie originate da fibroblasti che producono elevate quantità di mucine e poco collagene. Nonostante la classificazione dell'OMS del 1974 indichi il mixoma ed il mixosarcoma come sottotipo rispettivamente del fibroma e del fibrosarcoma, ormai per la diversa aggressività, vengono considerati a parte. Poiché è difficoltoso distinguere le forme benigne da quelle maligne in quanto istologicamente simili, spesso è soltanto il comportamento biologico a definire la malignità (46).

Se si escludono pollame e conigli, il mixoma ed il mixosarcoma sono abbastanza

rari negli animali domestici: i mixomi costituiscono circa lo 0,2-0,5% delle neoplasie rilevate nel cane. Si ritrovano generalmente nei soggetti adulti o in età avanzata e non sono state rilevate predisposizioni di sesso o razza (67). Come il fibroma ed il fibrosarcoma possono originare in qualunque distretto ove sia presente tessuto connettivo, anche se questo tumore interessa generalmente il sottocute e secondariamente il derma. Esistono inoltre diverse segnalazioni di forme spleniche (19, 80, 97). I mixomi si presentano come masse ben definite, soffici, di dimensioni variabili, i dermici presentano in genere un diametro inferiore a 1 cm quelli localizzati nel sottocute sono più grandi. La cute sovrastante è spesso alopecica. Questa neoplasia al taglio presenta una superficie di sezione viscida, ricoperta da materiale mucoso che resta adeso agli strumenti di taglio. Questi tumori presentano analogie con alcuni sarcomi FeSV indotti in eterospecie, sia perché simili nell'aspetto sia per la tendenza a continuare a produrre mucina nelle colture cellulari (46).

I mixomi sono tumori che non presentano una capsula evidente, sono costituiti da piccole cellule stellate o fusate disperse in uno stroma abbondante di mucine che di solito con le normali tecniche istologiche si presentano basofile e scarse fibre collagene (figura 2c). La cellularità è limitata e le figure mitotiche sono rare. Il mixoma è una forma localizzata aggressiva. Le recidive sono frequenti per la difficoltà di identificarne con precisione i limiti.

Il mixosarcoma è un raro tumore maligno, costituisce circa 1% dei tumori mesenchimali canini (26). Macroscopicamente non differisce dalla forma benigna anche se nel mixosarcoma possono essere presenti ulcerazioni.

Istologicamente la forma maligna si presenta come una neoplasia non capsulata che interessa il sottocute o il derma e che spesso si diffonde lungo le fasce muscolari. È costituita da cellule stellate immerse nella stessa matrice mucinica basofila percorsa da setti di connettivo. Le cellule presentano prolungamenti più o meno sottili e nuclei rotondeggianti, ovalari od allungati. Rispetto alle forme benigne, nei mixosarcomi si nota maggior pleomorfismo nucleare e cellulare, un maggior ipercromatismo dei nuclei, figure mitotiche e aggregati di cellule che ricordano il fibrosarcoma (figura 2d; 26, 67).

Come il mixoma anche il mixosarcoma è una forma localmente aggressiva e tende con frequenza a dare recidive. Le metastasi, localizzate solitamente ai polmoni, sono rare.

La forma benigna deve essere differenziata da una lesione, a carattere non neoplastico, che si osserva nei cani di razza Shar Pei, la mucinosi dermica, che si manifesta con piccoli ammassi (1-4 mm) intradermici di sostanza mucinica.

1.4. Sarcoma anaplastico

Alcuni tumori mesenchimali presentano un tale grado di anaplasia da dover essere definiti come sarcomi indifferenziati altamente maligni. Più elevato è il grado di anaplasia, maggiori sono le possibilità che il tumore derivi da tessuti diversi, e quindi non solo da connettivo fibroso ma anche dagli altri tessuti mesenchimali, quali il muscolare, adiposo, vascolare o perineuronale (72).

Nella classificazione dell'OMS del 1974 vengono indicati come "altri sarcomi" tutti quei tumori ad alto pleomorfismo cellulare con cellule reticolari indifferenziate, cellule giganti con uno o più nuclei e numerose figure mitotiche: queste neoplasie venivano considerate di origine fibroblastica (96). Con il passare degli anni queste forme tumorali sono state meglio definite in base alle loro caratteristiche e attualmente sono considerate forme tumorali a se stanti. Tipico è il caso del tumore a cellule giganti o istiocitoma fibroso maligno. Questo termine è stato introdotto da Gleiser *et al.*, nel 1979, per descrivere un tumore istologicamente caratterizzato da numerose cellule giganti multinucleate pleomorfe, simil fibroblastiche e simil istiocitarie con formazione di stroma di collagene. Nonostante sia un tumore di non comune riscontro esso va differenziato dai fibrosarcomi e dagli altri sarcomi in quanto, pur avendo un comportamento locale aggressivo, a differenza degli altri non dà metastasi.

1.5. Sarcoide equino

Il sarcoide equino è una neoplasia indotta da virus ed è il tumore cutaneo più frequente nel cavallo. Sequenze genomiche del virus della papillomatosi del bovino sono state evidenziate nel tessuto neoplastico utilizzando diverse metodiche di biologia molecolare.

Descritto per la prima volta da Jackson nel 1936, è costituito da una proliferazione, localmente aggressiva di fibroblasti che deve essere distinta dai fibropapillomi, nei quali la proliferazione mesenchimale è solo un adattamento alla predominante proliferazione epiteliale, e dai fibromi e fibrosarcomi. Colpisce il cavallo, ma anche l'asino ed il mulo. Le principali sedi di localizzazione sono gli arti, la parte ventrale del tronco e la testa, dove interessa particolarmente le orecchie, le palpebre e la connessura delle labbra (69).

Sulla base dell'aspetto macroscopico si riconoscono due forme principali: il tipo verrucoso di solito sessile, peduncolato, di dimensioni limitate e con aspetto a cavolfiore e il tipo fibroblastico o "esuberante" costituito da noduli che possono essere di dimensioni limitate, o di grandi dimensioni e con cute ulcerata. Raramente si riconoscono forme miste.

Istologicamente il tumore è costituito da una doppia componente: l'epidermide presenta una marcata ipercheratosi ortocheratotica e iperplasia epiteliomatosa con zaffi epiteliali che si spingono nel connettivo sottostante (figura 3a). La componente mesenchimale è costituita da fibroblasti immersi in una quantità variabile di fibre collagene orientate in modo disordinato. I fibroblasti alla giunzione dermo-epidermica sono frequentemente orientati perpendicolarmente alla membrana basale (figura 3b). Nei tumori a rapida crescita le mitosi possono essere numerose.

Il tipo verrucoso è molto meno aggressivo e può rimanere statico per lungo tempo, anche se in alcuni casi può trasformarsi in un sarcoide di tipo fibroblastico più aggressivo. In tutti i casi questa forma neoplastica non dà luogo a diffusione metastatica, mentre con facilità possono insorgere le recidive locali dopo l'intervento chirurgico.

1.6. Alcune lesioni simil tumorali

1.6.1. Dermatofibrosi nodulare generalizzata o sindrome dei fibromi cutanei multipli del pastore tedesco

La dermatofibrosi nodulare generalizzata è una patologia di recente identificazione (86) segnalata più volte in Svezia, Norvegia e Stati Uniti d'America: ad eccezione di un caso in un Golden retriever (48) tutte le segnalazioni riguardano cani di razza pastore tedesco (5, 24). Tale sindrome è caratterizzata da una forma cutanea accompagnata da modificazioni cistoadenocarcinomatose a livello renale e da leiomiomi uterini. La forma cutanea è caratterizzata dalla distribuzione simmetrica su tutto il corpo di noduli o papule di dimensioni variabili da 0,2 a 4 cm che originano da cute e sottocute e che colpiscono prevalentemente la porzione distale degli arti per poi estendersi su tutto il corpo. La cute sovrastante appare spesso normale, benché possa presentare alopecia ed iperpigmentazione. In molti casi i soggetti colpiti presentano da 30 a 50 noduli tumorali anche se in alcuni animali possono essere diverse centinaia.

Queste formazioni sono inizialmente asintomatiche, a meno che non siano localizzate negli spazi interdigitali o tra i cuscinetti plantari, nel qual caso creano zoppia e con il tempo vanno incontro ad ulcerazione ed infezione. La deposizione di tessuto fibroso è inoltre responsabile a livello degli arti di ostruzioni al decorso dei linfatici con progressiva deformità e dolore che possono rendere necessaria l'eutanasia del soggetto. I tentativi terapeutici hanno avuto scarso effetto dato il carattere progressivo della malattia: l'infiltrazione locale di cortisone determina la regressione dei noduli trattati, ma al trattamento segue sempre l'insorgenza di nuove formazioni nodulari in altri distretti. In presenza di coinvolgimento renale, l'animale può presentare segni clinici variabili caratterizzati da anoressia, polidipsia, vomita, diarrea ed uremia.

All'esame istologico i noduli cutanei risultano ricoperti da epidermide ipercheratinizzata e tessuto connettivo fibroso compatto, di aspetto maturo, con pochi fibrociti: in qualche caso esiste una netta demarcazione con le strutture adiacenti, ma generalmente la proliferazione focale di collagene tende ad infiltrare il derma ed il sottocute circostante. All'esame postmortem i reni si presentano bilateralmente aumentati in volume ed interessati da formazioni protundenti sul parenchima che al taglio rivelano cisti di varia grandezza ripiene di liquido brunastro nonché masse di tessuto compatto con aspetti tipici del cistoadenocarcinoma. Il coinvolgimento di altri organi è dimostrato dal ritrovamento di leiomiomi uterini in molte delle cagne affette. Altre proliferazioni di tessuto collagene sono state riscontrante a livello di fasce muscolari, vescica e di alcune aree della sottomucosa del piccolo intestino.

La relazione tra i noduli cutanei e lo sviluppo di carcinomi renali non è conosciuta così come non è stata accertata un'origine ereditaria della malattia. Forme simili sono state descritte anche nell'uomo (24): una di queste, il collagenoma cutaneo familiare, trasmesso da un gene autosomico dominante, è caratterizzata dalla presenza di formazioni cutanee multiple distribuite simmetricamente su tronco e arti. Per il tipo di lesione ed il carattere progressivo, la sindrome del pastore tedesco potrebbe essere assimilabile a questa patologia: unica differenza è l'età di insorgen-

za visto che nell'uomo si manifesta alla pubertà, mentre i casi segnalati in veterinaria interessano cani di media età o addirittura anziani. Altra forma ereditaria dell'uomo in cui si può osservare la combinazione di tumori cutanei multipli e la presenza di formazioni maligne a livello di organi interni è la "Sindrome di Gardner", anch'essa associata ad un gene autosomico dominante (24). La presenza di questa patologia in un'unica razza, il pastore tedesco, e la comune presenza di antenati, depone per un'apparente base ereditaria. Sulla base di questa osservazione, un'oculata scelta dei riproduttori potrebbe consentire il controllo di questa patologia, anche se l'età avanzata in cui si manifesta rende il progetto inattuabile, almeno fino a quando non sarà individuato un marker precoce nei soggetti portatori.

1.6.2. Fascite nodulare - fibromatosi aggressiva

In medicina veterinaria fascite nodulare, fibromatosi aggressiva e fibromatosi pseudosarcomatosa, sono sinonimi utilizzati per descrivere una lesione non neoplastica, caratterizzata da aspetti infiammatori, che ricorda le neoplasie localmente aggressive (67). In patologia umana, sulla base della classificazione più recente delle neoplasie dei tessuti molli pubblicata dall'OMS nel 1993, vengono distinte diverse forme tra le quali la fascite nodulare e la fibromatosi aggressiva. La fascite nodulare è definita come una proliferazione benigna similneoplastica dei fibroblasti, spesso interpretata come sarcoma a causa della rapida crescita, per la ricca cellularità e l'attività mitotica, anche se chiaramente benigna. Non è considerata, infatti, una neoplasia vera e propria, ma piuttosto un processo reattivo autolimitante. La diagnosi differenziale tra fascite nodulare e fibrosarcoma è piuttosto difficile e si basa sulla localizzazione e sulle caratteristiche istologiche. Il fibrosarcoma presenta dimensioni notevoli e una localizzazione più profonda rispetto alla fascite nodulare, in questo tumore gli elementi cellulari sono fittamente stipati e disposti in modo da conferire un aspetto a lisca di pesce, presentano variazioni di forma e dimensione, nuclei ipercromatici, alto indice mitotico e atipie cellulari più pronunciate (20). La fascite nodulare è stata segnalata solo nel cane (45), anche se la reale incidenza di questa patologia è stata probabilmente sottovalutata perché confusa con processi infiammatori, tessuto di granulazione o fibrosarcomi. Istologicamente risulta composta di fibroblasti, generalmente ben differenziati, a orientamento vario, immersi in quantità variabili di collagene. Sparsi nella formazione sono presenti focolai di cellule infiammatorie, con linfociti, plasmacellule e macrofagi.

La fibromatosi aggressiva appartiene ad una categoria intermedia tra le lesioni benigne ed il fibrosarcoma. Come quest'ultimo è caratterizzata da crescita infiltrativa e tendenza a ripresentarsi, ma a differenza di questo non dà metastasi (20).

Recentemente anche in medicina veterinaria è stato segnalato un caso di fibromatosi aggressiva in un gatto (57). La lesione descritta risultava essere diversa dalle altre proliferazioni fibroblastiche, fascite nodulare compresa, era localizzata ad un arto e presentava una crescita notevolmente aggressiva, arrivando a causare la lisi quasi completa di radio e ulna. Successivamente all'amputazione dell'arto, lesioni simili si sono riformate su testa e spalle. Istologicamente le formazioni risultavano costituite da fibroblasti ben differenziati immersi in abbondante collagene, differenziandosi in ciò dal fibrosarcoma, tuttavia risultavano prive di capsula e mostravano

crescita infiltrante ed aggressiva, diversamente dal fibroma.

La fibromatosi aggressiva in genere dà luogo a recidive locali senza dare diffusione metastatica.

1.6.3. Il cheloide e la cicatrice iperplastica

Entrambe le lesioni sono costituite da tessuto connettivo denso, nel quale la componente cellulare è molto limitata. I fasci di fibre collagene possono con facilità essere colpiti da ialinosi. Nel tessuto connettivale sono ancora presenti le fibre elastiche che non sono più evidenziabili nel fibroma duro. L'epidermide sovrastante può essere ipercheratotica.

1.6.4. Polipo fibroso cutaneo

Il polipo fibroso cutaneo o fibropapilloma è una lesione proliferativa generalmente solitaria che si riscontra talvolta nel cane. Macroscopicamente appare come una formazione fungoide o peduncolata ricoperta da epidermide iperpigmentata e priva di peli. Ha aspetto biancastro o rosaceo in sezione. Istologicamente risulta costituita da tessuto connettivo, caratterizzato da fasci di fibre collagene intrecciate e immerse in sostanza fondamentale di natura mucopolisaccaridica. Alla base o al centro della lesione si possono osservare aree di tessuto adiposo. L'epidermide di rivestimento è iperplastica e priva di annessi. Il fibroma molle, con il quale potrebbe essere confuso, si distingue per la presenza di abbondante matrice collagena e sostanza fondamentale. Poiché l'insorgenza del polipo fibroso cutaneo può essere legata a stati di irritazione continua, una volta asportato chirurgicamente, può riformarsi se la causa permane.

1.6.5. Calcinosis Circumscripta

Definita anche gotta da calcio, calcinosi cistica apocrina e calcinosi tumorale, la calcinosis circumscripta causa lesioni nodulari che possono essere confuse con forme neoplastiche e pertanto nella classificazione del OMS dei tumori dei tessuti molli degli animali è inclusa come forma non neoplastica da considerare nella diagnosi differenziale (96). È caratterizzata da deposizione di sali di calcio in noduli simil tumorali, è frequente nel cane, mentre non è mai stata segnalata nel gatto. Le lesioni sono localizzate generalmente alla cute degli arti, ai cuscinetti plantari, ma possono essere riscontrate anche a carico della lingua e della cavità orale. Sono colpiti soprattutto animali giovani di grossa taglia: Scott e Buerger in uno studio su 130 cani rilevarono che il 48% degli animali colpiti erano pastori tedeschi ed il 52% dei soggetti era di età inferiore all'anno (79). Non sono state evidenziate predisposizioni legate al sesso.

Macroscopicamente si presenta sotto forma di noduli, generalmente solitari, duri e ben circoscritti, localizzati nel sottocute senza che vi sia adesione con la cute sovrastante. È possibile che compaiono eritema, edema e piodermite secondarie

nonché ulcerazione per i noduli più grandi. Alla sezione si osservano molteplici ammassi di materiale pastoso biancastro.

Istologicamente al di sotto della capsula fibrosa, dalla quale si dipartono numerosi setti, si trovano focolai di materiale minerale granuloso (figura 3c) immerso in una matrice mucosa basofila e PAS-positiva. Questi focolai sono circondati da macrofagi e cellule giganti (figura 3d) in quantità variabile come anche da linfociti, neutrofili e plasmacellule. Si può riscontrare anche metaplasia ossea. Questa forma deve essere distinta da altre lesioni nodulari caratterizzate da depositi di sali di calcio come le calcificazioni distrofiche, che spesso si manifestano in più punti, e dalle neoplasie con focolai necrotici mineralizzati (28).

La chirurgia è risolutiva, ma quando la calcinosi insorge a livello di punti sottoposti a pressione, come i cuscinetti plantari, si possono avere problemi nella cicatrizzazione post-operatoria.

2. I TUMORI DEL TESSUTO ADIPOSO

2.1. Il lipoma ed il lipoma infiltrante

I lipomi sono tra i tumori più comuni nel cane, mentre sono meno frequenti nel cavallo e nel bovino e rari nel gatto e nel maiale (58). Colpiscono gli animali con età superiore a 8 anni e sono più frequenti nelle femmine obese. Le razze che presentano predisposizione sono i Cocker Spaniel, i Teckel, i Weimaraner, i Labrador retriever ed i Terrier (58).

Si tratta di tumori incapsulati circoscritti e mobili, raramente aderenti ai piani sottostanti, elastici con consistenza da duro pastosa a molle, di dimensioni variabili, talvolta peduncolati, spesso multilobulati. Il collo, la zona dorsale del torace, il petto, lo sterno, l'addome e la parte prossimale degli arti sono le localizzazioni più frequenti; sono state osservate forme multicentriche e tra le localizzazioni profonde sono ben conosciuti i lipomi del peritoneo. I lipomi sono talvolta di dimensioni considerevoli e possono presentare aree di necrosi.

Istologicamente è costituito da cellule ben differenziate riunite a formare ammassi di tessuto adiposo di aspetto quasi normale: spesso è impossibile emettere una diagnosi di lipoma sulla base dei soli criteri istologici (figura 4a). Le dimensioni dei vacuoli delle cellule tumorali non sono uniformi, anche se nelle forme nettamente benigne queste variazioni sono limitate. Possono essere presenti bande di tessuto connettivale che separano le diverse parti del tessuto neoplastico. Talvolta si osserva una componente fibrosa (fibrolipoma) o vascolare, con vasi ramificati (angiolipoma): quest'ultima forma può essere a volte dolorosa. Infine esistono forme che si infiltrano nei muscoli e negli spazi connettivali vicini (lipoma infiltrante; figura 4b), provocando talora alterazioni della funzionalità o dolore alla pressione.

In genere la prognosi dei lipoli, dopo exeresi, è fausta, tranne che per le forme infiltranti muscoli e tendini: in tal caso è utile un'ampia exeresi per controllarne la crescita.

2.2. Il liposarcoma

Questa neoplasia maligna è rarissima, sia nel cane che nel gatto (58). Nel gatto non è segnalata predisposizione di razza o sesso, mentre nel cane è riportata una predisposizione dei Teckels, degli Spaniel e dei maschi. Sono colpiti animali adulti o anziani con le stesse localizzazioni sottocutanee preferenziali dei lipomi. Nel gatto l'inoculazione sperimentale di FeLV è in grado di indurre la comparsa di liposarcomi.

Il tumore si localizza frequentemente nelle aree toraciche e addominali, sono state descritte forme multicentriche. Macroscopicamente non è ben delimitato come il lipoma: il tessuto può presentare una consistenza discreta per la marcata componente cellulare. Si tratta di noduli sottocutanei o profondi, infiltranti, costituiti da cellule polimorfe, rotonde, ovali, poligonali o fusiformi a gradi variabili di differenziazione (figura 4c): tali cellule possiedono un nucleo rotondo ipercromatico, spesso indentato (figura 4d) e un citoplasma più o meno abbondante discretamente vacuolare o contenente un voluminoso vacuolo lipidico che causa la marginazione del nucleo. L'indice mitotico può essere variabile, in generale le atipie cellulari sono numerose. Le forme anaplastiche sono le più maligne. Bisogna segnalare come nell'uomo la grande varietà istologica dei liposarcomi, che porta ad identificare alcuni sottotipi con diversi comportamenti biologici. Nell'uomo il liposarcoma mixoide è il sottotipo più frequente ed ha basso rischio metastatico, gli altri sottotipi sono i liposarcomi polimorfi, a cellule rotonde e sclerosanti (20). I liposarcomi a cellule rotonde ed i polimorfi hanno un comportamento più aggressivo e con maggiore frequenza danno luogo a metastasi. Nel cane è stato descritto il liposarcoma mixoide (53), neoplasia che presenta adipociti stellati o fusiformi maturi o immaturi raggruppati in fasci lassi all'interno di uno stroma mixoide con abbondante rete vascolare. I liposarcomi sclerosanti sono stati ugualmente descritti nel cane (58), sono compositi di tessuto adiposo ben differenziato, lobulato, che somiglia ad un lipoma, ma suddiviso da setti fibrosi interlobulari che contengono adipociti tumorali atipici ed immaturi.

Nel loro insieme i liposarcomi sono tumori localmente infiltranti, maligni ma che danno solo raramente e tardivamente metastasi polmonari ed ai linfonodi regionali (9). La loro prognosi resta riservata per l'aggressività locale e per il rischio di recidiva dopo exeresi.

3. I TUMORI VASCOLARI

3.1. L'emangiopericitoma canino

Questo tumore, identificato per la prima volta nell'uomo da Staut e Murray nel 1942, è stato successivamente segnalato nel cane, anche se in questa specie, in molte delle formazioni spiroidi, i c.d. capillari nascosti o collassati non sono sempre evidenziabili neppure al microscopio elettronico (67). Probabilmente è per questa ragione che nella classificazione dell'OMS questa neoplasia è collocata come

una sottocategoria dei fibrosarcomi (96). In classificazioni più recenti è stata invece considerata come una neoplasia vascolare (16), sulla base delle caratteristiche ultrastrutturali delle cellule che costituiscono il tumore e che risultano identiche ai periciti dell'uomo (98). L'emagiopericitoma è praticamente esclusivo del cane ed in questa specie la sua ricorrenza nell'ambito dei tumori dei tessuti molli si colloca a metà tra quella di forme più frequenti come il mastocitoma, l'istiocitoma ed il lipoma e quella di forme più rare come il fibroma, il fibrosarcoma e l'emangioma.

L'emangiopericitoma insorge quasi sempre in soggetti di almeno 6 anni di età: risultano più colpite le femmine ed alcune razze quali il Boxer, il Pastore tedesco, il Cocker spaniel, lo Springer spaniel ed il Fox terrier (26, 27, 54, 84, 76). Il tumore si presenta con formazioni cutanee o sottocutanee, più spesso a carico delle articolazioni degli arti. Sono rare le localizzazioni a carico del tronco ed ancora di più alla testa, collo e coda; quando si trova sulla parte ventrale del torace o dell'addome può essere scambiato per un tumore mammario. Obwolo (1986) ha descritto un caso di emangiopericitoma primario a livello della milza senza che fossero rilevate lesioni cutanee. L'engiopericitoma canino è caratterizzato da una crescita molto lenta, tanto che possono passare anche anni prima che si renda evidente. Questa crescita è limitata quasi sempre al derma ed al sottocute, ma in qualche caso coinvolge anche le fasce muscolari, i tendini ed i nervi soprattutto quando si trova nelle parti distali degli arti.

Le formazioni nodulari, generalmente solitarie, hanno dimensioni che vanno in media da 2 a 10 cm, ma possono arrivare a 25 cm di diametro. Alla palpazione si rilevano limiti difficilmente valutabili ed una consistenza da estremamente dura a soffice e fluttuante, simile a quella del lipoma. Si presenta di colore bianco-giallastro ed alla sezione può mostrare una lobulatura con presenza di masse solide biancastre alternate a masse di sostanza più molle, mixomatosa (26).

Questo tumore può presentare diversi aspetti istologici. I periciti, diversamente dalle altre cellule di tipo mesenchimale, mancano di aspetti cellulari ben identificabili ed al microscopio ottico sono difficilmente distinguibili da cellule endoteliali, fibroblasti ed istiociti. Spesso quindi la diagnosi di emangiopericitoma si basa sul riconoscimento della particolare configurazione che esso presenta ed in assenza di studi ultrastrutturali è spesso difficile distinguerlo da altre forme (20). Talora, i quadri che si osservano in alcune aree sono simili a quelli di altre neoplasie come l'istiocitoma fibroso maligno o i tumori neuronali e questo ha probabilmente portato talvolta a diagnosi errate (26). La disposizione concentrica che le cellule tumorali talvolta assumono determina una configurazione a spirale od ad impronta digitale che è caratteristica di questo tumore e che, quando presente, consente di riconoscerlo (figura 5a). Gli strati concentrici si trovano attorno ai lumi vasali (figura 5b), per lo più privi di eritrociti, ma anche attorno ai fasci collageni ed ai fibroblasti (67). Non sempre questo aspetto può essere evidenziato: soprattutto nelle recidive è possibile che le formazioni a spirale siano rare o assenti anche nell'ambito di un'intera sezione.

La morfologia cellulare può variare da fusiforme, con proiezioni più o meno lunghe, a rotondeggiante od ovoidale. I nuclei si presentano ovoidali con cromatina a ridosso della membrana nucleare ed un nucleolo centrale. Tra gli elementi cellulari si trova collagene in quantità variabile. Talvolta si possono osservare anche cellule

multinucleate, solitarie o aggregate in piccoli gruppi, queste costituiscono comunque sempre una minima parte del tessuto tumorale e si trovano più che altro alla periferia delle porzioni mixomatose. Sempre alla periferia del tumore è possibile ritrovare anche aggregati linfocitari perivascolari. I tumori che danno luogo a recidive con maggiore frequenza possono assumere un aspetto epitelioide ed avere un indice mitotico più elevato e presentare aree di necrosi (64).

L'emangiopericitoma canino manifesta una notevole invasività locale e tendenza a ripresentarsi dopo l'escissione chirurgica: ciò è dovuto alla difficoltà, al momento dell'escissione chirurgica, di identificare i limiti delle neoformazione. La percentuale dei casi in cui il tumore si ripresenta varia dal 25 al 50% (8, 27, 72) ma sale al 60% ed oltre per i tumori con indice mitotico superiore a 9 (7). Anche se radiazioni ed ipertermia possono ridurre la probabilità di recidiva come anche ritardarne la comparsa, il trattamento più efficace è considerato quello dell'amputazione dell'arto. Le metastasi risultano invece rare, meno dell'1% dei casi (8, 27). Ripetute recidive locali conferiscono al tumore maggiore aggressività e ne accrescono la capacità di metastatizzare (26).

3.2. L'emangioma

L'emangioma è un tumore benigno delle cellule endoteliali dei capillari. Benché questa neoplasia venga segnalata anche nel cavallo, gatto, bovino, pollo e suino la specie più colpita è il cane (67). Questo tumore si localizza preferenzialmente alla cute ed al sottocute delle gambe, dell'area inguinale, del fianco, del collo ed alla ghiandola mammaria, mentre tra gli organi cavitari quello più colpito è la milza. Di solito sono colpiti preferenzialmente animali adulti anche se il tumore può insorgere in soggetti giovani. Non esistono predisposizioni di razza o sesso.

Si manifesta di solito come un nodulo solitario, ma può essere anche multiplo. È una neoplasia ben delimitata, ma raramente incapsulata. Può avere dimensioni diverse: più piccoli quelli a carico della cute, maggiori quelli del sottocute; spesso hanno forma sferica od ovoidale e a volte possono essere peduncolati. La consistenza è morbida o spugnosa ed il colore varia dal marrone scuro al rosso vivo.

Si conoscono diverse forme di emangioma, le più importanti sono: a) l'emangioma capillare, caratterizzato da capillari con lume vascolare delimitato da un unico strato cellulare, addossati gli uni agli altri e organizzati in maniera disordinata senza o con pochissimo connettivo interposto (figura 5c); b) l'emangioma cavernoso, costituito la larghi spazi abbastanza uniformi ripieni di sangue e sempre delimitati da un singolo strato di cellule endoteliali; c) l'emangioendotelioma, che somiglia alla forma capillare ma nel quale gli spazi endoteliali sono delimitati da cellule endoteliali disposte a spirale spesso su più piani, fino ad ostruire il lume. Nell'uomo è segnalato un tipo di emangioma che colpisce la parete del cuore, detto emangioma intramuscolare, costituito da canali vascolari, generalmente capillari che si insinuano tra le fibre muscolari del miocardio provocandone la compressione e l'atrofia senza sostituirsi ad esse (51). Un particolare tipo di emangioma è quello che interessa lo scroto nel cane e nel maiale (95). Anch'esso può essere solitario o multiplo e la localizzazione è strettamente limitata alla pelle dello scroto. È consi-

derato più un'anomalia di sviluppo che una vera e propria neoplasia. All'inizio appaiono aree localizzate pigmentate che istologicamente risultano formate da capillari collassati e da aumento della pigmentazioni della cute sovrastante. Successivamente la lesione si erge a placca ed i capillari si rigonfiano in un emangioma di tipo cavernoso con ampi spazi comunicanti delimitati da endotelio.

L'exeresi chirurgica di solito è curativa. Per le forme localizzate allo scroto sono state osservate con una certa frequenza recidive: questi nuovi emangiomi sono però da considerarsi nuove neoplasie piuttosto che delle vere e proprie recidive della lesione primaria (67).

3.3. L'emangiosarcoma

L'emangiosarcoma o angiosarcoma rappresenta la controparte maligna dell'emangioma. Negli ultimi anni lo studio di questo tumore in medicina umana ha ricevuto un notevole impulso per l'aumento dell'incidenza di questa neoplasia in soggetti che lavoravano nelle industrie della plastica, perché alcuni composti come il cloroetilene ed il 2-cloroacetaldeide sono stati identificati come responsabili dell'insorgenza di questo tumore (89). Come l'emangioma anche l'emangiosarcoma ha un'incidenza maggiore nel cane rispetto alle altre specie. L'età media di insorgenza è intorno ai 10 anni, non esiste una predisposizione legata al sesso, mentre la razza più colpita è il pastore tedesco, anche se frequentemente si osserva nel Boxer, nel Setter inglese, nel Cocker e nel Golden retriever (12).

Può insorgere in localizzazione unica o multicentrica, l'organo più colpito è la milza, seguita dalla cute, dal cuore, dal fegato, dai polmoni, dai reni, dalla cavità orale, dai muscoli, dalla vescica e dal peritoneo. È segnalata anche la localizzazione al tessuto osseo, questo tumore rappresenta il 2-3% di tutti i tumori propri delle ossa (6).

Quando il tumore è unico può raggiungere un diametro di 30 cm, quando è multiplo di solito ha dimensioni miliariformi. Il colore varia da grigio pallido, nelle forme miliari o piccole, al colore rosso scuro nelle forme più grandi (61). In quest'ultimo caso questo tumore può essere scambiato ad una prima visione grossolana con un melanoma. L'emangiosarcoma è poco circoscritto, invade i tessuti adiacenti e presenta consistenza quasi granulosa o spugnosa. La crescita è accompagnata quasi sempre da emorragie e da necrosi. L'aspetto istologico varia molto secondo il grado di differenziazione. Nelle forme più differenziate è costituito da cellule endoteliali immature che delimitano cavità vascolari costituite da piccole dilatazioni vascolari o vere e proprie caverne (figura 5d). Le cavità, spesso contenenti sangue o interessate da fenomeni trombotici, possono presentare delle estroflessioni simil papillari.

Le cellule tumorali variano in volume e forma: in genere sono affusolate con grossi nuclei pleomorfi, ipercromatici, rotondi o ovoidali con uno o due nucleoli. L'indice mitotico è spesso alto e la necrosi e le emorragie sono frequenti. A volte nel tessuto connettivo adiacente il tumore possono essere presenti macrofagi carichi di emosiderina. Nelle forme più indifferenziate le cellule con aspetto epitelioide si riuniscono in ammassi solidi con aspetto simil-sarcomatoso all'interno dei quali gli spazi vascolari sono difficilmente evidenziabili.

L'emangiosarcoma canino è una malattia neoplastica rapidamente progressiva, maligna e fatale. La terapia non porta quasi mai alla completa guarigione ma può solo prolungare la sopravvivenza (36). Si basa fondamentalmente sull'exeresi chirurgica (splenectomia, escissione delle forme cutanee, amputazione dell'arto, etc.) e sulla terapia medica della sintomatologia collaterale: ad esempio i soggetti con emagiosarcoma cardiaco che possono presentare aritmie per i fenomeni di compressione, vengono trattati preoperatoriamente con antiaritmici. Un ulteriore passo avanti è stato ottenuto con l'associazione alla terapia chirurgica della chemioterapia con vincristina, ciclofosfamide e methotrexate. Questo ha permesso di prolungare il tempo medio di sopravvivenza di oltre due mesi (12).

3.4. Linfangioma

Sono tumori benigni dell'endotelio dei vasi linfatici raramente segnalati nei carnivori domestici. Nel cane sono riportati in letteratura 6 casi: tre in soggetti di età inferiore ad un anno, mentre gli altri con età compresa tra 4 e 8 anni (71, 81, 90). Questi tumori si localizzano alla testa, alle ascelle, sui cuscinetti plantari, nel retroperitoneo e nel mediastino: si tratta di masse fluttuanti caratterizzate al taglio dallo scolo di un liquido siero emorragico.

Istologicamente si osserva un insieme di spazi lacunari bordati da uno strato semplice di cellule endoteliali appiattite: si distinguono 4 varietà a seconda del contenuto e delle dimensioni di questi spazi: linfangiomi capillari, cavernosi, cistici ed emangiolinfangioma.

Queste neoplasie frequentemente danno luogo a recidiva (81).

3.5. Linfagiosarcoma

Si tratta di tumori molto rari nei carnivori domestici (21, 41, 66, 77, 94). Nel gatto compaiono nell'adulto o nell'anziano, mentre nel cane l'età sembra variabile (66, 94). L'esame istologico evidenzia la presenza di canali limitati da un rivestimento endoteliale e separati da uno stroma connettivale. Le lacune che si vengono a formare contengono essenzialmente linfa.

Nel cane e nel gatto le metastasi sembrano precoci, disseminate a pleure, polmone, milza, reni e midollo osseo (41). Il trattamento chirurgico spesso è impossibile e la radioterapia e la chemioterapia, costantemente usate nell'uomo, non sono state esplorate negli animali.

4. I TUMORI DEL TESSUTO MUSCOLARE

4.1. Leiomiomi e leiomiosarcomi

Si tratta di tumori delle fibre muscolari lisce, rispettivamente benigni e maligni, a localizzazione prevalentemente intestinale e, nella femmina, genitale (23, 65).

I soli leiomiosarcomi rappresentano dal 20 al 30% dei tumori dell'intestino del cane, la milza è egualmente una localizzazione abituale dei leiomiosarcomi che rappresentano fino al 28% dei tumori non vascolari e linfoidi di quest'organo (97). Le localizzazioni cutanee al contrario sono rarissime (58). Nel cane l'età media è 11 anni e non è stata osservata predisposizione di razza.

Si tratta di tumori solitari, solidi e più o meno ben delimitati. L'esame istologico rileva la presenza di piccoli fasci di cellule fusiformi che si intrecciano spesso ad angolo retto. Le cellule sono provviste di nucleo fusiforme a sigaro con estremità arrotondate e citoplasma scarso, eosinofilo, discretamente fibrillare. I leiomiomi sono forme benigne ben circoscritte, le cellule son ben differenziate e spesso i nuclei si presentano fittamente stipati (figura 6a). I leiomiosarcomi, mal circoscritti ed infiltranti, presentano nuclei con la caratteristica forma a sigaro (figura 6b), frequentemente possono presentare un aspetto vorticoso con elevato grado di anaplasia ed un numero di mitosi elevato (figura 6c). La classificazione dei leiomiosarcomi in base al grado di differenziazione ha scarso interesse: sono state, infatti, segnalate recidive e metastasi di leiomiosarcomi ben differenziati e di tumori primitivamente identificati come leiomiomi (16).

I leiomiosarcomi hanno in genere una buona prognosi dopo exeresi chirurgica completa, poiché metastatizzano in ritardo e l'exeresi precoce è in genere curativa. Le metastasi, quando presenti, si sviluppano soprattutto nei linfonodi regionali, ma sono state descritte metastasi epatiche e polmonari. Possono comunque creare seri problemi per la crescita infiltrante che provoca recidive locali. Nelle localizzazioni viscerali, possono essere la causa di sindromi occlusive, di emorragie digestive croniche e di perforazioni intestinali.

4.2. Rabdomiomi e rabdomiosarcomi

In patologia veterinaria sono tumori rari, eccezionali nella forma benigna. Rabdomiomi sono stati segnalati nel gatto (75), nel cane (70), nel bovino, nella pecora, nella cavia e nel suino (14, 52). Nella maggior parte dei casi interessano il miocardio e più raramente sono localizzati in sede extracardiaca. Come nell'uomo si osservano prevalentemente in età neonatale e comunque negli animali molto giovani. Macroscopicamente i rabdomiomi si presentano come noduli di diametro compreso tra alcuni millimetri e qualche centimetro. Di solito sono di colore grigio-biancastro, ma possono anche essere grigiorossastri o grigio-bruni; si presentano consistenti al tatto ed al taglio hanno un aspetto lardaceo o finemente poroso. Istologicamente la neoplasia non si presenta delimitata da una capsula connettivale e possono essere presenti aspetti di transizione tra le miofibre neoplastiche e quelle normali. Le fibrocellule muscolari sono spesso di volume aumentato per la presenza nel citoplasma di vacuoli e disposte irregolarmente a costituire dei fasci che si intersecano in modo disordinato. I nuclei sono spesso centrali, ma possono apparire connessi con la periferia della cellula tramite esili ponti citoplasmatici (20); possono essere presenti elementi binucleati, ma le mitosi sono rare. La tipica striatura citoplasmatica è evidenziabile solo con colorazioni specifiche (PTAH; esame al microscopio a luce polarizzata) (4, 52). La maggior parte dei vacuoli si presentano

otticamente vuoti, ma in alcuni casi possono contenere materiale PAS positivo, diastasi-sensibile, analogabile a glicogeno (52, 62).

Anche i rabdomiosarcomi sono tumori molto rari: costituiscono meno dell'1% di tutti i tumori spontanei degli animali, solamente il 2% dei tumori splenici non vascolari e linfoidi, mentre rappresentano la maggior parte dei tumori del tessuto muscolare (37, 97). Esistono nel cane (3, 4, 47, 74, 78), nel gatto (49), nel bovino (13, 50), nel cavallo (30, 88), nel maiale (93) nella pecora (17, 87) e in ruminanti selvatici (35, 42). Non esistono localizzazioni preferenziali, anche se sono stati descritti con una relativa frequenza tumori di questo tipo a carico delle cavità nasali (59) e della vescica (63, 91).

L'aspetto macroscopico dei rabdomiosarcomi è quello di tumori infiltranti, mal delimitati, spesso molto necrotici ed emorragici. I tumori che interessano il rinofaringe e la vescica sono invece ben circoscritti, multinodulari e talvolta polipoidi. L'esame istologico rileva caratteri estremamente polimorfi che portano ad una classificazione che si richiama a quella elaborata per l'uomo (20). Si riconoscono 4 diversi istotipi: il tipo embrionale ed il botrioide, l'alveolare ed il pleomorfo. Il tipo embrionale ha spesso una cellularità varia con addensamenti di cellule alternati ad aree mixoidi. Presenta cellule poco differenziate polimorfe spesso rotonde, monomorfiche e scarsamente differenziate. Queste sono alternate ad un numero variabile di cellule differenziate con citoplasma eosinofilo tipico dei rabdomioblasti. Il tipo botrioide ha cellule poco differenziate e disperse ed è sempre associato ad una mucosa. Istologicamente è caratterizzato dalla crescita polipoide a forma di grapolo, dalla presenza di poche cellule immerse in uno stroma mixoide. Sono presenti anche rari elementi con chiare caratteristiche di mioblasti. Il tipo alveolare (figura 6d) presenta cellule poco differenziate, raggruppate in ammassi al centro dei quali le cellule sono poco coesive, caratteristica che gli conferisce un aspetto alveolare. Gli ammassi cellulari sono separati da setti fibrosi. In circa un terzo dei casi il citoplasma dei rabdomioblasti può presentarsi granulare, eosinofilo e con delle filamentosità. L'ultimo tipo è il tipo polimorfo che è un associazione di piccole e grandi cellule polimorfe anaplastiche di solito disposte lassamente con orientamento casuale. È possibile trovare mioblasti a forma di racchetta o girino però privi di striature. Per la mancanza della caratteristica striatura citoplasmatica questo tipo di rabdomiosarcoma può essere confuso con un istiocitoma fibroso o altri tumori mesenchimali pleomorfi.

Visto il limitato numero delle segnalazioni non si conosce alcuna particolarità evolutiva negli animali di questi diversi tipi di rabdomiosarcomi.

5. COLORAZIONI PARTICOLARI PER LA DIAGNOSI DELLE NEOPLASIE DEI TESSUTI MOLLI

5.1. Colorazioni istochimiche

In molti casi la colorazione di routine con ematossilina-eosina è sufficiente per una corretta diagnosi delle diverse neoplasie dei tessuti molli. In alcuni casi può

essere utile utilizzare parallelamente alcune colorazioni speciali, anche se i risultati devono essere valutati con una certa attenzione: ad esempio i lipidi intracellulari, evidenziabili con le normali tecniche istochimiche, non sono solo presenti nei lipoblasti, ma possono essere evidenziati in diverse neoplasie benigne mesenchimali per fenomeni degenerativi. L'uso della colorazione di Schiff all'acido periodico, con o senza la digestione con diastasi, può essere utile per l'evidenziazione del glicogeno intracellulare nei rabdomiosarcomi, anche se i leiomiosarcomi, i mesoteliomi ed i condrosarcomi mixoidi possono essere egualmente positivi. Le colorazioni per le fibre reticolari (ad esempio l'impregnazione argentica di Gomori) possono essere utili nella differenziazione tra emangiopericitoma ed emangiosarcoma sulla base della crescita delle cellule neoplastiche extra o endoluminale. Le colorazioni tricromiche come quella di van Gieson e di Masson sono egualmente importanti perché consentono di differenziare con facilità il collageno dal tessuto muscolare liscio.

5.2. Colorazioni di immunoistochimica

Le diverse tecniche di immunoistochimica sono ormai universalmente accettate come una parte essenziale della diagnostica patologica. Nonostante questo è importante sottolineare come un uso non appropriato di queste metodiche possa portare a errori diagnostici o creare dubbi interpretativi. Questo particolarmente in medicina veterinaria dove spesso vengono utilizzati anticorpi primari sviluppati per riconoscere antigeni nell'uomo o in altri animali. Devono quindi essere valutate con attenzione eventuali reazioni aspecifiche o eventuali artefatti che possono derivare dalla presenza di aree di necrosi o dalla diffusione di antigeni cellulari per fenomeni autolitici. Nella scelta dell'area da esaminare è opportuno tenere presente che può essere utile includere una parte di tessuto normale che può servire come controllo interno positivo. Per valutare la cross reattività di anticorpi sviluppati per identificare antigeni in specie diverse può essere utile preparare dei vetrini che contengono più tumori in modo da avere in un unica sezione le diverse popolazioni cellulari neoplastiche da esaminare. Per la diagnosi dei tumori mesenchimali possono essere utilizzati anticorpi diretti contro epitopi presenti su: filamenti intermedi quali la vimentina (figura 7a; 2, 12, 56, 68, 73); antigeni muscolari quali la desmina (figura 7b, 1, 3, 11, 68), la mioglobina (11), l'actina (figura 7c; 74), la titina e la sub-unità muscolare della creatin-chinasi (CK-M); antigeni vascolari quali il fattore VIII (figura 7d; 92), il PECAM-1; antigeni neurali quali l'S-100 (56), l'enolasi neuronospecifica, le proteine del neurofilamento, la proteina gliale fibrillare acidica, e la proteina mielinica basica; antigeni istiocitici quali l'alfa-1-antitripsina, l'alfa-1-chimotripsina ed il lisozima (73); antigeni delle membrane basali quali il collagene tipo IV e la laminina; ed antigeni epiteliali quali le citocheratine. La distribuzione degli antigeni più comuni nei tessuti normali e nei tumori dei tessuti molli è presentata nella tabella 1.

RINGRAZIAMENTI
Si ringrazia il Sig. Davide Lorenzi per la qualificata assistenza tecnica.

Tabella 1 - Distribuzione degli antigeni più comuni nei tessuti normali e neoplastici.

Antigene	Tessuto normale	Tumori
Vimentina	Molti tessuti mesenchimali	Molte neoplasie mesenchimali Alcuni carcinomi Melanomi
Actina	Tessuto muscolare scheletrico, cardiaco e liscio Miofibroblasti e cellule mioepiteliali	Rabdomiosarcomi
Citocheratine	Epiteli e mesoteli	Tumori epiteliali, mesoteliomi, sinoviomi
Desmina	Tessuto muscolare scheletrico, cardiaco e lisio	Leiomiomi, leiomiosarcomi e rabdomiosarcomi
Fattore VIII	Endoteli vascolari	Emangiomi ed una parte degli emangiosarcomi
Lysozima α_1 antichimotripsina α_1 antitripsina	Macrofagi ed istiociti	Tumori fibroistiocitici
Mioglobina	Tessuto muscolare scheletrico e cardiaco	Rabdomiosarcomi
S-100	Cellule di Schwann e gliali, condrociti, lipociti, alcuni macrofagi, muscolo scheletrico e cellule mioepiteliali	Alcuni liposarcomi ed alcuni Schwannomi

Figura 1 - A) Cane, fibroma duro. Disposizione regolare degli spessi tralci di fibre collagene con andamento tortuoso, intercalati a cellule fusiformi (E-E, x 180). B) Cane, fibroma molle. I fibroblasti ben differenziati risultano separati da uno stroma lasso di connettivo (E-E, x 280). C) Gatto, injection site sarcoma. Abbondante infiltrato di cellule linfoidi alla periferia del tumore (freccia), mentre al centro (asterisco) è presente un area di necrosi ricca di macrofagi (E-E, x 80). D) Gatto, injection site sarcoma. La componente fibroblastica presenta una caratteristica disposizione vorticosa, segni di atipia cellulare e numerose mitosi (E-E, x 180).

Figura 2 - A) Cane, fibrosarcoma ben differenziato. I fasci di cellule neoplastiche sono intercalati ad una limitata quantità di stroma collageno (E-E, x 130). B) Gatto, fibrosarcoma scarsamente differenziato. Le cellule neoplastiche presentano evidenti caratteristiche di anaplasia e numerose mitosi (E-E, x 130). C) Cane, mixoma. Cellule neoplastiche fusate o stellate immerse in abbondante materiale mucoide (Alcian-Pas, x 220). D) Cane, mixosarcoma. Maggiore pleomofismo cellulare, è ancora presente un'abbondante matrice mucinica (E-E, x 220).

Figura 3 - A) Cavallo, sarcoide equino. Evidente l'epidermide ipercheratotica che riveste il connettivo proliferante (E-E, x 80). B) Cavallo, sarcoide equino. Ingrandimento della precedente. I fibroblasti alla giunzione dermo-epidermica si presentano disposti perpendicolarmente alla membrana basale (E-E, x 180). C) Cane, calcinosis circumscripta. Estese aree di calcificazione presenti nel sottocute (E-E, x 25): D) Cane, calcinosis circumscripta. Forte ingrandimento della precedente. Alla periferia di un deposito di calcio sono presenti alcune cellule giganti (freccia) e numerose cellule macrofagiche (E-E, x 130).

Figura 4 - A) Cane, lipoma. La neoplasia è costituita da lipociti ben differenziati con nuclei indistinti (E-E, x 180). B) Cane, lipoma infiltrante. Aggregati di lipociti che infiltrano il tessuto connettivale alla periferia della lesione (E-E, x 90). C) Cane, liposarcoma. Aggregati di cellule neoplastiche indifferenziate con evidenti vacuolizzazioni citoplasmatiche (E.-E, x 225). D) Cane, liposarcoma. Forte ingrandimento della precedente. Evidente indentatura della membrana nucleare (freccia) di alcune cellule neoplastiche (E-E, x 900).

Figura 5 - A) Cane, emangiopericitoma. Le cellule neoplastiche mostrano una caratteristica disposizione concentrica (E-E, x 180). B) Cane, emangiopericitoma. Al centro dei vortici costituiti dalle cellule neoplastiche sono evidenti dei capillari (E-E, x 280). C) Cane, emangioma cavernoso. La neoplasia è costituita da ampie lacune tappezzate da endotelio (E-E, x 80). D) Cane, emangiosarcoma. Lacune vascolari di dimensioni irregolari tappezzate da cellule endoteliali con caratteristiche di malignità (E-E, x 180).

Figura 6 - A) Cane, leiomioma. I nuclei delle cellule neoplastiche presentano una disposizione a gruppi (E-E, x 180). B) Cane, leiomiosarcoma ben differenziato. Le cellule neoplastiche presentano una disposizione regolare e nuclei con la caratteristica forma a sigaro (E-E, x 280). C) Cane, leiomiosarcoma parzialmente differenziato. I fasci di cellule neoplastiche presentano un andamento meno regolare (E-E, x 180). D) Cane, rabdomiosarcoma di tipo alveolare. Notevole variabilità morfologica delle cellule neoplastiche: sono presenti cellule rotondeggianti od ovoidi, cellule con aspetto fusato e più raramente nastriformi (E-E, x 180).

Figura 7 - A) Cane, emangiopericitoma. Netta immunoreattività per vimentina di gran parte delle cellule neoplastiche (ABC, x 180). B) Cane, rabdomiosarcoma. Positività per la desmina di alcune cellule neoplastiche (ABC, x 280). C) Cane emangiopericitoma. Parte delle cellule neoplastiche presentano una netta immunoreattività per actina (ABC, x 180). C) D) Cane emangioma cavernoso. Positività per il fattore VIII delle cellule edoteliali che tappezzano le lacune ematiche (ABC, x 200).

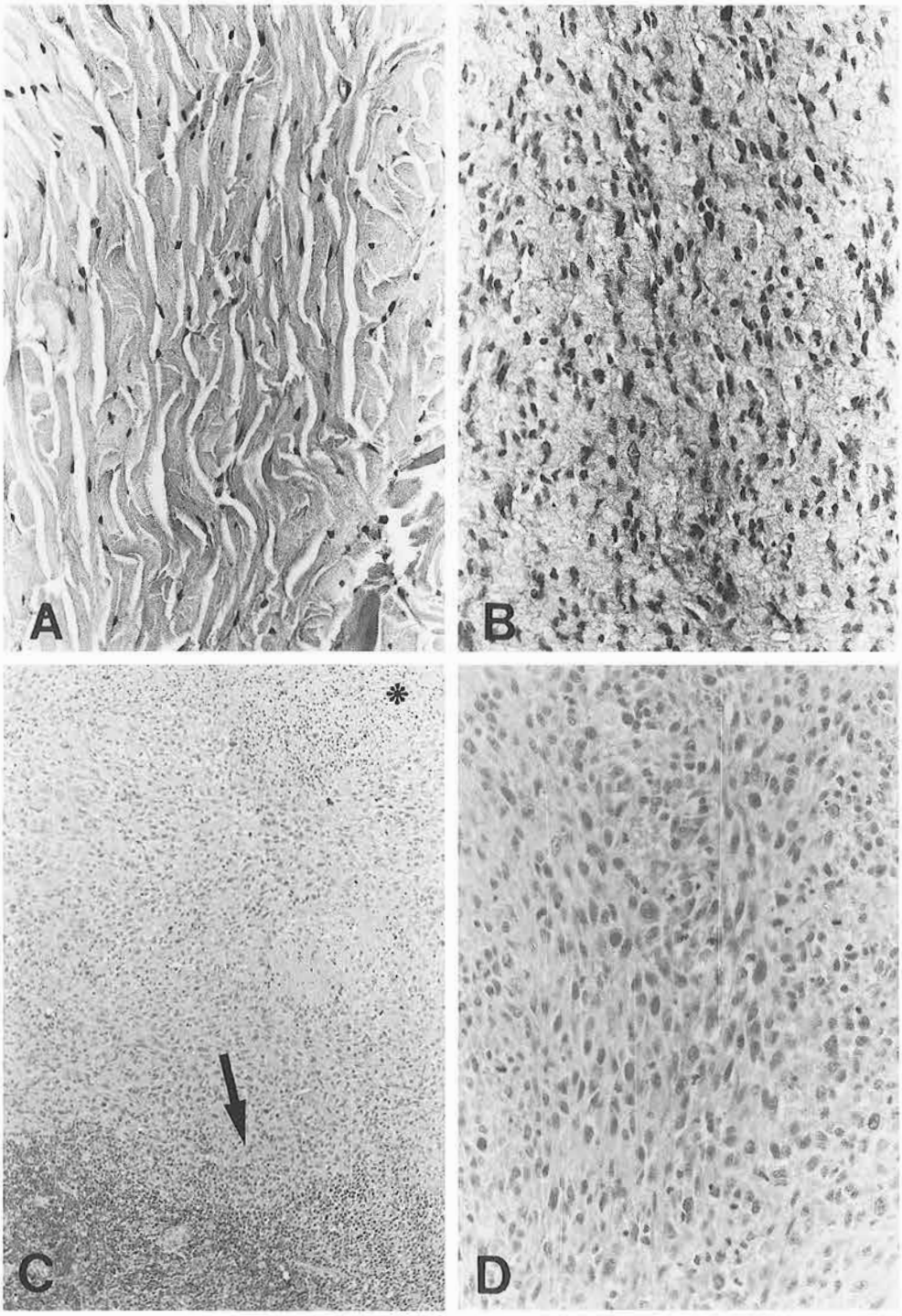

Fig. 1

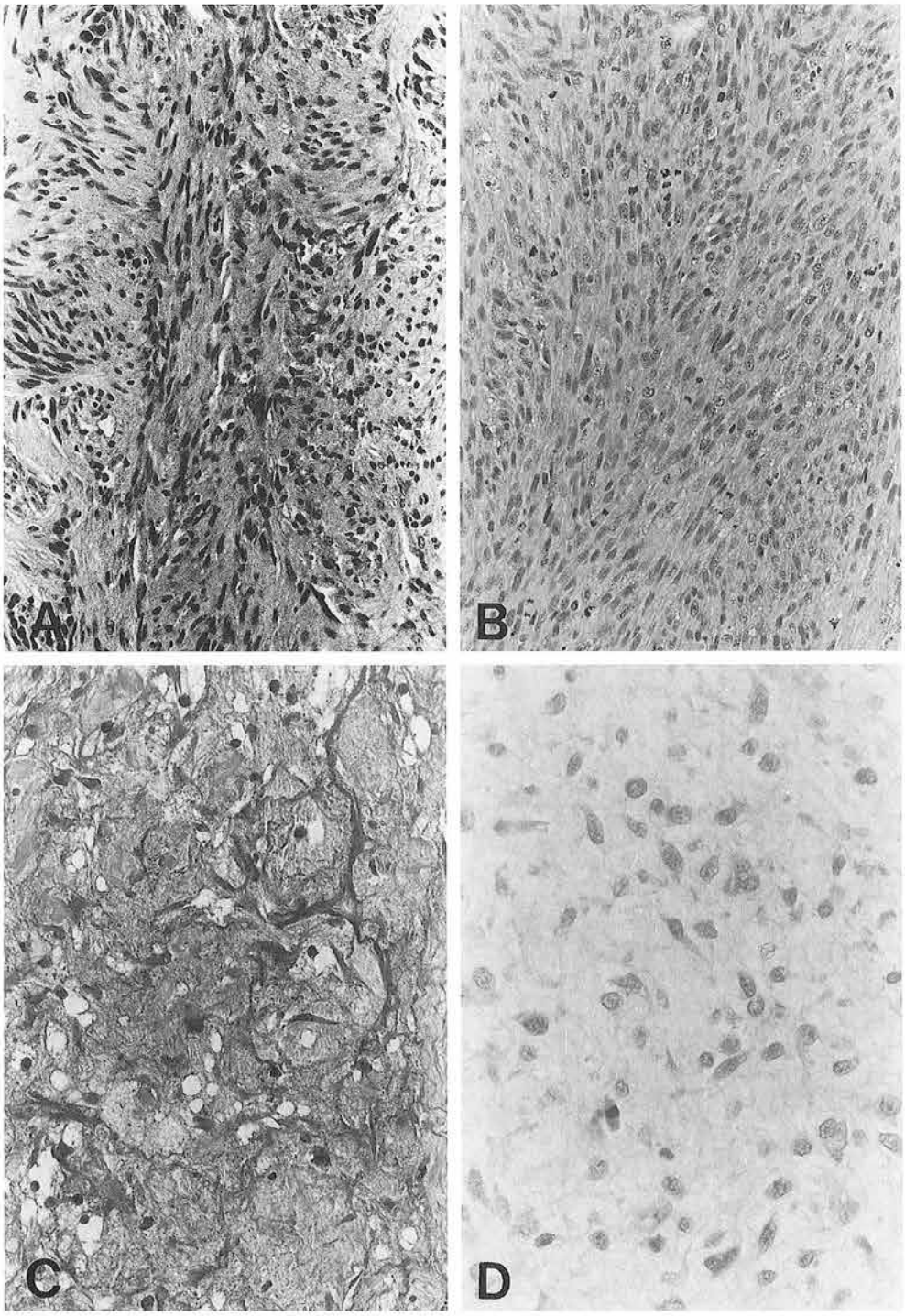

Fig. 2

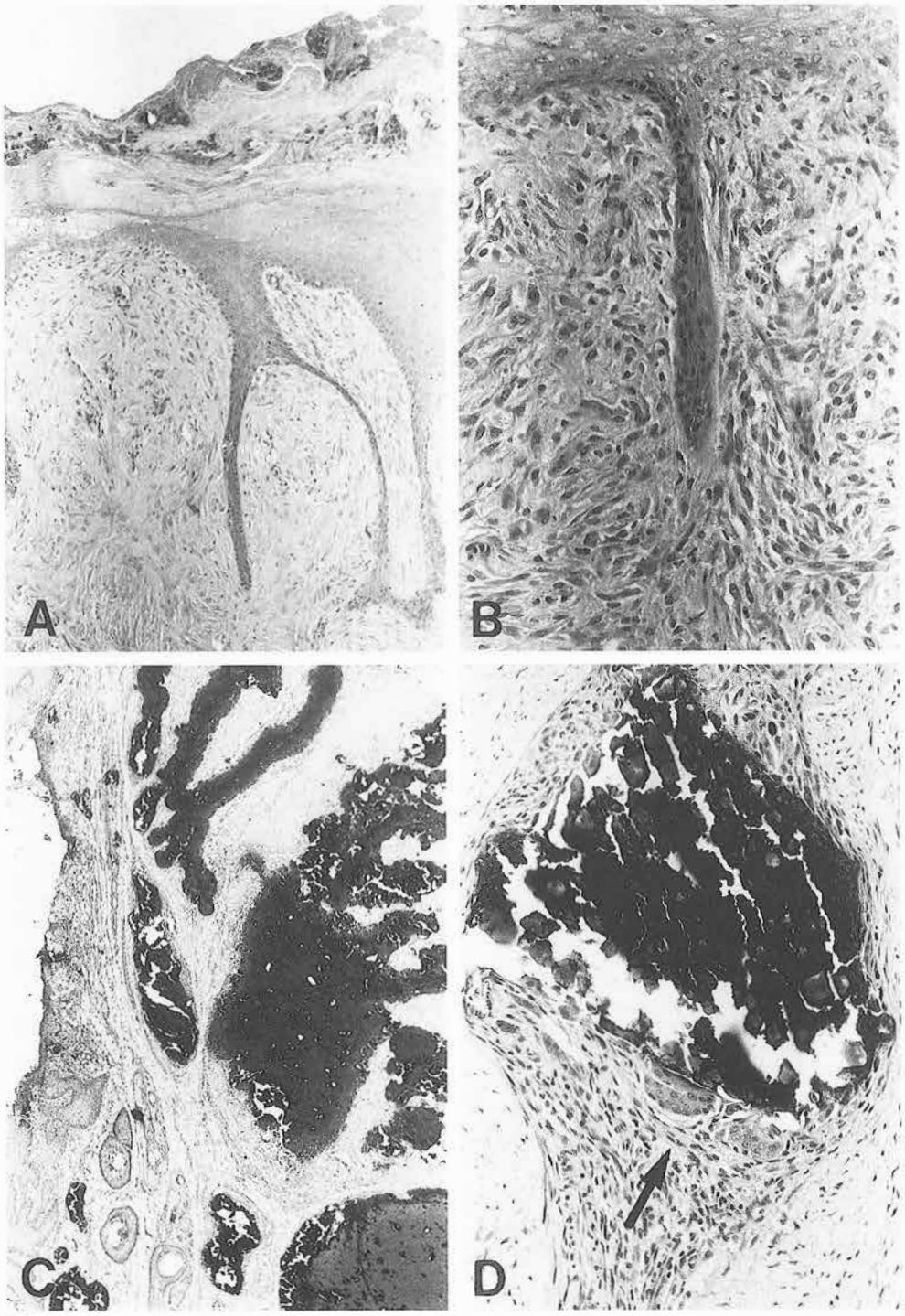

Fig. 3

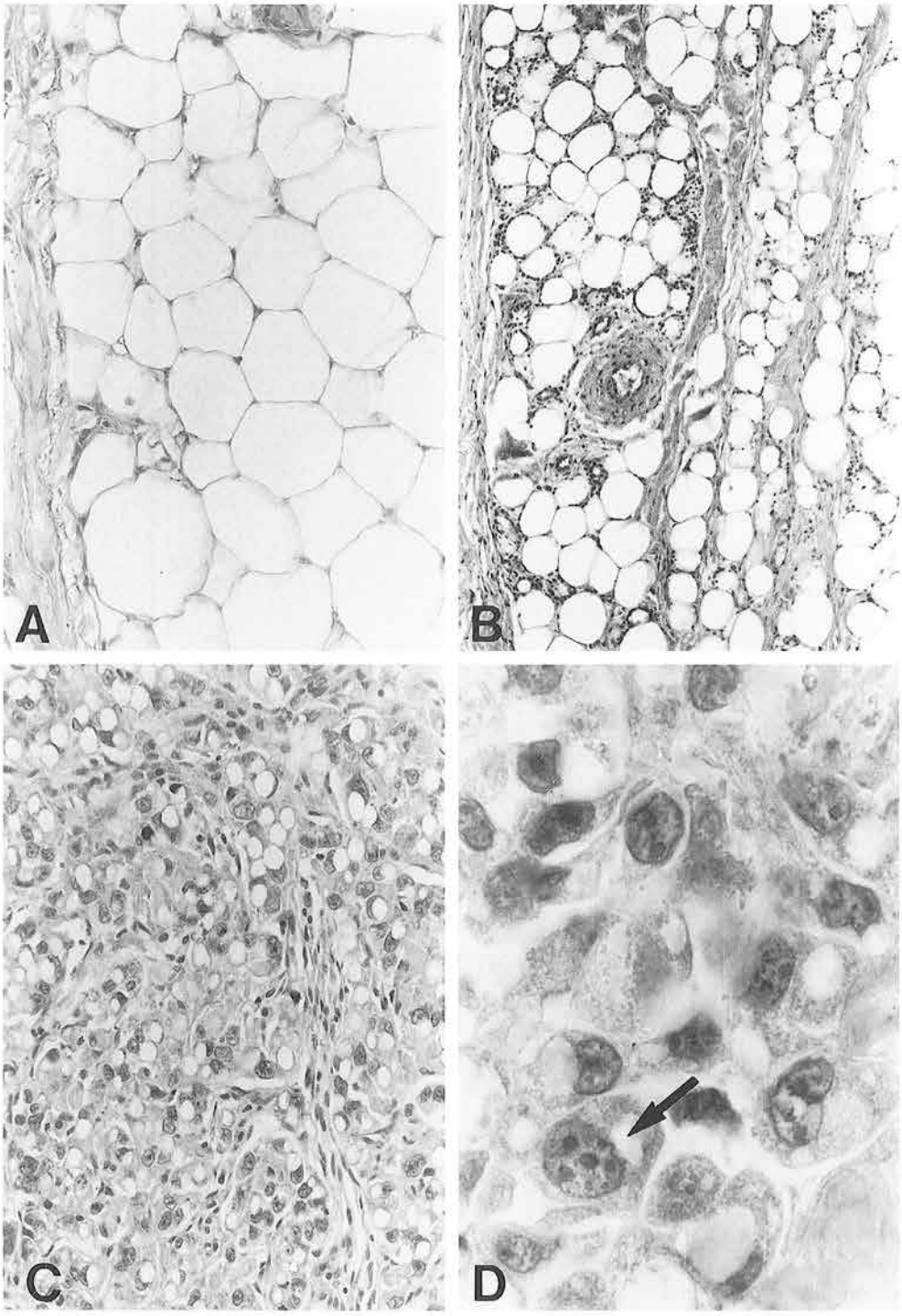

Fig. 4

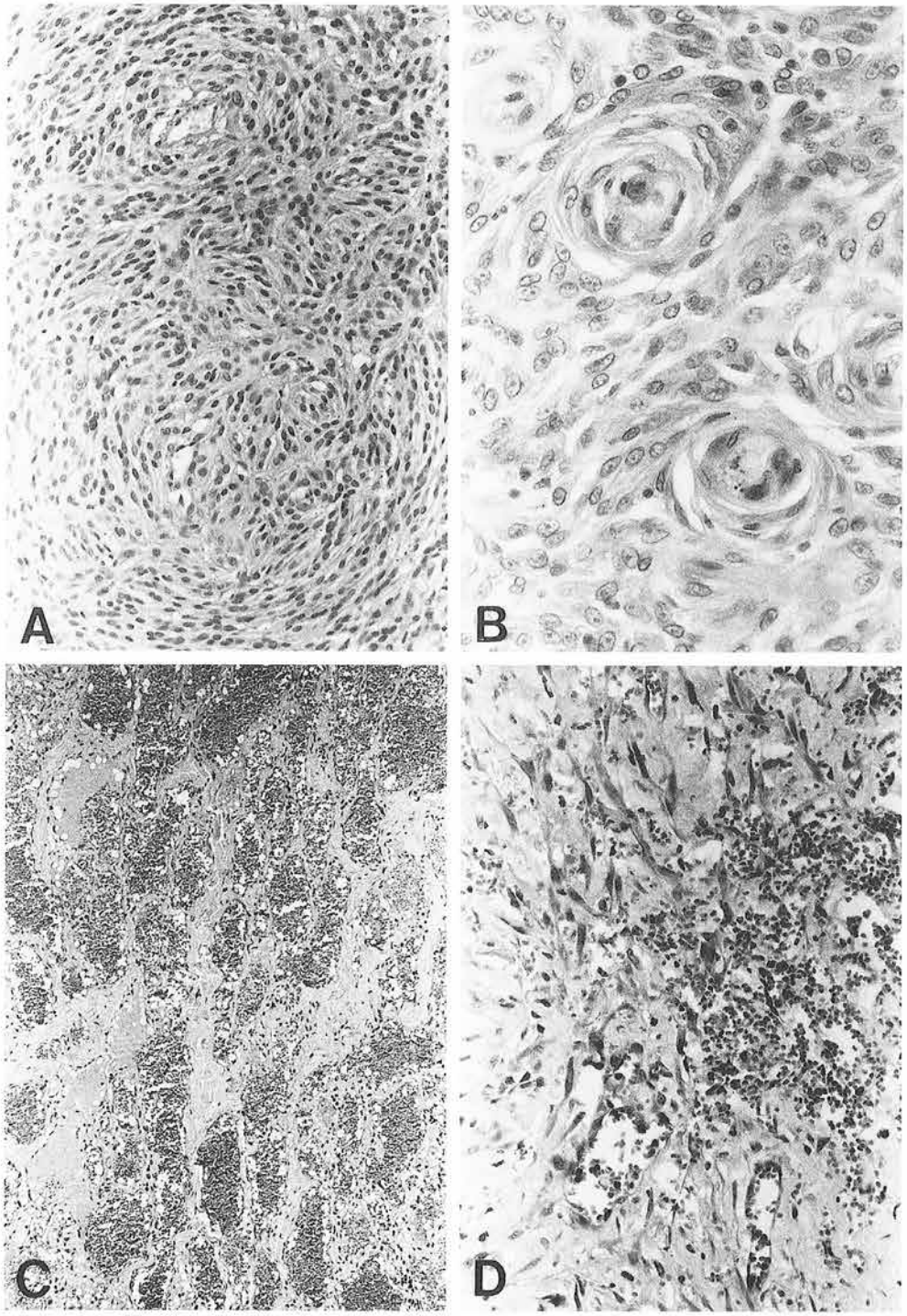

Fig. 5

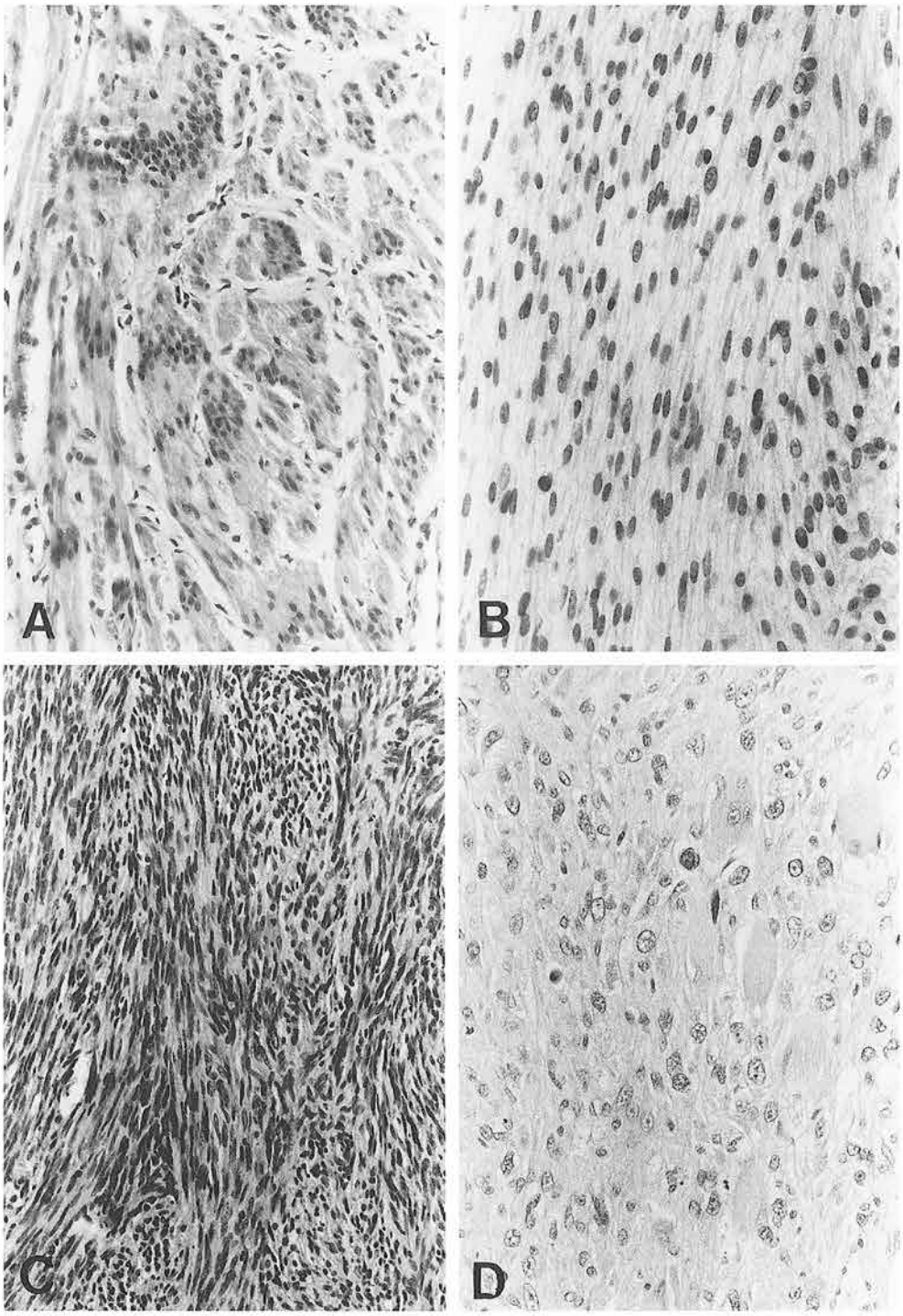

Fig. 6

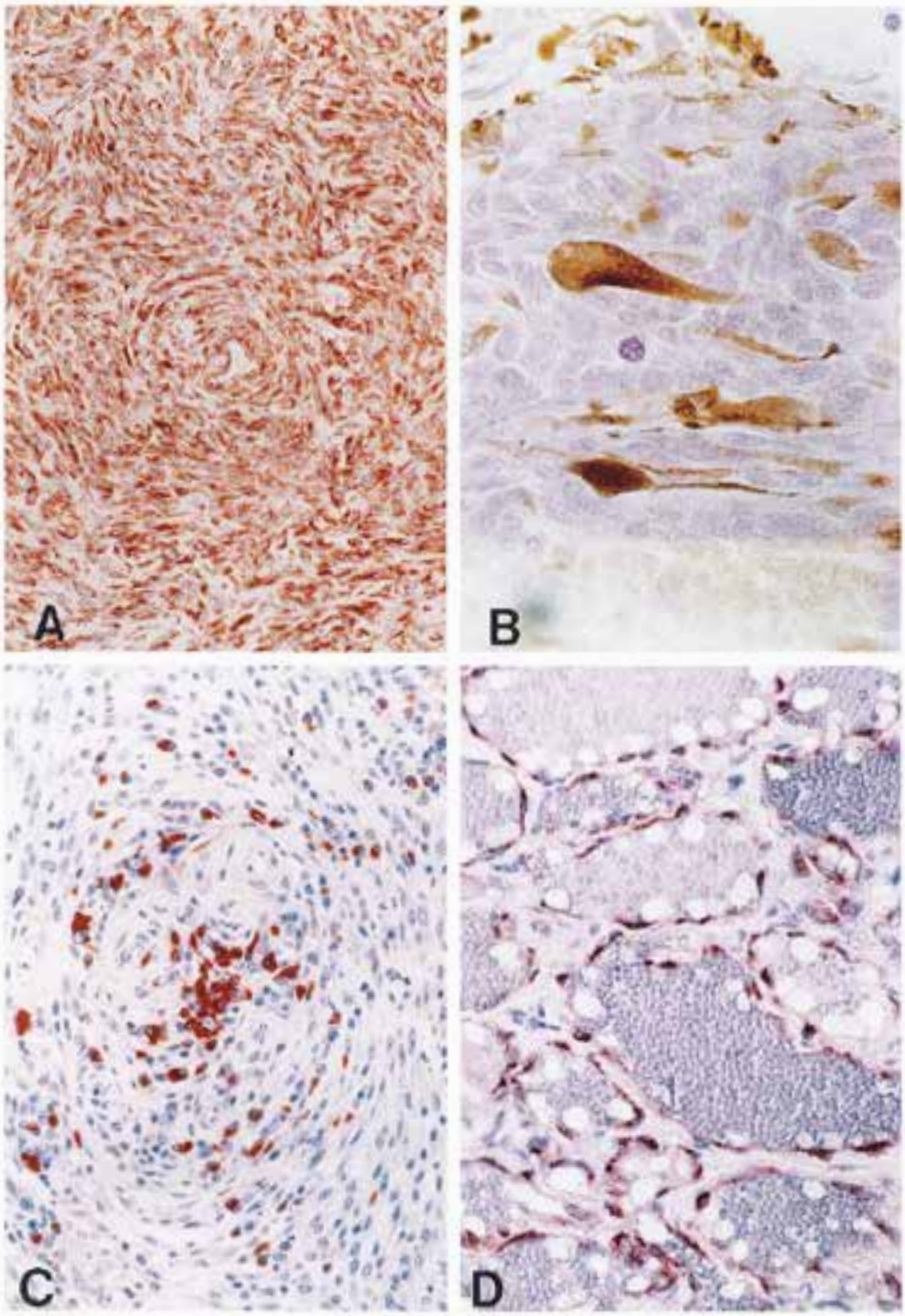

Fig. 7

BIBLIOGRAFIA

1) ANDREASEN C.B., MAHAFFEY E.A. (1987) *Immunohistochemical demonstration of desmnin in canine smooth muscle tumors.* Vet. Pathol. *24:* 211-215.

2) ANDREASEN C.B., MAHAFFEY E.A., DUCAN J.R. (1988a) *Intermediate filament staining in the cytologic and histologic diagnosis of canine skin and soft tissue tumors.* Vet. Pathol. *25*: 343-349.

3) ANDREASEN C.B., WHITE M.R., SWAYNE D.E. e GRAVES G.N. (1988) *Desmin as a marker for canine botryoid rhabdomyosarcomas.* J Comp Pathol *98*: 23-29.

4) ARONSON M. (1985) *Cardiac hemangiosarcoma in the dog: a review of 38 cases.* J Am Vet Med Assoc *187:* 922-926.

5) BERGSTROM U. (1987) *Multifocal adenocarcinoma in the kidney combined with nodular cutaneous fibroma in German Sheperd dogs.* Swensk Veterinartidning *4:* 723-727.

6) BINGEL S.A., BRODEY R.S., ALLEN H.L. e REISER W.H. (1974) *Hemangiosarcoma of bone in the dog.* J Small Anim Pract *15:* 303-322.

7) BOSTOCK D.E. (1986) *Neoplasms of the skin and subcutaneous tissues in dogs nad cat.* Brit Vet J *142*: 1-19.

8) BOSTOCK D.E. e DYE M.T. (1980) *Prognosis after surgicalexcision of canine fibrous connective tissue sarcomas.* Vet. Pathol *17:* 581-588.

9) BOZARTH A.J. e STRAFUSS A.C. (1973) *Metastatic liposarcoma in a dog.* J Am Vet Med Assoc *102*: 1043-1044.

10) BREWER W.G. e TURREL J.M. (1982) *Radiotherapy and hypertermia in the treatment of fibrosarcomas in the dog.* J Am Vet Med Ass *181:* 146-150.

11) BROWN N.O. (1987) *Immunohistochemical localization of myoglobin in connettive tissue tumors in dogs.* Vet Pathol *24:* 573-574.

12) BROWN N.O., PANAIK A.F., e MC EWEN E.G. (1985) *Canine hemangio-sarcoma: retrospective analysis of 104 cases.* J Am Vet Med Assoc *186*: 56-58.

13) BUNDZA A. e GREIG A.S. (1981) *Cytological, cytochemical, light and ultrastructural studies of a bovine rhabdomyosarcoma.* Bovine Pract *2*: 24-27.

14) CAMMARATA G., CASTAGNARO M., VERGA ROSSI L. (1991) *Il rabdomioma cardiaco negli animali.* Summa *8:* 91-98.

15) CLEGG P.D. e COUMBE A. (1993) *Alveolar rhabdomyosarcoma: an unusual cause of lameness in a pony.* Equine Vet J *25*: 547-549.

16) DEGORCE F. e PARODI A.L. (1990) *Tumeurs conjonctives des carnivores domestiques.* Rec. Méd Vétér *166*: 1043-1060.

17) DONNELLY W.J.C. e HAMILTON A.F. (1972) *Fatal pulmonary rabdomiosarcoma in a lamb.* Vet. Rec. *91*: 280-285.

18) DORN R.C. e PRIESTER W.A. (1987) *Epidemiology.* In: Veterinary Cancer Medicine, eds. Theilen GH e Madewell BR, 2nd ed., pp. 27-52. Lea & Febiger, Philadelphia.

19) EASON P. (1995)*Unusual splenic neoplasm in a dog.* Vet. Rec. *133*: 224.

20) ENZINGER F.M. e WEISS S.W. (1995) *Soft tissue tumors.* 3rd ed, pp. 1-16, 131-138, 165-199, 201-229, 269-291, 701-733, 821-888, Mosby-Year Book Inc., St. Louis, MI.

21) FRANKLIN R.T., ROBERTSON J.J. e THORNBURG L.P. (1984) *Lymphangiosarcoma in a dog.* J Am Vet Med Assoc *184*: 474-475.

22) FULTON L.M., BROMBERG N.M. e GOLDSCHMIDT M.H. (1991) *Soft tissue fibrosarcoma with intraocular metastasis in a cat.* Progr Vet Comp Ophtalmol *1*: 129-132.

23) GIBBONS G.C. e MURTAUGH R.J. (1989) *Cecal smooth muscle neoplasia in the dog: report of 11 cases and literature review.* J Am Anim Hosp Assoc *25:* 191-197.

24) GILBERT P.A., GRIFFIN C.E. e WALDER E.J. (1990)*Nodular dermatofibrosis and renal cystoadenocarcinoma in a German Sheperd dog.* J Am Animal Hosp Ass *26:* 253-256.

25) GLEISER C.A., RAULSTON G.L., JARDINE J.H. e GRAY K.N. (1979) *Malignant fibrous histiocytoma in dogs and cats.* Vet Pathol *16:* 199-208.

26) GLODSCHMIDT M.H. e SHOFER F.S. (1992) *Skin tumors of the dog and cat.* Oxford, Pergamon Press Ltd, 1-10, 152-168, 179-184.

27) GRAVES G.M., BJORLING D.E. e MAHAFFEY E. (1988) *Canine hemangiopericytoma: 23 cases* (1967-1984), J Am Vet Med Ass *192*: 99-102.

28) GROSS T.L., IHRKE P.J. e WALDER E.J. (1992) *Veterinary dermatopathology.* Mosby-Year Book, Inc., St. Louis, MI.

29) GRUFFYD-JONES T.J. e SPARKES A.H. (1994) *Vaccination and fibrosarcomas in cats.* Vet Rec *134:* 310.

30) HAMIR A.N. (1982) *Striated muscle tumors in horses.* Vet Rec *111*: 367-368.

31) HANSON P.D., FRISBIE D.D., DUBIELZIG R.R. e MARKEL M.D. (1993) *Rhabdomyosarcoma of the tongue in a horse.* J Am Vet Med Ass *202*: 181-184.

32) HENDRICK M.J. e BROOKS J.J. (1994) *Postvaccinal sarcomas in the cat: histology and immunohistochemistry.* Vet. Pathol. *31*: 126-129.

33) HENDRICK M.J., GOLDSCHMIDT M.H., SHOFER F.S., WANG Y.Y. e SOMLYO A.P. (1992) *Postvaccinal sarcomas in the cat: epidemiology and electron probe microanalyticalidentification of aluminium.* Cancer Res *52:* 5391-5394.

34) HENDRICK M.J., MCGILL L., KASS P. e Tizard L. (1993) *Postvaccinal sarcomas in cats.* California Veterinarian, 47: 15.

35) HOLSHER M.A., PAGE D.L., NETSKY M.G., POWELL H.S. (1977) *Mixed glioma and rhabdomyosarcoma in brain of a wild deer.* Vet Pathol: *14*: 643-647.

36) HOSGOOD G. (1991) *Canine hemangiosarcoma.* Comp Cont Educ Pract Vet *13*: 1065-1075.

37) HULLAND T.J. (1990) *Tumors of the muscle.* In "Tumors in domestic animals" ed Moulton J.E. 3ªed. University of California Press, Berkeley, CA, pp. 80-101.

38) JACKSON C. (1936) *The incidence and pathology of tumours of domestic animals in South Africa: A study of the onderstepoort collection of neoplasms with reference to their histopathology.* Onderstepoort J Vet Sci Anim Indust *6*: 1-460.

39) JORGER K. (1988) *Skin tumors in cats. Occurence and prevalence in specimens (biopsies 1984-1987) at the Zurich Institute of Veterinary Pathology.* Schw Archiv Tierh *130:* 559-569.

40) KASS P.H., BARNES W.G., SPANGLER W.L., CHOMEL B.B. e CULBERSTON M.R. (1993) *Epidemiologic evidence for a causal relation between vaccination and fibrosarcoma tumorigenesis in cats.* J Am Vet Med Ass *203*: 396-405.

41) KELLY W.R., WILKINSON G.T. e ALLEN P.W. (1981) *Canine angiosarcoma (lymphangiosarcoma): a case report.* Vet Pathol *18:* 224-227.

42) KIDD G.N. e REUTER R.E. (1989) *Rhabdomyosarcoma in a fallow deer.* Vet Rec *124*: 466.

43) KOSOVSKY J.K., MATTHISEN D.T., MARETTA S.M. e PATNAIK A.K. (1991) *Results of partial mandibulectomy for the treatment of oral tumors in 142 dogs.* Vet Surg *20:* 397-401.

44) KROTJE L.J., WARE W.A. e NIYO Y. (1990) *Intracardiac rhabdomyosarcoma in a dog.* J Am Vet Med Assoc *197*: 368-371.

45) LAVIGNETTE A.M. e CARLTON W.M. (1974) *A case of nodular fascitis in a dog.* J Am Anim Hosp Ass *10:* 503-506.

46) MADEWELL B.R. e THEILEN G.H. (1987) *Tumor of the skin and subcutaneous tissues. In Veterinary Cancer Medicine.* Theilen G.H. e B.R. Madewell (eds.), 2nd edition, Philadelphia, Lea & Fabiger, pp. 233-339.

47) MADEWELL B.R., LUND J., MUNN R. e PINO M. (1988) *Canine laryngeal rhabdomyosarcoma: an immunohistochemical and electron microscopic study.* Jpn J Vet Sci *50*: 1079-1084.

48) MARKS S.L., FARMAN C.A. e PEASTON A. (1993) *Nodular dermatofibrosis and renal cystoadenoma in a Golden Retriever.* Vet Dermatol *4*: 133-137.

49) MARTIN DE LAS MULAS J., VOS J.H. e VAN MIL F.N. (1992) *Desmin and vimentin immunocharacterization of feline muscle tumors.* Vet Pathol *29:* 260-262.

50) MATSUI T., IMAI T., HAN J.S., AWAKURA T., TANIYAMA H., OSAME S., NAKAGAWA M. e ONO T. (1991) *Bovine undifferentiated alveolar rhabdomyosarcoma and its differentiation in xenotraslated tumors.* Vet Pathol *28:* 438-445.

51) MCALLISTER H.A. e FENOGLIO J.J. (1977) *Tumor of the cardiovascular system.* In: Atlas of Tumor Pathology, Ed. Hartmann W.H., Armed Forces Institute of Pathology, Washington, D.C., pp. 46-52.

52) MCEWEN B.J.E. (1994) *Congenital cardiac rhabdomyomas in red wattle pigs.* Can Vet J *35:* 48-49.

53) MESSIK J.B. e RADIN M.S. (1988) *Cytologic, histologic and ultrastructural characteristics of a canine myxoid liposarcoma.* Vet Pathol *25:* 520-522.

54) MILLS J.H.L. e NIELSEN S.W. (1967) *Canine hemangiopericytomas: a survey of 200 tumors.* J Small Anim Pract *8:* 599-604.

55) MISDORP W. (1990) *General consideration. In: Tumor in Domestic Animals.* Moulton J.E. (ed.), 3rd edition, Berkeley, University of California Press, 1-22.

56) MOORE, A.S., MADEWELL B.R. e LUND J.K. (1989) *Immunohistochemical evaluation of intermediate filament expression in canine and feline neoplasms.* Am J Vet Res *50:* 88-92.

57) MOTOZAWA A., YAMAZAKI H. e KADOTA K. (1992) *Aggressive fibromatosis in a cat.* J VEt Sci *54:* 329-333.

58) MULLER G.H., KIRK R.W. e SCOTT D.W. (1989) *Small animal dermatology.* 4th ed, WB Saunders Co, Philadelphia.

59) OAKES M.G., LEWIS D.D., HEDLUND C.S. e HOSGOOD G. (1993) *Canine oral neoplasia.* Compendium on Continuing Education for the Practicing Veterinarian *15:* 15-30.

60) OBWOLO M.J. (1986) *Primary splenic hemangiopericytoma in a dog.* J Comp Pathol *96:* 285-288.

61) OKSANEN A. (1978) *Hemangiosarcoma in a dog.* J Comp Pathol *88:* 585-595.

62) OMAR A.R. (1969) *Congenital cardiac rhabdomyoma in a pig.* Vet Pathol *6:* 469-474.

63) OSBORNE C.A., LOW D.G. e PERMAN V. (1968) *Neoplasms of the canine and feline urinary bladder: incidence, etiologic factors, occurence and pathologic features.* Am J Vet Res *29:* 2041-2055.

64) PASTORINO N.C., BERG R.J., POWERS B.E., MCCHESNEY A.E., TAYLOR R.A. e WITHROW S.J. (1988) *Prognostic variables for canine hemangiopericytoma: 50 cases (1979-1984).* J Am An Hosp Ass *24:* 501-509.

65) PATNAIK A.K., HURVITZ A.I. e JOHNSON G.F. (1977) *Canine gastrointestinal neoplasms.* Vet Pathol *14:* 547-555.

66) PATNAIK A.K. e LIU S.K. (1977) *Angiosarcoma in cats.* J Small Anim Pract *18:* 191-198.

67) PULLEY T.L. e STANNARD A.A. (1990) *Tumors of the skin and soft tissues. In: Tumors in Domestic Animals.* Moulton J.E. (ed.), 3rd edition, Berkeley, University of California Press, 23-87.

68) RABANAL R.H., FONDEVILA D.M., MONTANE V., DOMINGO M. e FERRER L. (1989) *Immunocytochemical diagnosis of skin tumors of the dog with special reference to undifferentiated types.* Res Vet Sci *47:* 129-133.

69) RAGLAND W.L., KEOWN G.H. e SPENCER G.R. (1970) *Equine sarcoid.*. Equine vet J. 2: 2-11.

70) REAMS RIVERA R.Y. e CARLTON W.W. (1992) *Lingual rhabdomyoma in a dog.* J Comp Pathol *106:* 83-87.

71) REMEDIOS A., BAUER M., MC MURPHY R., PHARR J. e PANCIERA D. (1990) *Mediastinal cystic lymphangioma in a dog.* J Am Anim Hosp Assoc *26:* 161-163.

72) RICHARDSON R.C. (1985) *Solid tumors. In: Clinical veterinary oncology, symposyum*, ed. Brown NO. Vet Clin North Am Small Anim Pract *15:* 557-567.

73) ROSIN A., MOORE P. e DIBIELZIG R. (1986) *Malignant histicytosis in Bernese Mountain dogs.* J. Am Vet Med Ass *188:* 1041-1045.

74) ROSSI G., VITALI C.G., NARDINI V., POLI A., TACCINI E. e RENZONI G. (1996) *Primary cardiac rhabdomyosarcoma in a dog.* Anatomo-pathological and immunohistochemical findings. Proceed 14th Congr European Soc Vet Pathol, p. 188.

75) ROTH L. (1990) *Rhabdomyoma in the ear pinna in four cats.* J Comp Pathol *103:* 237-240.

76) ROTWELL T.L.W., HOWLETT C.R., MIDDLETON D.J., GRIFFITHS D.A. e DUFFS B.C. (1987) *Skin neoplasms of dogs in Sydney*, Australian Vet J *64:* 161-164.

77) RUDD R.G., VEATCH J.K., WHITEHAIR J.C., WITHROW S.J. e COOK J.E. (1989) *Lymphamngiosarcoma in dogs.* J Am Anim Hosp Assoc *25:* 695-698.

78) SARNELLI R., GRASSI F. e ROMAGNOLI S. (1994) *Alveolar rhabdomyosarcoma of the great omentum in a dog.* Vet Pathol 31: 473-475.

79) SCOTT D.W. e BUERGER R.G. (1988) *Idiopathic calcinosis circumscripta in the dog: a retrospective analysis of 130 cases.* J Am Animal Hosp Ass *24:* 651-658.

80) SPANGLER W.L., CULBERTSON M.R. e KASS P.H. (1994) *Primary mesenchimal (nonangiomatous/nonlymphomatous) neoplasms occurring in the canine spleen: anatomic classification, immunohistochemistry, and mitotic activity correlated with patient survival.* Vet Pathol *31:* 37-47.

81) STAMBAUGH J.E., HARVEY C.E. e GOLDSCHMIDT M.H. (1978) *Lymphangioma in four dogs.* J Am Vet Med Assoc *173:* 759-761.

82) STEBBINS K.E., MORSE C.C. e GOLDSCHMIDT M.H. (1989) *Feline oral neoplasia: a ten years survey.* Vet Pathol *26:* 121-128.

83) STILGMAIR-HERB e ORTMANN U. (1987) *Fibrosarcomas and their malignancy in cats.* Kleintierpraxis, *32:* 75-78.

84) STRAFUSS A.C. (1985) *Skin tumors. In: Clinical veterinary oncology, symposyum, ed. Brown NO.* The Veterinary Clinics of North America Small Animal Practice *15:* 473-492.

85) SUSANECK S.J. (1983) *Feline skin tumors.* Comp Cont Educ *3:* 251-256.

86) SUTER M., LOTT-STOLZ G. e WILD P. (1983) *Generalized nodular dermatofibrosis in six Alsatians.* Vet Pathol *20:* 632-634.

87) TANAKA K. e STROMBERG P.C. (1993) *Embryonal rhabdomyosarcoma in a sheep.* Vet Pathol *30:* 369-379.

88) TAINTURIER D., MAGNOL J.P., GUELFI J.F., BRAUN J.P., FERNEY J. e ROYAL L. (1982) *Rhabdomysarcome botryoide embryonnaire de l'utérus chez la ouliche.* Rev Méd Vet *133:* 643-646.

89) THOMAS L.B., POPPER H., BERK P.D., SELIKOFF I. e FALK H. (1975) *Vinyl-Chloride induced liver disease.* New England J Med *292:* 17-22.

90) TURREL J.M., LOWENSTINE L.J. e COWGILL L.D. (1988) *Response to radiation therapy of recurrent lymphangioma in a dog.* J Am Vet Med Assoc *193:* 1432-1434.

91) VAN VECHTEN M., GOLDSCHMIDT M.H. e WORTMAN J.A. (1990) *Embryonal rhabdomyosarcoma of the urinary bladder in dogs.* Comp Cont Educ *12:* 783-793.

92) VON BEUST B.R., SUTER M.M. e SUMMERS B.A. (1988) *Factor VIII related antigen in canine endothelial neoplasms: an immunohistochemical study.* Vet Pathol *25:* 251-255.

93) VOS J.H., BORST G.H.A., MARTIN DE LAS MULAS J., RAMAEKERS FCS, VAN MIL F.N., MOLENBEEK R.F., IVANYI D., VAN DEN INGH TSGAM (1993) *Rhabdomyosarcoma in young pigs in a swine breeding farm: a morphologic and immunohistochemical study.* Vet Pathol *30:* 271-279.

94) WALSH K.M. e ABOTT D.P. (1984) *Lymphamgiosarcoma in two cats.* J Comp Pathol *94:* 611-614.

95) WEISPER W.L. e JARRET F.H. (1954) *Hemangioma of the scrotum of dogs.* Vet Rec *66:* 106-107.

96) WEISS E. (1974) *Tumours of the soft (mesenchimal) tissues.* Bulletin of World Health Organization, 50: 101-110.

97) WEINSTEN M.J., CARPENTER J.L., e SCHUNK C.J.M. (1989). *Nonangiogenic and non lymphomatous sarcomas of the canine spleen: 57 cases (1975-1987).* J Am Vet Med Ass, *195:* 784-788.

98) XU F.N. (1986) *Ultrastructure of canine hemangiopericytoma.* Vet Pathol *23:* 643-645.

E. CABASSI

TUMORI OSSEI

Istituto di Anatomia Patologica Veterinaria (Parma)

I tumori ossei, benigni e maligni, primitivi e secondari, si riscontrano in tutte le specie animali domestiche in cui sono stati accuratamente ricercati ed il cane, in una valutazione globale, sembra l'animale a più alto rischio, uomo compreso.

A differenza di quanto si osserva in campo umano nella specie canina, infatti, le neoplasie primitive dello scheletro, cioè quelle forme tumorali che originano dalla cartilagine, dal tessuto osseo, dal periostio, dalla componente emopoietica del midollo osseo, nonché dagli altri tipi di cellule mesenchimali presenti nell'apparato scheletrico, dimostrano un'incidenza alquanto elevata rispetto alle neoplasie secondarie derivanti da processi neoplastici contigui o da diffusione metastatica di forme tumorali presenti in altre sedi (polmone, rene, cute, ghiandole mammarie, milza, fegato, pancreas, ecc.).

È opinione comune che tale differenza di rapporto quantitativo tra neoplasie primarie e secondarie tra uomo e cane sia da correlare, oltre alle diverse caratteristiche biologiche tra le due specie, soprattutto alle non accurate ricerche necroscopiche effettuate sugli animali.

Sul piano della diagnostica anatomoistopatologica la valutazione macro e microscopica dei tumori primari dell'osso talvolta risulta di notevole difficoltà. L'espressione "dumping ground", con cui si usa designare dai ricercatori anglosassoni la patologia ossea, definisce suggestivamente queste verità.

Le ragioni di tale difficoltà diagnostica possono esser ravvisate nella composita struttura dell'osso, nel complesso rimaneggiamento fisiologico, la cui omeostasi può esser facilmente sovvertita da molteplici cause perturbatrici. Va ricordata ancora la pluripotenzialità evolutiva della cellula cambiale, nonché il polimorfismo reattivo con cui risponde ai vari processi dismetabolici, tossici, traumatici, disendocrini, carenziali, ecc., da cui viene colpita.

Per ovviare alle possibilità di errore, spesso gravide di conseguenze ampiamente demolitive, nella formulazione del diagnostico istopatologico di una neoplasia ossea si deve tener conto di tutti quegli elementi anamnestici, semeiotici, biochimico-clinici e radiologici, che è possibile raccogliere. Solo mediante un approccio multidisciplinare di questo tipo si possono evitare gravi errori e formulare più corrette diagnosi.

Alla conferma ed al riconoscimento del quadro neoplastico nella pratica chirurgica si può pervenire attraverso un prelievo bioptico, sempre praticabile e senza timore di influire sfavorevolmente nell'evoluzione del processo morboso.

La complessa struttura dell'osso, le sue numerose componenti istologiche ci forniscono indicazioni sulla varietà di tumori che si possono riscontrare nello scheletro dei nostri animali domestici.

Sulla base della classificazione istogenetica, i tumori ossei primitivi possono essere distinti in tumori osteogeni, condrogeni, di derivazione connettivale non

osteogena, di probabile derivazione dal midollo osseo, derivanti dal midollo emopoietico e di origine embrionale.

TUMORI OSTEOGENI

Osteoma

È una manifestazione neoplastica benigna, segnalata nel cane, nel gatto, nel cavallo e nel suino, che si osserva quasi esclusivamente nelle ossa della volta cranica e della mandibola.

Impiantato su segmenti scheletrici a primitivo modellamento membranoso, l'osteoma si presenta in forma solitaria come una neoformazione sottocutanea generalmente bernoccoluta, talvolta peduncolata, dura, pressoché asintomatica, a margini lisci e con discreta base d'impianto.

Sul piano istologico, gli osteomi possono essere rappresentati da tessuto osseo spongioso (osteoma spongioso) o compatto (osteoma eburneo) rivestito da uno spesso strato di periostio fibroso. Nell'osteoma spongioso le trabecole ossee appaiono ispessite e limitano cavità più o meno ampie di midollo fibroso, mentre nell'osteoma eburneo le lamelle, ben conformate, addensate e disposte con qualche irregolarità, presentano modesti spazi connettivo-vascolari. Alla loro base gli osteomi mostrano un'omogenea continuità con la circostante spongiosa normale.

L'accrescimento dell'osteoma è piuttosto lento e avviene per apposizione di numerosi strati ossei compatti sottoperiostali, mentre le aree più profonde vanno incontro a riassorbimento e sostituzione con tessuto spongioso assai denso.

Osteoma osteoide

È una rara e caratteristica neoplasia benigna che colpisce l'uomo ed anche il gatto. Mentre nel primo sono preferenzialmente interessate le diafisi delle ossa lunghe, nel gatto la lesione si localizza preferibilmente a livello di corpi vertebrali.

L'osteoma osteoide si presenta come una piccola area globosa, di contenuta osteolisi in seno alla quale si trovano irregolari neoformazioni trabecolari di tessuto osteoide, scarsamente osseo, immerse in uno stroma fibrovascolare.

Sul piano istologico la diagnosi basata su frammenti ossei o su prelievi agobioptici risulta talvolta non facile. Solo l'escissione in toto permette all'anatomopatologo di addivenire ad una diagnosi corretta attraverso il riconoscimento, in un contesto connettivale ben vascolarizzato, del grossolano assetto delle molteplici trabecole osteoidi neoformate, scarsamente mineralizzate circondate da numerosi osteoblasti e qualche osteoclasta.

Osteoma multilobulare

Si tratta una neoplasia abbastanza rara, di aspetto nodulare, non molto aggressiva che si può incontrare in cani, gatti e cavalli adulti. In genere sono interessati dal

processo neoplastico alcuni segmenti scheletrici di origine membranosa del cranio (ossa frontali ed occipitali), ma possono esser colpite anche le vertebre.

Poiché la neoformazione tende a svilupparsi sia verso la cavità cranica che verso l'esterno si potranno avere compressioni sugli organi adiacenti e conseguenti danni neurologici, deformità scheletriche, disturbi lacrimali, masticatori, sfigurazione della facies dell'animale.

Pur essendo incluso tra i tumori ossei, l'osteoma multilobulare nella propria struttura microscopica mostra diversi nidi cartilaginei in fase di ossificazione, disposti irregolarmente insieme ad aggregati ossei separati da sottili setti fibroconnettivali che conferiscono alla struttura stessa un assetto multilobulare, quasi nodulare.

La neoplasia in genere mostra caratteristiche invasive locali che occasionalmente possono divenire più aggressive e trasformare il processo in condrosarcoma od osteosarcoma.

Il riscontro di elementi in mitosi lascia pertanto presagire condizioni di malignità, con possibili risentimenti metastatici a livello polmonare.

Osteosarcoma

È la più comune neoplasia maligna primaria dello scheletro dell'uomo e dei nostri animali domestici. Prende origine da un primitivo mesenchima osteoformatore e normalmente la metaplasia ossea della neoformazione è diretta, senza passare attraverso una fase condro-osteosarcomatosa.

Piuttosto rara da osservare in alcune specie, nel cane l'osteosarcoma rappresenta l'80-85% dei tumori ossei e interessa all'incirca 65 cani ogni milione di soggetti. Nel gatto l'incidenza di riscontro è ridotto alla metà.

Nel cane colpisce prevalentemente i maschi e più frequentemente i soggetti di 5-7 anni di età, di razze medio-giganti (Alano, San Bernardo, Dobermann, Boxer, Pastore tedesco, Setter irlandese, ecc.). Non è raro osservare osteosarcomi in soggetti di 5-7 mesi, come pure in animali molto anziani.

L'osteosarcoma ha come sede preferenziale le ossa lunghe e soprattutto quelle degli arti anteriori di cui occupa molto spesso le metafisi distale del radio (23,1%) e quella prossimale dell'omero (18,5%). Altre sedi di localizzazione frequente del sarcoma osteogenetico sono le epifisi distali e prossimali del femore (8,5-5,4%) e della tibia (8,2-7,5%) nonché le costole (6,2%). Meno interessate sembrano essere in ordine decrescente il rachide, le ossa del cranio, le scapole, i metacarpi e metatarsi, nonché le ossa del bacino.

L'osteosarcoma nel suo aspetto macro e microscopico è estremamente polimorfo e si può affermare che non esiste neoplasia maligna di aspetto più variabile.

Nella sua forma più comune appare come una massa spesso voluminosa, più o meno consistente, in ordine all'entità della componente ossea neoformatasi; nelle sue parti più periferiche appare di colorito bianco-giallastro, talora assume un aspetto congesto emorragico, ha carattere fortemente infiltrante e rapidamente destruente, estendendosi sia all'interno delle strutture ossee che verso l'esterno, dove superata la corticale va ad invadere le parti molli contigue, dando così luogo ad un'intensa reazione periostale con lamelle ossificate a stratificazione concentrica e sottili spicole ossee disposte a denti di pettine.

Molto vario anche l'aspetto che si può riscontrare allorché si va a sezionare un segmento osseo colpito dal processo neoplastico. Alla superficie di taglio si possono trovare riunite, senza alcun ordine, zone fibrose, cartilaginee ed ossee insieme ad aree congeste e di necrosi. Talvolta la sezione appare cribrata da cavità pseudocistiche.

Anche dal punto di vista istologico l'osteosarcoma mostra una notevole variabilità morfologica, sia a carico dello stroma connettivale osteoblastico che delle altre componenti, con chiare note di anaplasia (figg. 1-3).

Il rischio dell'errore diagnostico è notevole soprattutto quando il materiale da esaminare, che fa quasi sempre seguito ad un'agobiopsia, sia scarso; sarà allora necessario avere il conforto radiologico e clinico anamnestico, nonché ripetere il prelievo. Ai fini di una corretta diagnosi di osteosarcoma, occorrerà rinvenire le caratteristiche aree di osteogenesi atipica con cellule neoplastiche (osteoblasti indifferenziati) piuttosto stipate, marcatamente ipercromiche, di aspetto spigoloso, con spiccato atteggiamento mitotico con anomalie nucleari, immerse in una sostanza osteoide o condroide talvolta calcificata. Spesso si rinvengono elementi plurinucelati gigantocellulari.

Sotto l'aspetto prognostico finora sono stati fatti vari tentativi per classificare gli osteosarcomi, basandosi sull'origine della lesione (centrale o iuxtacorticale), sull'aspetto radiologico (forma osteolitica, nella quale vi è una debole o incompleta osteogenesi intratumorale per avere un'evidenza radiologica; forma ossificante o sclerosante nella quale la notevole ossificazione intratumorale dà opacità radiologica), e sull'assetto istologico (osteoblastico, condroblastico, fibroblastico), ma solo quest'ultimo, quantomeno in campo umano, si è dimostrato di una certa utilità applicativa. Dopo cinque anni dall'intervento se non sono subentrate metastasi, soprattutto polmonari, in rapporto alla predominanza tipologica (osteoblasti, condroblasti, fibroblasti) si ha una sopravvivenza stimata rispettivamente del 17,22 e 26%.

Scarso interesse pratico per contro ha dimostrato finora la valutazione della graduazione anaplastica da 1 a 3.

TUMORI CONDROGENI

Condroma

È una neoplasia benigna del tessuto cartilagineo non molto frequente da riscontrare nei nostri animali domestici a differenza di quanto si osserva nell'uomo.

È stato segnalato in diverse ossa (costole, laringe, ossa nasali, orecchio, ecc.) di cani, gatti e cavalli e viene ritenuto uno sviluppo eccessivo, ma lento, di cartilagine ialina in aree di cui questa è una costituente normale. Può insorgere però anche in zone prive di tessuto cartilagineo.

La benignità del tumore si vede dall'assetto pericondrale che circonda la neoformazione. Gli strati profondi del pericondrio danno origine a cellule cartilaginee embrionali, che si trasformano in cartilagine ialina favorendo così la crescita neo-

plastica. La parte centrale del condroma è sempre la più matura; i condrociti sono normostrutturati, ma disposti in modo non omogeneo; alla periferia è presente una maggior cellularità, diversi elementi sono binucleati e manifestano qualche anomalia nell'assetto morfologico.

Osteocondroma

L'osteocondroma viene abitualmente incluso tra le neoplasie cartilaginee pur essendo costituito come dice il nome da una componente ossea e da una cartilagine più attiva. Noto anche come ESOSTOSI osteocartilaginea, l'osteocondroma rappresenta una delle più comuni neoplasie benigne da riscontrare nei nostri animali domestici e corrisponde ad una anormale proliferazione cartilaginea del periosto che forma una nodosità sporgente sulla superficie dell'osso. Si presenta come una neoformazione esofitica sessile, peduncolata, mammellonata, di dimensioni variabili, di elevata consistenza, a lenta crescita e larga base d'impianto, che si localizza per lo più a livello di metafisi delle ossa lunghe, ma può interessare anche le ossa piatte, le costole e le vertebre. In genere le localizzazioni più frequenti sono in zona particolare, in diretto rapporto di continuità con le sedi di inserzione tendinee di quei muscoli che esplicano forti trazioni. Nell'uomo e nel gatto sono descritte esostosi anche a livello di ossa craniche.

L'osteocondroma si sviluppa per lo più durante il periodo dell'accrescimento scheletrico poi resta abitualmente quiescente nell'età adulta.

Nei nostri animali quasi sempre si presenta in forma solitaria, ma vengono descritte anche forme osteocondromatose multiple con numerose esostosti simmetriche, interessanti sia le metaepifisi delle ossa lunghe che le ossa brevi, le ossa piatte e le vertebre.

La patologia caratterizzata da esostosi cartilaginee multiple (osteocondromatosi) si verifica nel gatto, uomo, cavallo e cane. In quest'ultime tre specie è di tipo ereditario, compare in genere in animali in accrescimento e la crescita delle esostosi si ferma con la chiusura delle adiacenti cartilagini di accrescimento; nel gatto la patologia assume dei caratteri eziopatogenetici abbastanza a sè stanti, in quanto insorge anche in soggetti maturi e potrebbe giocare un ruolo causale la presenza di particelle virali di tipo C riscontrabili a livello delle protuberanze cartilaginee.

L'esostosi multipla cartilaginea viene considerata come un processo malformativo o displasico dovuto ad alterata attività periostale che porta alla formazione e proliferazione di tessuto fibrocartilagineo, che successivamente subisce un processo di ossificazione endocondrale, anche se alcuni autori suggeriscono un'origine neoplastica in quanto occasionalmente tali lesioni possono evolvere in condro- ed osteosarcomi.

Nell'osteocondroma visto in sezione è possibile osservare:

a) una capsula fibrosa o pericondrale; b) un mantello cartilagineo bianco azzurrognolo più o meno spesso. La cartilagine, interessata da ossificazione endocondrale, presenta colonne irregolari di condrociti proliferanti ed ipertrofici, calcificazione provvisoria della matrice e riassorbimento cui segue formazione di sparse quantità di osso trabecolare maturo. c) Una parte ossea, centralmente di aspetto spongioso e

perifericamente a struttura compatta. Gli spazi midollari all'interno delle esostosi sono continui con la cavità midollare dell'osso nell'area da cui derivano e possono contenere tessuto fibroso o midollo emopoietico.

Nella diagnosi istologica il quadro lesivo appare assai variabile in rapporto alle componenti condroformatrici più rappresentative del momento. Si potranno così osservare lesioni quasi esclusivamente cartilaginee ed altre prevalentemente costituite da tessuto osseo, altre ancora sottoforma di neoformazioni a struttura mista.

Condrosarcoma

Il condrosarcoma è una neoplasia maligna primitiva dello scheletro, generata dalla cartilagine e formata di cartilagine, assai meno frequente dell'osteosarcoma, col quale viene talvolta confuso. Rappresenta circa il 10% dei tumori maligni ossei del cane. Sono colpite le razze di media-grossa taglia (Boxer, Pastore tedesco e belga, ecc.) ed i soggetti da 1 a 12 anni di età, con prevalenza intorno ai 6 anni.

Piuttosto rara la segnalazione in altre specie: gatti, ovini, cavalli e bovini.

Può esser primitivo, ma talvolta viene indicato anche come secondario in partenza da una preesistente neoformazione di tipo condromatoso od osteocondromatoso.

Il condrosarcoma primario insorge di preferenza nelle ossa del cingolo pelvico (bacino e sacro), ma altre sedi predilette sono le costole, le ossa nasali e lo sterno. Non di rado sono colpite le ossa lunghe degli arti a livello del tratto epifisario-metafisario (prossimale dell'omero, del femore e della tibia, distale nel femore).

La neoplasia si presenta in genere come una massa lobulata, voluminosa, non capsulata, traslucida, di colorito grigio-bluastro, non molto consistente, intensamente e diffusamente radiopaca qualora siano presenti aree di calcificazione.

Sul piano istologico la diagnosi di alta malignità, definita anche di II o III grado, si fa essenzialmente basandosi sull'assetto delle cellule tumorali condrocitarie, che mostrano pleomorfismo spiccato, sono voluminose ed hanno un grosso nucleo ipercromico; talvolta sono plurinucleate e presentano diversi elementi in atipica mitosi.

In tutto nel contesto di un tessuto cartilagineo neoformato, disorganicamente disposto, ed in presenza di aree di necrosi e congestione.

Nelle forme a bassa malignità, in presenza di un condrosarcoma molto differenziato (grado I), la diagnosi istologica non sempre è facile, trovandosi di fronte ad anomalie morfostrutturali piuttosto contenute e talvolta di difficile interpretazione. In queste circostanze può esser di notevole conforto, se non determinante, l'accertamento e la valutazione radiologica, nonché i dati anatomo-clinico-anamnestici.

Per quanto riguarda il decorso e la prognosi è bene tener conto dei gradi di malignità istologica in cui la neoplasia cartilaginea viene inquadrata. Nell'osteosarcoma di I grado, trattandosi di una forma ben differenziata, lo sviluppo tumorale sarà lento e difficilmente darà metastasi, pur potendo espandersi ed invadere le parti molli circostanti.

Nelle forme neoplastiche di II e III grado, meno differenziate, facile sarà l'insorgenza di metastasi per via ematogena ed il successivo precoce coinvolgimento dei polmoni.

TUMORI DI DERIVAZIONE CONNETTIVALE NON OSTEOGENETICA

I tumori benigni dello scheletro sviluppati dal tessuto connettivo non osteogenetico nei nostri animali domestici sono un'evenienza veramente rara. Tra queste neoplasie annoveriamo:

Fibroma: è una neoformazione circoscritta, capsulata e costituita da tessuto connettivo con una forte tendenza alla collagenizzazione rappresentata da cellule piccole e fusiformi, senza alcun carattere di sdifferenziazione.

Fibroma desmoplastico: è un'entità neoplastica che si localizza nelle ossa piatte del cranio (osso frontale) nei cani giovani di grossa taglia e viene considerato la contropartita scheletrica del tumore desmoide delle parti molli. Si presenta come un'area osteolitica, occupata da una neoformazione fibroconnettivale, opera di un'intensa reattività fibroblastica.

Fibroma ossificante: è una neoformazione benigna solitaria a lento sviluppo con sede elettiva nella mandibola e nella mascella. La trabecolatura ossea si presenta per lo più calcificata e delimitata da filiere di osteolasti immersi in un'abbondante matrice fibromatosa.

Displasia fibrosa: è un tumore benigno, a localizzazione mascellare, osservato in cani, gatti e cavalli giovani. Nei cani Dobermann sembra avere un'impronta familiare. Si caratterizza per la ricca proliferazione fibroblastica ed osteoblastica, che rimpiazza l'osso normale e si arresta con la pubertà.

Lipoma: si tratta di una neoplasia che trova la sua origine nel tessuto adiposo del midollo o degli spazi sottoperiostali.

Emangioma: è questa una entità neoplastica benigna, per lo più localizzata nelle ossa del cranio e del rachide, costituita da vasi sanguigni che occupano ampi spazi con poco tessuto interstiziale. Un'osteogenesi reattiva può dar luogo alla formazione di trabecole ossee all'interno del processo emangiomatoso.

Neurofibroma: costituisce una neoplasia ossea che trae origine dal sistema nervoso periferico. Insieme al *neurofibrosarcoma* osseo, il neurofibroma è difficilissimo da riscontrare. In letteratura viene riportato un solo caso in un cane, nel quale le neoplasie ossee, localizzate in alcuni segmenti metafisari, e nei corpi vertebrali si presentavano come punti multipli radiolucenti.

Tra i tumori primari maligni di natura fibroblastica non osteogenetica meritano un cenno il FIBROSARCOMA e l'EMANGIOSARCOMA.

Il *fibrosarcoma* è una neoplasia dell'osso costituita da tessuto connettivo che non mostra, localmente, né nelle sue manifestazioni metastatiche, alcun potere osteogenetico.

Colpisce in genere i cani maschi piuttosto anziani, di taglia medio-gigante e si localizza preferibilmente nel tratto metafisi-diafisario delle ossa lunghe.

Spesso sono interessate anche la mandibola, la mascella, le ossa nasali e quelle frontali.

Il fibrosarcoma delle ossa viene talvolta confuso con l'osteosarcoma, che però ha uno sviluppo molto rapido, più espansivo ed una disseminazione precoce ed estesa.

Alla superficie di taglio la neoformazione si presenta abbastanza soda, biancastra, di aspetto fascicolato, talvolta con marezzature emorragiche e focolai necrotici. La corticale può apparire assottigliata e talvolta fessurata.

La diagnosi istologica in corso di fibrosarcoma osseo non è delle più semplici. Il ricorso al bioptato può indurre talvolta in errore, se non è frutto di ripetute osservazioni, praticate in vari settori del focolaio neoplastico, rappresentativi dei vari momenti evolutivi del processo tumorale. L'esame dell'agobioptato, tuttavia, se da un lato consente di formulare una diagnosi di malignità, dall'altro dà conferma ai timori che gli esami clinico-anamnestici e soprattutto radiologici possono porre.

Pur nella sua variabilità evolutiva la valutazione istologica del fibrosarcoma osseo non potrà prescindere dal tener conto dei caratteri delle diverse componenti il tessuto tumorale, vagliando il rado e disordinato intreccio di fibre collagene, in cui sono immerse cellule fusate o poliedriche con marcato polimorfismo nucleare, ampia variabilità volumetrica, abbondanza di mitosi. Non sarà difficile rilevare la presenza di rare cellule giganti provviste di pochi nuclei e la disorganizzazione vascolare.

Il fibrosarcoma osseo può avere origine centrale o periferica. Nel primo caso invade e scava l'osso dall'interno verso l'esterno e si localizza nelle ossa lunghe; nella forma periferica l'erosione della corticale inizia dapprima all'esterno e prosegue verso l'interno accompagnata da un'intensa ossificazione periostale.

Per quanto attiene all'*emangiosarcoma* la localizzazione preferenziale riguarda omero, costole e vertebre. Sono colpiti i cani di 6-7 anni, di taglia medio-gigante (Alano, Boxer).

La neoplasia ha carattere multicentrico, rapido sviluppo, alto potenziale metastatico e si caratterizza istologicamente per una spiccata tendenza dei vasi sanguigni, anastomizzati tra loro, ad occupare ampie lacune ossee.

I vasi nell'emangiosarcoma sono rivestiti da cellule endoteliali, morfologicamente atipiche e disposte in più strati.

TUMORI DI PROBABILE DERIVAZIONE DAL MIDOLLO OSSEO

Osteoclastoma, tumore a mieloplassi, tumore gigantocellulare

Si tratta di una neoplasia solitaria, molto rara di incerta origine istogenetica, anche se diversi autori ritengono che derivi da elementi di probabile natura mesenchimale, non ben identificati, ma presenti a livello di midollo osseo.

Il suo riscontro è stato segnalato in cani, gatti e bovini nel tratto epifisi-metafisi dei metacarpi.

È un tumore localmente aggressivo, capace di recidivare, ma non di metastizzare.

L'aspetto istologico è molto caratteristico: immerse nello stroma fibroblastico si rinvengono numerose cellule giganto-osteoclasto-simili (con 20-50 nuclei), irregolarmente ripartite nel tessuto osseo.

La componente stromale non mostra segni di atipie, né di polimorfismo cellulare. Alla periferia della lesione è dato di osservare una certa tendenza alla fibrosi del midollo osseo, mentre non si rilevano indicazioni sulla presenza di una capsula fibrosa delimitante il processo tumorale.

Nelle epulidi, neoplasie gengivali benigne che derivano dal periostio dei processi alveolari, si riscontrano aspetti simili con numerose cellule giganti osteoclasto-simili.

Il *sarcoma di Ewing* è una rara neoplasia primaria maligna che colpisce i bambini a livello diafisario-metafisario. Una neoformazione consimile è stata osservata anche in cani e gatti dove però le ossa interessate erano preferenzialmente quelle piatte del cranio.

Il sarcoma di Ewing, sotto l'aspetto istogenetico è ancora da approfondire, come da chiarire la sua natura di tumore primario dell'osso.

Ha un comportamento alquanto aggressivo ed è molto precoce ed attiva la sua capacità di metastizzare. Macroscopicamente si presenta come una massa biancastra, molle, friabile, tanto da dare l'impressione di esser di fronte ad una raccolta purulenta. All'osservazione istologica il quadro neoplastico è caratteristico per la presenza di piccole cellule indifferenziate, molto simili ai linfoblasti, disposte in cordoni separati da connettivo lasso molto vascolarizzato. Di regola si osservano anche aree di necrosi.

TUMORI DERIVANTI DAL MIDOLLO EMOPOIETICO

Tra i tumori primari dell'osso non infrequentemente sono chiamate in causa alcune neoplasie maligne derivanti dal midollo emopoietico.

Come già precedentemente accennato, poiché le patologie del sistema emolinfopoietico trovano miglior collocazione nosografica in altro capitolo a quella sede si rimanda per maggiori informazioni.

Tumori ossei mielo e/o linfoproliferativi nei nostri animali domestici sono descritti nel cane, nel gatto, nel suino, nel bovino, nel coniglio e nel cavallo.

Si tratta spesso di neoplasie osservabili al tavolo necroscopico, in quanto dal punto di vista anatomo-clinico raramente (fà eccezione il mieloma) mostrano alterazioni morfologiche nei segmenti scheletrici interessati dal processo maligno.

Tra le varie entità neoplastiche di origine midollare che rivestono particolare interesse tra gli animali meritano un cenno il mieloma multiplo, il linfoma maligno, il linforeticolosarcoma.

Il *mieloma multiplo o plasmocitoma* è una neoplasia maligna a carattere più frequentemente multicentrico, che colpisce l'uomo non infrequentemente, e abbastanza raramente il cane, specie quello anziano.

Le ossa più colpite sono quelle a prevalente struttura spugnosa: vertebre, particolarmente nella regione lombare, pelvi, volta cranica ed occasionalmente le metafisi delle ossa lunghe.

Nella forma iniziale, radiologicamente sono riconoscibili quadri di minuta tarlatura, cui fa ben presto seguito la comparsa di aree osteolitiche, rotondeggianti, piuttosto estese che portano facilmente all'insorgenza di fratture patologiche.

Il processo neoplastico via via tende ad espandersi alle parti molli circostanti e ad interessare anche altri organi come linfonodi, milza, fegato, rene, ecc.

Il quadro istologico varia in rapporto al grado di differenziazione del substrato plasmacellulare, nonché all'entità dell'infiltrazione neoplastica.

Nel bioptato in genere la popolazione plasmacellulare è rappresentata da un tappeto più o meno esteso di cellule piccole rotondeggianti molto simili a quelle del midollo normale.

Alcuni segmenti ossei, prevalentemente quelli a struttura spongiosa, raramente sono sede di *linfomi maligni primitivi* causa dell'insorgenza di tumori ossei primari. In genere sono le localizzazioni linfomatose secondarie, in partenza da lesioni neoplastiche linfonodali o di altri tessuti, che vengono invocate come responsabili delle neoplasie maligne dello scheletro del cane, del gatto, del suino e di diverse altre specie animali.

Desta sorpresa che il linfoma maligno, pur essendo un'entità neoplastica abbastanza frequente da riscontrare nel cane e nel gatto, ben difficilmente rivela interessamento tumorale delle strutture ossee, sia all'esame necroscopico che sotto l'aspetto clinico e radiologico.

Al sistema reticolare del midollo osseo appartiene anche il raro *linforeticolosarcoma*, osservato oltre che nell'uomo anche nel gatto. Si tratta di una neoplasia delle ossa lunghe di aspetto e consistenza variabile, spesso molle e friabile, istologicamente caratterizzata dalla massiva presenza di cellule polimorfe simili a quelle dei reticolosarcomi dei tessuti molli che vanno ad infiltrare il midollo osseo. Non coinvolgono la corticale ossea.

I TUMORI DI DERIVAZIONE EMBRIONALE

Adamantinoma

È una neoplasia ossea primaria, molto rara, a carattere benigno pur dimostrando tendenza alla recidiva.

Segnalato nel bovino e nel cane insorge per residui epiteliali dell'organo dello smalto dentario rimasti imbrigliati nella mandibola, da cui il nome adamantinoma. Similmente a quanto è segnalato nell'uomo e nel cane si sono avuti riscontri di adamantinomi in ambito tibiale, sempre per alterazioni di sviluppo embrionario.

TUMORI OSSEI SECONDARI O METASTATICI

I tumori secondari dello scheletro derivano dalla disseminazione di neoplasie maligne primitive in altre sedi anatomiche.

Com'è già stato riferito, a differenza dell'uomo, negli animali domestici lo sche-

letro risulta scarsamente interessato da tumori ossei secondari. Questi possono intaccare l'osso per contiguità, o per continuità, o per metastasi linfatica ed ematica.

L'invasione attraverso le prime due vie è poco frequente, tuttavia si può riscontrare in dipendenza di carcinomi del cavo orale o delle cavità nasali in cani, gatti e cavalli, o degli organi pelvici (cane).

La disseminazione metastatica per via linfatica spiega l'attacco del rachide lombo-sacrale nell'adenocarcinoma prostatico del cane.

L'invasione scheletrica più frequente è quella ematica, che spiega come possano verificarsi insediamenti metastatici multipli in sedi molto distanti dal processo neoplastico primario e come questi insediamenti vadano ad allogare preferenzialmente nei territori più vascolarizzati e ricchi di midollo rosso (costole, corpi vertebrali, epifisi-metafisi delle ossa lunghe).

In questo contesto le neoplasie maligne primarie chiamate in causa riguardano carcinomi, sarcomi, melanomi, processi leucosici, ecc. interessanti la ghiandola mammaria, la tiroide, la cute ed il sottocute, i polmoni, il fegato, il rene, l'ovaio, ecc.

Di fronte all'insediamento ed allo sviluppo della metastasi il tessuto osseo può reagire in due modi: in forma osteolitica che rappresenta l'evento più comune e si caratterizza con distruzioni e riassorbimento del tessuto osseo intaccato dal processo neoplastico, oppure in forma osteoplastica o osteosclerotizzata, più rara da verificarsi, caratterizzata dall'addensamento del tessuto osseo (eburneazione) a contatto con la metastasi. Quest'ultima evenienza si riscontra nel cane a livello di vertebre lombo-sacrali in conseguenza della metastasizzazione dell'adenocarcinoma prostatico.

Sotto l'aspetto istologico le metastasi riproducono, più o meno fedelmente, i caratteri istopatologici del tumore primario.

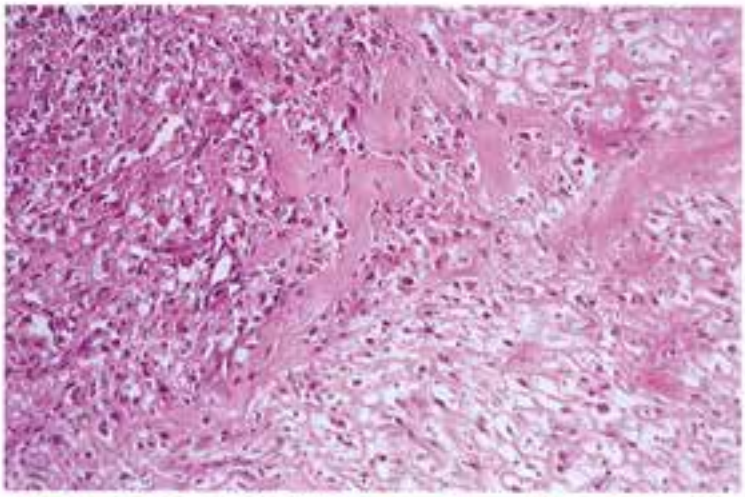

Figura 1 - Osteosarcoma - Sezione di tibia distale di cane boxer, M., 5 anni. Associata a fenomeni di osteolisi è riconoscibile la presenza di elementi rotondocellulari con caratteristiche anaplastiche immersi in una matrice collagena intercellulare. E.E. 200 X.

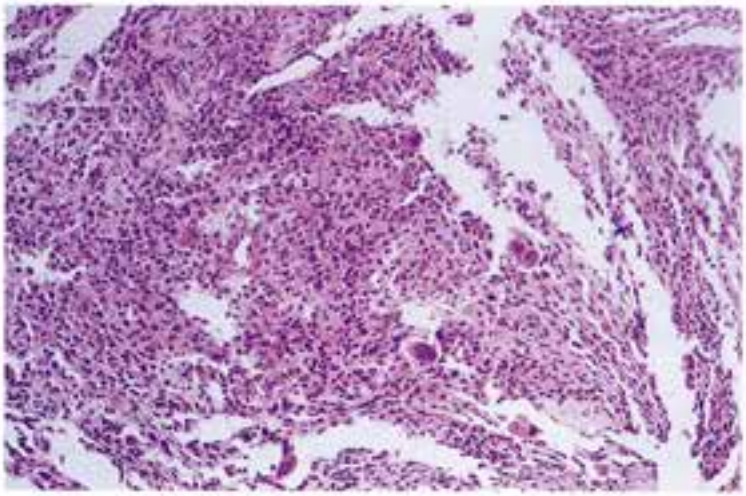

Figura 2 - Osteosarcoma - Biopsie di metacarpo di cane setter irlandese, F., 8 mesi. Si osserva polimorfismo cellulare, elementi in mitosi e qualche cellula gigante plurinucleata atipica. E.E 200 X.

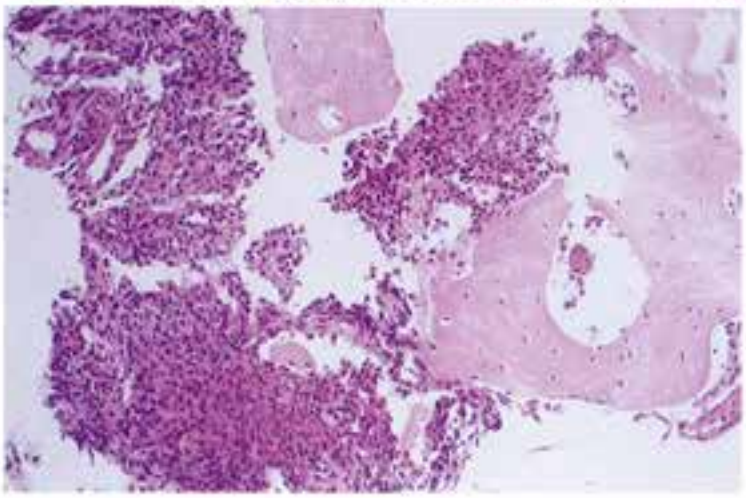

Figura 3 - Osteosarcoma - Biopsia ossea, cane boxer, F., 3 anni. Spicole ossee aggredite da elementi mesenchimali atipici. E.E. 100 X.

BIBLIOGRAFIA

1) ALEXANDER J.W., PATTON C.S. (1983) *Primary tumors of the skeletal system.* Vet. Clin. North. Am (Small Anim. Pract.) *13*: 181-195.

2) BOSTOCK D.E., OWEN L.N. (1975) *Neoplasia in the cat, dog and horse.* Wolfe Med. Publ. London.

3) BOUDRIEAU R.J., SCHELLING S.H., PISANELLI E.R.. (1994) *Chondrosarcoma of radius with distant metastasis in a dog.* J. Am. Vet. Medical Ass. *205* (4): 580-583.

4) BRODEY R.S., RISER W.H., VAN DER HEUL R.O. (1974) *Canine skeletal chondrosarcoma. A clinicopathological study of 35 cases.* J.A.V.M.A. *165*: 68-78.

5) BURACCO P.. (1993) *Tumori ossei primitivi e secondari nel cane e nel gatto. Parte 1ª.* Biologia Clinica ed Eziopatogenesi. Boll. A.I.V.P.A. (*1*): 5-28.

6) BURACCO P. (1993) *Parte 2ª Elementi di valutazione radiologica e fattori prognostici.* Boll. A.I.V.P.A. (*2*): 5-19.

7) BURACCO P. (1993) *Parte 3ª Diagnosi.* Boll. A.I.V.P.A. (*3*): 24-41.

8) BURACCO P., PEIRONE B. (1994) *Parte 4ª Terapia.* Boll. A.I.V.P.A. (*4*): 5-18.

9) CHELI R. (1984) *Tumori delle ossa e delle sinoviali degli animali domestici.* Goliardica ed. Noceto.

10) DOIGE C.E. (1987) *Multiple cartilaginous exostoses in dogs.* Vet. Pathol. *24*: 276-278.

11) FINAZZI M. (1995) *Aspetti anatomopatologici dei più comuni tumori dei carnivori.* Atti SCIVAC Salsomaggiore.

12) HEYMAN S.J. *et al.* (1992) *Canine axial skeletal osteosarcoma: retrospective study of 116 cases (1986 to 1989).* Vet. Surg. *21*: 304-310.

13) HOGER H. *et al.* (1994) *Multiple osteomas in mice.* Vet. Pathol. *31*: 429-434.

14) JONGEWARD S.J. (1985) *Primary bone tumors.* Vet. Clin. North. Am (Small Anim Pract) *15:* 609-641.

15) LA RUE S.M., WITHROW S.J., WITHROW S.J. (1991) *Tumors of the skeletal system.* Clinical-veterinary-oncology *63:* 234-252.

16) LEE-PARRITZ D.E., LAMB C.R. (1988) *Prostatic adenocarcinoma with assens metastases in dogs.* J.A.V.M.A. *192:* 1569-1572.

17) LIU S.K. *et al.* (1974) *Primary and secondary bone tumors in the cat.* J. Small Anim. Proct. *15:* 141-156.

18) LIU S.K., WHITTCK W.G. (1990) *Neoplasm of bone.* Canine orthopedics: 857-895.

19) MARCOVE R.C., ARLEN M. (1992) *Atlas of bone pathology.* Lippincott.

20) MISDORP W., VAN DER HEUL R.O. (1976) *Tumors of bones and joints.* Bull. W.H.O. *53:* 265-282.

21) NEWTON C.D. and BIERY D.N. (1989) *Skeletal diseases.* In Ettinger S.J. (ed.) Textbook of Veterinary Internal Medicine W.B. Saunders Company, Philadelphia.

22) PATNAIK A.K. (1990) *Canine extraskeletal osteosarcoma and chondrosarcoma: a clinico-pathologic study of 14 cases.* Veterinary Pathology 27 (1): 46-55.

23) POOL R.R. (1990) *Tumors of bone and cartilage.* In Moulton J.E. ed.Tumors in domestic animals 3rd ed. Berkeley University of California Press 157-230.

24) POPOVITCH C.A. *et al. Chondrosarcoma: a retrospective study of 97 dogs (1987-1990).* J. Am. Anim. Hosp. Ass. *30* (1): 81-85.

25) RICHARDSON D.W., ACLAND H.M. (1983) *Multilobular osteoma (chondroma rodens) in a horse.* J.A.V.M.A. *182:* 289-291.

26) THEILEN G.H., MADEWELL B.R. (1987) *Veterinary Cancer Medicine*, Lea & Febiger.

27) WRIGTH J.A., CLAYTON JONES D.G. (1986) *Diffuse skeletal schwannoma in a dog.* Vet. Rec. *118:* 428-430.

F. GUARDA, M. CASTAGNARO

CLASSIFICAZIONE E CARATTERISTICHE MORFOLOGICHE DELLE NEOPLASIE DELL'APPARATO CARDIOVASCOLARE NEI MAMMIFERI DOMESTICI

Facoltà di Medicina Veterinaria, Dipartimento di Patologia Animale - Università degli Studi di Torino

1. CARATTERISTICHE GENERALI

Nel 1783 De Senac scriveva che "il cuore è un organo troppo nobile per essere attaccato da un tumore primitivo" (cit. da 1). Al di là degli aspetti relativi al presunto lignaggio del cuore, nell'uomo come negli animali domestici l'incidenza delle neoplasie cardiache primitive è piuttosto bassa (0,0008%-0,0032%) (2-4) ed in relazione, secondo alcuni Autori, alla relativa scarsità dell'attività mitotica del tessuto miocardico e la sua tendenza a reagire con fenomeni degenerativi piuttosto che proliferativi alle noxe patogene (5). I tumori cardiaci di origine metastatica non sono un reperto infrequente all'autopsia con una incidenza, nell'uomo, da 10 a 40 volte superiore rispetto a quelli primitivi (6, 7). Sebbene non vi siano dati precisi, anche negli animali domestici i tumori metastatici possono essere considerati più frequenti dei primari. Inoltre, l'interessamento del cuore da parte di neoplasie metastatiche è raramente isolato ma tende ad essere associato alla disseminazione generalizzata, soprattutto di localizzazioni primarie intratoraciche.

Pur mancando precisi dati statistici, le neoplasie primitive dei vasi ematici sono più frequenti rispetto a quelle cardiache, soprattutto nel cane (8). Le localizzazioni più frequenti sono la cute ed il sottocute, il fegato, il polmone, la milza ed il cuore (9). Nel cane la frequenza delle neoplasie vascolari si aggira attorno allo 0,06%, un valore superiore a quello che si osserva nell'uomo (10).

Tra i diversi criteri classificativi utilizzeremo quello che suddivide le neoplasie sulla base della loro localizzazione e della loro origine istogenetica.

2. NEOPLASIE DEL PERICARDIO

Negli animali domestici le neoplasie del pericardio primitive e secondarie pur essendo piuttosto rare, sembrano essere più frequenti rispetto all'uomo. Negli animali domestici fra i tumori primitivi più frequenti ritroviamo *mesoteliomi, fibromi, mixofibromi* e *lipomi*. Fra quelli secondari *linfomi/leucemie linfocitiche, mastocitomi, melanomi, adenocarcinomi* (mammari, bronchiolo-alveolari).

Le conseguenze clinico-patologiche delle neoplasie pericardiche possono essere le più diverse e dipendono dalla localizzazione neoplastica e dalla malignità. Fra le conseguenze più comuni ricordiamo l'insufficienza cardiaca a seguito della difficoltà al riempimento telediastolico, l'emopericardio, associato a tamponamento cardiaco ad insorgenza acuta o subacuta, oppure i fenomeni erosivi del pericardio e del

miocardio ad opera di neoplasie primitive o secondarie localmente invasive.

Per quanto riguarda la descrizione istopatologica di fibromi, fibromixomi e lipomi primari rimandiamo al capitolo delle neoplasie dei tessuti molli.

2.1. Mesotelioma pericardico (MSP)

Negli animali il mesotelioma pericardico (MSP), analogamente a quello pleurico e a quello peritoneale, è una neoplasia molto rara che presenta due fasce di incidenza. La prima interessa il bovino e la pecora in giovane età e viene considerata una patologia di tipo congenito mentre la seconda coinvolge cavallo, cane e gatto in età adulta. Sebbene in alcuni casi siano state trovate fibre di asbesto in polmoni di cani e bovini (11), negli animali domestici non esiste una comprovata relazione eziologica fra il MS e l'esposizione ambientale alle fibre di asbesto.

Il MSP si presenta generalmente come massa a cavolfiore singola di dimensioni relative allo stadio della diagnosi, di colorito vario, generalmente grigio-rossastra. In altri casi la superficie della massa può presentare numerose e sottili proiezioni che le conferiscono un aspetto vellutato.

Istologicamente la forma più comune è quella caratterizzata dalla presenza di un epitelio cuboidale che ricopre proiezioni fibrovascolari di tipo papilliforme in cui sono osservabili cellule fusiformi (Fig. 4). Spesso la membrana basale o strutture simili sono difficilmente dimostrabili tra i due tipi di tessuto. Lo stroma fibrovascolare è generalmente rappresentato da fibre collagene e da quantità variabili di materiale amorfo che da una lieve metacromasia con l'Alcian blu e il blu di Toluidina. Le fibre collagene possono essere presenti in modo preponderante e dare origine a forme sclerosanti.

3. NEOPLASIE DEL MIOCARDIO

Negli animali domestici, fra i tumori primari benigni sono stati descritti il *rabdomioma*, osservato soprattutto nel suino, il *neurofibroma* (Schwannoma) e il *leiomioma*, frequenti nel bovino, mentre il *lipoma* e l'*emangioma* sono più rari e descritti nel cavallo, nel bovino e nel cane. Nel cane inoltre sono stati descritti casi di *tumore a cellule granulari*. Fra i tumori maligni, più rari di quelli benigni, si repertano più frequentemente l'*emangiosarcoma*, sia primario che metastatico, il *linfoma* quale localizzazione metastatica della leucosi bovina, e localizzazioni metastatiche di carcinomi di diversa origine (mammari, bronchiolo-alveolari, gastrici).

3.1. Rabdomioma cardiaco (RMC)

Il rabdomioma cardiaco (RMC) è tumore piuttosto raro negli animali ed è stato osservato più frequentemente nel suino anche se descritto nel bovino, nel cane, nella pecora e nel pollo. Il RMC rappresenta molto probabilmente una anomalia dello sviluppo embrionale di precursori mioblastici con scarse o nulle capacità di trasformazione maligna in grado però di originare una popolazione neoplastica

benigna mista. Nel suino è stata ipotizzata una predisposizione familiare (12).

La localizzazione nel cuore del suino è simile a quella osservata nell'uomo ed è caratterizzata da proliferazioni subendocardiche per lo più nella parete del ventricolo sinistro e del setto interventricolare, spesso protundenti nelle camere cardiache, di diametro variabile (0,5-2 cm) e di colore grigio-biancastro o grigio-rossastro. Le masse tumorali presentano una superficie omogenea, talvolta a strisce, sono ben delimitati ma non circondati da una capsula connettivale.

Istologicamente si possono osservare cellule mioblastiche (grosse cellule chiare ricche di glicogeno) associate a cellule più grandi, multinucleate che presentano al centro del citoplasma miofibrille mature (cellule aracniformi). Nella lesione possono essere presenti altri tipi cellulari con caratteristiche pleomorfe.

3.2. Tumore delle guaine mieliniche (TGM - neurofibromatosi)

Il tumore delle guaine mieliniche (TGM) a sede cardiaca rappresenta una crescita neoplastica di natura benigna, perlopiù multipla (da cui il termine spesso usato di *neurofibromatosi*), che si osserva quasi esclusivamente nel bovino e che origina dai nervi del plesso coronarico. Pur rimanendo incerte la precisa istogenesi e classificazione (vedi capitolo delle neoplasie del sistema nervoso) si tratta di neoplasie inquadrabili fra i tumori delle guaine mieliniche (neurofibroma, neurofibrosarcoma, schwannoma). Canfield e Doughty (13) hanno osservato particelle simil-virali nelle cellule tumorali, che forse possono spiegare l'alta incidenza nel bovino.

Macroscopicamente si tratta di noduli o ispessimenti superficiali spesso multipli dei tronchi nervosi, di colore bianco-grigiastro e piuttosto ben delimitati, raramente situati nello spessore del miocardio.

L'aspetto istologico delle forme ben differenziate è caratterizzato dalla presenza di due tipi di tessuto: Antoni tipo A e Antoni tipo B. Nel primo si osserva la presenza di cellule fusiformi bipolari con nucleo ovoidale allungato e citoplasma poco definito, disposte in modo compatto a formare fasci, spirali o figure a palizzata ("Verocay bodies") (Fig. 5). Nel secondo le cellule diventano pleomorfe, perdono la loro compattezza mentre la matrice extracellulare si presenta più abbondante ed eosinofila. Nella forma cardiaca manca spesso il tessuto di tipo B mentre invece sono spesso osservabili aspetti architetturali a cipolla (Fig. 6), da alcuni autori interpretati come indicazione della natura displastica/preneoplastica piuttosto che squisitamente tumorale di alcune lesioni (14).

3.3. Tumore a cellule granulari (TCG)

Si tratta di una rara forma neoplastica descritta a carico dell'atrio destro del cane, dove invece generalmente si presenta a localizzazione linguale.

Macroscopicamente la neoplasia appare biancastra e consistente; istologicamente il TCG è costituito da lobuli o palizzate di cellule chiare e granulari. I granuli presentano reazione positiva per i glicolipidi (PAS e Sudan nero). I nuclei sono ovali e vescicolari. Ultrastrutturalmente le cellule contengono granuli e vescicole.

3.4. Emangiosarcoma (EGS)

Nel cane l'emangiosarcoma (ESG) rappresenta uno dei tumori cardiaci primitivi più frequenti, con una certa prevalenza nel pastore tedesco. È interessante notare come questo tipo di neoplasia possa dare metastasi ad organi frequentemente sede primaria dello stesso tumore (milza). La localizzazione tipica è l'atrio destro e più occasionalmente il ventricolo destro, a sede sottoepicardica. Una frequente complicazione è la rottura della parete cardiaca con conseguente tamponamento cardiaco.

Macroscopicamente la morfologia è caratterizzata da masse tumorali protundenti di colore rosso o rosso-nerastro contenenti sangue. Per quanto riguarda l'aspetto istologico rimandiamo alla sezione dei tumori dei vasi ematici.

3.5. Tumori miocardici secondari

Come già osservato precedentemente, nel miocardio le neoplasie secondarie sono molto più frequenti che quelle primarie. Nell'uomo le più alte percentuali di metastasi cardiache sono presenti nel melanoma, nella leucemia e nei linfomi maligni in misura variabile da più del 64% al 35%. Le metastasi di carcinomi sono più frequenti nel cane, rare nel gatto. Nei *tumori mammari maligni* del cane, le metastasi cardiache vengono al terzo posto dopo il polmone e fegato con una percentuale dell'11% (15) (Fig. 7). Nel cane inoltre il cuore può essere colpito da emangiosarcomi metastatici.

La localizzazione cardiaca nel corso di *linfomi/leucemie linfocitiche* è rara in cavallo, suino, cane e gatto (Fig. 8), mentre nel bovino il cuore rappresenta uno degli organi sia clinicamente che anatomicamente più frequentemente colpiti (16, 17). Nell'atrio destro si osservano le lesioni più precoci e più gravi. Anatomo-patologicamente si possono distinguere due forme fondamentali: a noduli circoscritti e a infiltrazione diffusa del cuore. In entrambi i casi il tessuto neoplastico si presenta di colorito bianco-grigiastro e di aspetto lardaceo. Per l'aspetto istopatologico, si rimanda al capitolo delle neoplasie del sistema emopoietico. Ricordiamo infine che nell'ovino possono essere presenti metastasi del carcinoma bronchiolo-alveolare virale.

4. NEOPLASIE DELL'ENDOCARDIO

Se si eccettuano il mixoma ed il fibromixoma, le neoplasie dell'endocardio negli animali domestici sono lesioni estremamente rare. Il mixoma nell'uomo rappresenta il 50% circa delle neoplasie cardiache primarie (1).

4.1. Mixoma (M) e fibromixoma (FM)

Nell'uomo il mixoma (M) è un tumore benigno che verosimilmente deriva da cellule mesenchimali multipotenti che si trovano normalmente al di sotto dell'endocardio (5). Negli animali domestici tuttavia alcuni Autori, pur riconoscendo l'esistenza

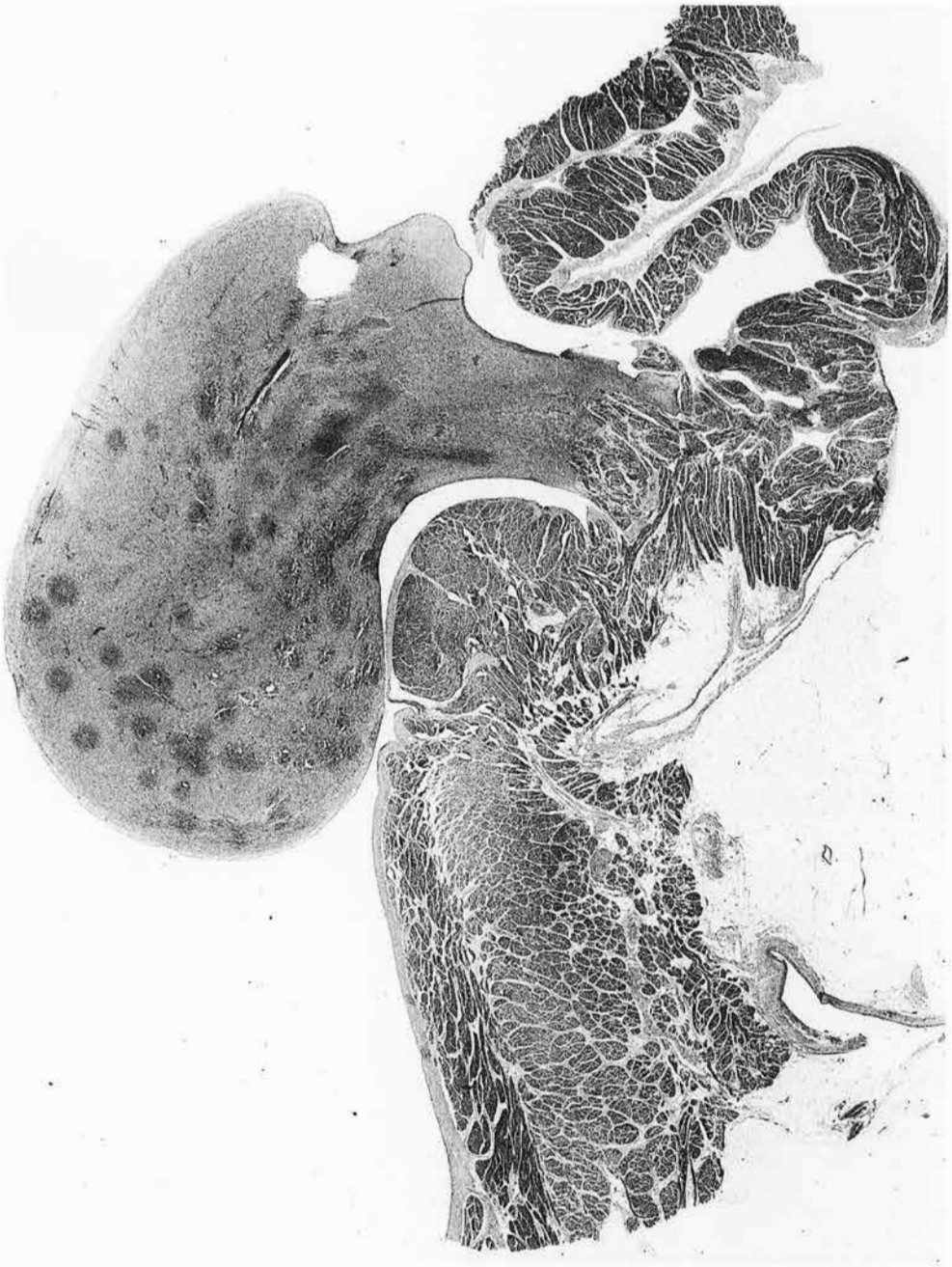

Figura 1 - Bovino, fibromixoma valvolare. Nella sezione istologica a piccolo ingrandimento possono essere apprezzati il peduncolo e la massa neoplastica al cui interno sono osservabili piccoli focolai mixomatosi. E.E., piccolo ingrandimento

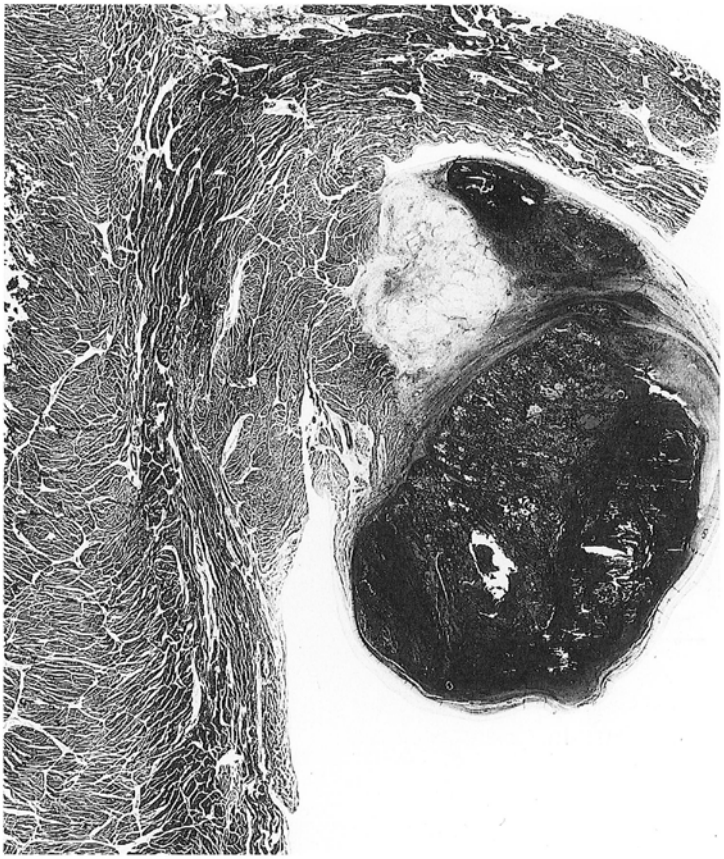

Figura 2 - Bovino, valvola mitrale, emangiosarcoma primitico. Raro reperto di emangiosarcoma valvolare caratterizzato dalla proliferazione di cellule endoteliali atipiche che racchiudono lacune ematiche di diversa grandezza. E.E., piccolo ingrandimento.

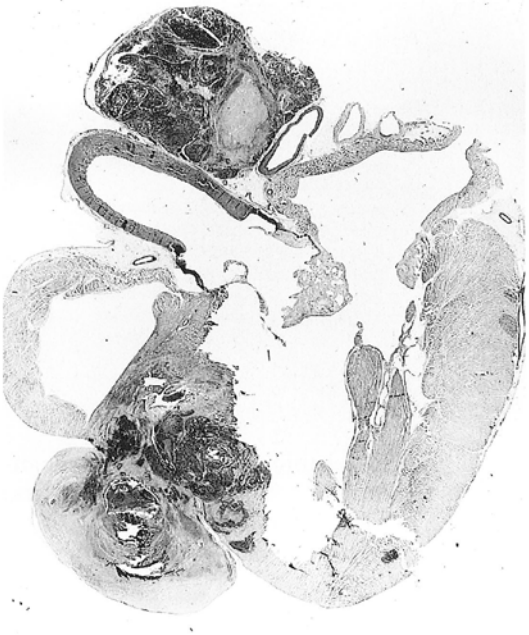

Figura 3 - Cane, carcinoma dei chemorecettori aortici con metastasi miocardica. Particolare istologico a piccolo ingrandimento.

di veri mixomi a localizzazione prevalentemente valvolare, suggeriscono che la maggior parte delle lesioni mixomatose valvolari rappresentino tessuti mixomatosi embrionali persistenti e debbano quindi essere inquadrati come anomalie dello sviluppo (18). Nell'uomo ancora, alcuni Autori indicano che molti mixomi rappresentino in realtà trombi organizzati (19).

Da un punto di vista macroscopico il M/FM si presenta come masse polipoidi o peduncolate a superficie più o meno liscia, protundenti nelle cavità cardiache, che possono raggiungere dimensione notevoli. Originando per lo più dalla parete dell'atrio, la massa tumorale può raggiungere con il peduncolo la cavità ventricolare (Fig. 1).

Istologicamente il tessuto neoplastico è caratterizzato da cellule irregolarmente stellate poste in un connettivo lasso ricco in glicosaminoglicani. Possono inoltre essere presenti cellule polinucleate. Nel FM, forma più frequente nel bovino, a questo tipo di tessuto si associano aree in cui la matrice extracellulare è più compatta e le cellule si presentano più numerose e di forma più fusata (Fig. 9).

5. TUMORI DELLA BASE DEL CUORE (TBC)

Sotto questa dizione viene indicato un gruppo di neoplasie piuttosto eterogenee per origine istogenetica che hanno come caratteristica comune la localizzazione alla base del cuore. Fra le specie domestiche i TBC sono particolarmente frequenti nel cane, meno in gatto, bovino e cavallo.

5.1. Adenoma e adenocarcinoma dei glomi aortici (A/ACGA - Chemodectoma, paraganglioma non cromaffine)

I glomi aortici rappresentano il sito più frequente di insorgenza di adenomi e adenocarcinomi dei chemorecettori periferici. Nel cane, la specie più colpita, insorgono generalmente nell'età adulta e presentano una predilezione per le razze brachicefale e per il sesso maschile. Negli altri animali domestici sembra esistere una precisa correlazione fra insorgenza di A/ACGA e l'ipossia cronica (20, 21).

Macroscopicamente gli A/ACGA si presentano come masse singole di diversa grandezza localizzate alla base del cuore.

Istologicamente il tessuto neoplastico appare suddiviso da sepimenti di tessuto connettivo che si assottigliano sempre più allontanandosi dalla capsula (Fig. 10). Le cellule neoplastiche, che vanno incontro molto rapidamente al processo autolitico, sono generalmente poliedriche o cuboidi con nucleo centrale rotondo od ovalare e citoplasma eosinofilo granulare o vacuolizzato (Fig. 11). Nelle forme maligne le cellule si presentano più grandi e pleomorfe. Frequentemente, soprattutto in queste ultime forme, possono essere osservate cellule giganti mononucleate. Gli A/ACGA presentano immunoreattività per l'enolasi neurono-specifica e le cromogranine (Fig. 12). Gli ACGA possono invadere estesamente il tessuto miocardico sottostante e dare metastasi intracardiache (Fig. 3) e ad altri organi.

5.2. Tumori dei residui tiroidei e paratiroidei

Vengono riuniti in questo gruppo adenomi e adenocarcinomi che originano da residui ectopici delle tiroidi e delle paratiroidi e che rappresentano solamente una minima parte (5-15%) dei tumori della base del cuore.

Istologicamente le forme solide di derivazione tiroidea possono essere differenziate dagli A/ACGA sulla base della presenza di cellule più piccole ed ipercromatiche raramente suddivise in lobuli da setti di connettivo, della formazione sia pur minima di follicoli e della rara osservazione di cellule giganti.

I tessuti neoplastici derivanti dai residui paratiroidei sono caratterizzati da cellule poligonali più grandi con citoplasma chiaro e ben delineato associate a cellule fusate con citoplasma fortemente eosinofilo e nuclei ipercromatici. Anche in questo caso lo stroma connettivale neoplastico manca o è appena accennato.

6. NEOPLASIE DEI VASI EMATICI

Raggruppiamo in questo gruppo le neoplasie che originano dalle cellule endoteliali ematiche e linfatiche o/e che vengono ritenute di derivazione da strutture vascolari.

Esiste una discreta confusione nella classificazione delle lesioni benigne di origine vascolare ematica. In particolare i confini tra proliferazioni squisitamente neoplastiche quali emangiomi, emangioendoteliomi e angiocheratomi, e lesioni malformative (amartomi), o infiammatorio-iperplastiche (tessuti di granulazione esuberanti), sono frequentemente di difficile definizione e lasciate a criteri soggettivi legati di volta in volta dall'esperienza dell'istopatologo veterinario. A causa di questa soggettività risulta spesso di difficile attuazione la comparazione tra i dati biologici e statistici relativi ai diversi autori.

6.1. Emangioma (EG)

Emangiomi (EG-angiomi) sono tumori benigni che derivano dalle cellule endoteliali ematiche e che vengono osservati più frequentemente in cane e gatto anche se descritti in altre specie domestiche. Oltre all'emangioma esistono numerose lesioni simil-angiomatose, denominate in modo diverso in relazione alla localizzazione e alle caratteristiche clinico-patologiche (*emangioma cavernoso disseminato, angiomatosi giovanile* e *angiomatosi cutanea* nel bovino, *tumore varicoso dello scroto* nel cane, *meningoangiomatosi* nel cane e nel cavallo, *angioendoteliomatosi* del gatto) che rappresentano proliferazioni vascolari benigne ad eziologia incerta. Nel bovino inoltre le forme di emangioma vescicale vengono incluse nell'*ematuria enzootica*, sindrome caratterizzata da ematuria ed anemia persistenti associati alla comparsa di emorragie o neoplasie delle vie urinarie inferiori (17).

Ad eccezione di forme congenite descritte in cavallo e bovino, l'EG si osserva in animali adulti sotto forma di noduli singoli ovoidali, di colorito rossastro, localizzati più frequentemente nel derma o nel sottocute.

Istologicamente l'EG può essere classificato in *cavernoso* (grossi spazi vascolari delimitati da endotelio ben differenziato e ripieni di sangue separati gli uni dagli altri da sepimenti più o meno evidenti di tessuto fibroso) (Fig. 13) o *capillare* (forma con vasi neoformati di piccolo calibro). Con il termine di *emangioendotelioma* viene indicata una proliferazione benigna caratterizzata da una spiccata cellularità dei capillari neoformati. In passato questo termine è utilizzato quale sinonimo di emangiosarcoma.

6.2. Angiocheratoma (AC)

L'angiocheratoma rappresenta una rara neoplasia benigna del cane a localizzazione cutanea o congiuntivale caratterizzata da teleangectasia associata ad iperplasia epiteliale. Macroscopicamente l'AC si presenta come papule molli di colorito scuro mentre istologicamente si reperta la presenza nel derma superficiale di una proliferazione di capillari ematici dilatati. L'epidermide soprastante presenta una spiccata iperplasia.

6.3. Emangiopericitoma (EGP)

L'emangiopericitoma (EGP) è una neoplasia cutanea piuttosto comune nel cane (rari casi descritti nel gatto) la cui origine dai periciti è ancora dibattuta (23). Nella classificazione WHO l'EPG viene considerato una forma di fibrosarcoma (24).

L'EGP colpisce i cani in età adulta (media 10 anni) con una predilezione per le femmine e per alcune razze (boxer, pastore tedesco, cocker spaniel, fox terrier). La localizzazione più frequente è agli arti, meno frequentemente in altre sedi.

Macroscopicamente l'EGP si presenta come massa singola, dura, a sede dermica, di dimensioni variabili da 2 a 2,5 cm.

Istologicamente le caratteristiche principali dell'EGP sono la formazione di vortici concentrici attorno a vasi ematici e di strutture a "impronta digitale" (Fig. 14). Le cellule neoplastiche possono essere fusiformi, più o meno allungate, oppure ovoidali o rotondeggianti con citoplasma eosinofilo e margini cellulari poco definiti. Il nucleo è generalmente ovoidale, con cromatina marginata e nucleolo evidente. Quando non sono presenti le tipiche caratteristiche architetturali dell'EGP la diagnosi differenziale su basi unicamente morfologiche con neoplasie simili quali lo schwannoma ed il neurofibroma diventa praticamente impossibile. Dal 30% al 50% degli EGP recidivano in un tempo variabile da 4 mesi a 4 anni (25).

6.4. Emangiosarcoma (EGS)

L'emangiosarcoma (EGS) è una neoplasia maligna molto aggressiva e ad evoluzione rapida che si osserva più frequentemente nel cane anziano (9-10 anni) a carico di milza, cuore (atrio destro), cute (regione del fianco, scrotale e prepuziale), osso e fegato in ordine di importanza; nel gatto le forme cutanee si localizzano prevalentemente a carico della testa (pinna); bovino e cavallo possono essere colpiti ma meno frequentemente.

Nel cane l'EGS presenta una predilezione per il pastore tedesco e per i maschi. La diversità di localizzazione tra l'emangioma e l'EGS tende ad escludere la possibilità che quest'ultimo rappresenti la progressione del primo. Nell'uomo sembra esistere una correlazione tra insorgenza dell'EGS ed esposizione a tossici ambientali (8).

Macroscopicamente l'EGS si presenta come una massa sottoepidermica o sottocutanea in rapida crescita, di colorito scuro, di consistenza spesso spugnosa, a margini indefiniti e di dimensioni varie.

Istologicamente si assiste ad una proliferazione più o meno solida di cellule irregolarmente fusate o pleomorfe caratterizzate da notevoli variazioni nel diametro nucleare, nella quantità e nella disposizione della cromatina (generalmente ipercromatici) e nell'indice mitotico. Gli spazi vascolari formati dalle cellule endoteliali neoplastiche possono variare notevolmente sia in quantità che nelle caratteristiche morfologiche (da cavità simil-cistiche ripiene di sangue a piccoli spazi con poche emazie) (Fig. 15). Le forme spleniche devono essere differenziate dagli ematomi ponendo attenzione alle modalità ed alla zona di prelievo del campione. L'EGS anaplastico può presentare dei problemi nella diagnosi differenziale con altri sarcomi fusati (fibrosarcoma). Allo scopo, dal momento che le caratteristiche spiccatamente aggressive della neoplasia impongono una diagnosi precisa, possono essere impiegate con successo tecniche immunoistochimiche (antigene associato al fattore VIII, lectina GS-I) o ultrastrutturali (presenza dei corpi di Weiber-Palade).

Nel cane le metastasi precoci sono frequentissime (tempo di sopravvivenza dopo la diagnosi di 4 mesi) (8) mentre nel gatto l'EGS tende a recidivare molto frequentemente (26).

7. NEOPLASIE DEI VASI LINFATICI

Le neoplasie dei vasi linfatici negli animali domestici sono molto rare e descritte prevalentemente nel cane. Molti autori considerano le forme benigne come amartomi. Ricordiamo infine che i vasi linfatici possono essere molto frequentemente invasi da metastasi di neoplasie maligne.

7.1. Linfangioma (LF)

Descritto nel cane, il linfangioma (LF) rappresenta una crescita benigna di cellule degli endoteli linfatici a sede cutanea. Come per l'emangioma, il LF può essere distinto in capillare o cavernoso-cistico. Macroscopicamente il LF si presenta come masse fluttuanti di diametro e colorito variabile. Istologicamente si osserva la presenza di spazi vascolari racchiusi da cellule endoteliali appiattite.

Sebbene si tratti di un tumore benigno per il tipo di crescita può presentare recidive.

7.2. Linfangiosarcoma (LFS)

Il linfangiosarcoma (LFS) è una neoplasia molto rara descritta in cane e gatto.

Macroscopicamente si presenta come masse fluttuanti poco circoscritte oppure, più frequentemente nel gatto, di estesi ispessimenti a placca, localizzati nella regione addominale o a carico degli arti.

Istologicamente la neoplasia è molto simile all'emangiosarcoma, da cui spesso è di difficile differenziazione. Alcuni caratteri differenziali sono rappresentati dall'assenza o dalla scarsa presenza di eritrociti negli spazi vascolari e dalla mancanza della membrana basale (rilevabile all'ultrastruttura o con tecniche immunoistochimiche).

Nel presente lavoro non sono stati presi in considerazione i tumori a sede cardiovascolare negli animali da laboratorio e degli uccelli. In questi ultimi ricordiamo le localizzazione neoplastiche della malattia di Marek e quelle endoteliomatose (27).

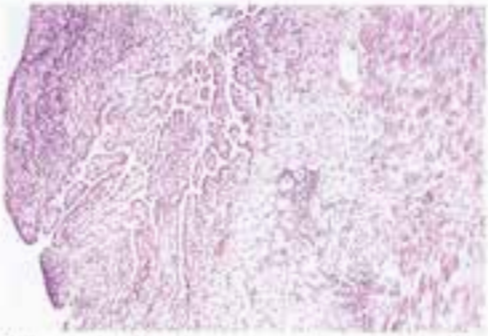

Figura 4 - Bovino, mesotelioma pericardico. Tipica proliferazione fibropapillare in cui si osservano sia cellule cuboidali che cellule fusiformi. E.E., medio ingrandimento.

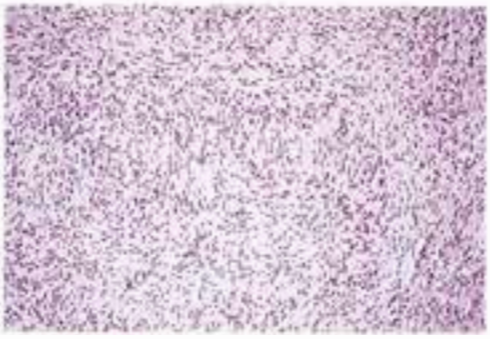

Figura 5 - Bovino, neurofibromatosi cardiaca. In questo caso le cellule neoplastiche formano prevalentemente figure a spirale o a cipolla. E.E., medio ingrandimento.

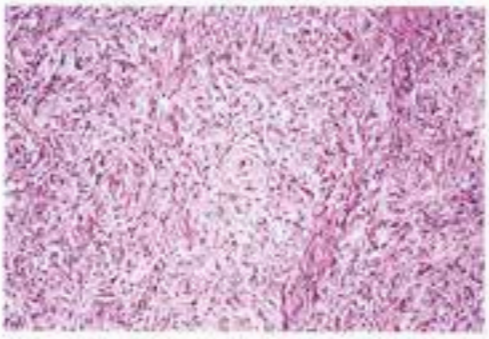

Figura 6 - Bovino, neurofibromatosi cardiaca. In questo caso le cellule neoplastiche formano prevalentemente figure a spirale o a cipolla. E.E., medio ingrandimento.

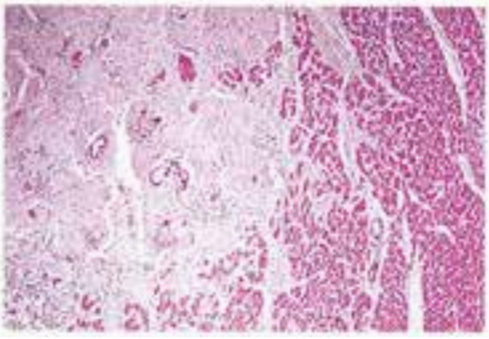

Figura 7 - Cane, metastasi di adenocarcinoma mammario. Associate ad una risposta desmoplastica sono osservabili cellule neoplastiche mammarie con architettura similtubulare. E.E., piccolo ingrandimento.

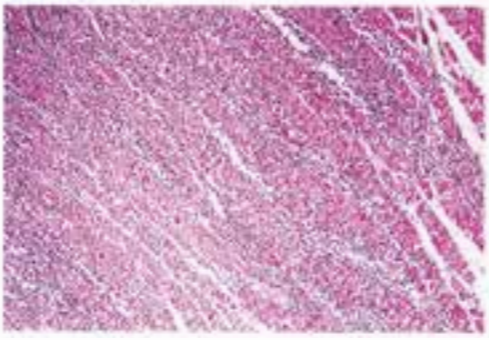

Figura 8 - Cane, localizzazioni di linfoma linfoblastico multicentrico. Nella microfotografia sono osservabili infiltrazioni linfoblastiche che dissociano le fibrocellule miocardiche. E.E., medio ingrandimento.

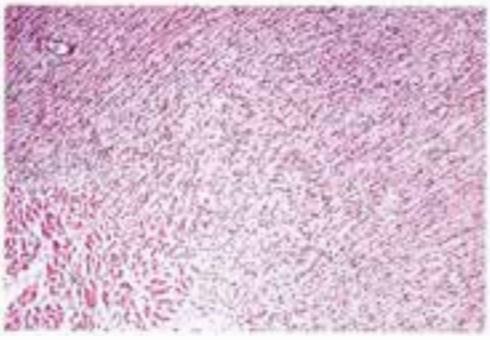

Figura 9 - Bovino, fibromixoma endocardico. Area fibromatosa caratterizzata da fasci di fibrociti ben differenziati. E.E., piccolo ingrandimento.

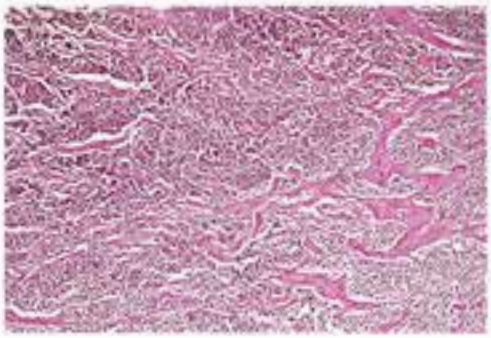

Figura 10 - Cane, adenoma dei chemorecettori aortici. Tipici fasci connettivali che, dipartendosi da una capsula fibrosa, suddividono in grossi lobuli le cellule neoplastiche. E.E., piccolo ingrandimento.

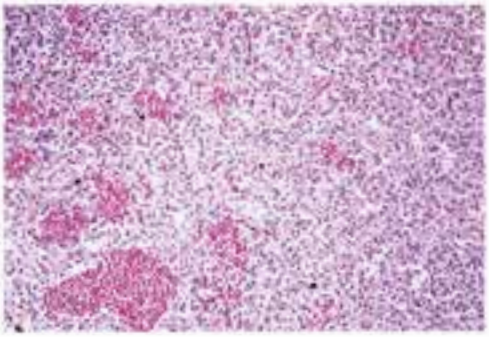

Figura 11 - Cane, adenoma dei chemorecettori aortici. Le cellule neoplastiche poliedriche presentano un nucleo centrale rotondo od ovalare e citoplasma eosinofilo granulare. Notare la proliferazione vascolare. E.E., forte ingrandimento.

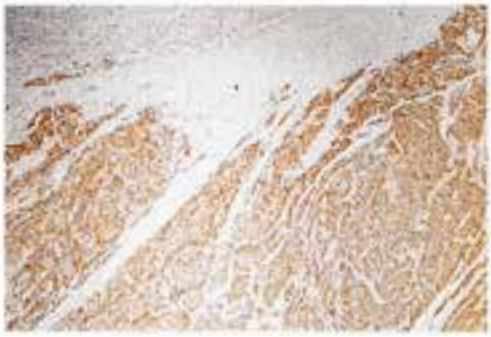

Figura 12 - Cane, adenoma dei chemorecettori aortici. All'esame immunoistochimico le cellule neoplastiche si presentano positive per la cromogranina A. Anticorpo anti-cromogranina, ABC, contrasto con ematossilina, medio ingrandimento

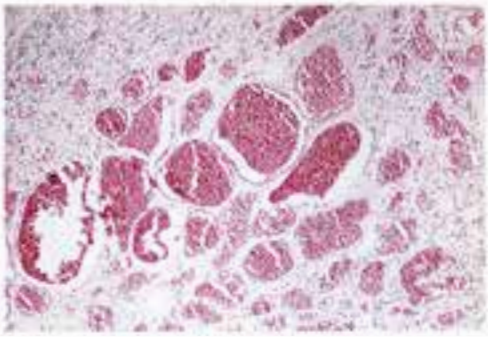

Figura 13 - Cane, cute, emangioma cavernoso. Si osservano lacune ematiche di diversa grandezza tapezzate da un endotelio ben differenziato. E.E., piccolo ingrandimento.

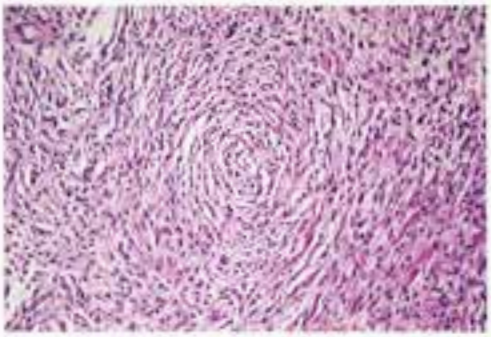

Figura 14 - Cane, cute emagiopericitoma. Nella microfotografia è di evidente osservazione un piccolo vaso con eritrociti circondato dalla proliferazione a spirale ("a impronta digitale") di cellule fusiformi. E.E., medio ingrandimento.

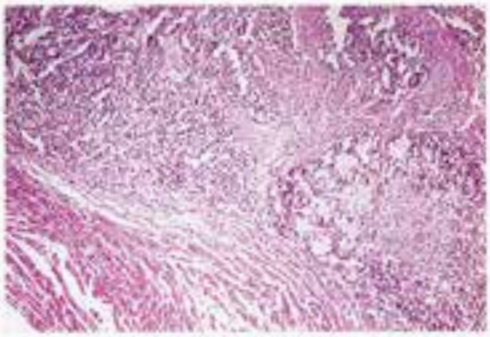

Figura 15 - Cane, emangiosarcoma cardiaco primario. Nella massa neoplastica suddivisa in formazioni nodulari si osserva la proliferazione di cellule irregolarmente fusiformi che in alcuni casi racchiudono spazi ematici. E.E., medio ingrandimento

BIBLIOGRAFIA

1) SILBER E.N. (1987) *Tumors of the heart.* In Silber E.N.: *Heart disease,* Mc Millan, New York, 1427.

2) LOPPNOW H. (1961) *Zur Kausistik primärer Herztumoren beim Hund (zwei Fälle von Hämangiom an rechten Herzohr)* Berl. Münch. Tierärztl. Wschr., 74, 214.

3) LUNGIBÜHL H. e DETWEILER D. (1965) *Cardiovascular lesions in the dog.* Annals New York Acad. Sci. 127, 517.

4) COLUCCI W.S. e BRAUNWALD E. (1988) *Primary tumors of the heart.* In Braunwald E. *Heart diseases.* Saunders Co., Londra, 1470.

5) ASCENZI A. e MOTTURA G. (1993) *Trattato di Anatomia Patologica per il Medico Pratico,* IV Ed., UTET, Torino, 343.

6) GRIFFITHS G.C. (1965) *A review of primary tumours of the heart.* Progr. Cardiovasc. Dis. *7,* 465.

7) MC ALLISTER H.A. (1983) *Tumours of the heart and pericardium.* In Silver M.D.: Cardiovascular Pathology, Churchill Livingstone, New York.

8) MULLER G.H., KIRK R.W. e SCOTT D.W.: (1994) *Neoplasie cutanee.* In: Muller G.H., Kirk R.W. e Scott D.W.: *Dermatologia Veterinaria dei Piccoli Animali.* Ed. UTET, Torino, p. 577.

9) ADAMEK W. (1934) *Ueber die Blutgefaessgeschwulste bei den Tieren.* Dissertazione, Berlino.

10) MULLIGAN R.M. (1963) *Comparative pathology of human and canine cancer.* Annals New York Ac. Sci. 108, 642.

11) BELLIS D., DELSEDIME L., BESTONSO R., CARAMELLI M., GUARDA F. e MOLLO F. (1987) *Fibre minerali e corpuscoli dell'asbesto nel polmone di bovini e cani.* VII Congresso Soc. It. Anatomia Patologica, Roma, 106.

12) KAST A. e HANICHEN T. (1968) *Rhabdomyome in Schweinenherzen.* Zbl. Vet. Med. B, 15, 140.

13) CANFIELD P. e DOUGHTY F.R. (1980) *A study of virus-like particles present in bovine nerve sheath tumours.* Austr. Vet. J. *56,* 257.

14) CANFIELD P. (1978) *A light microscopic study of bovine peripheral nerve sheath tumours.* Vet. Pathol., *15,* 283.

15) MOULTON J. (1990) *Tumors of the mammary gland.* In Moulton J: *Tumors in domestic animals.* III Ed., University of California Press, Los Angeles, 518.

16) JUNACK M. (1932) *Zum Vorkommen und zur makroskopischen pathologischen Anatomie der Lymphadenose, der Rinder in Deutschland.* Berl. Munchn. Tier. Wochenschr. *48,* 277.

17) JOHNSON R. e KANEENE J.B. (1991) *Bovine leukemia virus. Part I. Descriptive epidemiology, clinical manifestation, and diagnostic tests.* Comp. Cont. Educ., *13,* 315.

18) ROBINSON W.F. e MAXIE M.G. (1993) *The cardiovascular system.* In Jubb K.F.V., Kennedy P.C. e Palmer G.: *Pathology of Domestic Animals.* IV Ed., Academic Press Inc., Londra, 1, 1993.

19) LANNIGAN R. (1966) *Tumours of heart and pericardium.* In Lannigan R.: Cardiac Pathology, Butterworths, London, 269.

20) SALDANA M.J., SALEM I.E. e TRAVEZAN R. (1973) *High altitude hypoxia and chemodectoma.* Hum. Pathol., *4,* 251.

21) ARIAS-STELLA J., BUSTOS F. (1976) *Chronic hypoxia and chemodectomas in bovines at high altitides.* Arch. Pathol. Lab. Med., *100,* 636.

22) MAXIE M.G. (1993) *The Urinary System.* In Jubb K.F.V., Kennedy P.C. e Palmer G.: *Pathology of Domestic Animals.* IV Ed., Academic Press Inc., Londra, 447.

23) PULLEY L.T. e STANNARD A.A. (1990) *Tumors of the skin and soft tissues.* In Moulton J.E.: *Tumors in domestic animals,* III Ed., University California Press, Berkeley.

24) WEISS E. e FRESE K.(1974) *VII. Tumors of the skin.* Bull. Wld. Hlth. Org. 50, 79.

25) MILLS J.H.L. e NIELSEN S.W. (1967) *Canine hemangiopericytoma: a survey of 200 tumors.* J. Small An. Pract., *8,* 599.

26) MILLER M.A., RAMOS J.A., KREEGER J.M. (1992) *Cutaneous vascular neoplasia in 15 cats: clinical, morphologic, and immunohistochemical studies.* Vet. Pathol., *29,* 329.

27) GUARDA F. (1992) *Apparato cardio-circolatorio degli uccelli.* In Guarda F. e Mandelli G.: *Trattato di Anatomia Patologica Veterinaria.* I Ed., UTET, Torino, 417, 1992.

P. S. MARCATO

LE NEOPLASIE MIELOIDI E LINFOIDI NEI MAMMIFERI DOMESTICI

Professore ordinario di Anatomia Patologica Veterinaria. Facoltà di Medicina Veterinaria.
Università di Bologna

INTRODUZIONE

Le cellule emopoietiche possono essere implicate in due vasti gruppi di malattie neoplastiche, l'uno di tipo mieloproliferativo, l'altro di tipo linfoproliferativo. Il primo comprende neoplasie delle cellule emopoietiche stipiti, indifferenziate, nonché delle cellule della serie granulocitaria, monocitaria, eritrocitaria e megacariocitaria (neoplasie mieloidi). Il secondo gruppo riguarda neoplasie di cellule della serie linfocitaria (neoplasie linfoidi) e delle sue modulazioni immunoblastiche plasmacellulari (neoplasie linfoidi immunoblastiche).

Pur interessando primitivamente organi linfatici, richiedono una trattazione separata i timomi e i mastocitomi sistemici.

Le *neoplasie mieloidi* compaiono principalmente nel cane e nel gatto, mentre negli altri animali domestici sono abbastanza rare. Nel cane le neoplasie mieloidi costituiscono all'incirca il 5% delle neoplasie dei tessuti emopoietici. Nel gatto si riscontra la più elevata incidenza e la maggiore varietà di neoplasie mieloidi, che rappresentano il 10-15% delle neoplasie dei tessuti emopoietici. Queste ultime, complessivamente, sono all'incirca 1/3 di tutte le neoplasie del gatto.

Una statistica recente rivela che le neoplasie dei tessuti emopoietici colpiscono annualmente 224/100.000 gatti e 30/100.000 cani in aree urbane.

Il linfoma (linfoma maligno, linfosarcoma) rappresenta in tutti i mammiferi domestici la neoplasia dei tessuti emopoietici di gran lunga più frequente.

Le neoplasie mieloidi, e incostantemente quelle linfoidi, sono accompagnate da manifestazioni leucemiche. In tali casi si parla di *leucemie*, indicando con questo termine la presenza nel sangue di cellule mieloidi o linfoidi abnormi, neoplastiche, riconoscibili come tali per caratteristiche cariologiche di immaturità, per anomalie del cariotipo, per la comparsa di mitosi, per certe caratteristiche citoimmunologiche (marcatori di membrana, antigeni tumore-associati).

Il termine *leucosi* viene spesso usato per comprendere sia le forme leucemiche che quelle aleucemiche delle neoplasie dei tessuti emopoietici e in particolare dei linfomi.

Le leucemie possono avere un decorso acuto (da 1 settimana a 2 mesi dopo la diagnosi) oppure cronico (1-3 anni). In linea tendenziale, le forme acute sono caratterizzate dal reperto ematologico e midollare di cellule neoplastiche prevalentemente immature. Ma non necessariamente tale reperto corrisponde negli animali ad una forma ad insorgenza e a decorso rapidi. D'altra parte le leucemie croniche sono piuttosto infrequenti.

Le neoplasie dei tessuti emopoietici hanno quasi sempre un'*origine clonale*: per

un blocco del processo differenziativo, le cellule neoplastiche si arrestano ad un certo stadio della loro evoluzione morfologica e, moltiplicandosi, si accumulano a formare una popolazione neoplastica relativamente monomorfa. Si è chiarito che l'accumulo delle cellule neoplastiche non è dovuto alla rapidità di proliferazione di cellule blastiche, ma al fatto che queste cellule aberranti sono incapaci di raggiungere lo stadio di maturità in cui la loro attività proliferativa verrebbe a cessare completamente. Di conseguenza, ed anche nelle leucemie acute, l'aumento della popolazione cellulare neoplastica può avvenire con ritmi proliferativi relativamente bassi ed anche inferiori a quelli delle cellule normali equivalenti. Talvolta vengono progressivamente coinvolte due linee cellulari, raramente più di due. In altri casi il blocco differenziativo può non essere permanente, e ad un certo momento il clone neoplastico può avere un passaggio evolutivo. Ne consegue un polimorfismo differenziativo cellulare della popolazione neoplastica. Questo fenomeno di *progressione* si può constatare esaminando in tempi diversi il tessuto neoplastico. Ne vanno soggette le neoplasie mieloidi più delle linfoidi. Ad esempio, una leucemia mieloblastica può trasformarsi in una forma mista, mielomonocitaria, ed un linfoma immunoblastico in un linfoma immunoblastico con differenziazione plasmoblastica.

La classificazione delle neoplasie mieloidi e linfoidi è basata principalmente su criteri citomorfologici. Criteri addizionali sono quelli che si avvalgono delle metodiche citochimiche, della determinazione degli isoenzimi, dell'analisi cromosomica, della individuazione di specifici antigeni leucocitari di membrana (marcatori di superficie) mediante anticorpi monoclonali (individuazione dell'immunofenotipo), dello studio della crescita in vitro di cellule leucemiche. Con la citometria a flusso (CMF) si può ottenere, operando direttamente su sangue intero, la selezione delle cellule neoplastiche e studiarne l'assetto fenotipico in modo mirato, mediante marcature multiple. Questi metodi di indagine possono servire anche a svelare il grado di malignità e di conseguenza a formulare la prognosi.

Le *cellule leucemiche* rivelano anomalie cinetiche e funzionali. Ad esempio, pur essendo prodotti in eccesso negli organi linfatici, i linfociti neoplastici possono rimanervi localizzati, senza entrare in circolo, a causa di alterazioni di membrana che aumentano la coesione tra le cellule. I granulociti leucemici possono presentare difetti funzionali relativi alla chemiotassi, alla fagocitosi e all'attività microbicida. Le cellule linfoidi neoplastiche possono essere funzionalmente alterate in ordine alle reazioni immunitarie umorali e cellulari. Di conseguenza gli animali ammalati presentano una situazione deficitaria della loro immunocompetenza. Ad esempio, nelle neoplasie linfoidi di cellule B si hanno anomalie del sistema immunitario secretorio: possono essere diminuite nel plasma determinate immunoglobuline oppure possono essere proporzionalmente predominanti immunoglobuline prodotte da un determinato clone cellulare o globuline anomale (*paraproteine*); in certi casi vengono prodotte immunoglobuline con una reattività biologica menomata.

Nei mammiferi domestici l'eziologia di determinate neoplasie dei tessuti emopoietici si è dimostrata inequivocabilmente di natura virale a partire dagli anni '60: nel gatto (1964), nel bovino (1969) e nella pecora (1970) i linfomi sono causati da *retrovirus*. Nel gatto sono causati da retrovirus anche neoplasie mieloidi (eritromielosi, leucemia granulocitaria ed eritroleucemia). Nell'insorgenza di alcuni casi di linfoma del gatto interviene indirettamente il lentivirus FIV ("Feline immunodefi-

ciency virus"). Il FIV induce un'attivazione dei tessuti linfoidi con esuberante iperplasia follicolare, ipergammaglobulinemia, aumento della concentrazione sierica di citochine, e tutti questi fattori possono favorire una trasformazione neoplastica di linfociti B anche senza il concorso di un virus leucemogeno. Un retrovirus è stato isolato da alcuni linfomi suini, ed anche nelle altre specie di mammiferi domestici l'eziologia virale è stata rivelata soltanto in un limitato numero di casi.

Un fattore ereditario come causa di linfomi è stato dimostrato in linfomi timici del bovino (Francia) ed in linfomi di suini Large White (Scozia). Nei conigli sono noti linfomi causati da nitroareni (nifurtimox, benzimidazolo, MK-36).

I retrovirus che causano patologie neoplastiche dei tessuti emopoietici nei mammiferi domestici si dividono in due gruppi, in base alla struttura del loro genoma e al meccanismo patogenetico della trasformazione neoplastica (Tabella 1):

1) *Mutagenesi inserzionale* e *cis-attivazione* (meccanismo del FeLV=Feline leukaemia virus): integrazione del genoma provirale (retrovirale), che manca di oncogène (v-onc), in prossimità di un proto-oncogène cellulare (c-onc); la regolazione cellulare di quest'ultimo viene usurpata dal retrovirus: il c-onc viene infatti separato dai controlli cellulari, compreso il normale promoter cellulare e altre sequenze geniche di controllo, e viene attivato completamente sotto il controllo delle *estremità lunghe ripetute* (LTRs="Long terminal repeats") del genoma virale, che possiedono proprie sequenze promoter ed enhancer. Questi sono effetti che agiscono "in cis", nel senso che sono attivati solamente i geni prossimi al provirus integrato (*retrovirus cis-attivanti*).

2) *Transattivazione* (meccanismo del BLV=Bovine leukaemia virus). Prodotti retrovirali trascritti e traslati dal genoma virale (fosfoproteine virus-specifiche *Tax*) influenzano non solo l'espressione del genoma virale interagendo con le LTR, ma influenzano anche la trascrizione e/o la traslazione di geni cellulari (che codificano IL-2, catena alfa del recettore IL-2, FOS, TGF-beta, TNF-alfa, MHC, MYC), la cui alterata espressione ha effetto trasformante (*retrovirus trans-attivanti*).

Alcuni prodotti virali, come IL-2, sono responsabili di un meccanismo autocrino di trasformazione (la cellula secerne suoi propri fattori di crescita che la stimolano a dividersi continuamente). L'azione oncogena di proteine virus-specifiche si può esplicare anche con l'inattivazione di geni oncosoppressori o mediante l'inibizione dell'apoptosi (morte cellulare programmata).

Alcuni virus, causando immunosoppressione ed alterata immunoregolazione, facilitano l'insorgenza di neoplasie non direttamente connesse con l'infezione virale. Ad esempio: l'infezione da HIV predispone i soggetti umani affetti da AIDS alla comparsa del sarcoma di Kaposi; l'infezione da FIV predispone i gatti alla trasformazione neoplastica dei linfociti B (Callanan *et al.,* 1996).

NEOPLASIE MIELOIDI

In linea generale le neoplasie mieloidi interessano primitivamente il midollo osseo, dove si sviluppa una proliferazione neoplastica di una o, meno comunemente, di più di una serie cellulare. All'origine del processo si situa la trasformazione neoplastica di una singola cellula stipite emopoietica (*blasto* o cellula staminale, "*stem cell*") che normalmente genera le cellule della serie eritrocitaria, granulocita-

ria, monocitaria e megacariocitaria (Tabella 2). Osservazioni sequenziali dimostrano che in uno stesso animale la proliferazione neoplastica può interessare successivamente un tipo cellulare diverso. Secondariamente la proliferazione leucopoietica neoplastica si realizza per metastasi anche in sede extramidollare, specialmente nel fegato, nella milza e nei linfonodi (mielopoiesi eterotopa, extramidollare), ma in pratica risulta ubiquitaria. Si ha sovente splenomegalia, particolarmente accentuata nelle forme croniche; il fegato e i linfonodi non sono di regola aumentati di volume nelle forme acute, mentre nelle forme croniche lo sono in misura modesta. A causa della scarsa e limitata infiltrazione cellulare neoplastica dei tessuti, nelle forme acute mancano lesioni nodulari neoplastiche negli organi parenchimatosi. Al contrario, nelle forme croniche, compaiono lesioni focali disseminate di dimensioni molto piccole. Il midollo osseo appare uniformemente arrossato denunciando un quadro schiettamente iperplastico (midollo a gelatina di lampone) nelle forme acute, mentre nelle forme croniche è tendenzialmente pallido, talora grigio-giallastro (c.d. midollo pioide). Il cilindro midollare si estrae con facilità per una maggiore coesione del tessuto mieloide.

Nelle neoplasie mieloidi si manifestano importanti lesioni emorragiche secondarie, talora mortali (ad esempio, emorragie cerebrali). Di esse è responsabile l'insufficienza midollare, che si esprime a carico della serie megacariocitaria con piastrinopenia. Segni di insufficienza midollare sono anche l'anemia e la riduzione di forme leucocitarie mature, che favorisce l'insorgere di infezioni secondarie. Una massiva infiltrazione del fegato da parte di cellule neoplastiche, causando lesioni atrofico-degenerative degli epatociti, può concorrere alla comparsa di ittero.

Il reperto istologico midollare è caratterizzato da ipercellularità di alto grado e da aumento della densità cellulare con scomparsa quasi completa degli adipociti. Nelle leucemie mieloidi acute (cane, gatto, suino, cavallo) possono predominare i mieloblasti (leucemia mieloblastica acuta), i promielociti (leucemia promielocitica acuta), i monoblasti e i promonociti (leucemia monocitica acuta) oppure una combinazione di cellule della serie neutrofila e monocitaria (leucemia mielomonocitica acuta). Sono presenti numerosissime mitosi. Vi è una più o meno accentuata diminuzione di cellule normali, eritrociti, megacariociti e granulociti maturi.

Nella tabella 3 sono indicate le specie di mammiferi domestici in cui compaiono più di frequente le neoplasie mieloidi.

Il quadro ematico delle *leucemie mieloidi acute* è caratterizzato da variabilità della quota leucocitaria, che può essere normale o elevata, ma che è per lo più diminuita (leucopenia), a volte notevolmente. Le alterazioni qualitative del quadro ematico sono tipicamente dominate dalla presenza di cellule blastiche indifferenziate e di cellule immature in forma tipica ovvero con atipie nucleo-citoplasmatiche, come espressione di un precoce arresto maturativo e di un'errata differenziazione.

Le cellule mieloidi neoplastiche della *leucemia mieloblastica acuta* si possono differenziare da quelle della leucemia linfoide acuta in quanto presentano granulazioni citoplasmatiche dette azzurrofile (si colorano metacromaticamente in rosso-viola con l'Azur II) e reagiscono positivamente per la cloroacetato esterasi.

Nella rara *mielosi eritremica* (gatto, cane) il midollo osseo iperplastico è occupato da una prevalenza di eritroblasti basofili, che non sono in grado di procedere ulteriormente nella loro linea maturativa (anaplasia). Non potendosi svolgere normal-

mente il processo maturativo della serie eritrocitaria, i globuli rossi si formano in numero ridottissimo e con vitalità diminuita (eritropoiesi inefficace). Di conseguenza si manifesta un gravissimo stato anemico. Megaloblasti (eritroblasti con grande nucleo primordiale) e gigantoeritroblasti (con 2 o 3 nuclei) possono comparire nel midollo. Il decorso della malattia è di 1-3 mesi. Nel gatto non sarebbe differenziabile dalla mielosi eritremica una rara forma di leucemia a cellule blastiche indifferenziate, denominata reticoloendoteliosi. Alcuni, tuttavia, le mantengono separate.

Altrettanto rare sono le forme combinate, cioè l'*eritroleucemia* (mielosi eritroleucemica) e la *panmielosi* (mielosi eritro-leuco-trombocitemica). Nell'eritroleucemia (cane, gatto) sono interessate contemporaneamente sia la serie eritropoietica che la serie granulocitopoietica, con prevalenza di quest'ultima nella fase acuta terminale. Le cellule neoplastiche sono rappresentate da eritroblasti e mieloblasti. Nella panmielosi (gatto) è coinvolta anche la serie piastrinica. Può trattarsi di un'evoluzione della forma precedente.

Nella *leucemia megacarioblastica* (cane) il midollo emopoietico, che denuncia una spiccata ipercellularità, è quasi interamente invaso da cellule blastiche, megacarioblasti, e promegacariociti con grandi nuclei irregolari, lobati o molteplici, talora fusi, e citoplasma scarso, iperbasofilo. I megacarioblasti esibiscono nuclei con strozzature, possono essere binucleati e il citoplasma mostra una o due tipiche estroflessioni (pseudopodi).

Specialmente nella leucemia megacarioblastica, ma anche in altre forme di leucemia acuta e cronica, si manifesta precocemente il fenomeno collaterale della *mielofibrosi*, espresso da un aumento dello stroma reticolare del tessuto midollare. Fattori di crescita per i fibroblasti prodotti dai megacariociti o dalle cellule leucemiche, emosiderosi midollare, immunocomplessi formatisi nel tessuto linfoide intramidollare, infezione dei fibroblasti midollari da parte di retrovirus leucemogeni, sono i moventi ipotizzati per spiegare la mielofibrosi. Essa, comunque, non viene attualmente più considerata tra le manifestazioni mieloproliferative primarie.

Nelle neoplasie mieloidi acute la milza mostra un'atrofia del tessuto linfoide T-dipendente e un'infiltrazione diffusa dei seni venosi della polpa rossa da parte di cellule neoplastiche. Il timo è atrofico ed anche nei linfonodi vi è ugualmente un'atrofia delle zone T-dipendenti. Nel fegato l'infiltrazione leucemica si estrinseca essenzialmente nei sinusoidi, che vanno incontro a forte replezione, cui consegue atrofia da compressione degli epatociti contigui. Il parenchima epatico va incontro anche a steatosi centrolobulare a causa dell'ipossia correlata allo stato anemico. L'infiltrazione periportale di cellule neoplastiche è minima o assente. Al contrario nel linfoma o nella leucemia linfatica l'infiltrazione intrasinusoidale è scarsa e prevale quella periportale.

Le *neoplasie mieloidi croniche*, meno frequenti delle acute, sono caratterizzate dal fatto che gli elementi neoplastici raggiungono una maturazione più o meno completa, permettendo, a differenza di quanto accade a volte nelle forme acute, il riconoscimento della natura citomorfologica del processo leucemico. Esse annoverano essenzialmente la leucemia granulocitica cronica, la mielosi megacariocitica, entrambe riscontrabili raramente nel cane e nel gatto di oltre 5 anni d'età, e la leucemia mielomonocitica cronica, osservata nel cane della stessa età ed eccezionalmente in altri animali. Nella prima il midollo esibisce un aumento rimarchevole dei

metamielociti e dei neutrofili, ma le serie eritrocitaria e megacariocitaria non presentano, al contrario delle leucemie mieloidi acute, delle gravi compromissioni, salvo negli stadi terminali della malattia leucemica. Nella seconda si rileva una massiva iperplasia midollare megacariocitica, associata ad una mielofibrosi assai pronunciata. Anche il fegato e la milza, ed in misura ridotta altri organi, manifestano proliferazioni megacariocitiche. Nella leucemia mielomonocitica cronica si rileva nel midollo un eccesso di elementi blastici (mieloblastici e monocitoidi) ed un'emopoiesi inefficace, mentre nel sangue compaiono quote di neutrofili e monociti con note di atipia e di immaturità. Come anche nelle altre malattie neoplastiche mieloidi croniche, si evidenzia una condizione di anemia, sostenuta da una parziale sostituzione della linea eritropoietica, ed anche da un'eritropoiesi inefficace, il cui tipico riscontro a livello midollare è l'arresto del processo maturativo (anaplasia), che crea discrepanza tra l'enorme numero degli eritroblasti e la fortissima diminuzione degli eritrociti. Gli stessi fenomeni riguardano la serie megacariocitica, cosicchè si manifestano emorragie trombocitopeniche. A differenza della leucemia mielomonocitica acuta, non compaiono nel sangue elementi blastici.

La leucemia cronica mielomonocitica viene compresa tra le *sindromi mielodisplastiche*, che rappresentano *stati preleucemici*. Infatti un certo numero di casi termina conclamandosi nella leucemia acuta mieloide, e perciò si dimostrano stati di transizione tra una proliferazione displastica-metaplastica (errata differenziazione con atipicie nucleo-citoplasmatiche) e una proliferazione neoplastica. Quando si realizza l'evoluzione leucemica acuta, compaiono in circolo elementi blastici (*crisi blastica*).

Negli stati preleucemici, che si osservano più spesso nel gatto, un'anomalia clonale virus-indotta di una cellula stipite emopoietica genera una varietà di manifestazioni fenotipiche con diversi gradi di emopoiesi inefficace. Il quadro ematologico denuncia anemia, neutropenia e trombocitopenia, singolarmente o in combinazione. Inoltre, almeno due serie cellulari manifestano anormalità morfologiche, che comprendono cellule eritrocitarie immature megaloblastiche e/o megacariociti displastici e/o granulociti immaturi spesso d'aspetto monocitoide. Tali cellule aumentano con il progredire della malattia verso il suo sbocco francamente neoplastico.

Una forma particolare di leucemia mieloide cronica è il *cloroma* o cloroleucemia. È caratterizzata da una colorazione verde del midollo osseo, da infiltrazioni leucemiche verdi di organi emopoietici e non emopoietici, da formazioni neoplastiformi verdi a livello del periostio e dei tessuti paraosteali, con localizzazione prevalente alle vertebre, alle coste e al cranio. Gli infiltramenti verdi midollari ed extramidollari sono composti prevalentemente di mieloblasti e in misura limitata di mielociti eosinofili. Il colore verde sembra da riferirsi alla ricchezza di un pigmento porfirinico fluorescente nelle cellule neoplastiche. Il cloroma si riscontra talvolta nel suino, assai di rado nel bovino e nel cane.

La leucemia granulocitaria basofila (cane, gatto), come la eosinofila (cane, gatto, suino, cavallo), è alquanto rara.

NEOPLASIE LINFOIDI

Gli organi e i tessuti linfatici, e in primo luogo i linfonodi, sono le sedi principali

della proliferazione neoplastica linfocitaria che dà origine alla leucosi linfatica o "*complesso linfoma-leucemia linfatica*". L'opportunità di questa denominazione deriva dal fatto che il *linfoma (linfosarcoma, linfoma maligno)* e la leucemia linfatica sono affezioni strettamente affini, ma anche dalla constatazione che spesso sono o diventano affezioni abbinate. D'altra parte, al contrario delle neoplasie mieloidi, nelle neoplasie linfoidi il midollo osseo è infrequentemente sede primaria di proliferazione neoplastica linfocitaria (c.d. *leucemia linfatica primaria* o vera) mentre nella maggior parte dei casi è sede secondaria di tale proliferazione. Inoltre, in una buona metà dei casi di linfoma, si possono riconoscere nel sangue periferico delle cellule neoplastiche.

Un netto confine tra linfoma e leucemia linfatica non può dunque essere costantemente tracciato sulla base della sola presenza o non in circolo di cellule neoplastiche. Sono più che altro gli abnormi e variabili comportamenti biologici dei linfociti neoplastici (con particolare riferimento alla loro attitudine a liberarsi o non nel sangue dalle sedi di proliferazione) e la progressione invasiva della malattia a condizionare lo spettro di distribuzione delle cellule neoplastiche nel sangue, nel midollo osseo, nei linfonodi e negli altri organi linfatici e non linfatici. In pratica, un animale affetto da linfoma può presentare una leucemia conclamata (linfocitosi di alto grado con elevato numero di linfociti neoplastici) oppure nessuna o poche cellule neoplastiche nel sangue (c.d. *leucemia subleucemica*) e nel midollo osseo. Analogamente, un animale affetto da leucemia linfatica acuta o cronica può presentare o non una moderata linfadenomegalia linfomatosa.

LEUCEMIA LINFATICA PRIMARIA

Casi tipici di *leucemia linfatica primaria* o vera, da rari a poco frequenti, compaiono nel cane, nel gatto e nel vitello, mentre si segnalano eccezionalmente in altri mammiferi. In tali casi i linfonodi non sono aumentati di volume o lo sono in misura assai moderata, con l'eccezione della leucemia linfatica acuta del vitello, la c.d. leucosi giovanile sporadica, che si presenta con una pronunciata linfoadenomegalia simmetrica. Si rileva, in genere, un certo grado di insufficienza midollare, espresso da anemia, trombocitopenia o neutropenia (nel linfoma l'anemia, se compare, dipende prevalentemente da emorragie gastroenteriche). Vi è una leucocitosi di grado elevato, con predominanza di linfociti (80-100%). Il *midollo osseo* mostra una spiccata ipercellularità, che può essere costituita quasi esclusivamente da cellule linfatiche, prevalentemente di dimensioni medie nelle forme acute e piccole nelle forme croniche. Come si è detto precedentemente, a proposito della leucemia mieloide, la differenziazione citologica tra leucemia linfoide acuta e leucemia mieloblastica acuta si fonda sulla mancanza, nella prima, delle granulazioni azzurrofile e della reazione per la cloroacetato esterarsi in sede citoplasmatica.

Il quadro necroscopico rivela pallore anemico, splenomegalia da moderata (forme acute) ad accentuata (forme croniche), con superficie di taglio tumida e più asciutta, e senza alcuna evidenza dei follicoli, fegato ingrossato e pallido per infiltrazione leucemica diffusa a fine disegno lobulare o nodulare disseminato, midollo osseo delle ossa lunghe uniformemente arrossato o roseo (con focolai necrotici infartuali,

pallidi ed irregolari, a margini emorragici, nella leucemia linfatica acuta del vitello o c.d. leucosi giovanile sporadica).

Istologicamente la milza mostra atrofia del tessuto linfoide follicolare ed intensa infiltrazione cellulare leucemica dei seni venosi, cosicché la struttura risulta quasi uniforme. Anche nei linfonodi si evidenzia atrofia delle formazioni follicolari, mentre l'infiltrazione leucemica può invadere le zone paracorticali e, nei casi cronici, anche i cordoni midollari, ma risparmia i seni. A differenza dei linfomi, l'architettura dei linfonodi rimane intatta ed anzi in molti di essi prevalgono i fenomeni di rarefazione atrofica del tessuto linfatico. Per altro l'ingombro linfocitario delle venule postcapillari è un dato costante nei linfonodi. Nel fegato, l'ingombro dei sinusoidi da parte di numerose cellule linfoidi va di pari passo con la diffusa infiltrazione degli spazi portali, ed entrambi i fenomeni sono in misura tale da giustificare l'epatomegalia, che nel vitello è sempre molto ragguardevole. In altri organi, specialmente nei polmoni e nei reni, l'invasione linfocitaria del microcircolo è spesso evidente, mentre l'infiltrazione tessutale si osserva incostantemente sotto forma di piccoli focolai.

LINFOMA

Una manifestazione linfoproliferativa neoplastica primaria degli organi linfatici si indica con il termine di *linfoma*, da qualche tempo più usato dei termini equivalenti di linfosarcoma e di linfoma maligno.

Sono considerati attualmente molto rari i sarcomi degli organi linfatici derivati da cellule dello stroma o da cellule reticolari (*reticolosarcomi*, sarcomi di cellule dello stroma reticolare). Infatti, la maggior parte dei casi che si ritenevano equivalenti a neoplasie di cellule reticolari, si sono rivelati corrispondenti a neoplasie di cellule linfoidi atipiche (sarcomi di cellule linfoidi). Si è dimostrato che la cellula reticolare è sprovvista di un potenziale proliferativo in senso emopoietico, mieloide o linfoide. Le cellule mieloidi e linfoidi hanno come comune progenitore una *cellula stipite*, indifferenziata ("stem cell") diversa dalla cellula reticolare. Pertanto è escluso che la cellula reticolare possa rappresentare l'origine di processi neoplastici misti o intermedi tra i sarcomi di cellule reticolari e i sarcomi di cellule linfoidi, quali venivano considerati i reticolosarcomi (per i quali si usavano i sinonimi di linfomi indifferenziati o *linfomi istiocitari*).

Il termine di reticolosarcoma deve comunque rimanere circoscritto ai rari sarcomi di cellule dello stroma reticolare.

L'inquadramento dei linfomi si basa spesso sul rilevamento di qualche caratteristica combinata. In effetti il linfoma può: a) presentarsi o divenire sistematicamente esteso a gran parte o a tutti gli organi e tessuti linfatici (linfoma multicentrico); b) interessare inizialmente e prevalentemente un distretto organico determinato (linfoma regionale); c) accompagnarsi a manifestazioni leucemiche (linfoma leucemico, leucemia a cellule linfomatose, "complesso linfoma-leucemia linfatica"); d) manifestare alterazioni delle reazioni immunitarie o del quadro sieroproteico, in relazione con la sintesi di immunoblobuline monotipiche nel citoplasma delle cellule linfomatose (linfoma immunoblastico, mieloma multiplo).

FORME ANATOMICHE DEL LINFOMA

Il quadro macroscopico del *linfoma multicentrico* corrisponde ad un processo neoplastico sistemico (per quanto riguarda gli organi linfatici) o multisistemico (per il coinvolgimento di altri sistemi organici oltre a quello linfatico). È costante la trasformazione linfosarcomatosa, o linfomatosa, dei *linfonodi*, i quali all'inizio sono colpiti in un solo gruppo bilateralmente e più o meno simmetricamente, mentre nella fase avanzata della neoplasia sono di solito colpiti nella totalità. Sono inoltre passibili di trasformazione linfomatosa le varie stazioni periferiche di tessuto linforeticolare, quali le tonsille, la milza, gli emolinfonodi (specialmente nei ruminanti), il GALT ("Gut-associated lymphoid tissue") e il BALT ("Bronchus-associated lymphoid tissue"), e in genere tutti i tessuti linforeticolari associati alle mucose, riuniti dall'acronimo MALT ("Mucosa-associated lymphoid tissue"), nonché gli organi immunoemopoietici centrali (timo, midollo osseo). Focolai multipli di proliferazione neoplastica linfoide, a carattere infiltrante diffuso o nodulare solido, si instaurano anche nei più vari organi non emopoietici (fegato, reni, cuore, ecc.), ed infine nello stroma di qualunque distretto organico.

Sulla sezione, il tessuto neoplastico appare di colorito bianco oppure leggermente roseo, è lucente, assomiglia al lardo o alla carne di pesce, ha consistenza molle, non di rado cerebroide. L'uniformità di tale tessuto neoplastico, che è la regola, può essere modificata incostantemente da emorragie e necrosi. I linfonodi affetti da trasformazione linfomatosa sono ingranditi in maniera regolare, hanno consistenza sodo-elastica ed in sezione il tessuto neoplastico, che può avere cancellata qualsiasi distinzione tra corticale e midollare, tende a fare procidenza. In certi casi, specialmente nel gatto, la superficie di sezione non appare liscia ed uniforme, ma costituita da fitti noduli (aspetto follicolare). Inoltre i linfonodi, che in un primo tempo sono liberi, l'uno rispetto all'altro dello stesso gruppo e rispetto al circostante connettivo, diventano fusi e fissi nello stadio evoluto.

L'interessamento della *milza* non appare sempre immediatamente evidente nonostante la sua costanza nei linfomi multicentrici. Ciò accade quando il processo neoplastico è incentrato sui follicoli e negli stadi iniziali non è molto appariscente o si confonde in sezione con un'iperplasia reattiva follicolare. Nei casi tipici, tuttavia, l'organo è uniformemente tumefatto ed i follicoli sono assai ingrossati e prominenti, grigio-biancastri e lucenti. Istologicamente essi mostrano un'estensione 2-4 volte maggiore ed un'omogeneità cellulare maggiore (nei follicoli normali il centro germinativo, composto di cellule blastiche, appare più chiaro della periferia o mantello, composto di linfociti maturi). I follicoli, inoltre, possono presentare un aspetto a "cielo stellato", per la presenza di numerosi e voluminosi macrofagi con citoplasma diafano, che inglobano detriti linfocitari, oppure un accumulo centrale scuro di piccoli linfociti residuati dal mantello del follicolo normale originario. Nei casi dubbi può essere d'aiuto la constatazione di focolai infiltrativi linfocitari a localizzazione subendoteliale nelle vene trabecolari.

Oltre a questo quadro di splenomegalia macrofollicolare, la milza ne può presentare un altro, dove, al contrario, i follicoli non appaiono evidenti a causa dell'atrofia dei centri germinativi e delle guaine linfoidi periarteriolari, e l'aumento di volume è la conseguenza di un'infiltrazione diffusa di linfociti neoplastici nei seni venosi. In

tal caso, in sezione, la polpa rossa appare tumida, più asciutta e scolorita uniformemente, talvolta grigio-rosea (splenomegalia da infiltrazione diffusa della polpa rossa). Il linfoma assume di rado nella milza la configurazione di nodi tumorali solidi singoli o agglomerati irregolarmente.

Gli altri organi più comunemente affetti sono il fegato, i reni, il cuore, il tratto gastroenterico ed il midollo osseo, ma tutti o quasi tutti gli organi possono essere colpiti con variabile prevalenza. Tuttavia il linfoma si propaga e si sviluppa con evidente predilezione per i tessuti linforeticolari. E ciò rappresenta verosimilmente l'esito di una colonizzazione metastatica elettiva delle cellule neoplastiche nei tessuti che rappresentano per esse un ambito potenzialmente più vitale (c.d. *metastasi istomologa*).

In corso di linfoma vi può essere anemia, specialmente nel bovino e nel gatto, in genere per effetto di emorragie gastroenteriche, raramente per compressione dell'eritropoiesi in sede midollare. Forme di anemia emolitica a patogenesi immunitaria sono possibili talvolta nel linfoma del cane e del cavallo.

Di gran lunga meno comuni delle forme anatomiche multicentriche sono le forme regionali di linfoma (*linfomi regionali*), che in certi casi si possono anche definire *linfomi extranodali*, essendovi poco palese, almeno all'inizio, l'interessamento dei linfonodi.

La c.d. forma digerente del linfoma (*linfoma intestinale* o alimentare o gastroentero-meseraico), comporta lesioni predominanti nel tratto gastroenterico e/o nei linfonodi drenanti tale tratto. Spesso l'inizio del processo è situato nelle placche di Peyer, che appaiono alquanto tumefatte per il progressivo diffondersi a molte di esse della proliferazione neoplastica (c.d. linfoma multicentrico in sede regionale). Altri organi successivamente coinvolti sono il fegato, i reni e in buona parte dei casi anche la milza, raramente altri organi.

La forma timica (*linfoma timico*) occorre per lo più nei gatti, nei giovani bovini, nei suini e nei cani ed è distinta dal massivo ingrossamento del timo toracico e/o cervicale, spesso accompagnato da un'infiltrazione linfomatosa dei linfonodi mediastinici, talvolta da diffusione tardiva ad altri organi come la milza. Nei gatti il linfoma timico può rappresentare oltre 1/4 dei linfomi. L'ingombro toracico è spesso notevole con spostamento dorsocaudale dei polmoni. Anche nei cani non si ha solitamente interessamento extratoracico. Invece nel bovino (vitellone) il linfoma timico si sviluppa in tutta l'estensione cervico-toracica del timo.

Altre forme anatomiche ad accentuazione regionale sono la forma cutanea (*linfoma cutaneo*), osservabile soprattutto nel cane, più raramente nel bovino, nel gatto e nel cavallo, la forma renale, quasi esclusiva del gatto, e la forma splenica, quasi esclusiva del cavallo.

QUADRI ISTOLOGICI DEL LINFOMA

Il processo neoplastico linfomatoso presenta nei vari organi caratteristiche istologiche piuttosto tipiche. Fanno eccezione gli organi linfatici ed in particolare i *linfonodi*, dove, specialmente nelle fasi iniziali, discriminare tra una neoplasia linfomatosa e un'iperplasia reattiva richiede una valutazione esperta di aspetti diversi.

Il giudizio di malignità linfomatosa, in un linfonodo, si basa sul reperto delle seguenti alterazioni istologiche fondamentali: 1) la cancellazione delle strutture proprie dell'organo, e in particolare la scomparsa dei seni linfatici subcapsulari; 2) lo sconfinamento di cellule neoformate nella capsula, nelle trabecole ed anche nel tessuto adiposo perilinfonodale; 3) la comparsa di follicoli irregolari e poco definiti (anche le fibre reticolari che normalmente delineano la periferia dei centri germinativi appaiono scompaginate), ma non molto difformi nel volume (nelle iperplasie follicolari reattive croniche i follicoli sono molto più vari per dimensioni; inoltre, pur essendo presenti sia nella corticale che nella midollare, sono più numerosi nella corticale); 4) la maggiore omogeneità citologica dei follicoli e dei cordoni midollari.

Nei follicoli neoplastici l'aspetto citologico è monomorfo oppure misto, ma senza polarità, per scomparsa della distinzione tra centro germinativo (follicolo reattivo o secondario) e mantello di piccoli linfociti; inoltre si notano scarse mitosi rispetto alle iperplasie follicolari reattive. I cordoni midollari sono più o meno ingrossati da proliferazione linfocitaria e con forte riduzione o scomparsa delle plasmacellule; al contrario, nelle iperplasie reattive croniche i cordoni midollari si rigonfiano per un forte aumento delle plasmacellule (plasmocitosi), ed inoltre vi si accompagna una istiocitosi o una linfocitosi sinusale.

Nei linfonodi è dunque problematica la differenziazione tra iperplasie follicolari reattive e linfomi nodulari o pseudofollicolari, peraltro meno frequenti dei linfomi diffusi (vedi oltre). Ma la diagnosi viene agevolata dal constatare che nei linfomi nodulari o pseudofollicolari il tipo cellulare è tendenzialmente omogeneo, monomorfo, nei noduli e nelle aree internodulari, e mancano o sono rari i macrofagi diafani ("tingible body macrophages"). Varia infatti soltanto la densità delle cellule, per cui si creano addensamenti cellulari più chiari o più scuri rispetto alle aree internodulari.

Bisogna anche tener conto che nelle *iperplasie reattive linfonodali* allo stadio acuto si manifesta una diffusa proliferazione di grandi cellule linfoidi blastiche (elevato rapporto nucleo-citoplasmatico, citoplasma basofilo, grossi nucleoli centrali, frequenti mitosi) e successivamente di piccoli linfociti, nelle aree paracorticali. Tale proliferazione confonde o dissolve la polarità caratteristica delle strutture follicolari, che sembrano in gran parte scomparire, e ciò rende difficile la distinzione dal linfoma diffuso. Tuttavia questa risposta alla stimolazione antigenica acuta dura pochi giorni; successivamente, se si protrae la risposta immunitaria, i follicoli ricompaiono più numerosi di prima e con un'accentuata polarità. Un altro reperto istologico tipico della iperplasia reattiva acuta e subacuta è la proliferazione delle venule post-capillari. Essa accompagna l'iperplasia linfocitaria nelle aree paracorticali. Nei linfomi diffusi questo fenomeno è assente e i vasi, al contrario, appaiono relativamente scarsi. Invece i linfomi diffusi ad elevata malignità (di tipo linfoblastico o a piccoli linfociti non incisi) e gli stati reattivi iperplastici non cronicizzati sono accomunati dalla comparsa dell'aspetto a "*cielo stellato*": il tessuto linfoide proliferato appare bucherellato o "tarmato" da una disseminazione quasi regolare di voluminosi macrofagi con citoplasma diafano e contenente detriti cellulari (cellule reticolari istiocitarie, "tingible body macrophages"). Questi macrofagi, che in numero esiguo si trovano normalmente anche nei centri germinativi, non sono pri-

mitivamente pertinenti alla proliferazione neoplastica. La loro attività si esercita su residui apoptotici di linfociti proliferati, ed il loro aumento segnala un forte turnover di quest'ultime cellule con elevato numero di *apoptosi*. Nei linfomi nodulari, come si riporta sopra, si nota invece una forte diminuzione dei suddetti macrofagi e di conseguenza manca l'aspetto a "cielo stellato".

Nei parenchimi organici non linfatici si evidenziano le note caratteristiche di una proliferazione infiltrante di cellule di tipo linfoide. La loro "monotona" uniformità è spesso l'indicazione più certa per escludere infiltrazioni cellulari infiammatorie; tanto più che all'estensione dell'infiltrazione di cellule mononucleate non fa riscontro una adeguata proliferazione fibroblastica e fibrosa, come avviene di solito nelle infiammazioni croniche interstiziali. Il tessuto linfomatoso può infatti mancare di una propria trama fibrosa di sostegno, come accade di regola nei linfomi a piccoli linfociti e in quelli ad elevata malignità. Oppure può essere dotato di una trama alquanto esile di *fibre reticolari* neoformate. Meno comunemente presenta anche tralci o addensamenti sclerotici, di connettivo denso, che dividono il tessuto neoplastico in raggruppamenti cellulari difformi oppure che prendono diffusamente contatto con i singoli elementi cellulari. Nei parenchimi le infiltrazioni linfomatose sono causa di fenomeni, a vario grado, di atrofia, degenerazione, necrosi, dissociazione strutturale.

Nel *fegato* le infiltrazioni linfomatose hanno luogo di regola negli spazi portobiliari. Allorché i sinusoidi sono stipati di numerosi linfociti è segno che vi è anche una massiva linfocitosi leucemica.

L'interessamento del *midollo osseo* risulta in generale meno frequente di quello del fegato, della milza e del rene. Infatti si tratta, nella maggior parte dei casi, di un processo tardivo o terminale del linfoma (c.d. leucemia a cellule linfomatose). In definitiva solo una ridotta percentuale di linfomi (<10%) ha espressioni leucemiche, e queste sono di solito fenomeni terminali. Istologicamente l'invasione linfomatosa del midollo ha come caratteristica di distribuirsi a focolai distinti e poi confluenti. In tali casi la cellularità del midollo (proporzione tra midollo emopoietico e midollo grasso) è notevolmente aumentata, passando dal normale 50% circa al 90% e oltre.

CLASSIFICAZIONE DEI LINFOMI

La classificazione istocitologica dei linfomi dei mammiferi domestici è basata sugli stessi criteri attualmente in uso per classificare le analoghe neoplasie umane.

In rapporto alla struttura istologica del tessuto neoplastico si distinguono prima di tutto: 1) *lifomi diffusi*, in cui la distribuzione delle cellule è in ogni punto uniforme; 2) *linfomi nodulari* o *follicolari* (o pseudofollicolari), in cui le cellule sono raggruppate in addensamenti pseudofollicolari più o meno netti o sfumati, comunque mancanti della caratteristica dei noduli linfatici tipici, la polarità, cioè la distinta configurazione di un centro germinativo e di un mantello. Gli pseudofollicoli non sono zone di proliferazione, ma zone di parziale differenziazione delle cellule verso tipi secernenti immunoglobuline, come gli immunoblasti. I linfomi di tipo nodulare (pseudofollicolare) possono talvolta presentare zone limitate di tipo diffuso oppure evolvere completamente verso la struttura diffusa.

I linfomi nodulari (o pseudofollicolari) sono assai meno frequenti dei linfomi diffusi (Tabella 4). Nell'uomo vi sono notevoli differenze nella risposta alla chemioterapia e nei tempi di sopravvivenza tra i pazienti affetti da linfomi pseudofollicolari e diffusi. Nel senso che le forme pseudofollicolari hanno una prognosi meno sfavorevole, ovvero un decorso meno rapidamente letale, in quanto si sviluppano più lentamente nella localizzazione primaria. Questa correlazione non è dimostrabile negli animali. In base ad una delle casistiche più ragguardevoli, l'età di premorienza nei linfomi pseudofollicolari risulta minore rispetto ai linfomi diffusi nel bovino e nel cane, al contrario risulta maggiore nel gatto.

I linfomi diffusi dello stesso tipo istologico possono seguire un decorso clinico diverso in dipendenza delle diverse caratteristiche dell'attività proliferativa, ossia dei *caratteri cinetici* misurabili mediante la determinazione dell'indice mitotico, del contenuto di proteine AgNOR e dell'espressione dell'antigene nucleare della proliferazione cellulare MIB1 (Figure 4-8).

In rapporto alla *citologia* del tessuto neoplastico (Figure 1-3), sono stati proposti vari criteri classificativi basati sul riconoscimento della fisionomia morfologica nucleare e citoplasmatica dei vari tipi cellulari linfoidi protagonisti e dell'analogia di detta fisionomia con quella delle cellule d'origine (Tabella 5). In riferimento al grado di malignità, si può affermare che, di massima, i linfomi costituiti da medio-grandi cellule linfoidi (centroblasti, linfoblasti, immunoblasti), che rivelano analogia con cellule blastiche, sono provvisti di un comportamento più spiccatamente maligno nei confronti di quelli costituiti da piccole cellule linfoidi con caratteri di maturità. Così, nella classificazione di Kiel, sono a basso o medio grado di malignità (sopravvivenza media maggiore) i linfomi linfocitici, gli immunocitomi ed i linfomi centrocitici, mentre sono ad alto grado di malignità i linfomi linfoblastici ed immunoblastici.

I parametri cinetici (indice mitotico, contenuto di AgNOR, espressione di MIB1) sono in grado di discriminare tra linfomi ad alto e basso grado di malignità, ma non tra i linfomi a basso grado di malignità e linfadeniti reattive.

In linea generale il tessuto neoplastico dei linfomi si rivela citologicamente omogeneo, se confrontato con il tessuto costitutivo degli organi linfatici ed in particolare dei linfonodi. Infatti si tratta di una proliferazione di cellule monomorfe oppure di cellule non molto diverse tra loro.

Per confrontare le *classificazioni citologiche* più autorevoli (Tabella 6) è necessario familiarizzarsi con le denominazioni ed i sinonimi usati per indicare gli elementi cellulari di stirpe linfoide (Tabella 5). Le caratteristiche citologiche salienti vertono sul volume cellulare (linfociti piccoli, medi, grandi), sull'estensione del citoplasma (scarso, abbondante) e sulla sua cromofilia (acidofilo, basofilo, anfofilo), sul rapporto nucleo-citoplasmatico (N/C) e sui dettagli morfologici del nucleo (presenza di incisure, configurazione cerebroide o circonvoluta, aspetto vescicoloso, cromatina granulare o reticolare, rarefatta o addensata) e dei nucleoli (piccoli, sparsi, periferici, grandi, singoli, centrali). Per la sua costante ed ubiquitaria reperibilità nelle sezioni istologiche, il globulo rosso viene preso come riferimento per valutare le dimensioni delle cellule linfoidi neoplastiche, che possono essere poco più grandi di un globulo rosso (piccoli linfociti) oppure avere un diametro circa doppio (linfociti medi, linfoblasti) o doppio-triplo rispetto ad un globulo rosso (linfociti grandi, immunoblasti).

In patologia veterinaria sono fondamentalmente quattro le classificazioni usate da vari Autori (Tabella 6). Queste classificazioni rappresentano adattamenti o semplificazioni di quelle più usate in patologia umana. Nella tabella 6 sono messe a confronto le quattro classificazioni più autorevoli in campo veterinario per fornire un mezzo atto a tradurre la terminologia impiegata da una classificazione all'altra.

La microscopia elettronica, in linea di massima, conferma la validità dei criteri istocitomorfologici della microscopia ottica nella classificazione dei linfomi. In microscopia elettronica a scansione le cellule linfoidi di tipo T hanno superficie liscia, quelle di tipo B superficie con microvillosità numerose ed allungate. In microscopia elettronica a trasmissione, per quanto riguarda il linfoma bovino, si rivela relativamente significativa, per individuare cellule linfoidi di tipo B, la presenza di "tasche nucleari". Queste consistono in inclusioni di citoplasma situate al di sotto della membrana nucleare, da cui prendono origine.

PROFILO IMMUNOFENOTIPICO DEI LINFOMI

L'immunoistocitochimica consente di accertare l'*immunofenotipo* delle cellule linfomatose, cioè la caratterizzazione immunofunzionale delle sottopopolazioni linfocitarie mediante lo svelamento di specifici antigeni marcatori. Di conseguenza la classificazione dei linfomi tende attualmente a superare le definizioni puramente morfologiche, introducendo criteri inerenti alle proprietà funzionali delle cellule neoplastiche ed in particolare alle proprietà immunitarie. Infatti i linfomi si possono considerare espansioni clonali irreversibili di componenti anatomo-funzionali del sistema immunitario, cioè rappresentano una patologia neoplastica di detto sistema (che per la sua stretta integrazione con quello emopoietico può essere più opportunamente denominato sistema immunoemopoietico).

È dunque possibile individuare, per via immunoistocitochimica, la pertinenza delle cellule neoplastiche, nel singolo caso, a linfociti T o B ed anche a sottopopolazioni di questi due tipi (Tabella 5). Ad esempio, la maggior parte dei linfomi del bovino e del cane, analogamente ai linfomi dell'uomo, risultano derivati da *linfociti B*. Oltre ad un limitato numero di casi attribuibili a linfociti T, se ne possono individuare altrettanto pochi in cui le cellule tumorali non presentano marcatori T o B. Queste cellule vengono denominate "non T - non B" o "cellule nulle". Un esempio è rappresentato dal linfoma multicentrico dei vitelli (c.d. leucosi giovanile sporadica).

Nella *classificazione di Kiel* (Tabella 6) la classificazione immunofenotipica dei linfomi è integrata nella loro classificazione morfologica (citologica). Questo schema classificativo presuppone la persistenza di strette analogie morfologiche tra le cellule neoplastiche e i vari stadi evolutivi (maturativi/differenziativi) dei sottotipi linfoidi T e B, specialmente quelli che occorrono in casi di attivazione immunologica. Tuttavia le richiamate analogie morfologiche sono estensibili solo parzialmente alle analogie dei profili antigenici, quando l'indagine delle espressioni antigeniche viene approfondita oltre la determinazione degli immunofenotipi basilari T e B, ad esempio con l'individuazione degli isotipi immunoglobulinici e degli antigeni CD ("Clusters of differentiation") che compaiono in distinti stadi della maturazione/dif-

ferenziazione normale delle cellule B. Nelle cellule T e B dei linfomi si possono infatti dimostrare degli aspetti immunofenotipici aberranti, come l'acquisizione di nuovi antigeni o la perdita di antigeni preesistenti, che le differenziano dalle analoghe cellule normali della linea T o B. Ad esempio, nei linfomi umani a cellule T è particolarmente frequente la scomparsa di uno o più antigeni marcatori pan-T.

Le possibilità di distinguere istocitologicamente le differenze immunofenotipiche di popolazioni cellulari linfocitarie benigne, reattive, e maligne, neoplastiche, perfeziona notevolmente l'accuratezza della diagnostica. Infatti le diagnosi istologiche di linfoma vengono confermate su elementi più specifici e definitivi e vengono consentite anche quando l'istologia convenzionale lascia dubbi interpretativi tra processi linfoproliferativi maligni e semplicemente reattivi. Tuttavia la caratterizzazione immunofenotipica spinta dei linfomi trova spesso difficoltà a correlarsi con le caratteristiche anatomocliniche e istopatologiche dei linfomi: un tipo di linfoma immunofenotipicamente omogeneo può presentare manifestazioni anatomocliniche eterogenee da caso a caso; oppure un tipo di linfoma istologicamente omogeneo può presentare espressioni immunofenotipiche eterogenee da caso a caso. Queste constatazioni hanno tolto parte del valore all'assunto "per ogni tipo di linfoma un equivalente cellulare normale di tipo T o B". In realtà, per quanto riguarda il profilo immunofenotipico, sono ancora controverse le correlazioni tra le cellule linfomatose ed i loro presunti equivalenti normali ai diversi gradini di maturazione/differenziazione. Di certo la classificazione di Kiel è quella che traccia una più stretta relazione tra le categorie istologiche già note dei linfomi e certe categorie oggi immunologicamente distinte di queste neoplasie. In particolare, nell'uomo, si può ritenere consolidato il concetto centrale di tale classificazione, cioè che numerosi linfomi, sia nodulari (follicolari) che diffusi, derivano da cellule che hanno il profilo immunofenotipico delle cellule di centro germinativo. Anche nel bovino e nel cane il *linfoma a cellule di centro germinativo* (cellule B) della classificazione di Kiel è la categoria istologica più rappresentata in assoluto tra i linfomi (54% nel bovino, 57% nel cane). Rimane invece incerta la distinzione in base al profilo fenotipico tra il linfoma centroblastico e il linfoma immunoblastico della suddetta classificazione. Nel cane le classificazioni istologiche basate sull'immunofenotipo non sono valide dal punto di vista prognostico.

Per quanto riguarda i linfomi a cellule T, essi si rivelano immunofenotipicamente più eterogenei e complessi di quanto la morfologia citologica faccia credere. Da questo punto di vista essi esibiscono tipicamente configurazioni nucleari alquanto irregolari, variamente descritte come cerebriformi, circonvolute, multilobate o come somiglianti a foglie d'acero, gherigli di noce, meduse, embrioni (Tabella 7).

Le tecniche immunoistocitochimiche consentono di individuare nelle cellule linfomatose caratteri antigenici pertinenti non solo al tipo cellulare ma anche alla trasformazione neoplastica ed all'eventuale infezione virale che l'ha provocata (Tabella 8). È così possibile, nell'uomo, distinguere il linfoma a cellule T pleomorfo ATLV-positivo (linfoma endemico causato dal retrovirus ATLV, "Adult T cell leukemia virus") dalla maggioranza dei linfomi a cellule T pleomorfi non endemici. Nel bovino, si può identificare nelle cellule linfoidi un TAA ("Tumor-associated antigen"), che è specifico per la trasformazione neoplastica operata dal BLV ("Bovine leukemia virus"), il retrovirus responsabile della leucosi bovina enzootica

(linfoma multicentrico enzootico dei bovini adulti). Alla superficie delle cellule linfomatose, nel gatto, è reperibile un TAA, il FOCMA ("Feline-associated cell membrane antigen"), che segnala specificamente la trasformazione neoplastica indotta dal virus del linfoma del gatto, il FeLV ("Feline leukemia virus").

PLASMOCITOSI NEOPLASTICHE O NEOPLASIE LINFOIDI IMMUNOBLASTICHE

Questo gruppo di neoplasie variamente denominate (neoplasie di cellule immunoglobulinopoietiche, sarcomi immunoblastici, linfomi linfoplasmocitoidi, discrasie plasmacellulari, *neoplasie plasmacellulari*) è sostanzialmente caratterizzato da proliferazione di plasmacellule più o meno mature ed atipiche. Ad esse appartengono il plasmocitoma solitario, il mieloma multiplo o plasmocitoma sistemico, la macroglobulinemia primaria (malattia di Waldenstroem) e la malattia delle catene pesanti.

PLASMOCITOMA SOLITARIO

Il plasmocitoma solitario (o *plasmocitoma extramidollare*) è una neoplasia principalmente conosciuta nel cane e nel gatto. Interessa la pelle (soprattutto ai piedi, alle labbra, al condotto uditivo esterno), il tratto digerente (gengiva, retto), talvolta il rene. Raramente si hanno metastasi linfonodali. Tuttavia è possibile la recidiva dopo escissione. In casi sporadici avviene la progressione verso il plasmocitoma sistemico o generalizzato. Nel cane l'età d'insorgenza va dai 2 ai 13 anni (età media 8 anni).

La massa nodulare della neoplasia è composta da una distesa di cellule rotonde od ovali con citoplasma più o meno basofilo e nucleo eccentrico (*plasmoblasti, proplasmociti*), talvolta mescolate a *plasmacellule* mature (plasmociti). Già allo stadio di proplasmociti il citoplasma presenta un ampio alone o vacuolo paranucleare chiaro (arcoplasma), corrispondente ad un apparato di Golgi assai esteso. Le mitosi non sono frequenti. Si osservano inoltre alcune cellule binucleate, alcune cellule plasmocitomatose di Mott contenenti *corpi di Russell* (inclusi citoplasmatici globulari ialini e P.A.S.-positivi: ammassi di materiale proteico nel reticolo endoplasmatico) e cellule plasmocitomatose "fiammeggianti" (accumulo di materiale proteico diffuso agli strati più esterni del citoplasma).

La dimostrazione della natura neoplastica della proliferazione plasmocitaria si ottiene svelando immunoistochimicamente la monoclonalità della produzione cellulare di catene leggere e pesanti di immunoglobuline (Ig). Nel cane, nella maggioranza dei casi di plasmocitoma solitario, si dimostra la produzione di catene leggere lambda e di catene pesanti IgG. Si tratta perciò di una neoplasia di elementi relativamente maturi secernenti, della branca B del sistema immunitario, cioè dell'espansione clonale di una popolazione di cellule B già orientata in senso secretorio. In genere la liberazione in circolo del prodotto secretorio non avviene. Infatti alla separazione elettroforetica delle proteine plasmatiche non compare alcun picco monoclonale di Ig, come accade invece nel plasmocitoma sistemico o mieloma multiplo.

MIELOMA MULTIPLO

Questa neoplasia ha in comune con la precedente la proliferazione monoclonale di plasmacellule. Diversa è invece la sede di origine del processo: nelle strutture linfatiche periferiche per il plasmocitoma solitario, nel midollo osseo per il mieloma multiplo o plasmocitoma sistemico. Si tratta di una neoplasia infrequente nel cane e nel gatto, più rara in altri mammiferi (cavallo, suino, bovino). L'infiltrazione di plasmacellule proliferate interessa il midollo osseo attivamente emopoietico di multiple stazioni scheletriche (nel cane: vertebre, volta del cranio, coste, bacino, epifisi prossimale del femore e dell'omero) e si appalesa con una distribuzione nodulare o diffusa degli infiltrati (*plasmocitosi midollare* neoplastica: dal 10% al 95% di elementi plasmocitari nella biopsia osteomidollare). Ma l'infiltrazione non si limita al midollo, investendo anche il tessuto osseo e gli organi linfatici, e vari altri parenchimi organici, con lesioni simili a quelle linfomatose (infiltrazioni diffuse e di rado nodulari). Insieme a plasmacellule mature si trovano *plasmoblasti* e plasmacellule a grado intermedio di differenziazione (*proplasmociti*). Un determinato grado di maturazione cellulare può essere prevalente sugli altri. Il citoplasma degli elementi plasmocitoidi ha sovente aspetti atipici: è più abbondante del normale, può contenere corpi ialini di Russell, vacuoli (2-3 o più), estesi accumuli omogenei acidofili di materiale proteico P.A.S.-positivo. Il nucleo, ipercromatico, è per lo più in posizione eccentrica. In un numero limitato di casi gli elementi plasmocitoidi neoplastici sono reperibili anche nel sangue.

Oltre all'invasione midollare di plasmacellule, nel mieloma multiplo sono tipiche le seguenti alterazioni: a) lesioni multiple focali ben delimitate di *osteolisi*, non bordate da osteosclerosi, nelle ossa lunghe e nelle ossa della colonna vertebrale (per azione di un fattore attivante gli osteoclasti), che nel 60-70% dei casi sono radiologicamente dimostrabili (lacune ossee "a stampino" e contenenti cellule neoplastiche che sostituiscono il tessuto osseo) e possono causare fratture patologiche; b) gammapatia monoclonale (secrezione di Ig della classe G o M, più frequentemente IgA); c) proteinuria di Bence Jones.

In un limitato numero di casi si ha compressione extradurale del midollo spinale da parte di masse neoplastiche che protrudono nel canale midollare. La compromissione scheletrica causa dolore e talvolta fratture.

La *gammapatia monoclonale* è la conseguenza della proliferazione neoplastica di un singolo clone di cellule (plasmacellule), cui consegue un'abnorme produzione di una singola classe di Ig, o di una subunità polipeptidica di una singola Ig, rinvenibile nel siero (*paraproteina*). La presenza nel siero di Ig complete o di loro componenti, sintetizzate da un solo clone di cellule immunocompetenti (linfociti o plasmacellule), che ha preso il sopravvento sugli altri cloni, perché trasformato in senso neoplastico e sfuggito perciò al controllo omeostatico dell'organismo, è una disproteinemia, per la quale si usano le definizioni equivalenti di *discrasia plasmacellulare*, discrasia monoclonale e paraproteinemia. Essa comporta un'iperproteinemia (fino a 12 mg/ml) con inversione del rapporto albumine/globuline. Nel tracciato elettroforetico del siero di sangue compare un picco molto elevato a base stretta ed acuminato (picco di un'immunoglobulina), che distingue il mieloma dalle reazioni immunoglobulinemiche che occorrono in malattie infettive croniche e in disfunzioni

epatocellulari, che sono di solito all'origine di gammapatie policlonali secondarie. Occasionalmente gammapatie monoclonali secondarie si osservano in animali non affetti da neoplasie, ad esempio nel cavallo affetto da anemia infettiva cronica.

Nel singolo plasmocitoma il picco elettroforetico anomalo corrisponde a Ig, le quali sono sempre della medesima classe (IgA, IgG, IgM, in ordine di frequenza) e del medesimo tipo (kappa o lambda). In rare evenienze il plasmocitoma risulta biclonale, cioè si ha una gammapatia biclonale con produzione di due Ig monoclonali diverse (IgG e IgA). Le immunoglobuline anomale (paraproteine) si distinguono dalle Ig normali perché omogenee per la struttura e per la ristretta mobilità elettroforetica, spesso prive di attività anticorpale e presenti in alta concentrazione.

Le catene leggere, kappa o lambda, prodotte in eccesso vengono facilmente e rapidamente filtrate attraverso i glomeruli renali per via del loro basso peso molecolare. Passando nelle urine, costituiscono il c.d. corpo di Bence Jones (*proteinuria di Bence Jones*). Nei tubuli renali si rinvengono cilindri proteici ed il corrispondente epitelio tubulare mostra alterazioni regressive (tubulopatia ostruttiva).

In alcuni casi di mieloma multiplo del cane si ha presenza nel siero di *crioglobuline* (crioglobulinemia), cui possono abbinarsi manifestazioni neurologiche e disturbi circolatori da iperviscosità plasmatica causate da trombocitopatie, cui consegue trombocitopenia, diatesi emorragica, anemia. Le crioglobuline sono proteine sieriche, appartenenti alle classi IgM o IgA polimeriche, dotate della caratteristica di precipitare alle basse temperature e di ridisciogliersi per successivo riscaldamento.

Nel 10% ca. dei casi di mieloma multiplo del cane si manifesta un'*amiloidosi* secondaria generalizzata, particolarmente evidente nel rene, che si ritiene di origine immunoglobulinica, composta di frazioni di catene leggere (c.d. amiloide AL="Amyloid light chain").

MACROGLOBULINEMIA PRIMARIA

Nel cane, raramente nel gatto, si manifesta talora una malattia linfoproliferativa del midollo osseo, della milza e dei linfonodi, organi nei quali si rinviene un'infiltrazione di elementi linfocitari pironinofili, con caratteri intermedi tra il linfocito in trasformazione blastica (immunoblasto) e la plasmacellula (linfoma linfoplasmocitoide). Tali cellule sono responsabili della produzione di globuline ad elevato peso molecolare (IgM), anormalmente omogenee per struttura e mobilità elettroforetica e prive di proprietà anticorpali, per cui si tratta di una gammapatia monoclonale a IgM. Queste c.d. *macroglobuline* provocano un incremento notevole della viscosità plasmatica, responsabile di anemia, emorragie, retinopatie e sintomi neurologici conseguenti al rallentamento del circolo, analogamente alle crioglobulinemie. Non si riscontrano focolai di osteolisi. Come la sua controparte più maligna, il mieloma multiplo, questa gammatia monoclonale è la conseguenza di una proliferazione monoclonale di cellule B, ma ha un decorso solitamente benigno.

MALATTIA DELLE CATENE PESANTI

Oltre al mieloma multiplo e alla macroglobulinemia, nelle quali vengono elimina-

te con le urine catene leggere di Ig, sono note, quasi esclusivamente nel cane, malattie in cui una proliferazione linfoplasmacellulare, simile a quella della macroglobulinemia, conduce al reperto nel plasma e nelle urine di frazioni di catene pesanti di IgG, IgA, IgM. La proliferazione di elementi linfoplasmocitoidi può avere luogo nel midollo, nella milza, nei linfonodi, nel fegato, talvolta prevalentemente in sede intestinale e linfonodale meseraica.

TUMORI

Un tempo sotto la denominazione di timoma si annoverava anche la forma timica del linfoma o *linfoma timico*. Attualmente è dimostrato che l'unica caratteristica comune del timona e del linfoma timico è la localizzazione timica, anteromediastinica e/o cervicale (nei mammiferi domestici il timo è normalmente cervico-toracico). Il timoma è infatti un'entità nosologica ben distinta dal linfoma timico. Nel timoma s'avvera la proliferazione contemporanea, ed alternativamente prevalente da caso a caso, degli elementi linfoidi ed epiteliali del timo normale, ma il componente essenziale è l'originario costituente epiteliale.

I timomi sono rari nei mammiferi domestici in genere. Si manifestano per lo più nel cane, nella pecora, nella capra, eccezionalmente nel bovino e nel cavallo. Nel gatto occorrono sporadicamente. Di solito prediligono l'età matura e avanzata.

Nei piccoli animali (cane, gatto) il timoma si rende clinicamente palese con dispnea, meno frequentemente con tosse, anoressia, vomito, dilatazione dell'esofago. Nel cane al timoma è occasionalmente associata la *miastenia grave*, una malattia autoimmune in cui vengono prodotti anticorpi contro i recettori acetilcolinici delle giunzioni neuromuscolari.

Il timoma si accresce nella parte cranioventrale del torace, dove ingombra il mediastino anteriore e causa alterazioni compressive delle strutture adiacenti. Si può avere lo spostamento del cuore e dei lobi craniali dei polmoni. Talvolta il tumore si estende nel mediastino posteriore o s'impianta nel pericardio o nelle pleure. Raramente si sviluppano metastasi nei polmoni, nei reni e in altri organi, trattandosi quasi di regola di un processo neoplastico benigno.

Macroscopicamente il tumore appare di solito dotato di una robusta capsula e ha una forma irregolare con noduli sporgenti. In sezione mostra setti e tralci connettivali di vario spessore che sepimentano il tessuto neoplastico, grigio-biancastro molle e sodo, in lobuli non ben circoscritti e non uniformi.

Il quadro istologico rivela una composizione prevalentemente epiteliale (*timoma linfoepiteliale*) oppure prevalentemente linfocitaria (*timoma linfoide*). Le cellule epiteliali appaiono globose, più spesso stellate o fusate con ampio citoplasma debolmente acidofilo e nucleo ovale e vescicoloso, strutturate in nodi o cordoni; talvolta si presentano squamose e fortemente acidofile, con granuli citoplasmatici P.A.S.-positivi, o cuboidi o colonnari e disposte radialmente attorno a piccole cisti piene di materiale acidofilo simile a colloide tiroidea. I linfociti, di dimensioni medie, sono associati e commisti agli elementi epiteliali in quantità variabili, talvolta anche da zona a zona dello stesso tumore. Raramente le zone densamente popolate da linfociti mostrano centri germinativi. Setti connettivali delimitano aree nodu-

lari, somiglianti a lobuli timici.

Gli elementi caratteristici del timoma sono rappresentati dalla presenza di *corpuscoli di Hassal*, più o meno regolari e rudimentali, di spazi pericapillari, notevolmente ampi e vuoti o contenenti pochi linfociti, e dalla reazione immunoistochimica positiva con anticorpo anti-citocheratina. Quest'ultimo dimostra l'origine epiteliale delle componenti cellulari tipiche, che appaiono più numerose di quanto si sospetti all'esame istologico di routine. Tuttavia la differenziazione dal linfoma timico è possibile anche macroscopicamente in base all'assenza di lesioni neoplastiche ai linfonodi mediastinici, lesioni che non mancano mai nel linfoma.

MASTOCITOSI NEOPLASTICHE SISTEMICHE

Le neoplasie che coinvolgono le Mastzellen, o mastociti, sono note soprattutto nel cane e nel gatto, ma occorrono anche nel cavallo, nel bovino, assai di rado nel suino e nella pecora.

Nel cane la mastocitosi sitemica di origine metastatica, in partenza da un mastocitoma cutaneo maligno, non è frequente. Ed è ancor meno frequente la mastocitosi sistemica (multiorganica: linfonodi, milza, fegato, midollo osseo, rene, polmoni e cuore) in partenza da un mastocitoma extracutaneo (cavità orale, laringe e trachea, linfonodi, raramente l'intestino). Sempre nel cane, la mastocitosi sistemica s'accompagna raramente alla leucemia mastocitaria (*mastocitoleucemia*).

A differenza del cane, nel gatto le neoplasie delle Mastzellen s'incontrano per lo più con carattere sistemico, cioè con proliferazione di tali cellule in più organi: midollo osseo, milza, fegato, reni, linfonodi dei visceri addominali ed altre localizzazioni. Inoltre, nel gatto, tale mastocitosi sistemica è di regola accompagnata da mastocitoleucemia, con una mastocitosi ematica, che può arrivare fino al 50% dei leucociti in un quadro di moderata leucocitosi (20.000-30.000 leucociti/mm^3). Raramente, nel cane, la mastocitoleucemia è accompagnata da una notevole eosinofilia e basofilia ematica. Nel gatto, splenomegalia, anemia, vomito sono i sintomi principali, talvolta associati ad epatomegalia, linfoadenomegalia e ascite.

Nel quadro necroscopico della mastocitosi sistemica spicca l'ingrossamento talora notevolissimo della *milza*, che presenta, particolarmente in sezione, un colore caratteristico bruno-cioccolato, dato dalla presenza di noduli fitti e confluenti di un tessuto molle di tale colore. Il fegato, più o meno aumentato di volume, è disseminato di nodulini o presenta un disegno a puntini pallidi, talvolta vi sono anche uno o più noduli di oltre 1 cm di diametro. In più della metà dei casi si repertano ulcere singole o multiple a sede gastrica o duodenale. La morte può essere la conseguenza delle emorragie causate da tali lesioni. Il meccanismo ulcerogeno sembra da ricollegarsi ad un elevato tasso di istamina nel tessuto gastroduodenale con conseguente iperacidità, ipermotilità e vasculopatia.

Istologicamente le Mastzellen si presentano in accumuli fitti, e spesso nel cane, raramente nel gatto, sono accompagnate da un numero più o meno elevato di *granulociti eosinofili*. Nella milza si assiste all'invasione massiva della polpa rossa, a partire dalle zone perifollicolari, con la quasi completa distruzione dell'architettura dell'organo. Nei linfonodi le Mastzellen sono presenti soprattutto nei seni linfatici

sottocapsulari e midollari. Nel fegato e nel midollo osseo la distribuzione degli accumuli di Mastzellen è prevalentemente multifocale, e nel fegato ha per lo più sede negli spazi portali.

Il riconoscimento delle Mastzellen richiede quasi sempre una colorazione speciale per evidenziare la metacromasia dei granuli citoplasmatici (blu di toluidina, tionina). Le Mastzellen neoplastiche possono essere riconosciute anche con reazioni immunoistochimiche, specialmente con l'anticorpo anti-vimentina, che identifica anche le Mastzellen meno differenziate.

Tabella 1 - Meccanismi proposti per la trasformazione neoplastica risultante dall'infezione da retrovirus.
Tutti i retrovirus includono nel genoma, dopo integrazione nel DNA dell'ospite, le sequenze di DNA che codificano per il capside (gag), per la trascriptasi inversa (pol) e per l'envelope (env). I virus del linfoma aviare hanno in più il gene onc (v-onc), responsabile della trasformazione neoplastica della cellula ospite. Il virus della leucemia-linfoma del gatto (i) non ha il gene onc e perciò induce il tumore solo se si integra come provirus nel genoma cellulare a monte di un oncogène cellulare (c-onc), che viene attivato in situ dal provirus (retrovirus cis-attivante). Il virus della leucemia-linfoma del bovino (ii) induce la trasformazione neoplastica con un meccanismo "in trans" che dipende dalla presenza del gene TAX. LTR = "Long terminal repeats", ovvero sequenze a funzione regolatrice.
(i) Mutagenesi inserzionale. Integrazione retrovirale in prossimità di un proto-oncogène con separazione del gene dai controlli cellulari compreso il normale promoter cellulare e altre sequenze di controllo. L'espressione del gene cellulare è completamente sotto il controllo delle LTR virali e perciò può differire da quella del proto-oncogène nell'intensità, nella mancanza di regolazione da parte dei fattori di crescita e nella specificità per il tipo di cellula.
(ii) Transattivazione. La proteina Tax, codificata dal virus, influenza l'espressione di geni cellulari che attivano un meccanismo autocrino di trasformazione, in cui una cellula, secernendo i suoi propri fattori di crescita, può stimolare continuativamente la divisione cellulare.

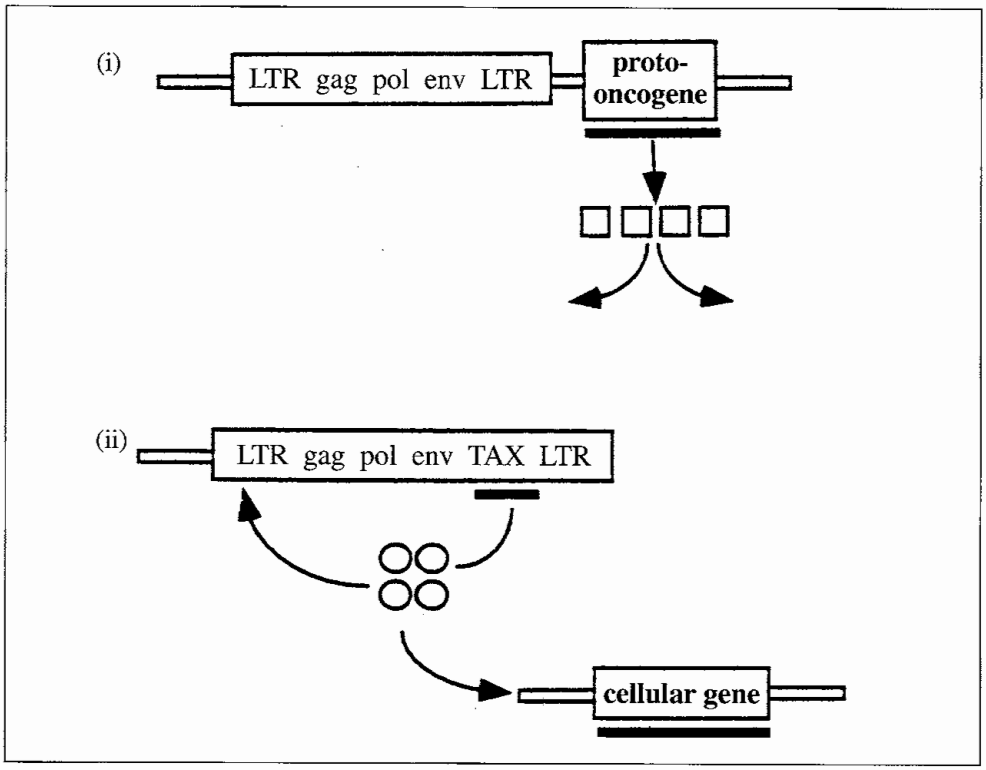

Tabella 2 - Schema indicante l'origine citologica delle neoplasie mieloidi

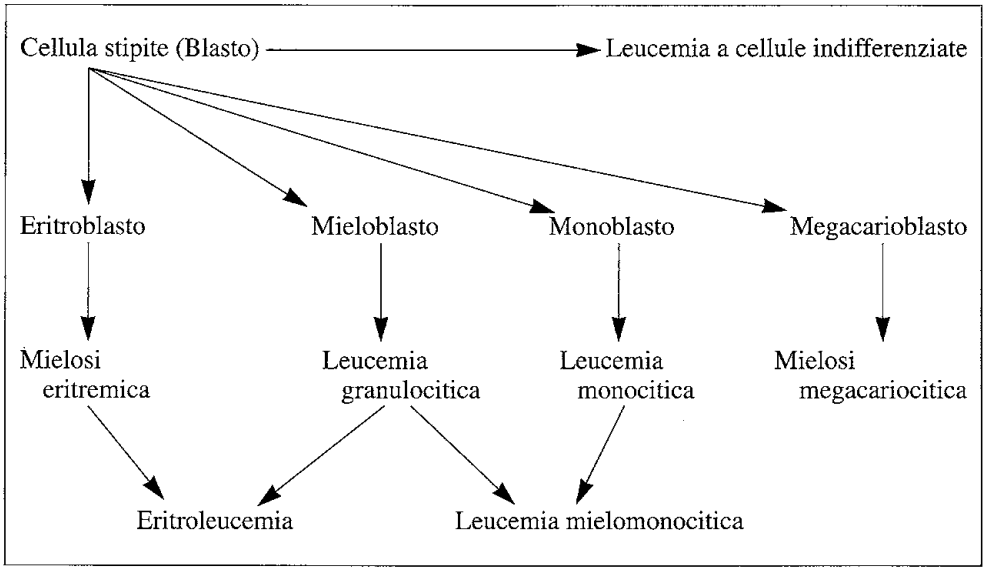

Tabella 3 - Neoplasie mieloidi nei mammiferi domestici (tra parentesi in ordine di frequenza le specie in cui compaiono)

Leucemia mieloblastica acuta	
Leucemia promielocitica acuta	(cane, gatto, suino, cavallo)
Leucemia monocitica acuta	
Leucemia mielomonocitica acuta	
Mielosi eritremica	(gatto, cane)
Eritroleucemia (Mielosi eritroleucemica)	(cane, gatto)
Panmielosi (Mielosi eritro-leuco-trombocitemica)	(gatto)
Leucemia megacarioblastica acuta	(cane)
Leucemia granulocitica cronica	(cane, gatto)
Mielosi megacariocitica cronica	(cane, gatto)
Leucemia mielomonocitica cronica	(cane)
Leucemia basofila	(cane, gatto)
Leucemia eosinofila	(cane, gatto, suino, cavallo)
Cloroleucemia (Cloroma)	(suino, bovino, cane)

Tabella 4 - Linfomi. Architettura istologica in alcune specie animali

Specie	N. casi	Follicolari	Diffusi	Bibliografia
Bovino	90	8	82	Valli V.E. et al., 1981
Cavallo	26	4	22	Platt H., 1988
Cavallo	17	6	11	Marcato P.S. e Della Salda L., 1988
Cane	72	7	65	Weller R.E. et al., 1980
Cane	72	6	66	Valli V.E. et al., 1981
Cane	37	11	26	Parodi A.L. et al., 1988
Gatto	81	2	79	Valli V.E. et al., 1981
Suino	36	–	36	Hayashi M. et al., 1988

Tabella 5 - Tipi di cellule nei linfomi

Tipo di cellula	Dimensioni	Citoplasma (C)	Nucleo (N)	Rapporto N/C	Immunofenotipo
Piccolo linfocito	Piccole	Scarso	Rotondo Cromatina densa, (Talvolta nucleo irregolare, a configurazione cerebroide o circonvoluta*)	Elevato	T* o B
Medio linfocito (Centrocito, germinocito, cellula incisa di centro germinativo)	Medio-piccole	Scarso e poco colorabile	Irregolare. Con incisura. 1-2 nucleoli piccoli centrali. Cromatina scarsa e dispersa	Elevato	B
Grande linfocito (Centroblasto, germinoblasto, cellula non incisa di centro germinativo)	Grandi	Scarso-modico, intensamente basofilo	Rotondo. Senza incisura 2-4 nucleoli di solito periferici	Modico-elevato	B
Immunoblasto	Grandi	Modico-abbondante Intensamente basofilo	Rotondo. Vescicoloso Nucleolo grande centrale. (Nucleo eccentrico e con alone chiaro nelle forme in differenziazione plasmoblastica**)	Basso-modico	T o B**
Linfoblasto	Medio-piccole	Scarso	Rotondo e irregolare Cromatina dispersa granulare, 2-5 nucleoli molto piccoli. (Talvolta nucleo irregolare, a configurazione cerebroide o circonvoluta***)	Elevato	T*** o B

Tabella 6 - Le principali classificazioni del linfoma (L) utilizzate in patologia veterina-

Classificazione tipo Kiel (a)	Classificazione tipo WHO (b)	Classificazione tipo IWF (c)	Classificazione tipo JKSG (d)
L. linfocitico – a cellule B – a cellule T	L. linfocitico (diffuso)	L. a linfociti piccoli (diffuso, talvolta diff.ne plasmocitoide)	L. a linfociti piccoli
L. a cellule di centro germinativo (cellule B) (follicolari o diffusi)	L. linfocitico e prolinfocitico, istiocito-linfocitico, istiocitico (follicolari o diffusi)	L. a cellule medio-piccole "incise" e/o grandi "incise" e "non incise" (follicolari o diffusi)	L. a linfociti medi
– centrocitico – centroblastico-centrocitico – centroblastico	– monomorfo – polimorfo (centroblasti, centrociti, immunoblasti)		L. a cellule miste
L. linfoblastico – a cellule B – a cellule T – non classificabile	L. Linfoblastico, poco differenziato (diffuso)	L. a cellule medio-piccole "non incise" (diffuso) – linfoblastico – a cellule con nuclei circonvoluti	L. tipo Burkitt
L. immunoblastico – a cellule B (con differenziazione plasmoblastica) – a cellule T (senza differenziazione)	L. istioblastico, istiocitico (diffuso)	L. a cellule grandi di tipo immunoblastico "non incise"	L. immunoblastico
L. a cellule immunoglobulino-poietiche (immunocitoma) – linfoplasmocitico – plasmocitico (plasmocitoma)	L. a cellule immunoglobulino-poietiche – macroglobulinemia primaria (Waldenström) – mieloma – plasmocitoma solitario	L. a cellule grandi di tipo immonoblastico secretorio – polimorfo (immunoblasti, linfociti piccoli, spesso "incisi", plasmoblasti) – monomorfo (a cellule grandi "chiare" anfofile)	

(a) di Kiel o di Lennert K., secondo Johannsen U. et al. (1986), e Parodi A.L. et al. (1988)
(b) World Health Organization, secondo Jarrett W.F.H. e Mackey L.J. (1974)
(c) International Working Formulation, secondo Valli V.E. (1985)
(d) Japanese Lymphoma Study Group, secondo Hayashi M. et al. (1988)

Tabella 7 - Aspetti citologici dei linfomi a cellule T, a piccole, medie e grandi cellule. A sinistra cellule normali (2 linfociti, 1 plasmacellula e 2 Mastzellen), a destra 2 cellule reticolari interdigitate (IRC) per confronto

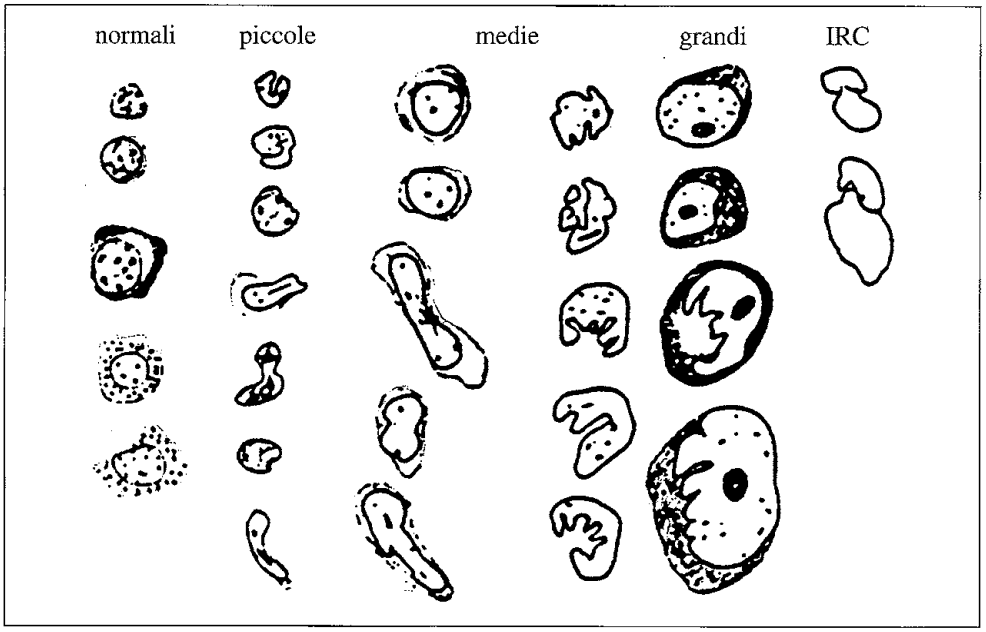

Tabella 8 - Immunofenotipizzazione dei linfomi animali

Leucosi bovina enzootica:	**Linfociti B** (prevalgono *linfomi a cellule di centro follicolare*) **TAA** nei linfociti B specifico per la trasformazione neoplastica operata dal BLV.
Leucosi bovina giovanile sporadica:	cellule non B-non T (pre-B). Cellule immature.
Leucosi bovina timica:	– cellule non B-non T (cellule linfoidi immature) – cellule T immature
Leucosi bovina cutanea:	**cellule T** (T-helper/inducer)
Linfoma suino:	– **linfociti B** (prevalgono *linfomi a cellule di centro follicolare*) – linfociti T (linfomi timici) – linfociti immaturi (casi rari)
Linfoma felino:	linfociti B (prevale il tipo immunoblastico) **TAA** (FOCMA = feline oncornavirus cell membrane antigen)
Linfoma canino:	– **linfociti B** (prevalgono i *linfomi a cellule di centro follicolare*) – linfociti T – cellule non B-non T

Figura 1 - Cane. Linfoma linfocitico. Ematossilina-eosina. Ob 63x.

Figura 2 - Cane. Linfoma immunoblastico - plasmocitoide. Ematossilina-eosina. Ob 63x.

Figura 3 - Cane. Linfoma centroblastico. Ematossilina-eosina. La presenza di ampi macrofagi dal citoplasma diafano contenenti residui picnotici conferisce al tessuto neoplastico il caratteristico aspetto a "cielo stellato". Ob 63x.

Figura 4 - Cane. Linfoma linfoblastico. Il blu di toluidina usato come reagente di tipo Feulgen manifesta una notevole affinità per la cromatina condensata, rendendo più facilmente apprezzabili le figure mitotiche. Ob 63x.

Figura 5 - Cane. Linfoma linfocitico. MIB1. La reazione immunoistochimica evidenzia solo in pochi nuclei la positività all'anticorpo marcatore della proliferazione cellulare MIB1. (Percentuale di nuclei positivi: 5%). Ob 63x.

Figura 6 - Cane. Linfoma linfoblastico. MIB1. Elevata positività immunoistochimica all'anticorpo marcatore della proliferazione cellulare (Percentuale di nuclei positivi: 26%). Ob 63x.

Figura 7 - Cane. Linfoma linfocitico. Colorazione argentica per le proteine AgNOR. La reazione istochimica evidenzia in ogni nucleo una quantità ridotta di AgNOR (contenuto medio di AgNOR per nucleo: 1,6μm^2). Ob 63x.

Figura 8 - Cane. Linfoma centroblastico. AgNOR. Colorazione argentica per le proteine AgNOR. La reazione istochimica evidenzia nei nuclei una considerevole quantità di AgNOR (contenuto medio di AgNOR per nucleo: 3,9μm^2). Ob 63x.

Fig. 1

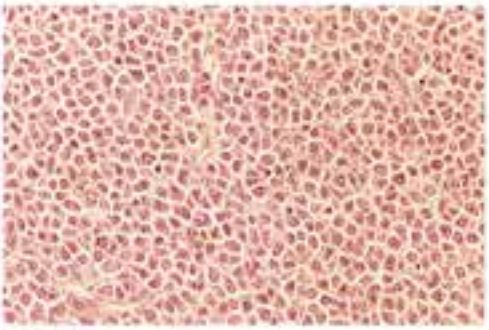

Fig. 2

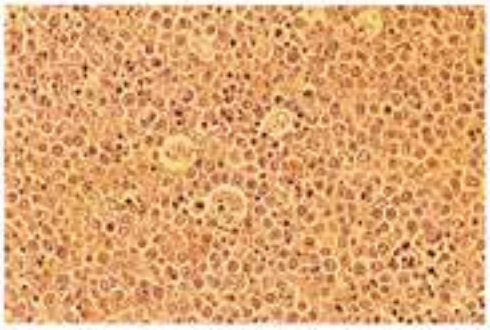

Fig. 3

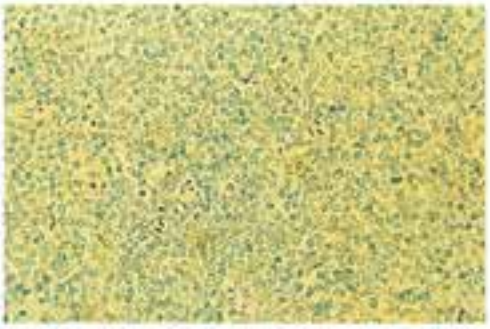

Fig. 4

Fig. 5

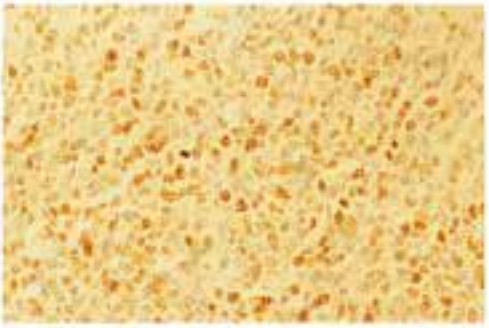

Fig. 6

Fig. 7



Fig. 8

BIBLIOGRAFIA

1) BAUR P.S. *et al.* (1975) *Reappraisal of lymphocyte classification by means of surface morphology.* J. Immunol *115*: 1375.

2) BECH-NIELSEN S. *et al.* (1978) *Natural mode of transmission of the bovine leukemia virus: role of bloodsucking insects.* Am J Vet Res *39:* 1089.

3) BELLETTI G.L. e BIANCARDI G. (1985) *La leucosi bovina enzootica.* Piacenza economia, Giornata di Buiatria *1*: 9.

4) BENAZZI C. e GNANI B. (1985) *Cloroleucosi nel suino.* Summa *2*: 17.

5) BETTINI G. *et al.* (1996) *Comparative assesment of histologic grade, proliferative activity and clinical behaviour in canine lymphoma.* 14th Congress ESVP, Ghent, 24-28 sept.

6) CARTER R.F. *et al.* (1986) *The cytology, histology and prevalence of cell types in canine lymphoma classified according to the National Cancer Institute Working Formulation.* Can J Vet Res *50*: 154.

7) COUTO C.G. (1985) *Canine lymphomas: something old, something new.* Comp Contin Educ Pract Vet *7*: 291.

8) DA COSTA B. *et al.* (1990), *Demonstration by immunocytochemical methods of the T lymphocytic origin of a familial bovine thymic lymphosarcoma.* Schweiz Arch Tierheilk *132*: 422.

9) DELLA SALDA L. e MARCATO P.S. (1990) *17 casi di linfoma equino classificati secondo la "National Cancer Institute Working Formulation".* Arch Vet Ital *41*: 93.

10) DIKINIENE N. *et al.* (1989) *Quantitative binding of Fc-receptors, and antibody-dependent cell-mediated cytotoxicity of blood lymphocytes in healthy and chronic lymphocytic leukemic cattle.* Vet Immunol Immunopathol *21*: 131.

11) DIXON R.J. e JOHNSTONE A.C. (1985) *Investigations into the association of retroviruses with ovine lymphoma.* Res Vet Sci *38*: 126.

12) DJILALI S. e PARODI A.L. (1989) *The BLV-induced leukemia-lymphosarcoma complex in sheep.* Vet Immunol Immunopathol *22*: 233.

13) DRISCOLL D.M. e OLSON C. (1977) *Bovine leukemia virus-associated antigens in lymphocyte cultures.* Am J Vet Res *38*: 1897.

14) FERRER J.F. (1979) *Trasmissione e controllo della leucosi enzootica bovina.* JAVMA 175: 1281. Recensito su Selez Vet *21*: 916, 1980.

15) GARCIA DE LIMA E. e MITSCHERLICH E. (1973) *Untersuchungen über die Zahl der B- und T-Lymphozyten im stromenden Blut von gesunden, leukoseverdachtigen und leukosekranken Rindern der Deutschen Schwarzbunten.* Zbl Vet Med B *20*: 665.

16) GENTILE G. *et al.* (1980) *Trasmissione sperimentale della leucosi bovina agli ovini.* Clin Vet *103*: 143.

17) GERSTMAN B.B. (1985) *The epizootiology of feline leukemia virus infection and its associated diseases.* Compend Contin Educ Pract Vet *7*: 766.

18) GERSTMAN B.B. (1985)*The epizootiology of feline leukemia virus infection and its associated diseases.* Compend Contin Educ Pract Vet *7*: 766.

19) GRINDEM C.B. (1985) *Ultrastructural morphology of leukemic cells in the cat.* Vet Pathol *22*: 147.

20) GRINDEM C.B. *et al.* (1985) *Morphological classification and clinical and pathological characteristics of spontaneous leukemia in 17 dogs.* JAAHA *21*: 219.

21) HAMBRIGHT M.B. *et al.* (1983) *Equine lymphosarcoma.* Compend Contin Educ Pract Vet *5:* S53.

22) HARDY W.D. (1985) *Retrovirus felini.* Adv Virus Oncology *5*: 1. Recensito su Selez Vet *27*: 2317, 1986.

23) HAYASHI M. *et al.* (1988) *Histopathological classification of malignant lymphomas in slaughtered swine.* J Comp Pathol *98*: 11.

24) HEAD K.W. (1988) *A diagnostic pathologists view of feline-leukaemia virus associated neoplasia.* Atti Soc Ital Sci Vet *42*: 41.

25) HIRSCH V.M. *et al.* (1982) *Comparison of ELISA and immunofluorescence assays for detection of feline leukemia virus antigens in blood of cats.* JAAHA *18:* 933.

26) HOLMBERG C.A. *et al.* (1976). *Feline malignant lymphomas: comparison of morphologic and immunologic characteristics.* Am J Vet Res *37*: 1455.

27) HOLMBERG C.A. *et al.* (1977) *Malignant lymphoma with B-lymphocyte characteristics in dogs.* Am J Vet Res *38*: 1877.

28) JARRET O. (1983) *Recent advances in the epidemiology of feline leukaemia virus.* Vet Annual *23*: 287.

29) LADIGES W.C. *et al.* (1988) *Phenotypic characterization of canine lymphoma, using monoclonal antibodies and a microlymphocytotoxicity assay.* Am J Vet Res *49*: 870.

30) MADEWELL B.R. (1986) *Hematological and bone marrow cytological abnormalities in 75 dogs with malignant lymphoma.* JAAHA *22*: 235.

31) MARCATO P.S. (1987) *Swine lymphoid and myeloid neoplasms in Italy.* Vet Res Comm *11*: 325.

32) MARCATO P.S. (1989) *Il complesso linfoma-leucemia linfatica del bovino. Una patologia neoplastica del sistema immunoemopoietico.* ODV *10* (7/8): 15.

33) MUTINELLI F. (1986) *Linfosarcoma timico del bovino: contributo casistico.* Clin Vet *109*: 434.

34) OLIVA G. e PAPPARELLA S. (1988) *Linfoma extranodale multicentrico sottocutaneo nel cane.* Acta Med Vet *34*: 539.

35) PARODI A.L. (1984) *Leucose bovine. Bilan de 10 années de travaux virologiques et epidemiologiques conduits par le Groupe d'Etude de la Leucose Bovine* (GELB). Rec Med Vet *160:* 1157.

36) PARODI A.L. (1987) *Pathology of enzootic bovine leukosis. Comparison with the sporadic form.* In *Enzootic bovine leukosis and bovine leukemia virus* (Burny A. *et al.*, ed). Martinus Nijhoff Publishing, Boston 1987.

37) PARODI A.L. *et al.* (1974) *Frequence, repartition et caractéres anatomo-pathologiques de la leucose lymphoide du chat.* Rec Med Vet *150*: 985.

38) PARODI A.L. *et al.* (1988) *Pathological, immunological and virological study of multiple cases of thymic form of leucosis in calves.* European Soc Vet Pathol, 9th Autumn Meeting, Sanremo, pag. 63.

39) PARODI A.L. *et al.* (1988) *Histological classification of canine malignant lymphomas.* J Vet Med A *35*: 178.

40) PEIRONE B. *et al.* (1988) *Attualità sulle malattie da retrovirus negli animali.* Progr Vet *43*: 233.

41) PERSECHINO A. e ROPERTO F. (1978) *Osservazioni su di un caso di leucosi cutanea del bovino.* Acta Med Vet *24*: 47.

42) PERSECHINO A. e ROPERTO F. (1981) *Linfoma istiocitico multicentrico extranodale in un vitello.* Acta Med Vet *27*: 247.

43) PLATT H. (1988) *Observations on the pathology of non-alimentary lymphomas in the horse.* J Comp Pathol *98:* 177.

44) REINACHER M. (1987) *Feline leukemia virus-associated enteritis. A condition with features of feline panleukopenia.* Vet Pathol *24*: 1.

45) REINACHER M. (1988) *Infezioni da virus della leucemia felina diagnosticate attraverso esame post-mortem.* ODV *9* (9): 19.

46) REINACHER M. e THEILEN G. (1987) *Frequency and significance of feline leukemia virus infection in necropsied cats.* Am J Vet Res *48*: 939.

47) REINACHER M. *et al.* (1989) *Immunohistological demonstration of virus and tumor associated antigens in tissues in experimental and spontaneous bovine leukemia virus (BLV) infection.* Vet Immunol Immunopathol *22*: 223.

48) SEVERINI M. *et al.* (1978) *Ricerche sulla leucosi linfatica (linfosarcoma) dei vitelli.* Arch Vet Ital *29*: 83.

49) TAKASHIMA I. *et al.* (1977) *B-lymphocytes and T-lymphocytes in three types of bovine lymphosarcoma.* J Natl Cancer Inst *59*: 1205.

50) UNGAR-WARON H. e TRAININ Z. (1987) *Immunological aspects of enzootic bovine leukosis.* In *Enzootic bovine leukosis and bovine leukemia virus* (Burny A. *et al.*, ed). Martinus Nijhoff Publishing, Boston, 1987.

51) VALLI V.E. *et al.* (1981) *Histocytology of lymphoid tumors in the dog, cat and cow.* Vet Pathol *18*: 494.

52) WEBER A.F. *et al.* (1983) *Infectivity in sheep of blood lymphocytes from bovine leukemia virus-infected cows with different nuclear pocket prevalences.* Am J Vet Res *44*: 1912.

53) WELLER R.E. e STANN S.E. (1983) *Renal lymphosarcoma in the cat.* JAAHA *19*: 363.

54) WELLER R.E. *et al.* (1980) *Histologic classification as a prognostic criterion for canine lymphosarcoma.* Am J Vet Res *41*: 1310.

55) YOSHIKAWA T. *et al.* (1983) *Scanning electron microscopic study of bovine leukemic cells.* Am J Vet Res *44*: 1358.

56) ZWAHLEN R.D. *et al.* (1987) *Cutaneous lymphosarcoma of helper/inducer T-cell origin in a calf.* Vet Pathol *24*: 504.

M. PARODI, G. CAMMARATA

MESOTELIOMA

Istituto di Anatomia Patologica Veterinaria e Patologia Aviare - Università degli Studi di Milano

I mesoteliomi sono neoplasie che originano dalle sierose pleuropolmonare, mediastinica, pericardica e peritoneale (quest'ultima estendentesi attraverso il canale inguinale a formare le tonache vaginali dei testicoli nei maschi).

Piuttosto rari negli animali (Ilgren, 1993), possono avere comportamento benigno o maligno e presentare una certa varietà di aspetti istologici dovuta sia a differenti gradi di sdifferenziamento sia alla quantità di elementi stromali che accompagnano le cellule mesoteliali nella proliferazione neoplastica.

Le forme maligne metastizzano raramente e solo nei linfonodi, mai negli organi, e in ogni caso crescono lentamente. Tuttavia cellule neoplastiche, liberandosi nelle cavità, possono reimpiantarsi sulle sierose dando origine a nuove e spesso numerose formazioni nodulari-nodose.

I mesoteliomi si presentano come noduli-nodi o placche, solitari o multipli, di colore da bianco a bianco-roseo o giallastro, piuttosto compatti, con superficie esterna liscia o ruvida (a cavolfiore) e superficie di taglio di aspetto lardaceo o finemente poroso. I noduli possono confluire e presentarsi distribuiti su vaste aree delle sierose parietali o viscerali. Frequente è la concomitanza di versamenti cavitari.

Sul piano istologico il tumore risulta costituito da elementi epitelioidi e fusiformi in proporzioni notevolmente variabili. Quando prevale la componente epiteliosimile, forma proiezioni papillari sporgenti verso la cavità (fig. 1). Le cellule epitelioidi sono disposte in uno o più strati ed hanno forma da cubica a cilindrica, nucleo ovale, ipercromatico, con nucleolo evidente. Il citoplasma eosinofilo, a limiti spesso mal definiti, può contenere alcuni vacuoli di aspetto rifrangente, negativi ai comuni coloranti istochimici per i grassi e le mucoproteine. La superficie libera di queste cellule può apparire ciliata al microscopio ottico. In qualche caso si osservano anisocariosi ed un certo numero di grandi cellule multinucleate. Al microscopio elettronico, ultrastrutture proprie di questi elementi sono microvilli, desmosomi, numerosi mitocondri ed abbondante reticolo endoplasmatico granulare.

Nelle forme più sdifferenziate gli elementi mesoteliali possono formare ammassi solidi, assumendo in tal caso forme irregolarmente poliedriche (fig. 2). Le figure mitotiche sono sempre piuttosto rare.

Nelle forme caratterizzate da abbondante sviluppo della componente fibrosa, gli elementi epitelio-simili assumono aspetto tubulare o a rosetta. In tali casi la neoplasia può apparire insinuata nell'interstizio dei tessuti sottostanti (esempio: muscolo cardiaco del bovino).

Nella componente stromale possono verificarsi metaplasia cartilaginea ed ossea.

Infine, in qualche caso, il tumore può assumere un aspetto prevalentemente fibroso tale da ricordare un fibrosarcoma (McCullagh *et al.* 1979, Head 1990).

Poiché l'assunzione di polveri asbestose è considerata, anche in base a rilievi spe-

rimentali nel cane e nel gatto (Wagner *et al.* 1973, Shin e Firminger 1973, Raflo e Neuernberger 1978, Humprey *et al.* 1981, Harbison e Godleski 1983, Mirabella 1987), una possibile causa di mesotelioma può essere utile la ricerca di fibre di abseto negli organi colpiti e nel tessuto tumorale stesso.

Oltre che per via inalatoria, si suppone che l'asbesto possa penetrare ed agire in senso cancerogeno anche per via digerente. Una tale patogenesi è stata ipotizzata segnatamente per il mesotelioma peritoneale dei bovini (Croft 1983, Stöber *et al.* 1990).

All'esame istologico le fibre di asbesto sono meglio visibili a luce polarizzata oppure, essendo comunemente ricoperte da una pellicola proteica contenente ferro, possono colorarsi col Blu di Prussia.

MESOTELIOMA MULTIPLO DEL BOVINO

I mesoteliomi bovini sono più frequenti in animali immaturi o giovanissimi (Marcato 1938), oppure in soggetti di età avanzata, senza evidente predisposizione di sesso e di razza.

Il mesotelioma bovino è in prevalenza peritoneale, e solo raramente pleurico, pericardico, endoscrotale o contemporaneo in più cavità sierose.

Le neoformazioni sono generalmente multiple, di tipo papillare, tubulopapillare, tubualveolare o bifasico per la presenza di una componente fibromatosa o fibrosarcomatosa. Nei feti e nei vitelli la complessità tessutale e il polimorfismo cellulare sono più accentuati (Baskerville 1967, Stöber *et al.* 1990, Wolfe 1991, Restucci *et al.* 1994).

MESOTELIOMA EPICARDICO DEL BOVINO

Una forma particolare di mesotelioma prevalentemente fibroso, a componente epitelioide di aspetto frequentemente adenoide, si osserva occasionalmente nel cuore di giovani bovini macellati, sotto forma di nodulo per lo più singolo, a contorni sfumati, biancastro, lardaceo al taglio, insinuatensi dall'epicardio nello spessore del miocardio (fig. 3) (Casarosa 1955, Foschi 1957, Colombo 1958).

MESOTELIOMA DEL CANE

Si riscontra prevalentemente in soggetti adulti e può colpire singolarmente o simultaneamente le principali cavità sierose, ma quella pleurica e pericardica sono interessate molto più spesso che nel bovino, mentre non vengono segnalate localizzazioni endoscrotali (Thrall e Goldsmidt 1978, Dubielzig 1979, Harbison e Godleski 1983, Glickman *et al.* 1983, Mc Donough *et al.* 1992).

L'aspetto istologico più comune del mesotelioma canino è quello papillare, prevalentemente epiteliale, ma è descritta anche la forma mista, spesso definita come "mesotelioma sclerosante" (Dubielzig 1979, Loupal 1987).

I c.d. adenomi o adenocarcinomi ovarici, anch'essi costituiti da elementi mesoteliali, formanti strutture tubulo-papillari in sede peritoneale, presentano aspetti istologici indistinguibili dal mesotelioma (Parodi Cammarata *et al.* 1986).

TUMORI CONNETTIVALI

Possono essere primari o secondari, localizzati o diffusi, benigni o maligni e sono ovviamente sottosierosi. In questi tumori non è infrequente riscontrare aree di metaplasia cartilaginea e/o ossea.

Tra i tumori primari, le forme localizzate sono più spesso costituite da *fibromi* e *lipomi.* Questi ultimi si osservano specialmente nel mesentere del cavallo dove raggiungono talvolta dimensioni considerevoli dando luogo a formazioni peduncolate che possono imprigionare e strozzare una o più anse intestinali. I lipomi peduncolati possono staccarsi e rimanere liberi nella cavità peritoneale.

Tra i tumori dei vasi sanguiferi sono frequenti *emangiomi* ed *emangiosarcomi*, nonchè *leiomiomi* della tonaca muscolare.

Rara è l'evenienza di *linfangiomi* in forma cistica o cavernosa. Dai nervi periferici possono derivare *schwannomi* o *neurofibromi.*

Le sierose possono essere interessate da tumori secondari che si propagano per continuità da un organo colpito o sono costituiti da metastasi per via linfatica od ematica. Inoltre, la rottura di masse tumorali sporgenti in una cavità sierosa (più spesso quella peritoneale) può determinare la formazione di diffuse metastasi da impianto diretto. Casi del genere sono stati osservati nel carcinoma erosivo dell'utero e nel carcinoma squamoso della vescica (equino). Anche sarcomi e melanosarcomi tendono a dar luogo a metastasi da impianto.

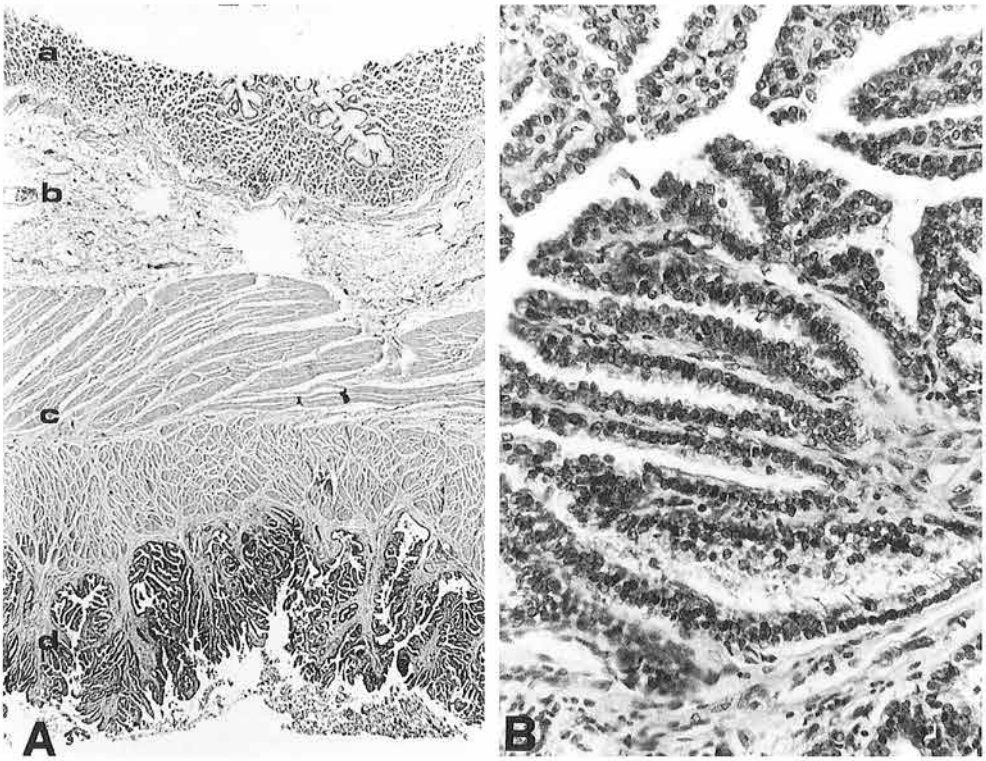

Figura 1A e B - Cane: mesotelioma gastrico.
A=neoformazioni papillari ramificate della sierosa viscerale (E.E. piccolo ingrandimento)
a) mucosa - b) sottomucosa - c) tonache muscolari - d) sierosa neoplastica
B=particolare della precedente (forte ingrandimento).

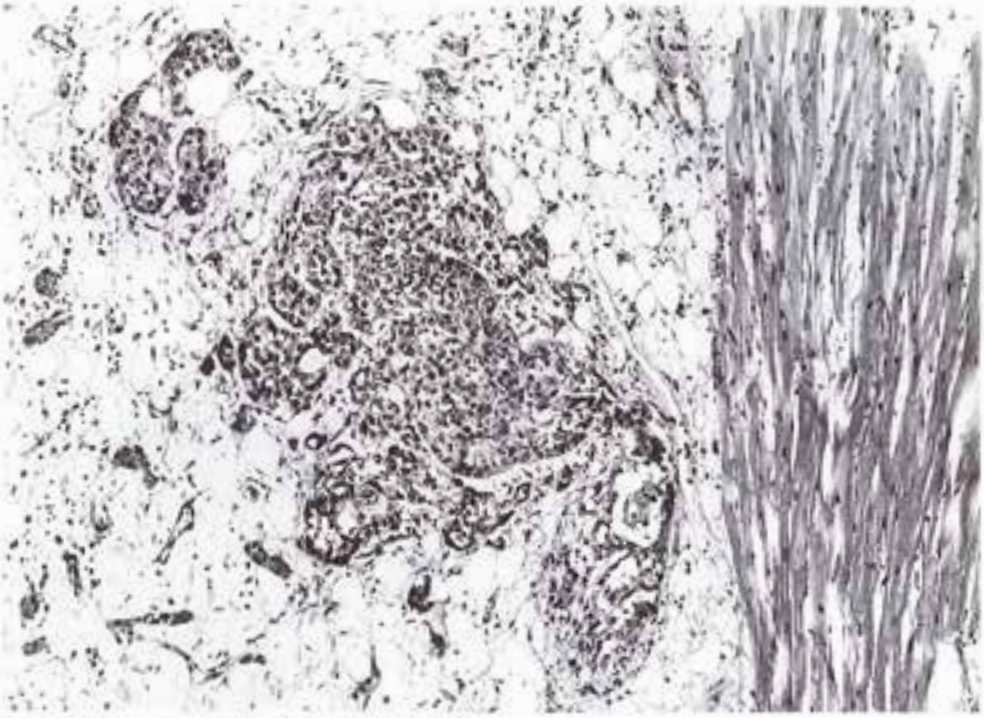

Figura 2 - Gatto: mesotelioma epicardico.
Ammasso solido di elementi mesoteliali di forma poliedrica in sede sottosierosa (E.E. forte ingrandimento).

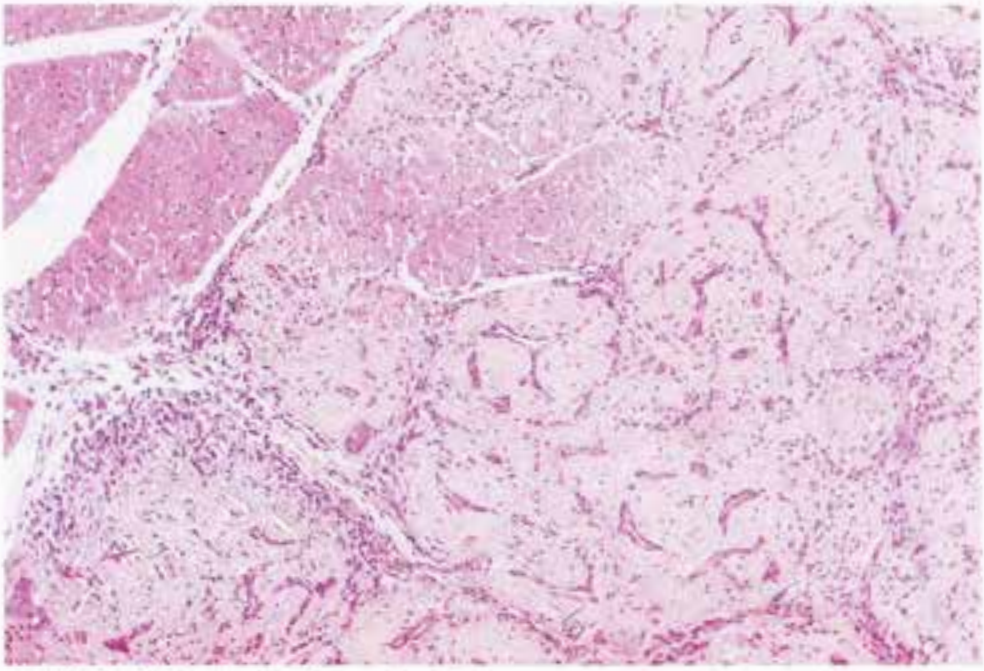

Figura 3 - Bovino: mesotelioma epicardico.
Cordoni e tubuli di cellule mesoteliali insinuati nel connettivo sottosieroso fortemente ispessito (E.E. piccolo ingrandimento).

BIBLIOGRAFIA

1) BASKERVILLE A. (1967) *Mesothelioma in the Calf.* Path. Vet., *4*: 149-156.

2) CASAROSA L. (1955) *(Cit. Da Colombo*, 1958). Acta Med. Vet. *1*: 229.

3) COLOMBO S. (1958) *Studio istologico ed istochimico sul mesotelioma simil-ghiandolare a sede cardiaca nel vitello.* Riv. Istoch. Norm. Pat. *4*: 125-136..

4) CROFT W. (1983) *Environmental asbestos and mesotheliomas in dairy calves.* Proc. Amer. Ass. Cancer Res. *24*: 188.

5) DUBIELZIG R.R. (1979) *Sclerosing mesothelioma in five dogs.* J. Am. Anim. Hosp. Ass. *15:* 745-748.

6) FOSCHI M. (1957) *Su di un interessante caso di mesotelioma epicardico in un vitello.* Atti Soc. It. Pat. *5:* 951-954.

7) GLICKMAN L.T., DOMANSKI L.M., MAGUIRE T.G., DUBIELZIG R.R., CURG A. (1983) *Mesothelioma in pet dogs associated with exposure of their owners to absestos.* Environ. Res. *32*: 305-313.

8) HARBISON M.L., GODLESKI J.J. (1983) *Malignant Mesothelioma in Urban.* Dogs. Vet. Path. *20*: 531-540.

9) HEAD K.W. (1990) *Tumors of the Alimentary Tract.* In Moulton J.E.: *Tumors of Domestic Animals.* Univ. California Press, 422-427.

10) HUMPREY E.W., EWING S.L., WRIGLEY J.W., NORTHRUP W.F., KERSTEN T.E., MAYER J.E., VARCO R.L. (1981) *The production of malignant tumors of the lung and pleura in dogs from intratracheal asbestos instilation and cigarette smoking.* Cancer *47:* 1994-1999.

11) ILGREN E.B. (1993) *Mesotheliomas of animals: a comprehensive, tabular compendium of the world's literature.* CRC Press Boca Raton Ann, London, Tokio.

12) LOUPAL G. (1987) *Sklerosierende Mesotheliome beim Hund.* J. Vet. Med. A. *34:* 405-414.

13) MARCATO A. (1938) *Carcinoma primitivo del peritoneo in un vitello.* Nuova Vet. *17:* 109-118.

14) MCCULLAGH K.G., MEWS A.R., PINSENT P.J.R. (1979) *Diffuse pleural mesothelioma in a goat.* Vet. Path. *16:* 119-121.

15) MCDONOUGH S.P., MCLACHLAN N.J., TOBIAS A.H. (1992) *Canine pericardial mesothelioma.* Vet. Path. *29:* 256-260.

16) MIRABELLA F. (1987) *Studio epidemiologico del mesotelioma spontaneo canino: sua possibile utilità in riferimento alla patologia umana.* Med. Lav. *78*: 28-32.

17) PARODI CAMMARATA M., CAMMARATA G., VERGA ROSSI L., FINAZZI M., COLOMBO G. (1986) *Reperti anatomo-istopatologici di tumori ovarici nel cane.* Clin. Vet. *189*: 163-171.

18) RAFLO C.P., NEUERNBERGER S.P. (1978) *Abdominal mesothelioma in a cat.* Vet. Path. *15:* 781-783.

19) RESTUCCI B., MAIOLINO P., DE VICO G. (1994) *Occasionale reperto di mesotelioma primitivo del pericardio in un bovino.* Praxis Vet. *15:* 22-23.

20) SHIN M.L., FIRMINGER H.I. (1973) *Acute and chronic effects of intraperitoneal injection of 2 types of asbestos in rats with a study of the histopathogenesis and ultrastructure of resulting mesotheliomas.* Am. J. Path. *70:* 291-314.

21) STÖBER M., TAMMEN F.C., VELTMANN P., STOCKHOFE-ZURWIEDEN N., POHLENZ J. (1990) *Beitrag zu Mesotheliose des Rindes: Klinische, postmortale und Umwelt-Befunde.* Wien. Tierärztl. Mschr. *77:* 78-83, 86-87.

22) THRALL D.E., GOLDSCHMIDT M.H. (1978) *Mesothelioma in the dog: Six cases report.* J. Am. Vet. Soc. *19:* 107-115.

23) WAGNER J.R., BERRY G.E., TIMBRELLI V. (1973) *Mesotheliomata in rats after inoculation with asbestos and other materials.* Br. J. Cancer *28:* 173-175.

24) WOLFE D.F., CARSON R.L., HUDSON R.S., BOOSINGER T.R., MYSINGER P.W., POWE T.A., KLAXTON M.S., ANGEL K.L. (1991) *Mesothelioma in cattle: eight cases (1970-1988).* J.A.W.M.A. *199:* 486-491.

E. SCANZIANI, M. CANIATTI, G. MANDELLI

TUMORI PRIMARI DEL CANALE DIGERENTE

Istituto di Anatomia Patologica Veterinaria e Patologia Aviare
Università degli Studi di Milano - Facoltà di Medicina Veterinaria - Via Celoria, 10 - 20133 Milano

La trattazione dei tumori primari del canale digerente viene divisa in due parti secondo il tipo di mucose, quello cutaneo e quello secernente/assorbente, che ne tappezzano rispettivamente il tratto prossimale e quello distale. Tale preliminare suddivisione, adottata da tutti i trattatisti dell'anatomia patologica veterinaria, e non solo da questi, è avvalorata dal fatto che, nelle diverse specie animali domestiche, i più numerosi e caratteristici tumori dei due tratti sopra indicati si sviluppano a partire dalle mucose e in particolare dai rispettivi epiteli di rivestimento e ghiandolari. In altre parole, l'epitelio pavimentoso stratificato del primo tratto (oro-faringe, eventuali prestomaci, eventuale *pars oesophagea* dello stomaco) e l'epitelio cilindrico semplice del secondo tratto (stomaco ghiandolare ed intestino) non possono non condizionare, nelle loro fondamentali differenze citologiche, la struttura dei tumori che da essi derivano e che pertanto vanno considerati separatamente.

1) TUMORI PRIMARI DEL CANALE DIGERENTE PROSSIMALE

Costituiscono a propria volta un gruppo non omogeneo, in quanto – pur sviluppandosi quasi sempre da mucose di tipo cutaneo relativamente simili tra loro – interessano segmenti diversi del canale digerente prossimale (cavo oro-faringeo, esofago, eventuali prestomaci ecc.) oppure colpiscono strutture specializzate del cavo

Tabella 1 - Suddivisione dei tumori primari del canale digerente prossimale

A) Tumori oro-faringei derivanti da	– mucose (epitelio, melanociti, connettivo) – apparato dentario – tonsille – ghiandole salivari
B) Tumori dell'esofago, prestomaci ecc. derivanti da	– mucose (epitelio, melanociti, connettivo) e – muscolari

oro-faringeo, da considerare alla stregua di veri e propri annessi (apparato dentario, tonsille, ghiandole salivari). Si rende pertanto necessaria una ulteriore articolazione dei tumori di questo tratto, come da tabella 1.

Si precisa sin d'ora che nell'ambito dei tumori del cavo oro-faringeo non saranno presi in considerazione quelli dell'impalcatura muscolo-scheletrica, nè quelli che possono svilupparsi da strutture vasali e neurali dell'intero tratto, in quanto pare logico che la trattazione di tali gruppi di neoplasie debba afferire a quella dei corri-

spondenti apparati (scheletro e muscolatura scheletrica, sistema circolatorio, sistema nervoso).

1A) Tumori oro-faringei

1Aa) Tumori della mucosa

1Aaa) epiteliali

Sono essenzialmente riconducibili a tre tipi di neoplasia, ben caratterizzati e per lo più frequenti in diverse specie animali: il papilloma squamoso, il fibropapilloma ed il carcinoma squamoso. Tali tipi corrispondono largamente a quelli che, in sede cutanea, si sviluppano a partire dall'epidermide/derma.

Il *papilloma squamoso* viene spesso diagnosticato nel cane e nel bovino, talvolta in associazione con lesioni cutanee dello stesso tipo. Ne sono colpiti in prevalenza soggetti giovani (età inferiore a 3 anni), trattandosi di neoplasia causata da virus (papillomavirus).

La lesione è individuabile macroscopicamente sotto forma di proliferazioni vegetanti biancastre, uniche o multiple, spesso tendenti ad espandersi, ramificarsi ed eventualmente confluire, tali da giustificare in certi casi l'uso del termine "papillomatosi orale". Più raramente i papillomi appaiono sessili, appiattiti o perfino affondati nello spessore della mucosa ("papillomi invertiti").

Le proliferazioni papillomatose, quale che sia la loro estensione, possono svilupparsi su diverse aree del cavo orale. Quando sono particolarmente rigogliose impediscono l'assunzione di alimenti o la loro masticazione, ed eventualmente ostacolano anche la respirazione, per cui alcuni soggetti così colpiti devono essere macellati.

Gli equini, suini e gatti presentano raramente papillomi orali: ne sono coinvolti soggetti di età diverse e sembra trattarsi di neoformazioni non causate da virus (Head 1976), anche se in qualche caso di papillomatosi orale del suino è stato possibile dimostrare, su base immunoistochimica, la presenza dell'antigene strutturale genere-specifico dei papillomavirus a livello di cellule spinose superficiali (Sironi *et al.* 1990).

Sul piano istologico, si segnala anzitutto l'aspetto papillare semplice o ramificato delle neoformazioni, che sono essenzialmente costituite da epitelio di aspetto spinoso, rivestito in superficie da un più o meno spesso strato di cellule piatte cheratinizzate. I cheratinociti spinosi mostrano frequenti reperti di degenerazione palloniforme e quelli vicini allo strato cheratinico possono presentare nuclei appiattiti ospitanti materiale tenuemente basofilo e scarsi residui di cromatina e nucleolari (fig. 1). Si tratta di corpi inclusi intranucleari, per altro scarsamente definiti, che solo al microscopio elettronico (evidenza di particelle di papillomavirus) od all'esame immunoistochimico (precipitazione dell'anticorpo di gruppo) rivelano la loro specificità.

I papillomi posseggono una impalcatura di sostegno costituita da tessuto connettivo fibroso relativamente lasso. L'asse connettivale è solitamente esile, ma può espandersi e ramificare in relazione al procedere dei fenomeni proliferativi epiteliali.

I papillomi squamosi atipici degli equini, gatti ecc. non evidenziano istologicamente fenomeni di degenerazione palloniforme a carico dei cheratinociti spinosi e tanto meno la presenza di corpi inclusi intranucleari.

Il *fibropapilloma* si riscontra soprattutto nei bovini giovani, al di sotto dei 3 anni di età, raramente in altre specie. Si presenta in forma di nodosità isolate, od anche multiple, mai così numerose come accade per i papillomi squamosi. Tali nodosità mostrano una superficie esterna che è liscia ed una massa centrale di connettivo che è, ovviamente, molto più abbondante di quella dei papillomi squamosi.

All'esame istologico, l'epitelio di rivestimento, irregolarmente ispessito, presenta in superficie un modesto grado di cheratinizzazione, mentre in profondità sviluppa una complessa rete di prolungamenti (costituiti da cellule spinose e basali) che interseca il corion. Quest'ultimo risulta formato da tessuto connettivo fibroso denso che, solo occasionalmente (in rapporto con rare nodosità peduncolate), appare di aspetto alquanto edematoso. Non si evidenziano, negli strati più superficiali dell'epitelio, fenomeni degenerativi palloniformi o corpi inclusi intranucleari basofili, per cui l'eziologia di tali papillomi rimane ancora non definita.

Tutti i tipi di papilloma costituiscono materiale inadeguato per la diagnosi citologica in quanto costituiti da epitelio di aspetto benigno e da connettivo fibroso maturo. In linea teorica potrebbe avere un valore diagnostico la scarificazione di sospetti papillomi alla ricerca di corpi inclusi nucleari nelle cellule epiteliali, ma dal punto di vista pratico ha scarsa attendibilità.

Il *carcinoma squamoso* del cavo oro-faringeo è abbastanza comune nel cane adulto ed anziano, non raro nel gatto, bovino ed ovino. Sedi più frequentemente colpite sono gengive, lingua e tonsille, ma l'interessamento di quest'ultime sarà esaminato in un paragrafo a parte. Il tumore si presenta per lo più sotto forma di aree di mucosa irregolarmente ispessite, talora anche anfrattuose, che – pur essendo di norma unicentriche – possono raggiungere notevole ampiezza. Nella sua evoluzione più avanzata il tumore coinvolge altre strutture vicine, ma la sua parte centrale, prevalendovi i fenomeni distruttivi sull'entità delle proliferazioni cellulari, risulta ampiamente scavata e crateriforme. I linfonodi regionali sono spesso invasi da metastasi e metastasi possono realizzarsi anche a distanza, in vari organi.

Il quadro istologico è dominato dalla presenza di irregolari zaffi di cellule epiteliali in varia guisa sdifferenziate, che compenetrano il connettivo sottostante fino a superarne in più punti i piani degli addensamenti capsulari (fig. 22). Se al di sotto si trova qualche superficie ossea, essa viene facilmente intaccata e corrosa dagli zaffi di cellule neoplastiche.

Circa il tipo di cheratinociti che costituiscono gli zaffi sopra menzionati, va tenuto presente la varietà di reperti che caratterizzano non solo casi differenti, ma anche sezioni diverse della stessa massa tumorale. Spesso vi prevalgono gli elementi più sdifferenziati e meno dotati di reciproca coesione, che compenetrano il connettivo circostante in piccoli gruppi o perfino sotto forma di elementi isolati. Altre volte gli zaffi presentano una più definita organizzazione, con gli elementi più immaturi alla periferia e quelli più maturi (spinosi e cheratinizzati) al centro, assumendo l'aspetto di "perle cornee". Frequente è anche la necrosi di vaste aree tumorali e la compartecipazione di leucociti polimorfonucleati neutrofili, specie in vicinanza di superfici ulcerate. Alla periferia delle masse tumorali non manca il riscontro di emboli neo-

plastici nei vasi linfatici. Gli stessi molteplici aspetti invasivi espressi dal tumore primario si possono notare nei linfonodi regionali colpiti da metastasi.

Citologicamente il carcinoma squamoso tende a cedere cellule sia singole che in gruppi. La loro morfologia è variabile e va da voluminose cellule cheratinizzate di aspetto maturo, a cellule di aspetto basale relativamente piccole e con scarso citoplasma basofilo. Spesso si osserva nucleo di aspetto giovanile (voluminoso e con fine disegno cromatinico) in cellule dotate di citoplasma cheratinizzato. I criteri di malignità nucleare sono decisivi per la diagnosi (fig. 2).

1 Aab) melanocitari

I melanomi delle mucose oro-faringee sono considerati tutti maligni e per questo vengono denominati invariabilmente *melanosarcomi*. Colpiscono soprattutto i cani vecchi, ma in rari casi possono essere rinvenuti anche nel gatto, bovino, becora ed equini (Head 1976, 1990).

Nel cane compaiono soprattutto a carico di gengive, labbra, guance, meno frequentemente sul palato, mentre sono piuttosto rari a livello di lingua e di faringe. Sono per lo più solitari, sessili o peduncolati, quelli più estesi spesso centralmente necrotici. Presentano una capacità invasiva piuttosto considerevole, intaccando le basi ossee e metastatizzando frequentemente sia nei linfonodi regionali che a distanza (specialmente nel polmone).

Da un punto di vista istologico, maggiore prevalenza compete alle forme epitelioidi, fusate e miste (fig. 23). La quantità di pigmento presente nei melanociti tumorali varia alquanto tra aree diverse della stessa neoplasia, ma soprattutto tra un caso e l'altro di melanosarcoma. Nei tumori pigmentati, accanto alle cellule neoplastiche figurano di solito numerosi macrofagi a propria volta carichi di melanina.

Non rari sono però i casi di melanosarcoma "amelanotico", cioè con cellule tumorali praticamente prive di melanosomi citoplasmatici. Di solito, anche in questi casi, un'attenta ricognizione microscopica del preparato consente di individuare qualche cellula con pochi granuli di pigmento in sede citoplasmatica. Tuttavia, in casi dubbi, può essere utile confermare la diagnosi sulla base di colorazioni o reazioni istochimiche dotate di un certo grado di specificità (Masson-Fontana, dimostrazione immunoistochimica della proteina S 100).

Citologicamente le cellule dei melanomi possono essere rotonde o fusate, singole o in piccoli gruppi, ma la presenza di granuli citoplasmatici di melanina (nerastri o nero-verdastri) consente nella maggior parte dei casi una facile diagnosi citologica (fig. 3). Nei melanomi amelanotici i granuli possono essere assai rari e la diagnosi non facile.

1 Aac) connettivali

A prescindere da rari casi di istiocitoma (letteratura in Head 1990) e da un certo numero di linfomi rilevati nel cane, gatto e bovino, sulla cui descrizione torneremo a proposito dei tumori tonsillari, le neoplasie connettivali di più comune occorrenza a carico delle mucose oro-faringee degli animali sono fibromi, fibrosarcomi, epulidi fibromatose ed ossificanti nonché epulidi gigantocellulari. Si sottolinea, a questo proposito, che il termine di "epulide" è riservato alle neoplasie gengivali – solitamente benigne – che prendono origine dal margine libero degli alveoli dentari e

forse anche dal periodonzio. Comunque è escluso qualsiasi loro rapporto con i tessuti odontogenetici. La loro autentica natura neoplastica è messa in dubbio da alcuni studiosi.

Il *fibroma* delle mucose oro-faringee è poco frequente in tutte le specie animali domestiche e risulta addirittura assente nelle casistiche che si riferiscono ai suini. Si presenta nelle due varietà di fibroma duro e fibroma molle.

La prima dà luogo alla formazione di noduli e nodi sessili di diversa ampiezza, per lo più solitari, a superficie liscia e senza una sede preferenziale. La loro consistenza è elevata e, come può essere agevolmente accertato istologicamente, essa deriva dalla prevalenza di fasci collageni massicci e per lo più regolarmente orientati, tra i quali spiccano fibrociti a propria volta distribuiti con una certa regolarità.

Il fibroma molle presenta caratteristiche macroscopiche sensibilmente dissimili da quelle della varietà dura. All'esame istologico i suoi fasci collageni sono molto più esili e spesso discontinui. Ne risulta una sostanza fondamentale più lassa e diafana, talora simile a quella dei mixomi. I fibrociti sono di solito più voluminosi di quelli della varietà dura e presentano citoplasmi di forma fusata o stellata.

Citologicamente la diagnosi di fibroma non è agevole in quanto tale tipo di neoplasia tende a non fornire campioni dotati di un numero sufficiente di cellule per risultare diagnostici. In ogni caso, la presenza di cellule fusate di aspetto maturo, magari accompagnate da una componente amorfa costituita da sostanza fondamentale del connettivo, non è sufficiente per far diagnosi di fibroma.

Il *fibrosarcoma* del cavo oro-faringeo è assai più frequente del fibroma e si riscontra in particolare nel cane, gatto e pecora. Nel cane sembrano più colpiti il sesso maschile e le razze più pesanti, l'età è variabile (con una media intorno ai 7-8 anni) e mancano, come nei fibromi, ben definite sedi di predilezione nel cavo orofaringeo. Si tratta per lo più di formazioni nodose a larga base, erose in superficie, che possono superare i 4-5 cm di diametro e che comprimono e perfino infiltrano eventuali strutture ossee circostanti. Tuttavia le metastasi linfonodali e quelle a distanza non sono frequenti.

Nel gatto si ravvisano nel fibrosarcoma oro-faringeo particolarità sostanzialmente non dissimili da quelle menzionate per il cane. Non pare che nella eziopatogenesi di tale tumore abbia qualche parte il virus del sarcoma felino, come al contrario capita per la forma cutanea di questo tumore (Head 1990).

Nelle pecore di alcuni territori britannici (nord-est dello Yorkshire) sono stati descritte più volte fibrosarcomi gengivali, soprattutto in rapporto con le arcate mascellari e mandibolari. Ne conseguono deformazioni della base ossea circostante e qualche volta metastasi linfonodali, ma non metastasi a distanza. Detti tumori sembrano correlarsi al pascolo in brughiera per più anni, con continua assunzione alimentare di felce maschio (*Pteridium aquilinum*).

Nel fibrosarcoma oro-faringeo il reperto istologico appare riconducibile ad un unico modello, caratterizzato da intensa proliferazione fibroblastica e moderata sintesi di strutture fibrillari a livello di sostanza fondamentale (fig. 4). I fibroblasti appaiono tra loro difformi e sono forniti di un citoplasma più abbondante e basofilo di quello riscontrabile nei fibromi, inoltre presentano numerose mitosi.

Citologicamente i fibrosarcomi fanno parte dell'ampio gruppo di "neoplasie a cellule fusate" cui può essere dato un indice di atipia correlato al grado di malignità

(lieve, moderata, grave), ma che solitamente necessitano di un esame istologico per una precisa definizione (fig. 5).

L'*epulide fibromatosa ed ossificante* ricorre con elevata frequenza nel cane ed in particolare nella razza boxer nella quale può essere rilevata una predisposizione famigliare allo sviluppo, in forma multipla, di tali neoplasie. Altre razze canine brachicefaliche, es. i Boston terriers, sono colpite con discreta frequenza, quantunque ben lontana da quella rilevata da Brodey (1960) nei boxers degli U.S.A., nei quali è stato individuato un 30% di casi positivi dopo i 5 anni di età.

Questo tipo di epulide è stato riscontrato occasionalmente nel gatto, bovino e pecora.

Nel cane, dove è stato possibile condurre osservazioni statistiche di notevole ampiezza, le sedi di prevalente sviluppo dell'epulide fibromatosa ed ossificante sono, in ordine decrescente, le mucose gengivali dei molari superiori, di quelli inferiori, dei canini ed infine degli incisivi. Sia le epulidi solitarie che quelle multiple si presentano come proliferazioni nodulari-nodose consistenti, di dimensioni variabili, ben rilevate, talora perfino peduncolate che, nelle forme più rigogliose (boxer), assumono un aspetto carnoso e possono superare l'altezza delle corone dentarie interferendo con la prensione e masticazione del cibo. Comunque, la superficie esterna di tali neoformazioni appare in genere liscia, pur potendo talvolta presentare erosioni ed infezioni superficiali.

Sul piano istologico, tre sono le componenti tissutali che caratterizzano tale tipo di neoplasia: una massa centrale di tessuto connettivo fibroso denso, la inclusione in questa di trabecole osteoidi ed ossee, un epitelio di rivestimento ispessito ed assai iperplastico in profondità (fig. 6). In superficie, detto epitelio può apparire eroso e, comunque, presenta spesso focolai di infezione post-traumatica nel suo spessore ed infiltrati di cellule infiammatorie nella lamina propria sottostante.

Per quanto concerne l'iperplasia degli strati più profondi dello stesso epitelio, essa si esprime con la formazione di prolungamenti e zaffi che penetrano nella lamina propria e talvolta vi si anastomizzano, dando luogo ad un reticolato di aspetto labirintico nelle cui maglie sono compresi bottoni e papille connettivali in varia guisa ramificati. Quando la proliferazione degli strati profondi dell'epitelio di rivestimento (basale e spinoso) prevale sulle altre componenti (fig. 7), si parla di una varietà "acantomatosa" del tumore che, pur essendo anch'essa benigna, può produrre deformazioni della base ossea sottostante e recidivare in casi di ablazione non del tutto completa della neoplasia.

L'*epulide gigantocellulare* è una rara neoformazione gengivale, riscontrata nel cane, gatto e bovino. Per lo più rappresentata da noduli e nodi gengivali solitari, si fa riconoscere istologicamente per la presenza di uno stroma connettivale lasso, ricco di capillari ematici neoformati ed ectasici nonché di cellule giganti multinucleate (fig. 24). Se sussistono ancora dubbi sulla appartenenza della epulide fibromatosa ed ossificante al novero dei veri tumori, tali perplessità sono ancora più forti per la forma gigantocellulare, che alcuni trattisti chiamano, senza mezzi termini, "granuloma gengivale a cellule giganti" (Head 1960).

Citologicamente dalle epulidi, che sono assai compatte e con abbondante componente connettivale fibrosa, si ottengono prelievi poveri di cellule e quindi inadeguati per la diagnosi citologica.

Del *tumore a cellule granulose*, chiamato anche "mioblastoma a cellule granulari", sono stati descritti rari casi nei carnivori domestici, con localizzazione linguale (Giles *et al.* 1974; osservazione personale) e gengivale nel gatto (Gorlin *et al.* 1959). Solo quest'ultimo caso ha evidenziato una crescita infiltrante in quanto il tumore si è esteso alle cavità nasali ed è recidivato dopo exeresi.

Istologicamente si tratta di una neoplasia costituita da piccoli gruppi di cellule ad ampio citoplasma granulare acidofilo, limiti indistinti e piccoli nuclei centrali od eccentrici. I gruppi sono sostenuti da una evidente trama connettivale e possono spingersi a ridosso dell'epitelio di rivestimento (fig. 25).

Indagini istochimiche elementari hanno dimostrato che i granuli citoplasmatici sono PAS-positivi, Alcianofili, ma non metacromatici al bleu di Toluidina.

L'origine delle corrispondenti cellule non è ancora nota.

1Ab) Tumori dell'apparato dentario (odontogenetico)

Derivano da abbozzi embrionali e da strutture evolutive (anche disontogenetiche) comunque connesse con la formazione del dente, quali lamina dentaria, organo dello smalto, abbozzi di papille dentarie, cisti da ritenzione dentaria ecc. Sono rari negli animali domestici e pressoché sempre benigni, anche se in certi casi possono produrre ampie deformazioni, escavazioni e distruzioni della base ossea mascellare o mandibolare. Per alcuni di essi si dubita trattarsi di vere neoplasie.

L'*ameloblastoma (adamantinoma)* è stato segnalato in cavalli, bovini, cani e gatti di diversa razza ed età. Si presenta per lo più come un rigonfiamento duro delle arcate dentarie, a carattere deformante locale, alcune volte situato a livello dei molari (specialmente cavalli), oppure a livello degli incisivi (specialmente bovini), altre volte è distribuito senza un'evidente prevalenza (cane e gatto). All'interno delle tumefazioni, entro escavazioni ossee per lo più concamerate, si notano masse di tessuto neoplastico di aspetto da gelatinoso a simil-cartilagineo, a propria volta ospitanti piccole cisti sierose.

All'esame istologico, il tessuto neoplastico risulta costituito da lobature (ameloblastomi di tipo follicolare) oppure trabecolature (ameloblastoma di tipo plessiforme), in varia guisa ramificate nello stroma connettivale, ciascuna di esse delimitata esternamente da epitelio cilindrico dello smalto e contenente un fitto reticolo di cellule stellate, che è spesso scavato da cisti otticamente vuote, provviste (a. di tipo adenomatoso), o meno, di un proprio rivestimento epiteliale (figg. 8 e 9). In alternativa od in associazione alla presenza di cisti, il reticolo centrale può includere, specie nella forma follicolare dell'ameloblastoma, "nuclei" di metaplasia squamosa o addirittura "perle cornee" (ameloblastoma di tipo squamoso). Lo stroma fibroso è per lo più scarso e non partecipa alla proliferazione neoplastica.

Il *tumore odontogenetico epiteliale calcificante* è un altro raro tipo di tumore dentario del cane e del gatto. A prescindere dalla denominazione alquanto complessa, sembra trattarsi di un'altra varietà di ameloblastoma, nella quale isole di epitelio dello smalto contengono depositi di sostanza amiloide e precipitati calcarei. Più raramente, depositi di sostanza amiloide e precipitati calcarei si trovano anche nello stroma connettivale (Barker *et al.* 1993).

Il *fibroma ameloblastico* è un tumore misto che si sviluppa in sede intraossea, a partire dalle gemme dentarie, coinvolgendone sia la componente ectodermica (epi-

telio dello smalto) che quella mesenchimale (connettivo della papilla dentaria). Si riscontra occasionalmente in giovani bovini e gatti ed insorge sia a livello degli incisivi che dei canini o dei molari. Si caratterizza istologicamente per la presenza di esili lobature ameloblastiche (contenenti rare piccole cisti) immerse in un abbondante stroma fibromatoso.

L'*odontoma ameloblastico* è un altro tipo di tumore misto, che si differenzia dal fibroma amelobalstico in quanto contiene lamine e masse di dentina nonché eventualmente anche lamine e masse di smalto. Tale neoplasia è stata identificata nelle ossa mascellari e mandibolari di giovani equini, bovini e cani.

L'*odontoma complesso* e *l'odontoma strutturato* sono neoformazioni più simili a malformazioni che a veri tumori. Esse comprendono tutte le diverse strutture dentarie, assemblate in modo disordinato ovvero disposte come nei denti normali. In quest'ultimo caso si individuano nella massa tumorale abbozzi di piccoli denti (denticoli), talora in numero considerevole. Pochi casi di tali tumori sono stati descritti nelle ossa mascellari e mandibolari di equini e bovini, ancora più rari i riscontri in altre specie animali.

Il *cementoma*, chiamato anche fibroma cementante, si riscontra occasionalmente in rapporto con le radici o con il colletto dentario dei premolari degli equini. Si tratta di masse grigiastre. Di consistenza pitrea, completamente incluse nelle ossa mascellari e mandibolari ovvero adese ai colletti dentari e perciò molto sporgenti. Le più grosse inducono cospicue deformazioni ossee e facciali.

All'esame istologico rivelano una esile trama connettivale soverchiata da grossolane trabecolature di un tessuto simil-osseo abbondantemente calcificato, ma secondo linee di apposizione molto irregolari, con lacune di forma allungata non corrispondenti ai canali di Volkman del sistema haversiano.

È dubbio che si tratti di veri tumori. Secondo Gorlin *et al.* (1963) si tratterebbe piuttosto di fenomeni di *ipercementosi*.

Per quanto riguarda l'esame citologico di tutte queste neoplasie, mancano in veterinaria e nella nostra esperienza dati certi, tuttavia riteniamo che sia abbastanza difficile ottenere campioni sufficientemente cellulari, ancora una volta a causa della natura compatta delle lesioni. Nel caso si ottengano campioni significativi, la frequente commistione fra strutture epiteliali e connettivali non facilita la diagnosi citologica.

1Ac) Tumori tonsillari

Sono rappresentati soprattutto da carcinomi squamosi e linfomi.

Il *carcinoma squamoso* è relativamente frequente nel cane, non altrettanto nel gatto, raro in altre specie animali.

Per quanto concerne il cane, è stato più volte rilevato che i soggetti che vivono in grandi città industriali, come Londra, Philadelphia, Edimburgo ecc. sono a rischio e presentano di fatto una elevata prevalenza di casi (Withers 1938, Cohen *et al.* 1964 ecc.), mentre in aree rurali i riscontri positivi sono rari. Comunque, non sembra sussistere alcuna predisposizione di razza, mentre per quanto concerne il sesso, i maschi risultano colpiti nel rapporto di 2:1. Anche per l'uomo, alcune statistiche menzionano una maggiore prevalenza di tale tumore nel maschio (Parkhill 1968).

Sempre nel cane, specie che annovera una consistente massa di dati, all'esame

macroscopico la neoplasia risulta per lo più unilaterale (anche se l'esame istologico può rivelare lesioni iniziali pure in sede controlaterale). Comunque, la tonsilla destra sembra più spesso colpita (22 casi, contro gli 11 della sinistra nella casistica di Cotchin, 1954).

In una minore percentuale di casi il tumore è bilaterale, anche se di volume ineguale tra un lato e l'altro.

Da un punto di vista macroscopico, il lato colpito (uno od entrambi) presenta una massa irregolare ed eventualmente anfrattuosa di colore grigiastro variegato che riempie la fossa tonsillare od anche largamente deborda in faringe, fino a creare, nei casi più avanzati, un serio ostacolo al passaggio del bolo alimentare ed alla respirazione. La suddetta massa appare piuttosto consistente al tatto ed al taglio e può includere aree necrotiche, emorragie ecc.

Metastasi linfonodali omo- o bilaterali sono frequenti e soprattutto i linfonodi perifaringei risultano inizialmente coinvolti. Successivamente, altri gruppi di linfonodi vengono cointeressati: i sottomadibolari, i parotidei, i cervicali ecc. Talora la tumefazione dei linfonodi colpiti supera in volume quella del tumore primario.

Non mancano metastasi a distanza (polmonari, epatiche, spleniche, ossee) ma il decorso della malattia viene spesso troncato dall'eutanasia in relazione al'insorgenza di gravi disturbi respiratori e della deglutizione nei casi ad evoluzione avanzata del tumore.

Sul piano istologico, si tratta di un tipico carcinoma squamoso che si sviluppa dall'epitelio pavimentoso stratificato che riveste la superficie tonsillare, le cripte e la fossa tonsillare. La crescita neoplastica si esprime sotto forma di isole e cordoni di cellule spinose che, accompagnate da tessuto connettivo, in varia guisa compenetrano le normali strutture dell'organo (soprattutto follicoli ed aree parafollicolari) (fig. 10). Al centro delle più voluminose isole di cellule neoplastiche possono talvolta figurare ben strutturate "perle cornee" ovvero anche aree di necrosi.

L'invasione della tonsilla da parte del tumore crea suggestive mescolanze di cellule neoplastiche e tessuto linfatico scompaginato, che conferiscono al reperto istologico di tale carcinoma squamoso una fisionomia del tutto particolare. In mancanza di "perle cornee", il tumore presenta un aspetto meno definito che giustifica in oncologia umana l'esistenza della variante "linfoepitelioma", attualmente non considerata in oncologia veterinaria.

A carico dei linfonodi regionali interessati da metastasi è rilevabile una più netta separazione tra ammassi di cellule neoplastiche e strutture linfatiche preesistenti.

Forme solitarie di *linfoma* vengono raramente riscontrate a carico delle tonsille del cane e del gatto, molto più spesso tali organi sono coinvolti nel quadro di linfomatosi sistemiche, contemporaneamente ad altre strutture del sistema linfatico (linfonodi, milza, fegato, placche linfatiche intestinali, timo ecc.). Soggetti di tutte le età possono essere colpiti, anche se la maggiore prevalenza spetta agli adulti ed anziani.

Come avviene anche per i carcinomi squamosi tonsillari, la lesione è più spesso unilaterale e si manifesta sotto forma di un ingrossamento uniforme, a superficie liscia, colore variabile dal bianco-grigiastro al grigio-roseo, ma la consistenza è ridotta e la superficie di taglio risulta di aspetto linfoide/cerebroide.

Istologicamente, le tonsille colpite appaiono invase da compatti ammassi di cellu-

le rotonde che, a seconda dello stadio di sviluppo della neoplasia, attenuano e progressivamente cancellano le normali strutture preesistenti. In alcune aree tali cellule si spingono a ridosso dell'epitelio di rivestimento e sono rilevabili nello spessore di questo mentre lo attraversano per raggiungerne la superficie (fig. 26).

Nella sua forma più avanzata, il linfoma tonsillare presenta anche aree di necrosi commiste, o meno, ad emorragie.

Soprattutto nel bovino e nel gatto, l'infiltrazione cellulare neoplastica si estende talvolta dalla tonsilla alle vicine strutture della faringe (mucosa, epiglottide, ghiandole salivari ecc.). I linfonodi regionali possono essere a propria volta interessati e presentare aspetti di invasione neoplastica non dissimili da quelli rilevati in sede tonsillare.

Citologicamente, tra i tumori delle tonsille, a parte i carcinomi squamosi già trattati in questo capitolo, hanno un certo valore i linfomi. La diagnosi citologica di linfoma si basa sul reperto di una popolazione uniforme di cellule linfoidi immature che manifestano più o meno evidenti caratteri di malignità.

1Ad) Tumori delle ghiandole salivari

I tumori delle ghiandole salivari sono in generale poco comuni nelle specie animali domestiche. Ciò vale in particolare per quelli delle ghiandole salivari minori (disseminate nella cavità oro-faringea) che sono più rari di quelli che colpiscono le ghiandole salivari principali e specialmente la parotide. Ne sono coinvolti, di solito in età avanzata, cani, gatti, ruminanti ed equini. I maligni sono più frequenti dei benigni nel cane (rapporto di 2:1) e figurano quasi da soli nel gatto (MacVean *et al.* 1978), mentre da un punto di vista della tipologia quelli epiteliali soverchiano di gran lunga quelli mesenchimali.

Un'altro aspetto che caratterizza i tumori delle ghiandole salivari è che, analogamente a quanto succede per la mammella, in una parte degli adenomi e dei carcinomi sono compartecipi anche cellule mioepiteliali, capaci di sdifferenziarsi e ridifferenziarsi in senso mixoide o condroide, e talora perfino cellule del connettivo, che possono dare luogo a componenti fibromatose o francamente sarcomatose delle neoplasie considerate. Si parla, in questi casi, di tumori "misti" (o pleomorfi), rispettivamente benigni e maligni. Oltre ai misti, si riconoscono casi di adenomi e carcinomi semplici, tumori epidermoidi e muco-epidermoidi, un tumore c.d. acinoso ed ancora un carcinoma indifferenziato.

L'*adenoma semplice* è molto raro ed è stato segnalato praticamente solo in cani anziani (ghiandola sottomandibolare e ghiandole minori). Si tratta di noduli ben circoscritti che all'esame istologico presentano cellule di origine e organizzazione tipicamente duttali.

L'*adenocarcinoma semplice* è stato ripetutamente segnalato nel gatto e nel cane (per lo più soggetti anziani), mentre è decisamente raro in altre specie. Dà luogo a voluminose tumefazioni dell'area interessata (sottomandibolare, parotidea, sottolinguale, faringea ecc.) ed eventuali metastasi linfonodali, ossee o di organi interni.

Da un punto di vista istologico, sono note varietà duttali (di aspetto tubulare o papillare, più raramente cistico) (fig. 11) e varietà trabecolari (cordoni solidi) della neoplasia, ma più frequenti sono i casi in cui tali aspetti figurano combinatamente. Non mancano isolati reperti di adenocarcinoma mucinoso.

Sul piano citologico si segnala una notevole eterogeneità nel grado di atipia cellulare, nel numero delle mitosi e nell'attitudine invasiva che variano non solo da caso a caso, ma anche tra aree diverse della stessa neoplasia. Le metastasi linfonodali, ossee e degli organi interni (polmoni, reni, cuore, encefalo) sono piuttosto precoci.

L'*adenoma misto* (pleomorfo) è molto raro. Un caso sicuro è stato descritto da Head (1976) nella ghiandola sottomandibolare di un cane. Sua caratteristica distintiva è la commistione di elementi epiteliali di origine duttale (in particolare cellule spinose) con cellule mioepiteliali e relative differenziazioni in senso mixoide e condroide, senza sconfinamenti verso reperti atipici. Nel contesto del tessuto mixoide e condroide possono emergere, verosimilmente per fenomeni di metaplasia, anche spicole ossee.

L'*adenocarcinoma misto* (pleomorfo) è poco frequente, pur essendo stato ripetutamente descritto in equini, ruminanti, cani e gatti. Sono colpiti per lo più soggetti adulti ed anziani, sia maschi che femmine. Le ghiandole parotide e sottomandibolare risultano più a rischio, ma qualche caso è stato segnalato anche a carico delle ghiandole salivari minori del faringe. Il tumore presenta di solito dimensioni considerevoli e il giudizio di malignità emerge sia all'esame istologico (ed in particolare dal grado di atipia della componente epiteliale del tumore) che dal riscontro di metastasi nei linfonodi regionali, per altro di non comune occorrenza.

L'esame istologico pone in evidenza reperti che a grandi linee non sono del tutto divergenti da quelli dell'adenoma misto.

Si rileva la attesa commistione di elementi epiteliali, di cellule mioepiteliali e di aree di tessuto mixoide, condroide ed eventualmente anche osseo, ma è soprattutto la componente derivata dagli epiteli duttali e ghiandolari a caratterizzare il quadro complessivo in senso maligno, essendo contraddistinta da reperti elementari di adenocarcinoma, carcinoma epidermoide e/o carcinoma indifferenziato.

Le mitosi a partenza dalle cellule epiteliali e mioepiteliali neoplastiche possono essere frequenti, ma si deve tenere presente che esse non mancano neppure nei rari casi di adenomi misti più sopra riportati.

Tumori epidermoidi e *muco-epidermoidi*, per altro comuni in oncologia umana, sono stati raramente descritti in patologia veterinaria e per lo più solo nel cane e nel gatto. Colpiscono prevalentemente le ghiandole salivari maggiori di soggetti anziani, possono essere sia benigni che maligni ed in quest'ultimo caso metastatizzare ai linfonodi regionali e talvolta anche agli organi interni (polmone e fegato).

Sul piano istologico sono riconoscibili per la presenza di ammassi e cordoni di cellule spinose, in vario grado sdifferenziate e – rispettivamente – per la commistione di questi con strutture ghiandolari di tipo mucinoso. In entrambe le forme, pur dovendosene ipotizzare l'origine dagli epiteli duttali (in tutto od almeno in parte), i fenomeni di cheratinizzazione e soprattutto la formazione di "perle cornee" sono poco rappresentati.

Non mancano, in alcuni casi, aree di proliferazione mioepitelioide ed eventuali metaplasie condroidi, che li pongono al confine con le forme miste.

I tumori schiettamente epidermoidi, cioè privi di strutture ghiandolari mucose, sono di fatto assimilabili ad acanto-cheratomi o, se maligni, a carcinomi spinocellulari (squamosi).

Il *tumore acinoso* è piuttosto comune nel cane, ma è stato riscontrato in rari casi

anche nel cavallo e bovino. Nel cane colpisce più spesso le parotidi di soggetti anziani. Pur risultando invasivo e potendo raggiungere dimensioni considerevoli, cresce lentamente e raramente dà luogo a metastasi nei linfonodi regionali.

Da un punto di vista istologico è fatto derivare da strutture ghiandolari sierose (Head 1990) ed infatti le sue cellule poligonali, pur apparendo chiare o con un citoplasma finemente granuloso, non si colorano con i metodi PAS, Alcian bleu e Mucicarminio. Pertanto non possono confondersi con elementi a secrezione mucosa o mucoide.

Dette cellule possono presentarsi raccolte sia in strutture simil-ghiandolari (acinose) che in cordoni solidi, delimitati da fibrille reticolari ed eventualmente da fasci di connettivo fibroso, mentre non sempre sono assenti le cellule mioepiteliali. Nel loro insieme conferiscono alla neoplasia il tipico aspetto di un tumore "a cellule chiare" (fig. 12).

Il *carcinoma indifferenziato* è un altro tumore delle ghiandole salivari scarsamente rappresentato negli animali (cane, bovino, pecora). Stranamente, nei ruminanti è risultata coinvolta sempre la parotide, nel cane invece le ghiandole sottomandibolari, sottolinguali e faringee (con esclusione della parotide). Tutti gli animali colpiti erano di età adulta od avanzata.

Si tratta ovviamente di un tumore invasivo e, spesso, metastatizzante ai linfonodi ed eventualmente al polmone e fegato, come la sua struttura istologica e citologica fa agevolmente comprendere: cellule epiteliali da rotonde a fusate (con scarso citoplasma e numerose mitosi) riunite in ammassi irregolari, quest'ultimi delimitati da connettivo stromale. Nel contesto dei suddetti ammassi, piccoli gruppi di cellule tumorali appaiono circondati da fibrille reticolari a formare minuti lobuli, mai di aspetto acinoso ghiandolare.

Citologicamente i tumori delle ghiandole salivari sono caratterizzati da gruppi di cellule coesive, che depongono per un'origine epiteliale del campione, con segni di malignità progressivamente variabili dalle forme adenomatose a quelle adenocarcinomatose. Reperti di metaplasia squamosa sono evidenti nelle varianti epidermoidi, mentre una componente di cellule di aspetto fusato può essere notata nelle forme miste.

I *tumori del connettivo* delle ghiandole salivari risultano ancora più rari di quelli epiteliali/mioepiteliali. Head non ne cita alcuno, che meriti attenzione, nelle sue trattazioni del 1976 e 1990.

1B) Tumori dell'esofago, dei prestomaci e della *pars oesophagea* dello stomaco

1Ba) Tumori della mucosa

1Baa) epiteliali

Il *papilloma squamoso* dell'esofago è frequente solo nel bovino, insorgendo prevalentemente nel tratto distale di tale organo in soggetti piuttosto giovani: il 55% dei casi studiati da Jarrett (1980) è stato trovato in bovini di età inferiore ai 2 anni ed il 64% in bovini di età inferiore ai 3 anni. Non sono state individuate predisposizioni di razza, ma soltanto di area geografica, alcuni territori di pascolo risultando effettivamente a rischio, com'è stato constatato in Scozia, alcune valli del Kenya,

Brasile ecc. È necessario inoltre rilevare che nei soggetti colpiti erano spesso presenti carcinomi squamosi, ancora in sede esofagea, e papillomi/angiomi in sede vescicale. Ciò postula una responsabilità delle essenze vegetali presenti nei territori a rischio e soprattutto delle felci (*Pteridium aquilinum*) che contengono numerosi metaboliti ad azione cancerogena, tra i quali spicca l'aquilide A o ptaquiloside (Hironi *et al.* 1984). Inoltre, poiché nei papillomi squamosi del bovino, compresi quelli cutanei, è costante la presenza di papillomavirus o di antigeni ad essi correlati, è stata ipotizzata una convergenza di più fattori oncogeni alla base dei suddetti tumori (Head 1990).

La fisionomia macroscopica ed i reperti istologici dei papillomi squamosi esofagei del bovino concidono largamente con quelli dei papillomi squamosi oro-faringei, trattandosi comunque di lesioni di aspetto e sviluppo alquanto variabili, da isolate a multiple, da sessili a peduncolate, da lisce ad estremamente digitate e sfrangiate ecc. Istologicamente, al confine tra strato malpighiano e strato squamoso, nel nucleo di cheratinociti rigonfi ed idropici, sono spesso rilevabili tenui corpi inclusi basofili, che alle prove immunoistochimiche mostrano di contenere gli antigeni di gruppo dei papillomavirus.

Negli stessi bovini più sopra considerati è possibile il riscontro di papillomi squamosi anche in sede ruminale e soprattutto sulla mucosa del sacco dorsale (parte anteriore); negli ovini di aree geografiche almeno in parte coincidenti con quelle ritenute a rischio per i bovini manca il riscontro di papillomi esofagei ed è invece il rumine, in prevalenza a livello di mucosa dei pilastri, ad essere talvolta colpito. I relativi reperti macromicroscopici per lo più differiscono da quelli dei bovini ed infatti si tratta prevalentemente di fibropapillomi.

L'eziopatogenesi dei papillomi squamosi dell'ovino parrebbe ricalcare quella ipotizzata per i bovini, anche se la minore evidenza di infezioni da papillomavirus e la minore concomitanza di tumori vescicali lascia ancora qualche dubbio.

Nell'esofago del cane non sono segnalati papillomi squamosi e rarissimi sono quelli repertati nel gatto. Pure negli equini e nei suini manca il riscontro di tali papillomi, sia a carico dell'esofago che della *pars oesophagea* dello stomaco.

Contemporaneamente al ritrovamento di papillomi squamosi, va segnalata nel tratto gastro-esofageo di bovini ed ovini la non rara presenza di *fibropapillomi*. Questi ultimi insorgono prevalentemente nella doccia esofagea dei bovini e sui pilastri del rumine degli ovini, ove per altro possono svilupparsi, come più sopra già precisato, anche dei papillomi squamosi. I fibropapillomi possiedono spesso un volume considerevole (diversi cm di diametro), superficie liscia, colore biancastro e larga base di impianto sulla mucosa. Possono conglomerarsi a grappolo. Sono piuttosto consistenti.

In superficie di taglio mostrano un aspetto lardaceo compatto e, all'esame istologico, evidenziano una massa centrale fibro-densa verso la quale l'epitelio di rivestimento, complessivamente ispessito, invia propaggini basi-spinose che frequentemente ramificano e si anastomizzano tra loro strutturandosi in forma di grossolana rete.

Anche con i più opportuni metodi di indagine (immunoistochimica, microscopia elettronica, ibridizzazione *in situ*) non è possibile dimostrare la responsabilità di papillomavirus nei confronti di tali neoplasie. Perciò la loro eziologia rimane oscura.

Nelle aree geografiche a rischio di papillomi si riscontrano anche – come in precedenza accennato – numerosi casi di *carcinoma squamoso* dell'esofago e del rumine nei bovini adulti ed anziani e qualche caso dello stesso tumore nel rumine ed altri prestomaci degli ovini appartenenti alle stesse classi d'età.

Detti carcinomi sono unici o multipli e possono raggiungere nel rumine dimensioni considerevoli, anche di alcune decine di cm. La contemporanea presenza di papillomi e carcinomi squamosi nel tratto digerente prossimale degli stessi individui postula chiaramente la ipotesi che: a) i papillomi riconoscano fattori causali (tutti o parte) in comune con i carcinomi; b) i carcinomi possano talora derivare da un'ulteriore trasformazione neoplastica dei papillomi, oltre che svilupparsi fin dall'inizio con caratteristiche proprie (Jarrett 1980).

Comunque insorti, i carcinomi squamosi dei ruminanti mostrano una invasività non elevata e solo per una certa percentuale di casi (20-40%) danno luogo a metastasi, in prevalenza a carico dei linfonodi regionali, più raramente al fegato e polmoni. Tuttavia i casi clinici più avanzati possono essere accompagnati da propagazione tumorale intratoracica e peritoneale per continuità e per contiguità (Galati 1959).

Nei carnivori di età matura od anziana i carcinomi dell'esofago non sono frequenti, anche se Cotchin (1959) ne ha riscontrato una certa prevalenza nel gatto, quanto meno nell'area di Londra. Il tratto esofageo preferibilmente interessato è quello intermedio (corrispondente all'entrata del petto), che in presenza di tale patologia lascia riconoscere un ispessimento parietale "a manicotto" della lunghezza di una decina di cm. All'apertura, la mucosa del tratto colpito mostra irregolari proliferazioni tessutali, per altro spesso ulcerate. Metastasi possono manifestarsi, anche abbastanza precocemente, ai linfonodi cervicali caudali, mediastinici e bronchiali, nonché al polmone, milza, reni, tiroide ecc.

Circa l'eziologia dei carcinomi dell'esofago dei carnivori, fattori chimici, ovviamente diversi dai metaboliti della felce maschio, sono stati presi in considerazione. In particolare si pensa ad un intervento combinato di micotossine e nitrosamina, simile a quello ipotizzato per gli analoghi tumori dell'uomo (Head 1990).

Negli equini l'esofago è raramente sede di papillomi o di carcinomi squamosi, non così la *pars oesophagea* dello stomaco, dove – sia nel passato che alla luce di indagini più recenti – le forma maligna sopra accennata ha rivelato una prevalenza non trascurabile, che Hertsch e Eidt (1976) stimano attorno al 5% di tutti i tumori degli equini. Si tratta di voluminose masse brunastre, da papilliformi a verrucose, con aspetto di cavolfiore (in parte ulcerate), che invadono massivamente il lume gastrico, ma che d'altra parte si approfondano nella parete gastrica conferendole aspetto calloso ed uno spessore che può raggiungere i 10 cm. Il tumore può emergere sulla sierosa dello stomaco estendendo il suo interessamento alla superficie degli organi vicini (fegato, milza, diaframma), come pure può metastizzare per via linfatica (linfonodi gastrici) ed ematica (fegato, reni, polmone ecc.).

Per quanto concerne la sua eziologia, alcuni studiosi che si sono interessati al problema (Tennant *et al.* 1982) tendono ad escludere relazioni dirette con le frequenti parassitosi gastriche degli equini (gasterofili, habronemi ecc.), ritenendo più probabile una genesi polifattoriale, cui potrebbero non essere estranei carcinogeni endogeni ed esogeni che agiscano su un substrato epiteliale iperplastico, questo sì indot-

to da precedenti lesioni parassitarie (Shefstad 1978).

In tutte le specie animali considerate, i carcinomi squamosi del canale digerente prossimale presentano una struttura istologica comparabile: si tratta di ammassi e cordoni di elementi spinocellulari a vario grado di sdifferenziazione, che tendono a compenetrare i diversi piani parietali dei tratti interessati, e ciò sia in direzione luminale che verso la superficie sierosa. La cheratinizzazione dei suddetti ammassi e cordoni è piuttosto scarsa e pertanto poco rappresentato risulta il reperto istologico di "perle cornee" nel loro contesto.

1Bab) melanocitari

Rari *melanomi* e *melanosarcomi* sono stati descritti nel tratto esofageo di cavalli a mantello grigio e nei prestomaci dei bovini (Lindt 1970).

1Bac) connettivali

Tra i tumori connettivali del tratto gastro-esofageo degli animali domestici, più comuni ed interessanti sono quelli associati al ciclo evolutivo del nematode *Spirocerca lupi* nel cane. Il parassita adulto (3-8 cm di lunghezza, corpo di colore rossastro) si localizza di solito nel segmento intratoracico dell'esofago formando uno o più nodi parassitari concamerati, di 1-5 cm di diametro, che sporgono abbondantemente nel lume del viscere. Ne sono colpiti cani di tutte le aree geografiche del mondo e di età assai variabile, ma certamente più esposti sono quelli della fascia tropicale e dei territori extra-urbani dei paesi sottosviluppati (prevalenza 10-100%).

In una percentuale di cani parassitati che è a sua volta variabile, ma che può essere compresa nei limiti dell'1-15%, i nodi parassitari evolvono in senso neoplastico. La trasformazione neoplastica dei nodi parassitari può manifestarsi abbastanza precocemente, nel senso che cani di 1 anno di vita possono già presentare il tumore esofageo (ma più spesso i soggetti colpiti da neoplasia oscillano attorno ad una media di 7 anni). Tale periodo si restringe ulteriormente se si calcola che, anche a fronte di un'infestazione neonatale, difficilmente le larve migranti del parassita raggiungono l'esofago prima dei 5-6 mesi d'età.

Il tumore è costitutito da voluminose ed irregolari masse nodose di colore biancogrigiastro, sporgenti nel lume dell'esofago, assai consistenti, che al taglio (talora difficile per la inclusione di tessuto osseo metaplastico), risultano solide e di aspetto lardaceo. Parassiti adulti possono essere parzialmente riconoscibili sulla superficie esterna od al taglio di dette formazioni, ma talora non se ne rinviene traccia in tutto il contesto del tumore.

L'esame istologico evidenzia reperti per lo più riferibili ad un *fibrosarcoma*, talora con le già accennate metaplasie ossee (o soltanto cartilaginee), talora con distinte aree di tipo osteo- o condrosarcomatoso. Più raramente l'intera massa tumorale riveste il carattere di un vero osteosarcoma o condrosarcoma.

Le metastasi sono frequenti (10-50% dei casi di neoplasia) ed interessano non solo i linfonodi regionali (in particolare bronchiali), ma spesso anche diversi organi, quali soprattutto polmoni, pleure, fegato, milza, reni ecc.

Nei casi ormai rari di *leucosi enzootica* dei bovini adulti, capita talvolta il reperto di infiltrati e nodi poco consistenti e di colore biancastro nello spessore delle pareti

dei prestomaci. Le corrispondenti tumefazioni, più spesso sporgenti verso il lume del rumine che verso la sierosa, appaiono spesso traumatizzate dal foraggio, erose, od anche profondamente ulcerate, in superficie. Al taglio, presentano struttura compatta ed aspetto cerebroide.

In sede subsierosa i linfonodi regionali risultano ingrossati, talora considerevolmente, e presentano esteriormente ed al taglio gli stessi aspetti macroscopici delle lesioni parietali. Altri visceri e gruppi di linfonodi sono coinvolti ed, anzi, presentano di norma lesioni assai più evidenti.

All'esame istologico ed anche a quelli citologici, le lesioni più sopra menzionate rivelano una massiccia infiltrazione di linfociti, da maturi a variamente immaturi (prolinfociti, linfoblasti), ed eventualmente di blasti reticolari.

Ovviamente, le lesioni caratterizzate da dissociazione delle tonache muscolari possono indurre fenomeni di atonia e timpanismo e conseguenze analoghe possono causare le infiltrazioni linfocitarie che occasionalmente comprimono il nervo vago (sindrome di Hoflund).

Di minore rilievo sono alcuni casi di *lipoma, fibroma* e *sarcoma fusocellulare* della parete eofagea del bovino e dell'equino, come pure alcuni casi di *lipoma, fibroma, mixoma* e *condroma* della parete dei prestomaci del bovino, pure questi descritti in dettaglio nella letteratura del passato.

Fra i tumori delle mucose esofago-gastriche, una diagnosi citologica in vita può essere raggiunta con metodiche di prelievo per spazzolamento sotto guida endoscopica. Tali metodiche consentono un certo successo diagnostico nel caso dei tumori epiteliali (carcinomi squamosi in particolare) e dei linfomi.

1Bb) Tumori della tonaca muscolare

I *leiomiomi* dell'esofago non sono rari nel cane, piuttosto inconsueti – invece – nel bovino e nell'equino.

Nel cane ricorrono soprattutto nell'età avanzata (12,5 anni nella media dei colpiti, secondo Head 1990), senza predilezioni di razza, ma con decisa prevalenza dei maschi rispetto alle femmine. Il tratto più frequentemente interessato è quello distale, in vicinanza o in corrispondenza del cardias. A monte l'esofago è per lo più dilatato ed ipertrofico.

All'esame macroscopico si presentano come masse tondeggianti e liscie, per lo più solitarie, inserite nella continuità della tonaca muscolare esofagea, di solito più sporgenti verso l'avventizia che verso il lume del viscere. Al taglio rivelano elevata consistenza, struttura compatta e colore bianco-roseo. Istologicamente sono costituiti da fibrocellule muscolari liscie, assai simili a quelle normali, ma distribuite in fasci disordinati ed irregolarmente orientate.

2) TUMORI PRIMARI DEL CANALE DIGERENTE DISTALE

I tumori del tratto gastro-enterico degli animali domestici sono stati considerati, fino a non molti anni fa, poco comuni o addirittura rari. Negli anni più recenti è stato registrato, anche nella casistica del nostro Istituto, un sensibile aumento di tale tipo di patologia in particolare nei piccoli animali. Uno dei fattori responsabili di

tale aumento può essere individuato nell'utilizzo di mezzi diagnostici sempre più sofisticati e sensibili, quali in particolare l'endoscopio a fibre ottiche, in grado di fornire diagnosi precoci e precise a livello di due importanti settori del tubo digerente e cioé lo stomaco e l'ultimo tratto intestinale (colon e retto).

L'esame di biopsie prelevate per via perendoscopica rappresenta una tappa decisiva nella diagnosi in vita di tumori gastrici e colon-rettali. Anche se recenti studi hanno dimostrato una ottima affidabilità diagnostica di tale esame (Van der Gaag 1988), bisogna ricordare la non rara possibilità di risultati falsi negativi. Ciò dipende dalle piccole dimensioni dei campioni che tra l'altro non permettono una adeguata valutazione degli strati più profondi delle pareti dei visceri. A questo riguardo va rammentato che, non raramente, gli adenocarcinomi mostrano la tendenza ad invadere e ad espandersi negli strati profondi della parete con scarso interessamento mucosale (fig. 27).

Un'altra possibilità di risultati falsi negativi deriva dal campionamento di aree necrotiche presenti in corrispondenza di lesioni ulcerose. In questi casi è utile prelevare numerosi frammenti sul bordo e nelle immediate vicinanze dell'ulcera.

Dal punto di vista citologico, la tecnica di prelievo di elezione per i tumori gastrici e colon-rettali è lo spazzolamento (brushing) per via endoscopica. Il lavaggio gastrico, usato in medicina umana, è una pratica rivolta a *screening* di massa e diagnosi precoce che non trova per ora indicazioni in medicina veterinaria, ma potrebbe essere indicata in alcune razze canine a rischio come il pastore belga (Scanziani *et al.*, 1991).

La diagnosi citologica di carcinoma si basa principalmente sulle atipie nucleari, ma deve essere sempre considerata la difficoltà di diagnosi differenziale con lesioni infiammatorie croniche, in particolare nel settore colon-rettale. In non rari casi le neoplasie gastrointestinali possono essere causa di versamento addominale che, in particolare nel carcinoma gastrico della specie equina, risulta citologicamente positivo per neoplasia. Una positività del versamento è da considerarsi come un segno prognostico negativo.

Nella classificazione e nello studio delle neoplasie del tratto gastro-enterico l'utilizzo di colorazioni speciali in grado di identificare determinati citotipi riveste notevole importanza. La reazione con l'acido periodico-Schiff per le mucine neutre e l'Alcian bleu per quelle acide identificano selettivamente gli elementi mucosecernenti.

Nella trattazione che segue, in particolare per quanto riguarda gli aspetti classificativi istologici, si è fatto riferimento, ove non altrimenti specificato, alla classificazione messa a punto da Head (1976). Lo stesso Head (1976) raccomanda di precisare il grado di estensione del tumore con l'indicazione dello strato più profondo di parete interessato. Un sistema semplice ed efficace per definire il grado di invasione e di disseminazione di un tumore è rappresentato dalla classificazione TNM messa a punto, per gli animali domestici, da Owen (1980). Tale classificazione può essere formulata in sede clinica, ma pure a livello di diagnosi anatomo-patologica (Scanziani *et al.* 1991).

Anche per i tumori del canale digerente distale si rende necessaria una suddivisione come da tabella II.

Tabella II - Suddivisione dei tumori primari del canale digerente distale

A) Tumori gastrici derivanti da	– mucose (epitelio, connettivo) e – muscolari
B) Tumori intestinali derivati da	– mucose (epitelio, cellule enterocromaffini, connettivo) e – muscolari

2A) Tumori dello stomaco

2Aa) Tumori della mucosa

2Aaa) epiteliali

L'*adenoma* consiste in una proliferazione tumorale benigna a partenza dalle strutture epiteliali ghiandolari. Non raramente gli adenomi assumono l'aspetto macroscopico di un polipo intendendo con tale termine qualunque rilievo circoscritto che protruda dal normale rivestimento mucoso del tubo digerente, indipendentemente dalle componenti tissutali di origine (Russo *et al.* 1993).

I tumori ghiandolari benigni sono stati osservati a tutti i livelli del tratto gastroenterico, come reperto raro nel cane e addirittura assente nelle altre specie (Head 1976). I polipi adenomatosi segnalati nello stomaco del cane sono frequentemente localizzati a livello di antro pilorico (Murray *et al.* 1972, Krauser 1985). Le lesioni polipose sono sessili o peduncolate, con diametro da 0.5 ad 1 cm, singole o multiple. Istologicamente sono caratterizzate da proliferazione della parte più superficiale della mucosa (Holt e Lucke 1985). La distinzione istologica tra polipi adenomatosi e polipi iperplastici non risulta agevole. Infine, forme proliferative gastriche, talvolta molto imponenti seppur di natura non tumorale, sono state descritte nel cane (Van der Gaag 1984, Leblanc *et al.* 1993).

Istologicamente l'adenoma si può presentare con tre tipi di struttura:

1) papillare o villoso, composto da formazioni digitiformi, a volte ramificate, rivestite da un epitelio ben differenziato e dotate di un asse connettivale proveniente dalla lamina propria;

2) tubulare (polipo adenomatoso), formato da tubuli ramificati di epitelio, circondati da lamina propria;

3) tubulo-papillare, con caratteristiche intermedie tra le due forme precedentemente descritte.

Gli *adenocarcinomi* sono i tumori più frequenti dello stomaco del cane. È stata osservata da molti Autori una netta prevalenza dei maschi nei soggetti colpiti (Hayden e Nielsen 1973, Patnaik *et al.* 1978, Krauser 1985, Sullivan 1987, Theilen e Madewell 1987, Fonda *et al.* 1989). L'età media dei colpiti è di 9,3 anni (Murray *et al.* 1972, Hayden e Nielsen 1973, Sautter e Hanlon 1975, Patnaik *et al.* 1977). Sempre per quanto riguarda gli adenocarcinomi gastrici del cane, recentemente sono state individuate predisposizioni di razza e precisamente nei Pastori Scozzesi (Sullivan 1987) e nei Pastori Belga (Scanziani *et al.* 1991).

L'antro pilorico e la piccola curvatura sono le localizzazioni di più frequente riscontro. Macroscopicamente gli adenocarcinomi gastrici mostrano aspetti caratte-

ristici riconducibili a tre tipi principali (Murray *et al.* 1972, Theilen e Madewell 1987):

1) tumore diffusamente infiltrante, non ulcerato, coinvolgente gran parte dell'organo (stomaco a borsa di tabacco o *linitis plastica*);

2) forma localizzata, rilevata sulla mucosa circostante, con ispessimento fino a 4 cm e in genere con una profonda ulcerazione centrale;

3) lesione rilevata, proiettata nel lume.

L'adenocarcinoma gastrico nel cane è un tumore altamente metastatizzante, avendo come sedi preferenziali i linfonodi regionali, il fegato, la milza, il polmone, eventualmente il peritoneo ed il diaframma (Murray *et al.* 1972, Hayden e Nielsen 1973).

Rari casi di adenocarcinoma gastrico sono stati descritti nel bovino e nel cavallo (Barker *et al.* 1993).

Istologicamente, secondo Head (1976), sono riconoscibili, a livello di tutto il tratto gastro-enterico, i seguenti tipi di tumori epiteliali maligni:

1) adenocarcinoma papillare, caratterizzato dalla presenza di proliferazioni digitiformi con un asse connettivale ricoperto da epitelio cubico o cilindrico. Tale tipo di adenocarcinoma è estremamente raro a livello gastrico, mentre è il tipo di più frequente riscontro a livello colon-rettale;

2) adenocarcinoma tubulare, costituito da tubuli ramificati (fig. 13);

3) adenocarcinoma mucinoso, contraddistinto da una eccessiva produzione di mucine tale da portare alla rottura delle ghiandole dilatate con formazione di vaste aree in cui si accumulano le mucine prodotte (fig. 14);

4) carcinoma a cellule "ad anello con castone", formato da cellule isolate, contenenti mucine nel loro citoplasma (fig. 15). Questa peculiarità rende possibile una facile identificazione degli elementi neoplastici con colorazioni speciali per le mucine (fig. 16). Talvolta a tale tipo di tumore è associata una notevole fibrosi che può essere così imponente da rendere difficile l'identificazione di cellule carcinomatose (carcinoma scirroso);

5) carcinoma indifferenziato, costituito da cellule altamente sdifferenziate, non strutturate in papille o tubuli e con scarsa o nulla produzione di mucine (fig. 17).

Non raramente, varie tipologie istologiche sono presenti nello stesso tumore. Head (1976) raccomanda di classificare il tumore sulla base del tipo istologico "prevalente".

Per quanto riguarda specificatamente i tumori gastrici, viene pure proposta, anche dallo stesso Head (1976), la classificazione elaborata da Lauren nel 1965 per gli adenocarcinomi gastrici dell'uomo, che comprende essenzialmente 2 tipi, il tipo intestinale ed il tipo diffuso.

Il tipo intestinale presenta una struttura ghiandolare con cellule somiglianti ad un epitelio cilindrico intestinale, ben polarizzato, con orletto a spazzola evidente e secrezione mucosa prevalentemente extracellulare. Il tipo di crescita tumorale è caratterizzato da margini ben definiti. La mucosa confinante con la massa tumorale presenta caratteristici aspetti di metaplasia intestinale.

Il tipo diffuso è caratterizzato dalla presenza di cellule carcinomatose disseminate singolarmente o in piccoli gruppi, raramente strutturate in tubuli. È presente secrezione di mucina sia extra che intracellulare. Le cellule tumorali possono presentare

l'aspetto di cellule "ad anello con castone". I margini del tumore sono poco demarcati a causa della crescita di tipo infiltrativo.

I tumori non conformi ai tipi sopra descritti vengono classificati di tipo intermedio.

Patnaik e Lieberman (1981) hanno proposto una rielaborazione della classificazione di Head (1976) per quanto riguarda la specie canina, nella quale vengono innanzitutto separati gli adenocarcinomi gastrici da quelli intestinali. La tipologia classificativa è basata sulla fusione delle terminologie utilizzate da Head (1976) e da Lauren (1965).

In medicina umana, per quanto riguarda i tumori gastrici, vengono riconosciuti tumori caratterizzati da scarsi aspetti di invasività e prognosi decisamente favorevole; si tratta del cosiddetto "early gastric cancer" definibile come un adenocarcinoma che non abbia superato la sottomucosa.

2Aab) connettivali

I *linfomi* sono tumori riscontrabili in tutte le specie animali e lungo tutto il tratto gastro-enterico, talvolta interessando vari segmenti contemporaneamente. Forme di linfoma possono essere limitate al tratto gastro-enterico e/o ai linfonodi regionali o essere espressione di una forma multicentrica o comunque generalizzata.

Il linfoma rappresenta la neoplasia di più frequente riscontro a livello gastrico nel gatto.

Comune è il coinvolgimento dell'abomaso nelle forme di leucosi bovina enzootica.

Tale neoplasia è caratterizzata macroscopicamente da un ispessimento diffuso della parete, oppure da lesioni focali a carattere nodulare, singole o multiple, con associati fenomeni ulcerativi ed emorragici.

La mucosa e la sottomucosa appaiono completamente infiltrate da una uniforme distribuzione di elementi linfoidi indifferenziati. L'identificazione immunofenotipica delle cellule tumorali nei casi di linfoma è un'importante acquisizione di studi recenti.

La citologia è particolarmente utile nella diagnosi dei linfomi che, quando caratterizzati da infiltrato neoplastico degli strati superficiali della mucosa, sono frequente causa di erosioni e ulcere il cui spazzolamento permette una facile diagnosi citologica.

2Ab) Tumori della muscolare

Il *leiomioma* ed il *leiomiosarcoma,* derivanti dalle fibrocellule muscolari liscie, possono essere riscontrati a tutti i livelli del tratto gastro enterico, in particolare nel cane (Theilen e Madewell 1985). I leiomiomi si localizzano preferenzialmente a livello gastrico (Hayden e Nielsen 1973, Head 1976, Patnaik *et al.* 1977).

Macroscopicamente si osservano masse nodulari, talvolta sotto forma di polipi sessili, che si proiettano nel lume. La mucosa può essere ulcerata nelle forme maligne (Sautter e Hanlon 1975).

Istologicamente il tumore appare costituito da cellule fusate a citoplasma eosinofilo e nucleo allungato con estremità arrotondate. Le forme maligne si differenziano

da quelle benigne per l'elevato numero di mitosi ed il grado di pleomorfismo cellulare.

2B) Tumori intestinali

2Ba) Tumori della mucosa

2Baa) epiteliali

Gli *adenomi* sono di non raro riscontro a livello di colon e retto nella specie canina, mentre sono meno frequenti nelle altre specie. Un'alta prevalenza di adenomi intestinali è stata riportata in alcune aree geografiche (Scozia), in associazione con papillomi e carcinomi squamosi del tratto prossimale del canale digerente. Adenomi sono pure frequentemente riscontrati in pecore con carcinoma intestinale.

L'aspetto macroscopico degli adenomi intestinali è riconducibile ad un polipo generalmente peduncolato.

L'aspetto istologico può essere riferito alle tipologie già descritte nella parte dedicata agli adenomi gastrici (fig. 18).

Alcuni autori ipotizzano l'esistenza di una sequenza che parte da fenomeni di semplice iperplasia e passando attraverso lo stadio di adenoma raggiunge infine lo stadio di crescita carcinomatosa. Tale ipotesi, ampiamente dimostrata nell'uomo (Hermanek 1979, 1990), può essere solo supposta negli animali, anche se il riscontro di tumori che presentano aree carcinomatose nel contesto di una lesione di tipo adenomatoso non può che avvalorare questa ipotesi (Schäffer e Schiefer 1968, Seiler 1979, Holt e Lucke 1985, Theilen e Madewell 1987, Van der Gaag 1988, Straw 1989, Head 1990, Watt 1990).

Anche a livello intestinale, così come nello stomaco, gli *adenocarcinomi* sono le neoplasie più frequenti nel cane, in particolare a livello colon-rettale, mentre il piccolo intestino sembra meno interessato (Brodey e Cohen 1964, Schäffer e Shieffer 1968, Hayden e Nielsen 1973, Patnaik *et al.* 1977, Moulton 1985, Ettinger 1988). Nel cane l'età media dei soggetti colpiti è di 8-9 anni (Schäffer e Schiefer 1968, Hayden e Nielsen 1973, Patnaik *et al.* 1978).

L'adenocarcinoma è relativamente frequente nel gatto, in particolare nei siamesi. Sono colpiti gatti di età media intorno agli 11 anni e la sede preferenziale è l'ileo.

Forme di adenocarcinoma intestinale sono relativamente comuni in pecore di alcune aree geografiche (Nuova Zelanda, Scozia, Islanda, Norvegia, Australia) (Barker *et al.* 1993) e sono state descritte recentemente anche in Italia (Vitellozzi *et al.* 1994).

Il quadro macroscopico è caratterizzato da proliferazione di tessuto bianco-grigiastro, di consistenza fibrosa, spesso ulcerato in grado di produrre stenosi od anche obliterazione del lume intestinale. Frequente è l'invasione a tutto spessore della parete intestinale con interessamento della sierosa e successiva diffusione metastatica, per contatto, agli organi della cavità addominale.

Forme polipoidi sono comuni nel tratto colon-rettale del cane.

Da un punto di vista istologico gli adenocarcinomi intestinali possono essere ricondotti alle stesse tipologie già descritte per lo stomaco (fig. 19). Nel gatto risultano particolarmente frequenti le forme tubulari ed i carcinomi indifferenziati. Head

(1976) prospetta una classificazione particolare per i tumori del canale anale e del margine anale. Tra questi si ricordano, per la loro non rara occorrenza, l'adenocarcinoma di tipo rettale ed il carcinoma mucoepidermoide.

L'adenocarcinoma di tipo rettale si presenta costituito da acini ghiandolari del tutto simili a quelli di un comune adenocarcinoma, ma in stretta connessione con un epitelio pavimentoso pluristratificato. Tale tipo di tumore interessa la giunzione muco-cutanea.

Il carcinoma mucoepidermoide consta di una componente adenocarcinomatosa ed una squamosa mescolate fra loro per tutta l'estensione della neoplasia. Se le due frazioni compaiono separatamente in differenti parti del tumore, si parla allora di carcinoma adenosquamoso.

2Bab) delle cellule enterocromaffini

I *carcinoidi* sono neoplasie piuttosto rare che originano dal "sistema endocrino diffuso" del canale gastro-enterico. Le cellule di questo sistema endocrino producono numerose amine. Tali cellule possono essere argentaffini, in grado cioè di ridurre le soluzioni di Argento ammoniacale facendole precipitare come Argento metallico nel corso di reazioni come quelle di Fontana o di Gomori. Altre volte le cellule risultano argirofile, in grado di formare granuli di Argento metallico solo dopo esposizione a sostanze riducenti come nelle colorazioni di Pascual, Sevier-Munger e Grimelius.

Più recentemente si sono affiancate alle tradizionali tecniche istochimiche sopra ricordate, colorazioni immunistochimiche in grado di identificare in modo specifico e selettivo particolari antigeni. Markers specifici per le cellule enterocromaffini sono, per esempio, la cromogranina e l'enolasi neurono-specifica.

I carcinoidi sono stati raramente descritti nel gatto, bovino e cavallo. Nel cane sono stati descritti vari casi (Gibbs *et al.* 1974, Patnaik *et al.* 1980, Sykes e Cooper 1982).

Istologicamente, le cellule che compongono questo tumore hanno aspetto uniforme e dimensioni medio-piccole, essendo raggruppate in cordoni o gruppi. I nuclei sono tondi, di dimensioni uniformi, con rare mitosi.

Cellule argirofile sono di non raro riscontro nel contesto di neoplasie epiteliali, sia benigne che maligne, del tratto gastro-enterico del cane (Scanziani *et al.* 1993). Il significato biologico di tale riscontro è sconosciuto.

2Bac) connettivali

Il *lipoma* costituisce una forma tumorale benigna che si sviluppa raramente nella parete del tratto gastro enterico. Più frequentemente origina dal grasso retroperitoneale o dal mesentere (Head, 1976).

Il *mastocitoma* è un tumore raro a livello intestinale, riscontrabile in particolare nel gatto.

I caratteri citologici dei mastociti neoplastici a livello intestinale differiscono sostanzialmente da quelli osservabili comunemente a livello cutaneo. Infatti le cellule che costituiscono i mastocitomi intestinali sono poligonali o addirittura fusate; il loro citoplasma è di aspetto finemente granulare o vacuolizzato; il grado di metacromasia ed il numero di granulociti eosinofili presenti possono essere alquanto

variabili (Barker *et al.* 1993).

I linfonodi meseraici, la milza ed il fegato sono spesso coinvolti.

I *linfomi* intestinali possono essere riscontrati in tutte le specie e particolarmente nel gatto.

Macroscopicamente appaiono come ispessimenti diffusi o masse nodulari a livello di parete enterica; la mucosa risulta, non raramente, ulcerata. I linfonodi regionali sono generalmente interessati.

Istologicamente mucosa e sottomucosa sono fittamente infiltrate da cellule linfoidi neoplastiche (fig. 20).

Una marcata infiltrazione reattiva di tipo linfocito-plasmacellulare è stata osservata alla periferia di masse linfomatose intestinali. Una notevole cautela va quindi posta nella diagnosi istologica differenziale tra linfoma ed enterite linfoplasmacellulare nel caso si debbano esaminare piccoli frammenti bioptici (Couto *et al.* 1989).

A livello rettale sono descritte, nella specie canina, neoformazioni di origine lifoide solitarie e ben delimitate classificabili come "polipo linfoide benigno". In questi casi, in assenza di interessamento linfonodale o di altri organi, il trattamento chirurgico può fornire ottimi risultati (Holt e Lucke 1985).

2Bb) Tumori della tonaca muscolare

Il *leiomioma* ed il *leiomiosarcoma* sono, insieme ai linfomi, tra i più comuni tumori intestinali primitivi di origine mesenchimale.

Frequentemente assumono un aspetto nodulare con profonde ulcerazioni in rapporto con il lume. Nel cane i leiomiosarcomi prediligono le parti prossimali del piccolo intestino (Patnaik *et al.* 1977, Laratta *et al.* 1983, Birchard *et al.* 1985, Gibbs e Pearson 1986); raramente metastatizzano (Crow 1985).

Gli aspetti istologici sono quelli già ricordati a proposito degli analoghi tumori gastrici (fig. 21).

Il *leiomioblastoma* è un tumore alquanto raro, osservato nel cane, che origina anch'esso dalla tonaca muscolare ed è formato da cellule tonde o poligonali con rare mitosi. Non sono presenti miofibrille, ma talvolta le cellule diventano allungate fino ad assomigliare a cellule muscolari liscie ben differenziate (Head, 1976).

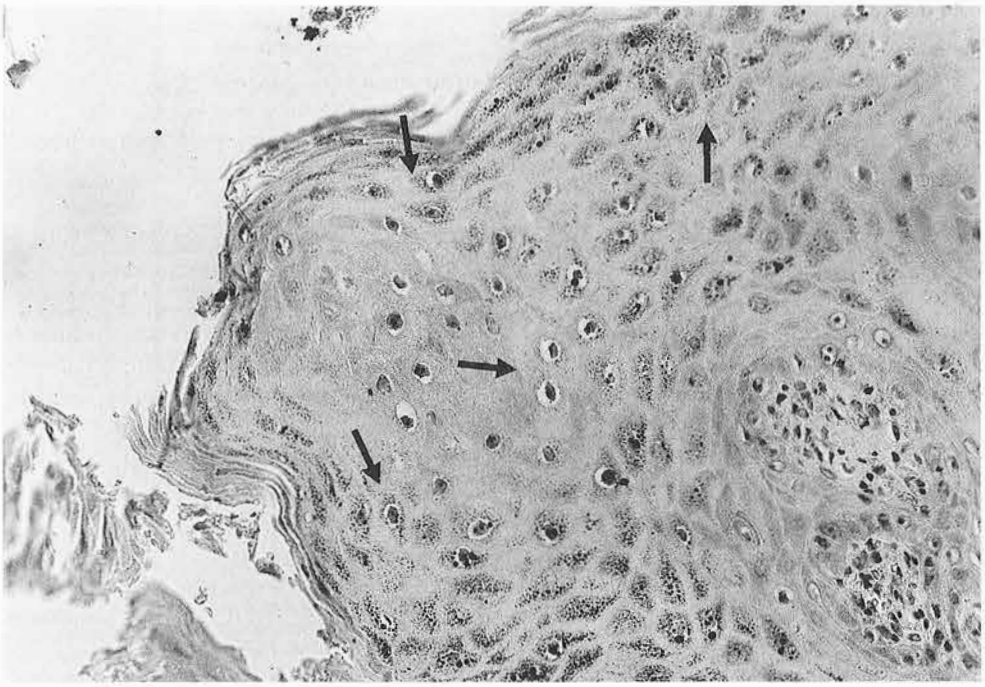

Figura 1 - *Papilloma squamoso* orale nel cane, E.-E., forte ingrandimento. Molti cheratinociti spinosi appaiono rigonfi e diafani (degenerazione palloniforme) potendo anche ospitare corpi inclusi nucleari tenuemente basofili (frecce).

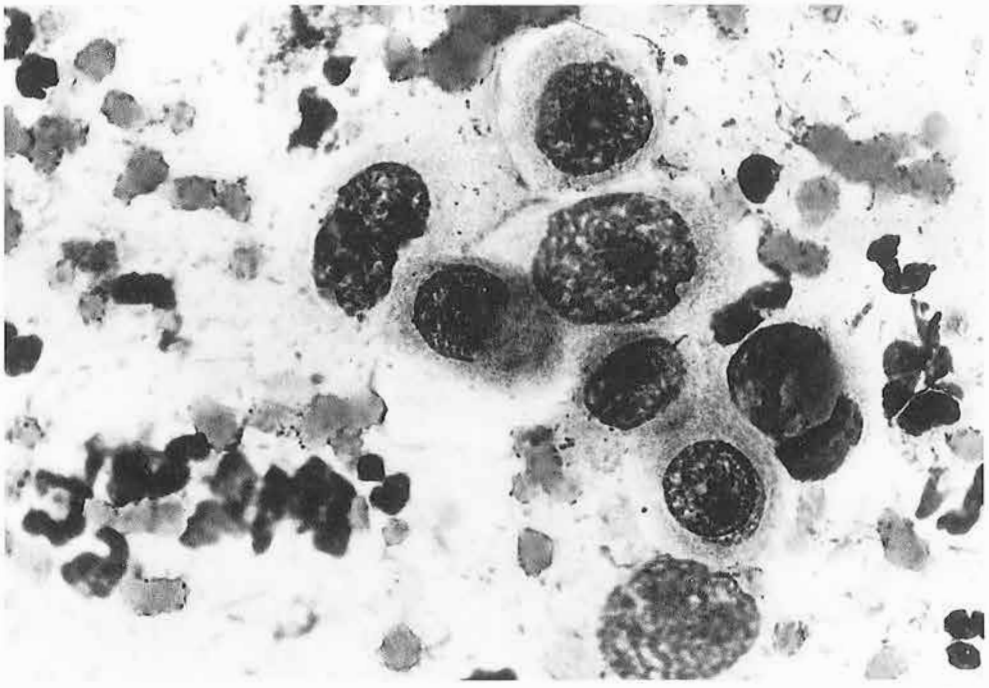

Figura 2 - *Carcinoma squamoso* orale nel cane, May-Grünwald Giemsa, fortissimo ingrandimento. Piccolo gruppo di cellule neoplastiche che mostrano cheratinizzazione del citoplasma, chiaro e con margini irregolari, mentre il nucleo è voluminoso e con contorno spesso irregolare. Preparato citologico.

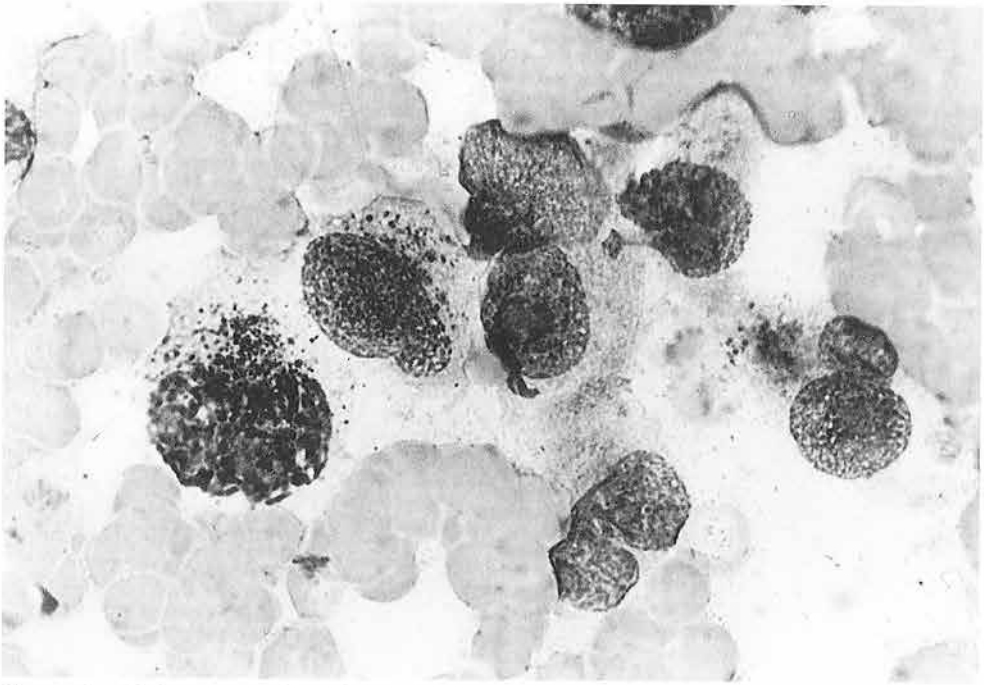

Figura 3 - *Melanoma* orale nel cane, May-Grünwald Giemsa, fortissimo ingrandimento. Voluminose cellule rotondeggianti con evidenti alterazioni nella forma e dimensioni dei nuclei, mostrano fini granuli di melanina nel citoplasma. Preparato citologico.

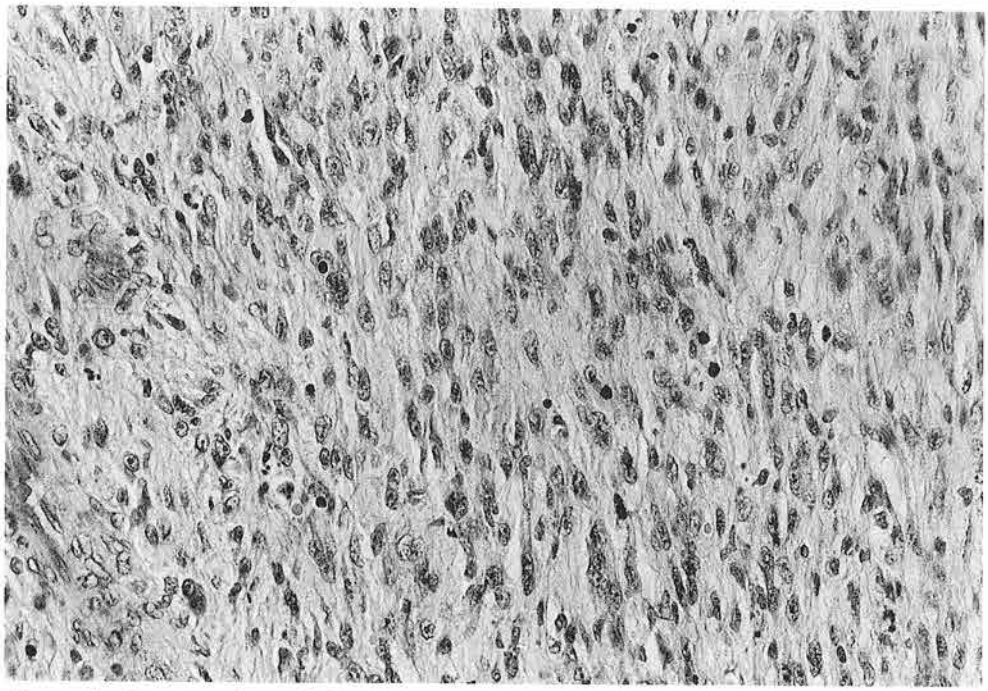

Figura 4 - *Sarcoma fusocellulare* orale nel gatto, E.-E., forte ingrandimento. Massiccia proliferazione fibroblastica con scarsa interposizione di sostanza fondamentale.

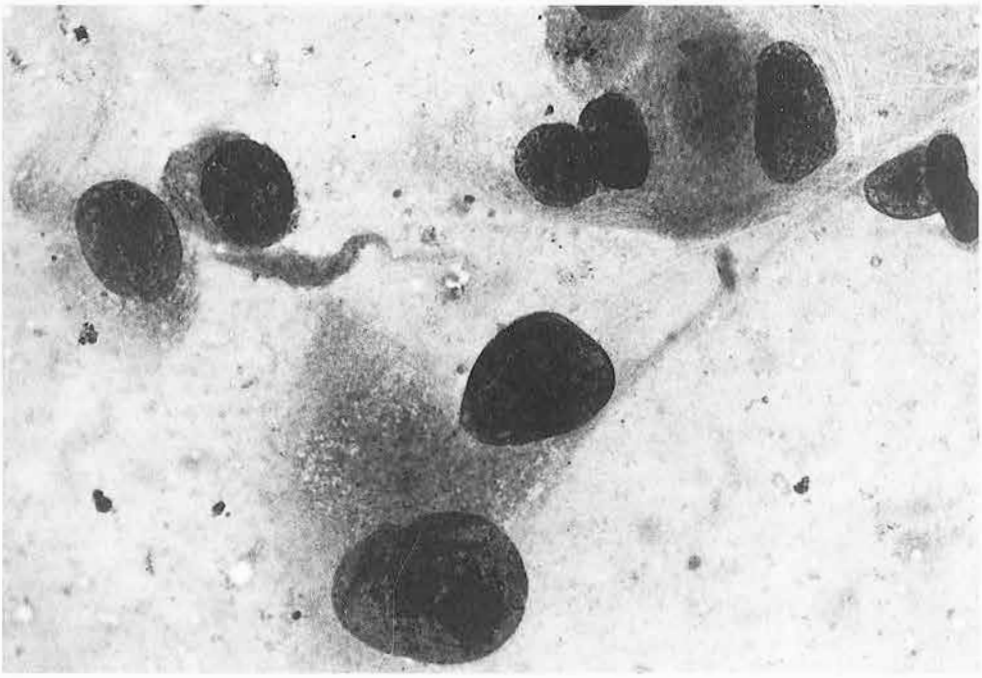

Figura 5 - *Sarcoma fusocellulare* orale nel gatto, May-Grünwald Giemsa, fortissimo ingrandimento. Popolazione di cellule fusate caratterizzate da notevole pleomorfismo. Preparato citologico.

Figura 6 - *Epulide fibromatosa ed ossificante* nel cane, E.-E., piccolo ingrandimento. Si noti l'iperplasia dell'epitelio di rivestimento e la massiccia presenza di tessuto osteoide (frecce).

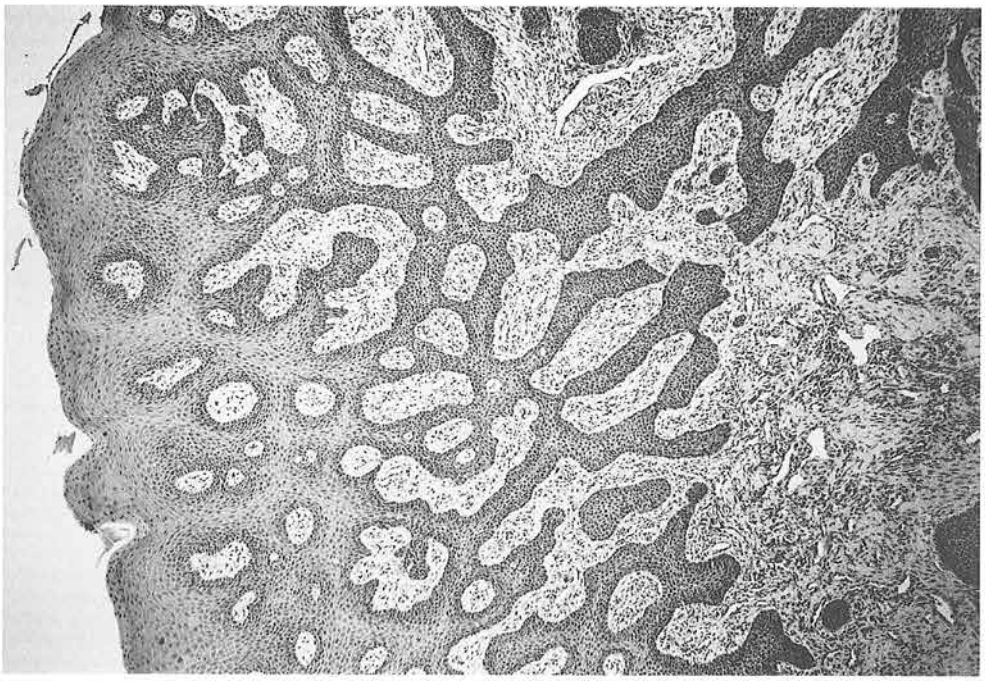

Figura 7 - *Epulide fibromatosa ed ossificante,* varietà "acantomatosa", nel cane, E;-E., medio ingrandimento. Una rete di propaggini epiteliali compenetra in profondità il corion gengivale.

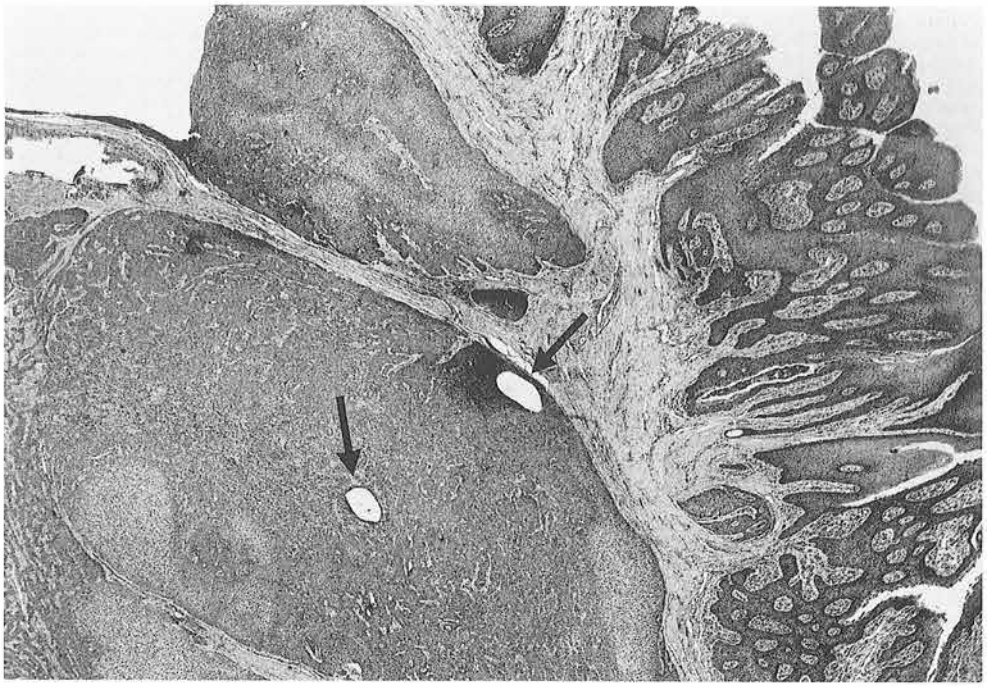

Figura 8 - *Ameloblastoma* gengivale nel cane, E.-E., piccolo ingrandimento. Nella massa, in gran parte compatta, della neoplasia si individuano alcune cisti (frecce).

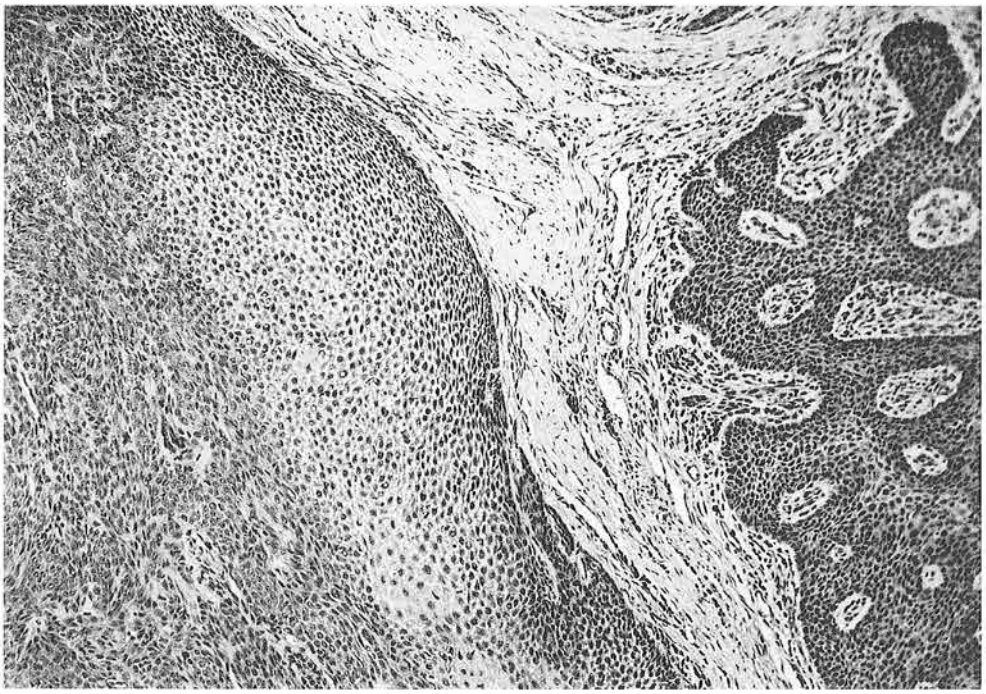

Figura 9 - *Particolare* della fig. precedente, medio ingrandimento: area occupata da "cellule stellate" nel contesto di una compatta massa di epitelio dello smalto. A destra: propaggini dell'epitelio di rivestimento

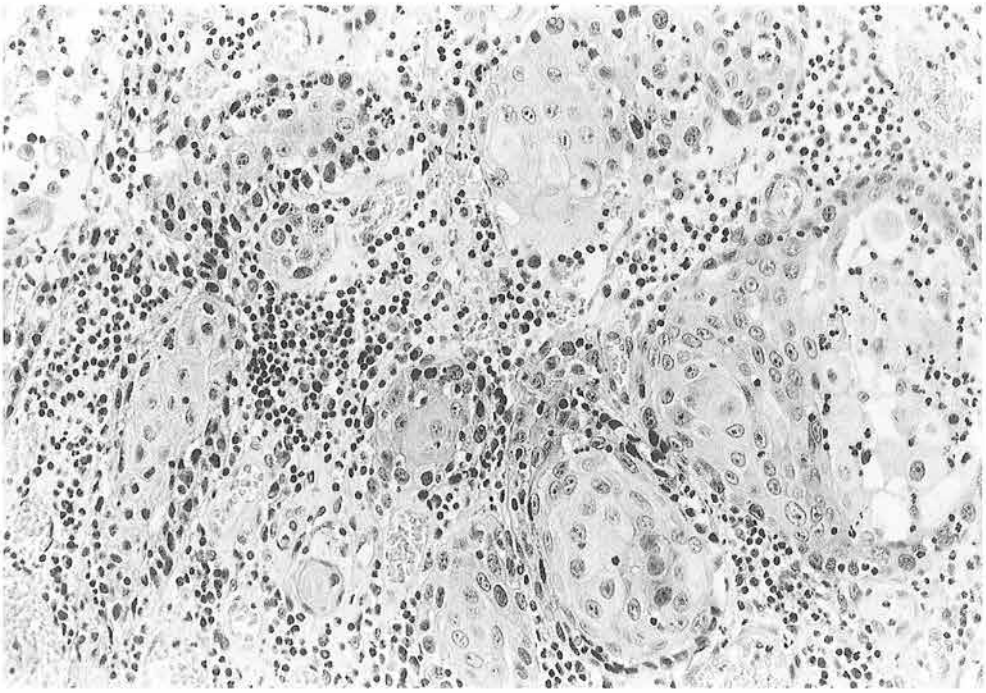

Figura 10 - *Carcinoma squamoso* tonsillare nel cane, E.-E., forte ingrandimento. Zaffi di cheratinociti spinosi, ed in parte anche squamosi, infiltrano il tessuto linfatico.

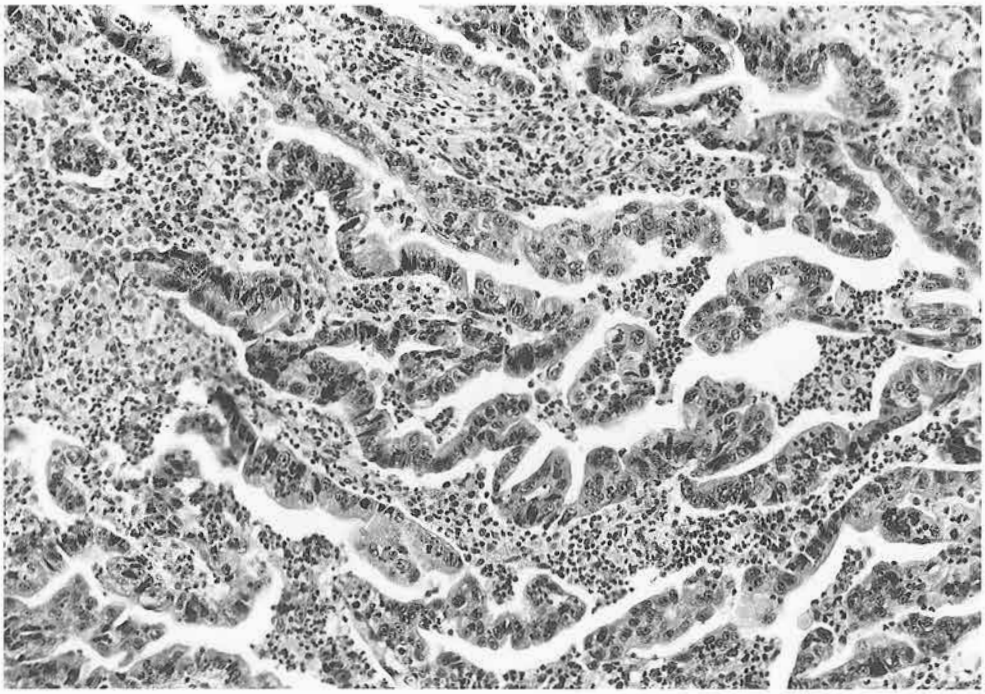

Figura 11 - *Adenocarcinoma semplice* parotideo nel gatto, E.-E., medio-forte ingrandimento. Nella forma tubulare, cordoni di cellule, provenienti dall'epitelio duttale, compenetrano la massa neoplastica.

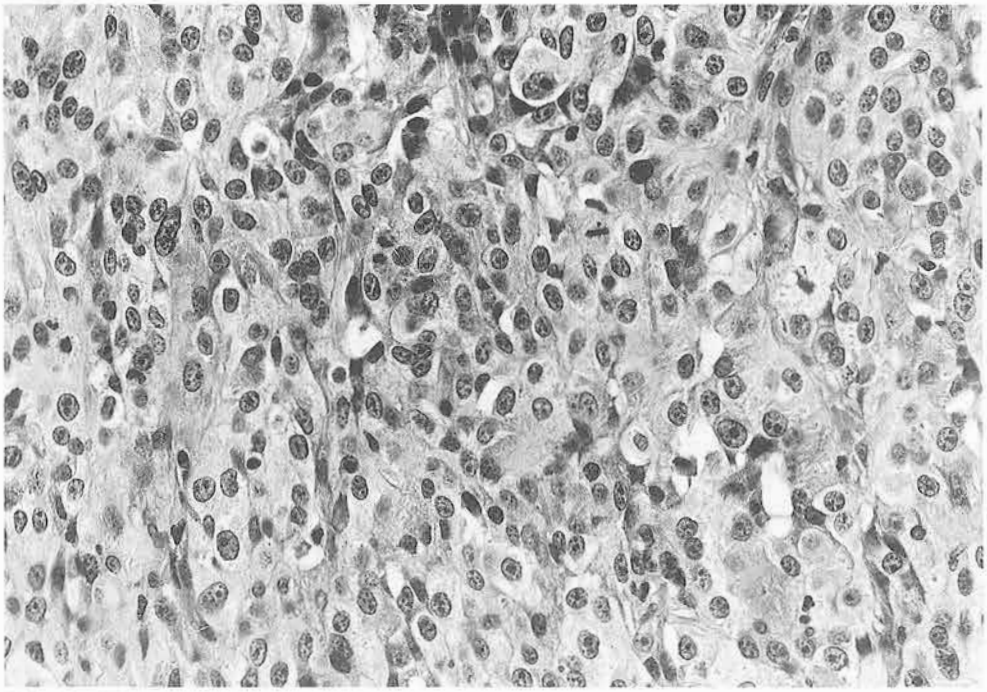

Figura 12 - *Carcinoma "a cellule chiare"* delle ghiandole salivari minori nel cane, E.-E., forte ingrandimento. La neoplasia è costituita da grandi cellule a citoplasma diafano, di aspetto sieroso.

Figura 13 - *Adenocarcinoma tubulare* gastrico nel cane, E.-E., medio ingrandimento. Nello spessore della muscolare si osservano numerose sezioni tubulari ripiene di mucine. In alcuni punti l'accumulo di mucine appare notevole, con forme di passaggio ad adenocarcinoma mucinoso.

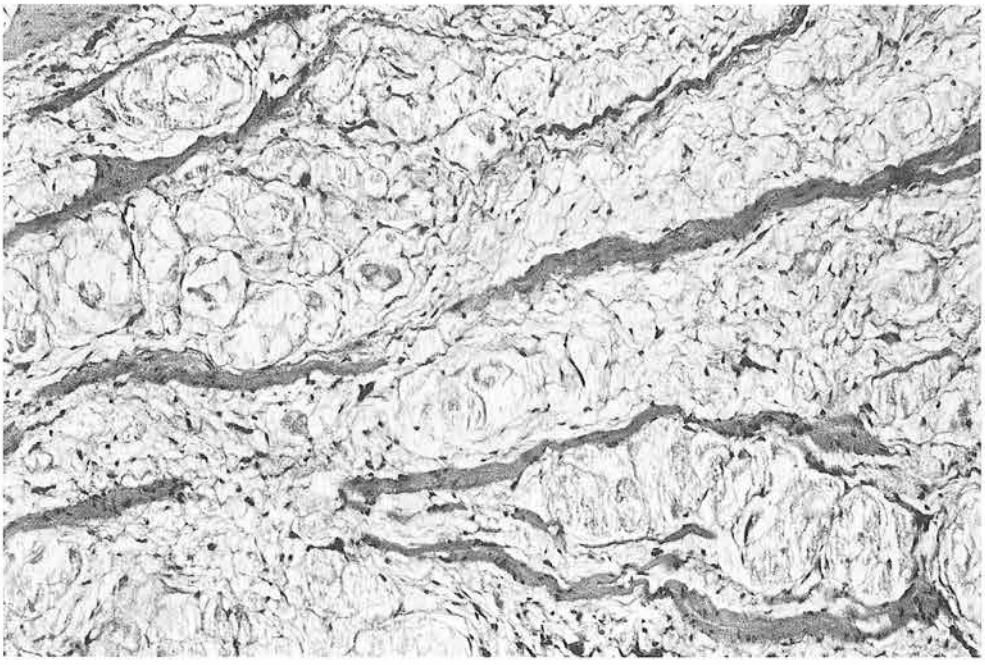

Figura 14 - *Adenocarcinoma mucinoso* gastrico nel cane, E.-E., medio ingrandimento. Abbondante accumulo di mucine è evidenziabile nello strato muscolare. Sparsi fasci di tessuto muscolare atrofico sono ancora riconoscibili.