prelievo citologico. L'indagine istologica confermava l'iperplasia prostatica e rivelava intensa crasi ematica a livello del midollo osseo, del fegato e della milza, mentre il rene mostrava lieve sclerosi focale e segmentale dei glomeruli e piccoli e rari infiltrati infiammatori cronici interstiziali.

Indagini cito ed istopatologiche

I prelievi per l'indagine citopatologica sono stati fatti per agofissione, strisciati su vetrino, fissati immediatamente con alcool-etere e colorati con sistema Papanicolaou (14).

I prelievi citologici per l'indagine ultrastrutturale (I° caso) sono stati spruzzati con la siringa direttamente in una provetta contenente glutaraldeide al 2.5% in tampone cacodilato, fissati per un'ora e, dopo lieve centrifugazione a 800 g, i frustoli sono stati lavati con lo stesso tampone, post fissati in tetrossido di osmio ed inclusi in miscela di araldite ed epon. Le sezioni ultrafini sono state contrastate con acetato di uranile e citrato di piombo prima dell'osservazione al microscopio elettronico. Frammenti della lesione della milza (II° caso) sono stati prelevati al momento dell'autopsia ed allestiti per l'indagine ultrastrutturale con le stesse modalità indicate per il caso precedente.

Altri prelievi, sempre di questo caso, sono stati fissati con formalina 10% tamponata ed inclusi in paraffina. Alcune sezioni sono state colorate con Ematossilina Eosina per l'indagine istopatologica routinaria, altre sono state sottoposte a reazione immunoistochimica con i seguenti anticorpi monoclonali: anti vimentina (Dako), anti desmina (Dako), anti actina (Ortho), con l'anticorpo policlonale anti Lisozima (Dako) e con un pool di anticorpi anti citocheratine a diverso peso molecolare (AE1 + AE3, ICN-USA). Abbiamo utilizzato il sistema avidina-biotina-perossidasi (ABC kit, Burlingame) e rilevato la reazione con sviluppo della perossidasi tramite perossido di idrogeno e diaminobenzidina.

DESCRIZIONE

Indagine citologica

Nel I° caso i prelievi citologici risultavano costituiti fondamentalmente da cellule isolate tondeggianti, con spiccata anisocitosi ed anisocariosi. Il nucleo appariva spostato alla periferia della cellula, con l'eccezione di pochi elementi cellulari in cui aveva posizione centrale. La maggior parte delle cellule erano mononucleate, ma alcune binucleate e raramente plurinucleate con i nuclei disposti a cerchio. Il citoplasma era omogeneo con aspetto a vetro smerigliato e in alcuni elementi era possibile rilevare la presenza di fini vacuolizzazioni. In un discreto numero di cellule si osservava un'area tondeggiante più chiara, in posizione paranucleare, riferibile all'area del Golgi (Fig. 2).

I nuclei avevano profilo ovoidale, reniforme o rotondo con cromatina distribuita in zolle irregolari e piuttosto grossolane, i nucleoli erano evidenti, ma solo in pochi elementi apparivano espansi o sovrannumerari. Si rilevava frequente ipercromatismo nucleare e numerose mitosi, di cui alcune atipiche (Fig. 2). Alcune cellule mostrava-

no fenomeni di cannibalismo. Sul fondo si osservava la presenza di qualche linfocita, di rari granulociti neutrofili e qualche elemento stromale. Il quadro citologico era sovrapponibile per tutti i prelievi effettuati.

Nel II° caso i prelievi citologici erano caratterizzati da elevata eterogeneità. Le cellule apparivano in gran parte isolate oppure riunite in piccoli gruppi. Alcune erano molto fusate con nucleo ovalare e propaggini citoplasmatiche sottili e allungate; altre, più piccole, avevano aspetto più tondeggiante o a fiamma e mostravano piccole vacuolizzazioni citoplasmatiche; infine qua e là si osservava la presenza di cellule plurinucleate del tipo da corpo estraneo (Fig. 3). I contorni cellulari erano irregolari e poco netti, il citoplasma pallido e i nuclei, in parte nudi, mostravano distribuzione irregolare della cromatina e nucleoli espansi, le mitosi erano rare. Il fondo rivelava la presenza di pochi detriti cellulari, qualche elemento infiammatorio ed eritrociti.

Indagine istopatologica ed immunoistochimica

Queste indagini sono state condotte esclusivamente sul II° caso.

Sulle sezioni colorate con ematossilina ed eosina l'aspetto più saliente risultava l'elevata eterogeneità cellulare. Attorno ad un'area centrale necrotica si osservava la presenza di cellule, con distribuzione a vortice in alcuni punti e a fasci paralleli in altri, che mostravano disomogeneità di forma e grandezza. A cellule con aspetto fusato si alternavano altre più tondeggianti e con citoplasma più espanso; nell'ambito di ognuno dei due tipi cellulari si osservava comunque notevole differenza per la grandezza sia cellulare sia nucleare. A questi due tipi se ne aggiungeva un terzo costituito da cellule giganti plurinucleate (Fig. 4a), distribuite qua e là isolatamente oppure a piccoli gruppi. Molti nuclei apparivano espansi, bollosi con nucleolo evidente e cromatina distribuita in ampie zolle in alcuni, più fine e diffusa in altri (Fig. 4b). Le mitosi erano rilevabili in discreto numero, ma non abbondanti. Qua e là si osservava la presenza di piccoli infiltrati infiammatori.

Sulle sezioni trattate con anticorpi anti vimentina quasi tutte le cellule risultavano positive, anche se con intensità diversa e differente distribuzione endocitoplasmatica del prodotto di reazione. Il citoplasma di alcune cellule appariva diffusamente ed intensamente positivo, quello di altre meno positivo, in altre ancora il prodotto di reazione era accumulato in alcune aree del citoplasma cellulare ed assente in altre. Le cellule giganti apparivano tutte positive.

Sulle sezioni trattate con anticorpi anti actina tutta la trama vascolare risultava positiva, mentre il tessuto neoplastico era quasi totalmente negativo, con l'eccezione di alcuni elementi cellulari, reperibili in piccole aree più fibrose del tumore.

Le sezioni incubate con anticorpi anti lisozima mostravano una diffusa positività. Solo una parte delle cellule del tumore erano positive per questo antigene, altre apparivano negative (Fig. 4c). Il prodotto di reazione era localizzato nel citoplasma, soprattutto in area perinucleare e aveva aspetto finemente granulare. L'intensità della reazione appariva piuttosto simile nelle diverse cellule, non era invece omogenea la distribuzione delle cellule positive nell'ambito del tumore. Infatti, mentre in alcune aree apparivano frammiste in piccoli gruppi o isolatamente alle cellule negative, in altre apparivano aggregate in gruppi più ampi (Fig. 6). Le cellule giganti apparivano positive alcune, negative nella maggior parte. Le sezioni trattate con anticitocheratine e anti desmina erano negative.

Indagine ultrastrutturale

Il prelievo citologico per agoaspirato (caso 1°), risultava costituito da cellule con citoplasma piuttosto abbondante e presenza sulla superficie cellulare di espansioni citoplasmatiche fillopodiche (Fig. 5a). I nuclei, ampi, tondeggianti o ovalari, contenevano cromatina finemente dispersa e nucleolo evidente o decisamente espanso. In qualche nucleo erano reperibili più nucleoli. Alcune cellule apparivano plurinucleate (Fig. 5b). Il citoplasma conteneva mitocondri piccoli in discreto numero, poche e piccole cisterne ergastoplasmatiche rugose e abbondanti lisosomi. Questi erano nella maggior parte di tipo primario, avevano piccole dimensioni, contenevano materiale molto o mediante elettrondenso, omogeneamente diffuso nel lisosoma, e solo alcuni lisosomi mostravano un core elettrondenso. Erano distribuiti in tutto il citoplasma e particolarmente abbondanti in prossimità dell'apparato del Golgi, che appariva molto sviluppato. Accanto ai lisosomi primari si poteva osservare, in alcune cellule, la presenza di lisosomi secondari, formati da vescicole contenenti materiale eterogeneo parzialmente degradato e più raramente particelle dense tondeggianti o a contorno irregolare di verosimile natura lisosomiale terziaria. In tutto il citoplasma si osservava la presenza di filamenti intermedi, più abbondanti e riuniti parallelamente in fasci nelle aree perinucleari (Fig. 5b). Nel citoplasma di alcune cellule si osservava la presenza di gruppi più o meno ampi di vescicole trasparenti o contenenti materiale omogeneo di bassa elettrondensità, riferibili a gocciole lipidiche (Fig. 5a). Un discreto numero di cellule era in fase mitotica.

L'esame ultrastrutturale del II° caso rivelava una struttura pleomorfa del tessuto tumorale; infatti si poteva osservare la presenza di due popolazioni cellulari. Una, di tipo fibroblastico (Fig. 6a), era costituita da elementi fusiformi con nucleo ovalare e cromatina finemente dispersa, ad eccezione di alcune masse più grossolane adese alla membrana nucleare. I nuclei contenevano uno o due nucleoli espansi e, frequentemente, inclusioni citoplasmatiche (Fig. 6b). Il citoplasma mostrava piccoli mitocondri, poche vescicole ergastoplasmatiche lisce e un contenuto numero di lisosomi. La caratteristica citoplasmatica più tipica di questo tipo cellulare era l'esuberante sviluppo dell'ergastoplasma rugoso, che formava cisterne di variabile dimensione, di cui alcune abnormemente ampie (Figg. 6a, 7a). Le cisterne potevano essere del tutto elettrotrasparenti, oppure contenere materiale flocculare di lieve o media elettrondensità. Il citoplasma di alcuni fibroblasti conteneva fascetti di microfilamenti distribuiti prevalentemente in prossimità della membrana cellulare (Fig. 7b).

La seconda popolazione era costituita da cellule più piccole delle precedenti con forma ovoidale o lievemente fusata. Anche il nucleo ovoidale o in alcune cellule un po' reniforme, mostrava contorno irregolare e conteneva cromatina distribuita in piccole zolle e un evidente nucleolo. Nel citoplasma si osservava la presenza di piccoli mitocondri, di qualche vescicola ergastoplasmatica liscia e di un contenuto ergastoplasma rugoso. L'apparato del Golgi era ben sviluppato e i lisosomi molto numerosi. Questi erano distribuiti in tutto il citoplasma, ma particolarmente abbondanti in prossimità dell'apparato del Golgi e in zona paranucleare (Fig. 7a). Abbiamo inoltre rilevato la presenza di rare cellule binucleate sia dell'uno che dell'altro tipo cellulare, una cellula trinucleata ed occasionali cellule infiammatorie.

DISCUSSIONE

L'istiocitosi maligna è un'entità patologica molto discussa sia nell'uomo che nell'animale. Nell'uomo linfomi ad istogenesi apparentemente istiocitaria sono stati descritti in numerosi casi. In una recente revisione di 15 casi umani l'impiego di anticorpi monoclonali avrebbe rivelato che le cellule neoplastiche, morfologicamente simili a cellule istiocitarie, in realtà esprimono antigeni di tipo linfocitario (15). Gli Autori, pur non escludendo l'esistenza di forme neoplastiche istiocitarie pure, le limiterebbero a rarissimi casi. Moulton e Harvey (16), nella classificazione sui linfomi dell'animale, propongono la definizione di linfoma a grandi cellule, piuttosto che di linfoma istiocitario, sottintendendo, in conformità con l'opinione medica umana più corrente, che gli elementi cellulari di queste neoplasie siano verosimilmente di origine linfocitaria. Casi di istiocitosi maligna, sia nella forma cutanea sia in quella disseminata, vengono riportati da Muller e Coll. nel cane e quasi esclusivamente nella razza Bernese (2).

Nel nostro caso, l'indagine citologica condotta in microscopia ottica ci ha posto dei problemi relativi alla diagnosi differenziale con il plasmocitoma. Tuttavia la presenza di cellule con più nuclei disposti a cerchio, l'osservazione che qualche elemento cellulare era fagocitante, la razza Bernese e la mancanza di segni radiologici che deponessero per un plasmocitoma, hanno fatto propendere il giudizio diagnostico, seppure con necessità di conferma, verso l'istiocitosi maligna. L'indagine ultrastrutturale ha definitivamente confermato questa ipotesi. I caratteri citologici del tumore quali: l'elevato numero di lisosomi primari, la presenza di lisosomi secondari e terziari, l'abbondanza dei filamenti citoscheletrici e la presenza di fillopodi sulla superficie cellulare, depongono per una forma a derivazione istiocitaria. L'andamento rapidamente progressivo e fatale della malattia è in sintonia con quanto riportato in bibliografia (2). Non possiamo dire nel nostro caso se il tumore fosse ad esclusiva sede cutanea o ci fosse interessamento anche di altri organi, perché le indagini di laboratorio e strumentali, che ci è stato permesso di effettuare, sono insufficienti.

Nel II° caso le indagini istologiche, immunoistochimiche ed ultrastrutturali depongono per un fibroistiocitoma maligno. Infatti la negatività per le citocheratine e la desmina escludono sia l'origine epiteliale sia quella muscolare. Sono riportati in letteratura casi di carcinoma anaplastico che mimano il quadro istologico del fibroistiocitoma (4). Il numero di cellule positive per l'actina è troppo limitato per ipotizzare un tumore di derivazione muscolare o pericitica; inoltre il riscontro ultrastrutturale di fibroblasti contenenti fasci di microfilamenti, addossati alla membrana cellulare, depone per una natura miofibroblastica delle cellule positive per l'actina. La presenza di un contenuto numero di miofibroblasti è costantemente segnalata nel fibroistiocitoma (4, 12). Sia la microscopia ottica sia l'immunoistochimica e la microscopia elettronica rivelano la natura bimodale del tumore, che risulta costituito da elementi fibroblastici, con abbondante reticolo endoplasmatico rugoso, e da cellule di tipo istiocitario ricche di lisosomi. Le pseudoinclusioni nucleari di natura citoplasmatica, osservate in alcuni fibroblasti, indicano l'elevato polimorfismo del nucleo di queste cellule; questo aspetto morfologico peraltro è di frequente osservazione nei tumori maligni, sia epiteliali che mesenchimali (17). La positività per il lisozima e la presenza di numerosi lisosomi contraddistinguono la popolazione istio-

citaria del tumore. Buona parte delle cellule plurinucleate risulta negativa per il lisozima, malgrado il loro aspetto morfologico suggerisca il citotipo istiocitario. Da vari autori è riportato che l'espressione enzimatica della componente istiocitaria del tumore può essere molto variabile ed in alcuni casi quasi del tutto assente (4). L'ipotesi più accreditata sulla genesi della popolazione cellulare di questa neoplasia è che prenda origine da un clone staminale mesenchimale in grado di differenziarsi sia in fibroblasto sia in istiocita (4, 9). Alcuni autori riferiscono sul riscontro di cellule con caratteri morfologici ultrastrutturali intermedi fra fibroblasti e istiociti (12). In questo senso potrebbe essere intesa sia la nostra osservazione immunoistochimica di cellule giganti negative per il lisozima, sia quella ultrastrutturale di occasionale binucleazione dei fibroblasti oltreché degli istiociti. L'indagine ultrastrutturale non ha permesso di osservare cellule con elevata polinucleazione, ma riteniamo che ciò sia dovuto all'occasionalità delle sezione. Non si conosce la ragione della frequente presenza di infiltrato infiammatorio nel fibroistiocitoma maligno, ma nell'uomo il suo incremento è correlato con un peggiore andamento della malattia (4). Il fibroistiocitoma maligno o tumore a cellule giganti è stato descritto nell'animale a livello cutaneo, sottocutaneo e più frequentemente come tumore dei tendini e delle fasce tendinee (5, 6, 9). Non ci risulta la descrizione di tumori di questo tipo in altre sedi. In patologia umana la stessa neoplasia è stata descritta, come tumore primario, in queste stesse sedi, ma anche a livello di altri orgnai (4, 10) fra cui la milza (12, 13). L'indagine clinica prima e quella necroscopica dopo non hanno rivelato, nel nostro caso, la presenza di altra massa neoplastica diversa da quella osservata, che potesse lasciar supporre la natura secondaria del tumore splenico. Dal momento che i dati bibliografici indicano che è altamente improbabile riscontrare metastasi di un fibroistiocitoma occulto (4), riteniamo che il tumore da noi osservato possa essere considerato, con una certa ragionevolezza, primario della milza.

Lavoro eseguito con fondi MURST, quota 60%.

Figura 1 - II° Caso. Macrofotografia della lesione neoplastica splenica.

Figura 2 - I° Caso. Biopsia per ago sottile. Si può osservare notevole anisocitosi ed anisocariosi. La presenza di due mitosi di cui una atipica. Il citoplasma di alcune cellule è vacuolizzato, mentre quello di altre ha aspetto a vetro smerigliato. La freccia indica un apparato del Golgi espanso. Alcune cellule sono binucleate. Nell'inserto una cellula polinucleata con nuclei disposti a cerchio (3.000 x).

Figura 3 - II° Caso. Biopsia per ago sottile. Si osserva la presenza di cellule fusate con ampio nucleo, frammiste ad elementi cellulari più piccoli. La freccia indica un nucleolo molto espanso. Nell'inserto una cellula gigante (3.000 x).

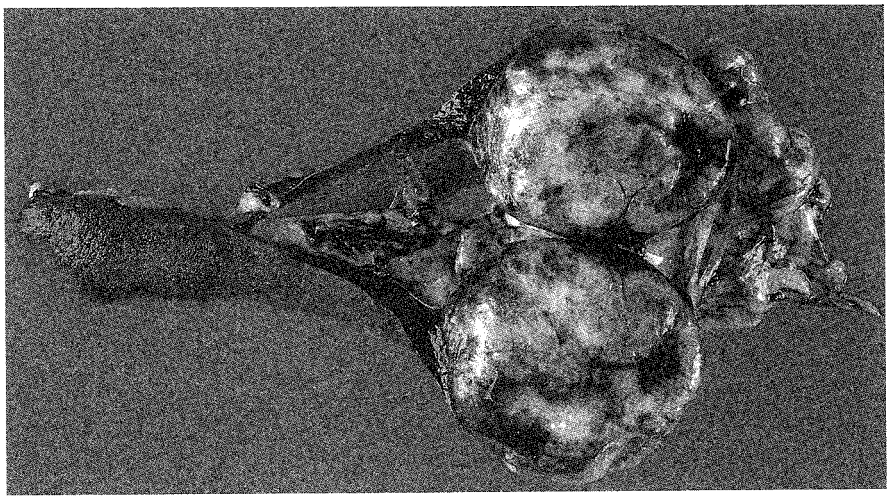

Fig. 1

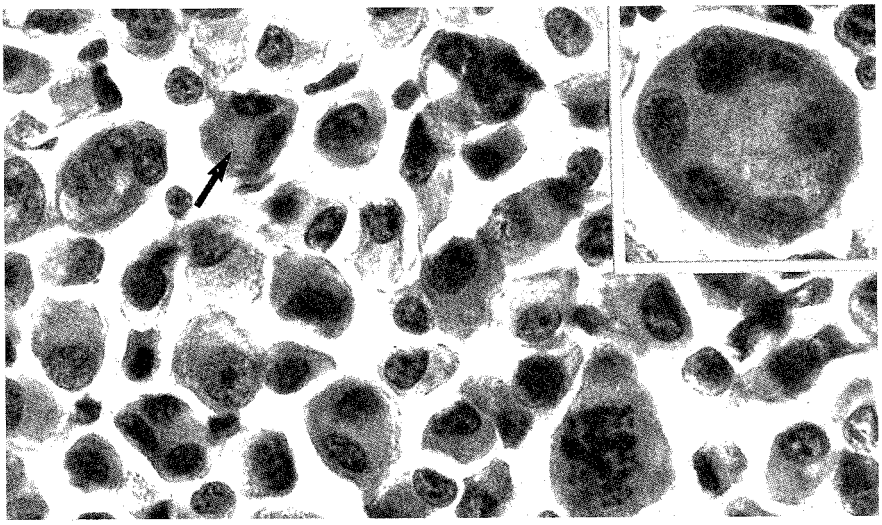

Fig. 2

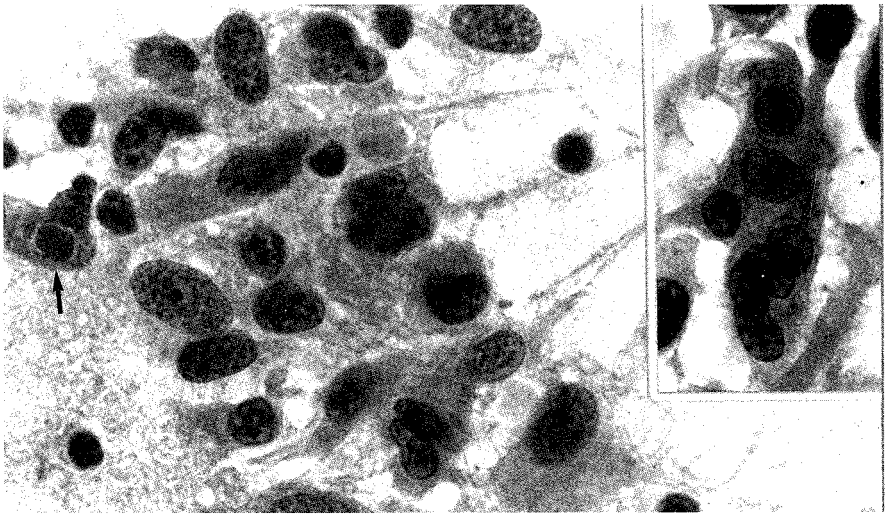

Fig. 3

Figura 4 - II° Caso. Sezioni istologiche. a) e b) Colorate con E.E. Si osserva il pleiomorfismo cellulare e la presenza di cellule giganti multinucleate. I nuclei appaiono ampi e bollosi. c) Trattate con anticorpi anti lisozima. Solo una parte delle cellule è positiva, la loro distribuzione appare disomogenea (a 1.000x; b 3.000x; c 5.000x).

Figura 5 - I° Caso. Microfotografia elettronica. a) Cellula con evidenti lisosomi citoplasmatici e un gruppo di gocciole lipidiche (freccia). La superficie cellulare disegna numerosi fillopodi (teste di freccia). Il nucleolo è evidente. b) Cellula con polinucleazione. (a 5.000 x; b 12.000x).

Figura 6 - II° Caso. Microfotografia elettronica. a) Si osserva un fibroblasto con abbondante reticolo endoplasmatico rugoso e nucleolo evidente. b) Fibroblasto con falsa inclusione nucleare, contenente ergastoplasma rugoso, in prossimità del quale si osserva un istiocita con numerosi lisosomi (a 5.000x; b 7.500x).

Figura 7 - II° Caso. Microfotografia elettronica. a) Al centro della fotografia si osserva un istiocita, con nucleo a contorno flessuoso e numerosi lisosomi paranucleari. È compreso fra due fibroblasti di cui uno con abnorme dilatazione del reticolo rugoso (asterisco). b) Parte citoplasmatica di un miofibroblasto in cui si osserva la presenza di numerosi microfilamenti (freccia). (a 5.000x; b. 20.000x).

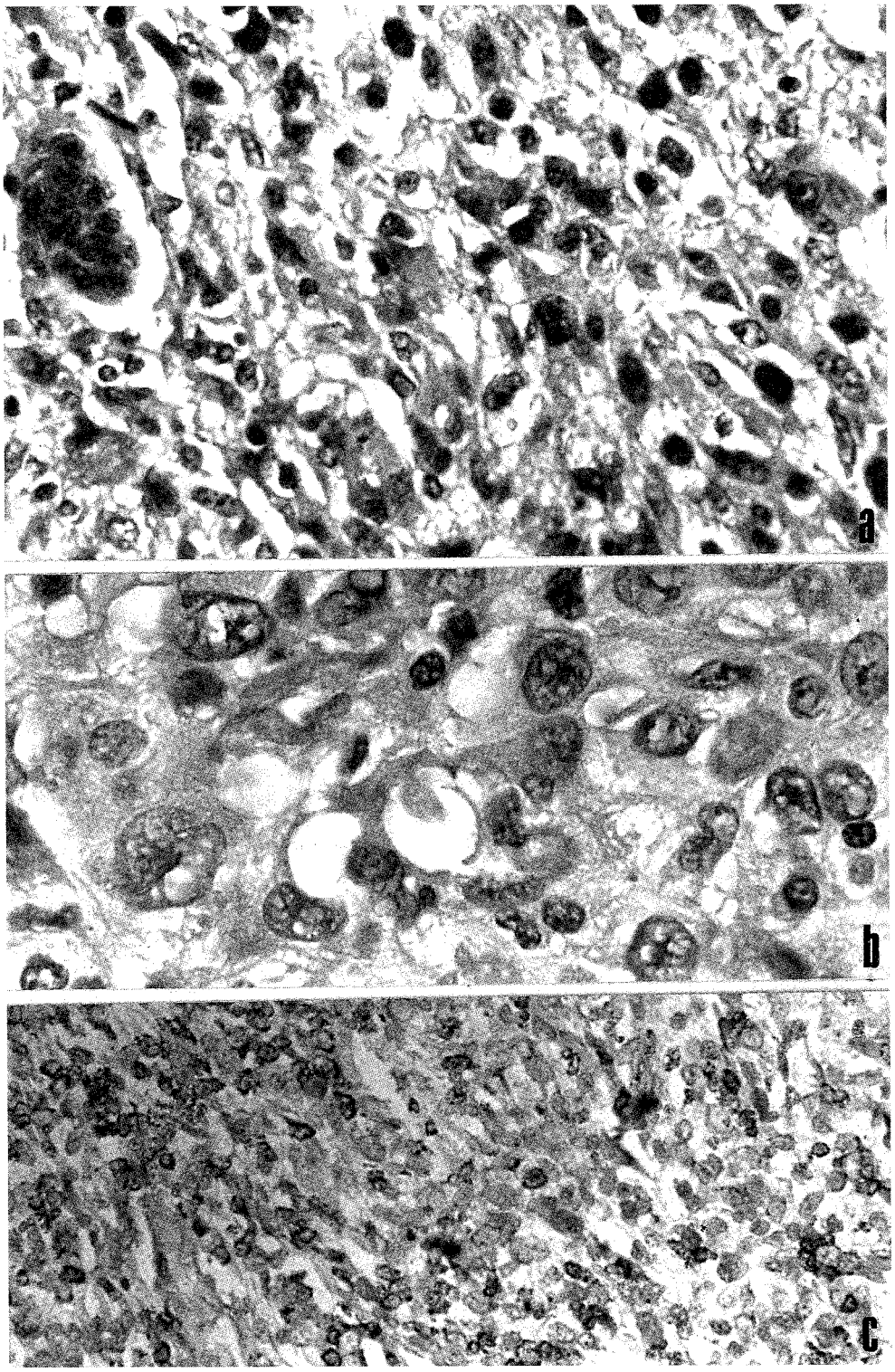

Fig. 4

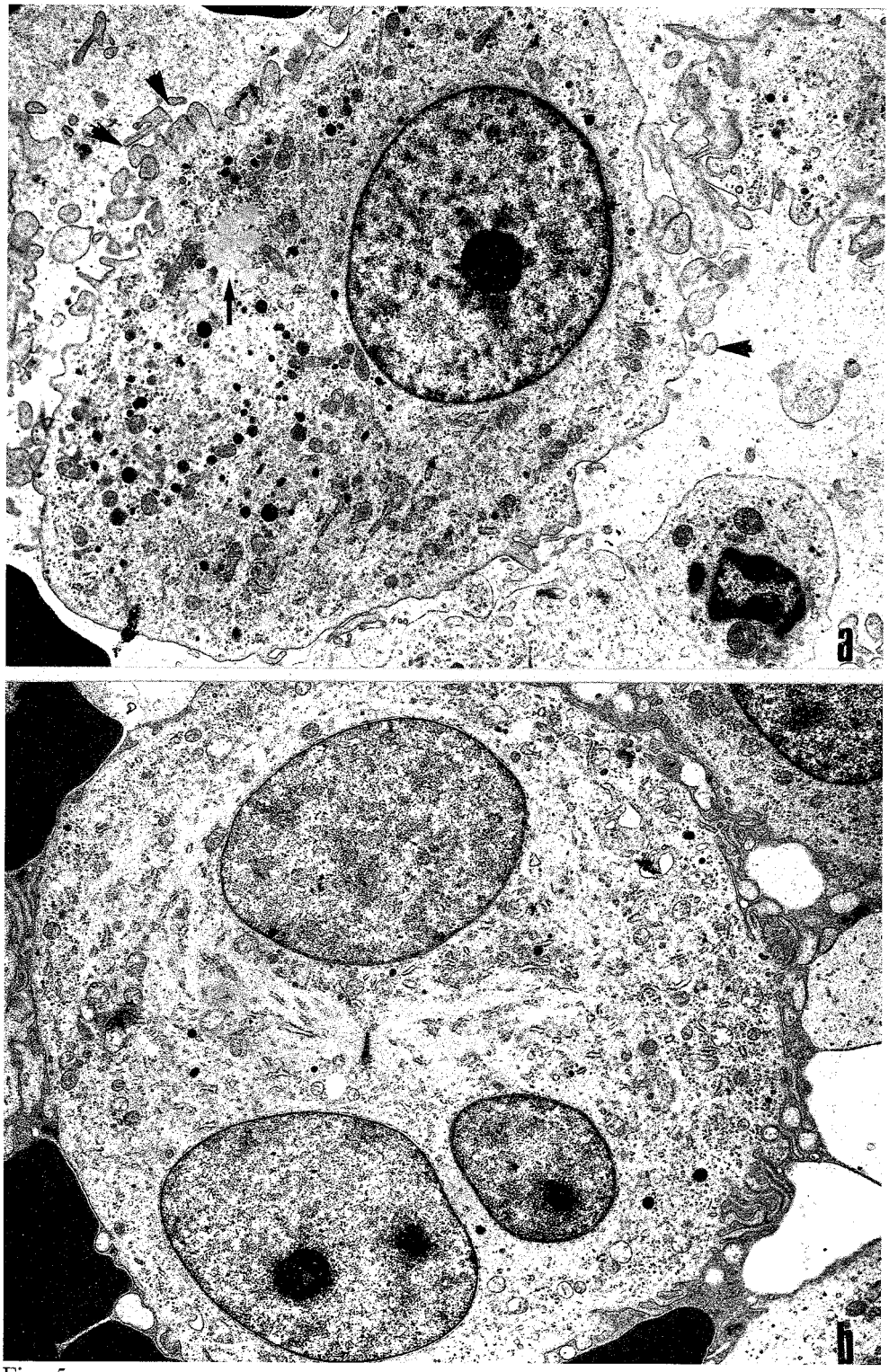

Fig. 5

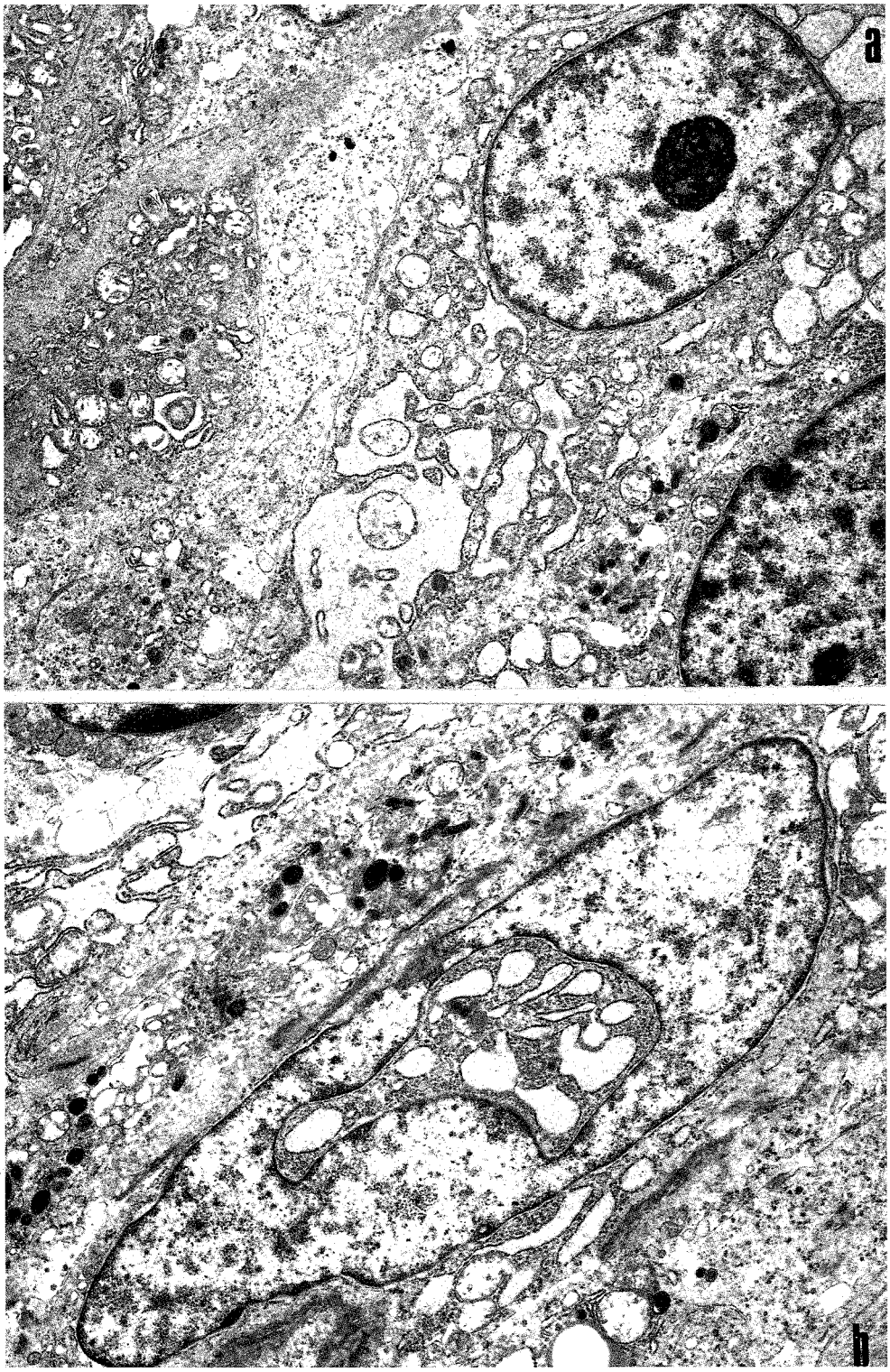

Fig. 6

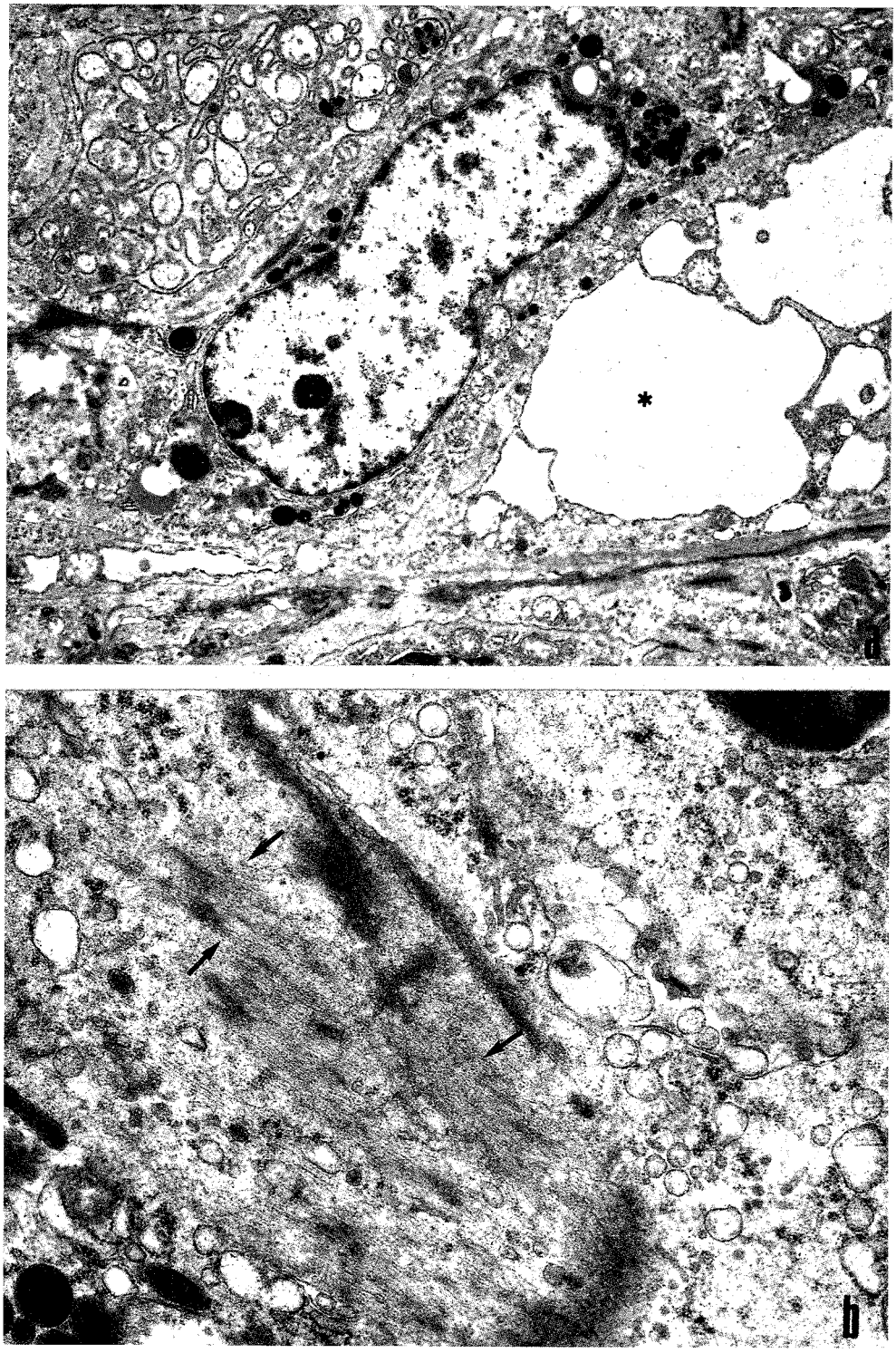

Fig. 7

BIBLIOGRAFIA

1) PULLEY L.T. and STANNARD A.A. (1990). *«Tumors of the skin and soft tissue»* in *«Tumors in Domestic Animals»*. Moulton J.E. Ed. University of California Press. pp. 23-87.
2) MULLER H.G., KIRK R.V. and SCOTT D.W. (1989). *Small animal Dermatology*. Saunder Company pp. 844-958.
3) NICKOLOFF B.J., HILL J. and WEISS L.M. (1985). *Canine Neuroendocrine Carcinoma: A tumor Resembling Histiocytoma*. Am. J. Dermatopath. 7, 579-586.
4) ENZINGER M.D., WEISS S.W. (1988). *Soft tissue tumor*. C.V. Mosby Company pp. 223-300.
5) GLEISER C.A., RAULSTON G.L., JARDINE J.H., GRAY K.N. (1979). *Malignant Fibrous Histiocytoma in Dog and Cats*. Vet. Path. 16, 199-208.
6) CONFER A.W., ENRIGHT F.M., BEARD G.B. (1981). *Ultrastructure of Feline extraskeletal Giant Cell Tumor (Malignant Fibrous Histiocytoma)*. Vet. Path. 18, 738-744.
7) POOL R.R. (1990). *«Tumors and Tumor-like Lesions of Joints and Adiacent Soft Tissues»*. In *«Tumors in Domestic Animals»*. Moulton J.E. Ed. University of California Press pp. 102-156.
8) SCHJOWICZ F. (1961). *Giant-Cell Tumor of Bone (Osteoclastoma)*. J. Bone Joint Surg. 43.1-29.
9) HANAOKA H., FRIEDMAN B., MACK R.P. (1970). *Ultrastructure and Histogenesis of Giant-Cell tumor of Bone*. Cancer 25, 1408-1423.
10) DAHLIN DC, UNNI KK, MATSUNO T. (1977). *Malignant (fibrous) Histiocytoma of Bone-fact or fancy?* Cancer, 39, 1508-1512.
11) FELDMAN F., LATTES R. (1977). *Primary Histiocytoma (fibrous xantoma) of Bone*. Skeletal Radiol. 1, 145-149.
12) GOVONI E., BAZZOCCHI F., PILERI S., MARTINELLI G. (1982). *Primary malignant fibrous histiocytoma of the spleen. An ultrastructural study*. Histopathology 6,351-361.
13) WICK M.R., SCHEITHAURER B.W., SMITH S.L., BEART R.W. JR. (1982). *Primary non-lymphoreticular malignant neoplasm of the spleen*. Am. J. Surg. Pathol. 6,229-242.
14) ARNAUD S., CANESE M.G., CARAMELLI M., BIANCO S. (1990). *Tumore mammario del cane. Differenziazione fra neoplasia benigna e maligna tramite biopsia con ago sottile*. Summa, VII, 49-53.
15) WILSON MS, WEISS L.M., GATTER K.C., MASON D.Y., DORFMAN R.F., WARNKE R.A. (1990). *Malignant Histiocytosis. A reassesement of cases previously reported in 1975 based on paraffin section immunophenotyping studies*. Cancer 66, 530-536.
16) MOULTON J.E., HARVEY J.H. (1990). *«Tumors of the Lymphoid and Hematopoietic Tissues»* in *«Tumors in Domestic Animals»*. Moulton J.E. Ed. University of California Press pp. 231-307.
17) GADIALLY F.N.: (1975). *Ultrastructural pathology of the cell*. Butterworths pp. 20-45.

M. GALEOTTI[1], C. ELENI[2], D. VOLPATTI[1], P.S. MARCATO[2]

LE UNITA' DELLA CORTICALE PROFONDA (UCP) DEI LINFONODI DI BOVINO

[1] Università degli Studi di Udine - Dipartimento di Scienze della Produzione Animale - Via S. Mauro, 2 - 33010 Pagnacco (UD)
[2] Università degli Studi di Bologna - Istituto di Patologia Generale e Anatomia Patologica Veterinaria - Via Tolara di sopra, 50 - 40064 Ozzano Emilia (BO)

RIASSUNTO

La struttura della paracorticale o corticale profonda di 61 linfonodi di bovino (6 renali, 14 lomboaortici, 13 mediastinici, 6 epatici, 10 mandibolari, 5 cervicali profondi, 2 prescapolari, 3 subiliaci, 2 poplitei), è stata studiata in relazione allo stato di reattività del tessuto linfoide.

A tale scopo è stata valutata la distribuzione delle fibre reticolari (impregnazione argentica), delle venule ad alto endotelio, delle cellule interdigitanti (S-100) e delle popolazioni e sottopopolazioni linfocitarie (BoCD4, BoCD8, Null cells, B = catena leggera lambda e catena leggera kappa). La corticale profonda è apparsa suddivisa in unità di forma rotonda od ovale comprendenti la prevalenza delle cellule T del linfonodo, che vengono definite unità della corticale profonda (UCP). Le unità prendono spesso contatto con alcuni follicoli; assieme a questi ultimi, alla porzione di seno sottocapsulare soprastante, ai seni e ai cordoni midollari nella parte inferiore, costituiscono un «compartimento funzionale» del linfonodo. Talvolta le unità e di conseguenza i compartimenti, sono fuse a formare dei complessi di UCP.

Il 79% dei linfonodi osservati (48/61) ha evidenziato strutturazione della corticale profonda: 32/48 (67%) sotto forma di UCP semplici; 16/48 (33%) sotto forma di complessi di UCP. I linfonodi di dimensioni minori (fino ad un centimetro di lunghezza) hanno presentato tendenzialmente UCP semplici (70%) mentre in quelli di dimensioni maggiori le unità semplici sono presenti nel 40% dei casi e i complessi di UCP nel 35%.

In relazione alla sede anatomica, i linfonodi epatici, cervicali profondi e i l. aortici nell'ordine, sono quelli che presentano una maggiore strutturazione in UCP. Le UCP sono presenti in modo costante nei vari tipi di iperplasia, raggiungendo la massima espressione nella iperplasia follicolare associata a quella della paracorticale o corticale profonda.

Nei linfonodi non reattivi, in quelli con reattività limitata o con fenomeni di linfoadenite acuta essudativa granulocitaria, la strutturazione in UCP è sempre molto rappresentata soprattutto in forma di unità semplici (62%) e di piccole dimensioni, denotando che in questi casi le UCP rimangono presenti anche se in uno stato quiescente.

Parole chiave: bovino, linfonodo, linfociti, corticale profonda, fibre reticolari.

DEEP CORTEX UNITS IN BOVINE LYMPH NODES

SUMMARY

The relationship between the structure of the paracortex or deep cortex and the lymphatic tissue reactive state was studied in 61 bovine lymph nodes (6 Lymphonodi renalis, 14 L.lumbales aortici, 13 L. mediastinales, 6 L.hepatici portales, 10 L.mandibulares, 5 L. cervicales profundi, 2 L.cervicales superficiales, 3 L.subiliaci, 2 L.poplitei). The distribution of reticular fibres (silver impregnated with a variant of the Gomori technique), high endothelial venules, interdigitating reticulum cells (S100) and lymphocyte subsets (BoCD4, BoCD8, Null cells, B cells) was evaluated.

The deep cortex appear to be subdivided into round or oral shaped units, wich comprise most of the T lymphocyte subsets in the lymph node. Units were often in contact with follicles and constitute a functional lymph node compartment with a portion of subcapsular sinus and adjacent medullary cords. Sometimes the units, and consequently the compartments, are fused into complexes.

In 79% of the studied lymph nodes (48/61) structural arrangements in the deep cortex were observed: 32/48 (67%) were constituted of simple units and 16/48 (33%) by complexes. The smaller lymph nodes (< 1 cm) tended to be composed of simple units (70%), whereas the larger lymph nodes were formed of simple units (40%) and complexes (35%).

Relating to lymph node anatomical site, hepatici portales, cervicales profundi and lumbales aortici lymph nodes, showed the most evident structuration of the deep cortex in units, normal or fused into complexes. The units were constantly present in the different kinds of hyperplasia expecially in the follicular and paracortical type.

In non reactive lymph nodes and those with acute lymphoadenitis, small units were frequently observed (62% of cases); these units were probably quiescent pending antigenic stimulation.

Key words: lymphnode, lymphocyte, deep cortex, reticular fibres.

INTRODUZIONE

I linfonodi rappresentano gli organi linfatici più altamente organizzati. Nella struttura del parenchima linfonodale si considera classicamente una zona periferica o corteccia, costituita da tipici noduli linfatici o follicoli separati da zone extrafollicolari, una zona medio-profonda o area paracorticale e una zona interna o midollare che si continua nell'ilo. A differenza della zona corticale, che presenta una strutturazione prevalentemente follicolare e della zona midollare suddivisa in cordoni linfatici e seni, alla restante zona di tessuto linfatico si attribuisce un aspetto uniforme (Dellmann e Brown, 1981). Tale zona è stata denominata: corticale media e profonda (Gowans e Knight, 1964), corteccia ricca di linfociti (Osoba e Miller, 1964), area timo-dipendente (Parrot et al., 1966), corteccia diffusa (Weissman, 1967), paracorticale o paracortex (Goldschneider e McGregor, 1973). Già nel passato, ma so-

prattutto negli anni recenti si è osservato che questa zona ha un aspetto più variabile di quanto in precedenza considerato dal punto di vista istologico, in particolare perchè si sono localizzate delle strutture simil-follicolari: pseudo-noduli secondari (Ehrich, 1929), noduli terziari (Ehrich, 1946), area paracorticale follicolare (Oort e Turk, 1965), pseudo-follicoli (Sainte Marie e Sin, 1970), noduli paracorticali (Nossal e Ada, 1971), noduli T (Ree e Fanger, 1975). Studi condotti recentemente su linfonodi di ratto, utilizzando una analisi tridimensionale per seguire l'evoluzione delle strutture dell'area paracorticale sull'intero linfonodo, hanno permesso di differenziare questa area («deep cortex» o «corticale profonda») dalla corticale periferica che contiene i noduli follicolari e le zone extrafollicolari (Belisle e Sainte-Marie, 1981a, 1981b). La rappresentazione schematica della topografia della corticale profonda di un linfonodo di ratto viene riportata nella Fig. 1.

La corticale profonda appare strutturata in «unità della corticale profonda»(UCP), costituite da singoli aggregati linfocitari di forma semicircolare (3 o 4) o parzialmente fusi a formare dei «complessi» (1 o 2). Tali unità nella parte centrale sono povere di fibre reticolari, circondate da venule ad alto endotelio (High Endothelial Venules, HEV) o venule post-capillari, dai seni midollari e dai seni delle unità (Sainte-Marie et al., 1982). Tali UCP sono costantemente localizzate in corrispondenza dell'immissione di un vaso linfatico afferente nel seno linfatico sottocapsulare. Inoltre ogni UCP prende quasi sempre contatto con un numero variabile di follicoli: UCP piccole possono essere vicine ad un singolo follicolo, mentre UCP più grandi possono essere in contatto anche con molti follicoli (4 - 6). L'UCP è circondata da numerose fibre reticolari che si dispongono in fasci tangenti all'UCP stessa, in continuità con quelli della corticale extrafollicolare soprastante. Tale zona è stata definita «periferia dell'UCP» ed ospita numerosi vasi sanguigni, le HEV e i fondi ciechi dei seni dell'UCP (Sainte-Marie et al., 1981).

Il linfonodo risulta morfologicamente e funzionalmente compartimentato (Sainte Marie et al., 1981; 1982) rispetto al flusso della linfa all'interno del linfonodo stesso. Un linfonodo ha tanti compartimenti quanti sono i suoi linfatici afferenti (Bélisle e Sainte Marie, 1981b) come dimostrano esperimenti di inoculo di sostanza traccia nei vasi linfatici afferenti. Ogni compartimento (Fig. 1) costituisce l'«unità funzionale» del linfonodo ed è composto: a) da un vaso linfatico afferente che si immette nel seno sottocapsulare; b) da una porzione di seno sottocapsulare che riceve la linfa; c) da una corrispondente porzione di corticale periferica comprendente i follicoli; d) da una unità della corticale profonda (UCP); e) da cordoni midollari contigui con le strutture corticali sopra elencate.

Ogni compartimento è ampiamente circondato dai seni della midollare che prendono contatto con il seno sottocapsulare tramite i seni trabecolari o seni intermedi. Indagini successive hanno dimostrato la presenza di UCP in linfonodi di topo, cavia, criceto, coniglio, cane, pecora, uomo (Bélisle e Sainte Marie, 1981c), ma con la differenza sostanziale che in varie specie i linfatici afferenti prima di arrivare al linfonodo, si dividono in numerose branche ed ognuna di queste sembra essere in relazione ad un compartimento, cosicchè compartimenti vicini vengono stimolati dallo stesso linfatico afferente e la reattività istologica si manifesta principalmente in gruppi di compartimenti più che in singoli compartimenti.

Nelle grosse specie inoltre, le UCP non sono separate, ma parzialmente fuse, formando complessi di UCP adiacenti.

Nella specie bovina Aijima et al. (1986) hanno evidenziato che le UCP si formano più tardi rispetto ad altre specie, senza peraltro presentare differenze strutturali con queste.

Nel bovino non sono state effettuate finora indagini sulle caratteristiche immunofenotipiche delle popolazioni linfocitarie dei compartimenti linfonodali e delle UCP, indispensabili sia per comprendere il loro significato funzionale normale, sia per studiare la loro risposta reattiva in condizioni patologiche.

Per colmare queste lacune è stata condotta un'indagine su linfonodi di vitelloni con metodiche istochimiche e con un pannello di anticorpi monoclonali per le popolazioni e sottopopolazioni dei linfociti di bovino.

MATERIALI E METODI

Oggetto di studio sono stati 61 linfonodi raccolti da vitelloni regolarmente macellati e distinti per localizzazione anatomica: 6 renali, 14 lomboaortici, 13 mediastinici, 6 epatici, 10 mandibolari, 5 cervicali profondi, 2 prescapolari, 3 subiliaci, 2 poplitei.

I linfonodi sono stati sezionati longitudinalmente, destinando le due porzioni ottenute rispettivamente alla fissazione e al congelamento. Per la fissazione è stata utilizzata la soluzione B5 (fissativo a base di cloruro di mercurio). Dopo fissazione per 6 ore i campioni sono stati disidratati ed inclusi in paraffina. Sezioni di 5 μm di spessore sono state colorate con ematossilina-eosina (E.E.); per lo studio della distribuzione delle fibre reticolari é stato impiegato il metodo classico di impregnazione argentica secondo Gomori, con la variante di un pretrattamento acido delle sezioni per ottenere la lisi parziale delle strutture nucleari. Su una parte delle sezioni istologiche è stata inoltre applicata la tecnica immunocitochimica per evidenziare la proteina S-100 (subunità alfa e beta) (Dako, Milano, Italia).

Le porzioni linfonodali destinate al congelamento sono state incluse in OCT (Miles, Elkhart, IN) e congelate in isopentano raffreddato in azoto liquido. Sezioni criostatiche di 6-7 μm sono state marcate utilizzando anticorpi monoclonali (AcMo) per le seguenti sottopopolazioni linfocitarie: BoCD4, BoCD8, Null Cells, linfociti B (catena leggera lambda e catena leggera kappa) (VMRD Inc., Pullman, WA). Per la metodica particolareggiata si fa riferimento a quella già descritta da Galeotti et al. (1991; 1993). In breve, le sezioni sono state fissate per 5 minuti in acetone, incubate per 30 minuti con gli anticorpi monoclonali specifici, incubate per 30 minuti con un anticorpo biotinilato di capra anti topo (Amersham, UK)e successivamente con il complesso streptavidina-biotina perossidasi (Amersham, UK). La reazione è stata evidenziata in una soluzione allo 0,04% di diaminobenzidina (Sigma Chemicals, St.Louis, MO) addizionata con 0,04% di acqua ossigenata 36%. Le sezioni, contrastate in ematossilina, sono state montate in DPX per l'osservazione istologica. Il trattamento per inibire le perossidasi endogene è stato omesso per evitare di danneggiare i recettori cellulari.

Per quanto riguarda lo studio dell'organizzazione strutturale della corticale profonda, la presenza di UCP semplici, di UCP riunite in complessi o la totale assenza di organizzazione, sono state poste in relazione alla diversa localizzazione anatomica dei linfonodi e allo stato di reattività degli stessi. A tale proposito definiamo di seguito le 4 categorie in cui sono stati raggruppati i linfonodi, in funzione dello

stato reattivo rilevato all'esame istologico: 1) iperplasia follicolare; 2a) iperplasia mista follicolare e paracorticale; 2b) iperplasia mista, paracorticale prevalente; 3) iperplasia paracorticale; 4) linfoadenite acuta. Inoltre sono stati considerati separatamente i linfonodi relativamente areattivi.

RISULTATI

Dei 61 linfonodi valutati, 48 hanno presentato una strutturazione più o meno evidente della zona paracorticale. Nei 13 linfonodi rimanenti è invece risultata una totale assenza di organizzazione in tale zona. Le UCP sono risultate parzialmente identificabili nei preparati colorati con E.E. e definite con maggior precisione nei loro confini con l'impregnazione argentica delle fibre reticolari. Le diverse forme di organizzazione della paracorticale sono state classificate in tre classi principali (tabella 1): 1° classe = UCP semplici; 2° classe = UCP semplici riunite in complessi; 3° classe = assenza di UCP.

ASPETTI ISTOLOGICI E IMMUNOCITOCHIMICI (PROTEINA S-100)

Le UCP semplici

Le unità osservate in 32/61 (53%) linfonodi risultano tendenzialmente piccole (Fig. 2), costituite da un'area ricca di linfociti, di forma circolare od ovale (punta di freccia), talvolta allungata. Molto spesso sono in contatto con i follicoli della corticale (2-3), o con i follicoli adiacenti ai seni intermedi delle trabecole connettivali che si dipartono perpendicolarmente dalla capsula del linfonodo. Le trabecole possono costituire i limiti laterali (Fig. 2, asterisco) delle UCP. Le UCP appaiono spesso circondate da HEV, che si mantengono di regola alla periferia dell'unità stessa per continuarsi con quelle soprastanti che attorniano il follicolo. In alcuni preparati colorati con E.E. si notano le UCP avvolte inferiormente da una sottile striscia di tessuto linfatico più chiaro, cioè meno densamente popolato del restante (Fig. 2, frecce), che si congiunge con il soprastante tessuto linfatico extrafollicolare. Tale area più chiara mostra la presenza di numerose HEV.

Nelle preparazioni immunocitochimiche per la proteina S-100 (Fig. 3), si evidenziano le cellule reticolari S-100+ dei seni midollari: taluni di questi circondano lateralmente l'UCP, mentre altri, c.d. «seni delle unità» iniziano a «cul di sacco» alla periferia inferiore dell'unità stessa (frecce). Sono S-100+ anche le cellule interdigitate (Interdigitating cells = IDCs) della paracorticale, che appaiono sparse senza ordine nel tessuto linfatico dell'UCP stessa. Intensamente positive sono anche le cellule follicolari dendritiche (Follicular dendritic cells = FDCs) dei noduli follicolari, le cellule endoteliali dei vasi arteriosi e dei linfatici.

I complessi di UCP

In 16/61 (26%) linfonodi la struttura del tessuto linfatico della paracorticale si dimostra più complessa, mancando le UCP semplici ben definite, ed osservandosi, invece, numerose UCP vicine, parzialmente fuse a formare grossi aggregati o «com-

plessi di UCP». Con l'E.E. non è sempre possibile distinguere le singole UCP all'interno di un complesso. Anche in questo caso le IDCs S-100+, non sembrano assumere una disposizione particolare trovandosi solo raramente ai margini delle singole UCP. I seni midollari e i seni dell'UCP, invece, delimitano nettamente i grandi complessi di UCP, sia lateralmente sia nella parte inferiore di queste (Fig. 3). Non di rado infatti, i complessi di UCP assumono nelle sezioni longitudinali dei linfonodi una forma a cuneo con l'apice verso l'ilo, la base ampia a contatto con la corticale e i due lati irregolari confinanti con i seni intermedi, che in questo modo arrivano a fondersi con il seno sottocapsulare. All'interno di questi grandi complessi i rapporti con i follicoli non sono sempre molto netti, trovandosi follicoli non solo nella parte superiore sotto la capsula, ma anche lungo i lati del complesso di UCP fino in profondità verso la midollare. Nei preparati colorati con E.E. si possono osservare talvolta strisce di tessuto linfatico più chiare (meno popolate di cellule) del restante tessuto, che delimitano e separano le UCP che formano il complesso.

In altri casi nella paracorticale si osservano ampi aggregati di linfociti privi di suddivisioni. Tali aggregati, immediatamente sotto la capsula, o più in profondità a contatto di trabecole, appaiono di regola circondati da follicoli marginali. I follicoli di queste strutture hanno di regola un preciso orientamento: area scura del centro germinativo a contatto con il tessuto linfatico sottostante, area chiara con la soprastante parte più espansa della corona sempre rivolta verso l'esterno e cioè a contatto con il seno sottocapsulare o con un seno intermedio.

DISTRIBUZIONE DELLE FIBRE RETICOLARI

Le UCP semplici

Le UCP della paracorticale sono apparse come aree con scarse o assenti fibre reticolari (FR) (Fig. 4, asterisco), circondate alla periferia da un addensarsi di tali FR che spesso assumono un andamento avvolgente l'UCP stessa, con direzione quasi parallela al limite dell'unità (Fig. 4, frecce). Le FR che delimitano la periferia dell'UCP (Fig. 5, frecce) si continuano talvolta con quelle soprastanti della zona corticale extrafollicolare (Fig. 5, punte di freccia) che circondano allo stesso modo i follicoli, completamente privi di FR (Fig. 5, asterisco). Le FR che si trovano negli spazi della corticale fra due follicoli assumono, invece, un tipico andamento ordinato a «pettine» (Fig. 6, frecce) dipartendosi dalle FR della capsula soprastante e dal seno sottocapsulare per attraversare, con andamento parallelo, tutta la zona extrafollicolare prima di addensarsi ed andare a costituire la sottostante periferia dell'UCP. In quest'ultima zona, ricca di FR, si trovano anche molte HEV sezionate trasversalmente o longitudinalmente (Fig. 6, punte di freccia) che si continuano con quelle che circondano i follicoli.

Nei linfonodi dove non si sono osservate UCP della paracorticale o dove queste sono poco definite, le FR non assumono nessuna particolare distribuzione e non si osservano aree con scarsità di fibre, mentre le HEV hanno una distribuzione irregolare attraversando in varie direzioni la paracorticale stessa.

I complessi di UCP

Le FR nei grandi (Fig. 7) e piccoli (Fig. 8) complessi di UCP hanno una struttura meno regolare, probabilmente dovuta alla vicinanza di molte UCP che rendono più

confusi i limiti fra le strutture. Infatti, mentre sono ben evidenti le parti centrali delle UCP perchè prive o scarse di FR (Fig. 7-8, asterischi), alla periferia delle UCP vi sono addensamenti di FR (Fig. 7-8, frecce) che formano una rete pressochè continua in tutto il complesso. All'interno di questa rete si evidenzia un numero elevato di HEV e di vasi sanguigni. La disposizione delle FR nella zona corticale extrafollicolare e nei follicoli non differisce invece molto da quella descritta per le UCP semplici.

Per quanto riguarda invece gli estesi aggregati di linfociti paracorticali descritti separatamente, questi si differenziano dai complessi di UCP per il fatto che tali aggregati non evidenziano strutture più piccole delimitate da fasci di FR. La porzione centrale di questi aggregati presenta scarse FR (Fig. 9, asterisco) che tendono invece ad addensarsi verso la periferia della struttura dove assumono un andamento tendenzialmente circolare (Fig. 9, frecce). In questa porzione periferica le HEV sono più numerose e appaiono spesso sezionate trasversalmente (Fig. 9, punte di freccia). Le FR di tale porzione periferica si continuano poi con quelle della corticale extrafollicolare.

DISTRIBUZIONE DELLE POPOLAZIONI E SOTTOPOPOLAZIONI LINFOCITARIE

Le UCP semplici

Appare evidente la netta prevalenza di linfociti con i markers per le cellule T a livello delle UCP della paracorticale (Fig. 10, frecce). I due AcMo, utilizzati per evidenziare i linfociti B, hanno invece dato scarsa o nulla positività nelle UCP (Fig. 11, C.U.; Fig. 12) limitandosi ad evidenziare cellule sparse solo alla periferia delle UCP stesse (Fig. 11, frecce) e quelle presenti nella corticale extrafollicolare. Molti linfociti B sono presenti anche nell'area chiara (Fig. 12) del centro germinativo dei follicoli. Utilizzando gli AcMo per le sottopopolazioni, si osserva che i linfociti BoCD4+ (Th/i) sono i più rappresentati, anche se la loro presenza non è limitata all'UCP ma sconfina anche nelle zone vicine fino ad interessare in parte i cordoni linfatici midollari, le zone extrafollicolari corticali e i follicoli stessi.

I linfociti BoCD8+ (Tc/s), anche se presenti in quantità minore, rispetto a BoCD4+ sono più limitati all'UCP e non vanno a sconfinare nella corticale, perciò risultano più caratterizzanti l'UCP. Si trovano comunque in numero discreto anche nei cordoni midollari.

L'AcMo per le Null cells (Fig. 13) ha marcato alcuni linfociti presenti alla periferia dell'UCP (frecce), nella zona corticale extrafollicolare (punte di freccia) e raramente nell'UCP stessa. Un numero discreto di Null cells si trova anche nei cordoni midollari.

I complessi di UCP

All'interno dei grandi e piccoli complessi di UCP, con gli AcMo per le cellule T, si evidenziano aggregati linfocitari rotondi od ovali separati da strisce di tessuto linfatico in parte o del tutto prive di linfociti T. I rapporti tra questi aggregati linfocitari T+ non sono sempre ben netti essendo spesso parzialmente fusi. Come precedentemente affermato, i linfociti BoCD4+ sono molto numerosi in questi aggregati, ma rendono i limiti fra le UCP vicine più confusi, mentre i BoCD8+ ten-

dono a distribuirsi più regolarmente solo nell'ambito delle singole UCP, limitandosi alle porzioni centrali di queste.

Le aree sopra descritte, positive per i linfociti T, in sezioni seriate appaiono quasi totalmente negative per i linfociti B. Questi invece si distribuiscono tendenzialmente alla periferia delle UCP (Fig. 14, punte di freccia). Data la contiguità delle UCP e la loro non netta delimitazione, la distribuzione dei linfociti B periferici risulta comune a più unità e perciò più complessa.

I linfociti con il marker Null cells si distribuiscono anch'essi alla periferia delle UCP parzialmente fuse del complesso, e non si rinvengono mai al centro delle UCP stesse. Sono rintracciabili, inoltre, nel tessuto linfatico corticale extrafollicolare.

Negli ampi aggregati linfocitari si nota una costante positività per le cellule T nella porzione centrale circolare od ovale. Quasi tutto l'aggregato è infatti costituito da cellule T+ e soprattutto BoCD4+ (Th/i), e da un numero minore di BoCD8+ (Ts/c). La periferia di tali aggregati è invece scarsamente positiva per i linfociti T e mostra un numero discreto di cellule B+ e di Null cells, che si trovano per lo più negli spazi extrafollicolari, dato che questi aggregati sono costantemente circondati in tutte le direzioni da follicoli.

RAPPORTO FRA LA PRESENZA DI UCP SEMPLICI, COMPLESSI DI UCP E STATO DI REATTIVITÀ DEI LINFONODI

A tale scopo sono state considerate 4 categorie di reattività linfonodale: 1) iperplasia follicolare; 2a) iperplasia mista follicolare e paracorticale; 2b) iperplasia mista prevalentemente paracorticale; 3) iperplasia paracorticale; 4) linfoadenite acuta, intesa come processo flogistico prevalentemente essudativo granulocitario senza evidente iperplasia linfoide. Sono inoltre stati esaminati linfonodi relativamente areattivi per quanto riguarda il tessuto linfoide e reticoloendoteliale, nonchè privi di essudazione granulocitaria.

Tenendo conto di questa classificazione sono stati valutati i comportamenti della struttura del tessuto linfatico paracorticale nella disposizione in UCP semplici, complessi di UCP, o assenza delle une e degli altri.

Dalla Tabella 1 si evince che dei 61 linfonodi valutati, 42 (69%) presentano uno stato reattivo contrassegnato da vari gradi di iperplasia follicolare o paracorticale. Di questi 42 , 34 (81%) hanno mostrato presenza di UCP semplici e/o complessi di UCP della paracorticale, mentre soltanto in 8 (19%) non è stato possibile rintracciare presenza di UCP. Dei 34 con presenza di UCP, 20/34 (59%) presentano UCP semplici, mentre 14/34 (41%) complessi di UCP.

Nei linfonodi con una forte iperplasia follicolare o dove questa è l'unica forma di reattività, solo 2/8 (25%) non presentano UCP, mentre 4/8 (50%) sono strutturati in UCP semplici e 2/8 (25%) in complessi di UCP.

Nell'iperplasia mista (follicolare più paracorticale) 4/19 (21%) non presentano UCP, mentre 8/19 (42%) presentano UCP semplici e 7/19 (37%) complessi di UCP.

Nell'iperplasia mista (prevalentemente paracorticale) tutti i linfonodi (7/7) presentano UCP, 2/7 (29%) UCP semplici, mentre 5/7 (71%) complessi di UCP.

Nei linfonodi con solo iperplasia paracorticale, 2/8 (25%) non presentano strutturazione in UCP, mentre in 6/8 (75%) si osservano UCP semplici.

I 6 linfonodi con linfoadenite acuta, presentano un infiltrato di granulociti, prevalentemente eosinofili, da modesto a forte, e di monociti-macrofagi liberi nei seni. Di questi linfonodi, 5 (83%) mostrano una strutturazione in UCP semplici, mentre solo 1 (17%) in complessi di UCP.

Per quanto riguarda i linfonodi con reattività relativamente assente del tessuto linfatico ed assenza di flogosi essudativa, 5/13 (38%) evidenziano assenza di strutturazione, 7/13 (54%) mostrano UCP semplici mentre 1/13 (8%) presenta complessi di UCP.

RAPPORTO FRA PRESENZA DI UNITÀ, SEDE ANATOMICA E DIMENSIONE DEI LINFONODI

Per quanto riguarda il rapporto fra la presenza di unità e la sede anatomica del linfonodo (Tab. 2), tenuto conto dei valori percentuali, i linfonodi renali risultano quelli che con maggiore frequenza (83%) presentano unità semplici seguiti nell'ordine da subiliaci (67%), cervicali profondi e mandibolari (60%), lomboaortici (57%), prescapolari ed epatici (50%) ed infine mediastinici (31%). I complessi di unità sono presenti maggiormente nei linfonodi epatici, poplitei e prescapolari (50%), seguiti dai cervicali profondi (40%), lomboaortici (36%), renali (17%), mediastinici (15%) e mandibolari (10%).

La categoria di linfonodi nella quale si osserva il più elevato numero di organi con assenza di strutturazione della corticale profonda è quella dei mediastinici (54%), seguita dai poplitei (50%), e a maggiore distanza dai subiliaci (33%) e mandibolari (30%).

Per quanto concerne le dimensioni, nei linfonodi tendenzialmente piccoli, 24 della presente casistica (sotto il centimetro di lunghezza intesa come asse maggiore), prevalgono nettamente le unità semplici 17/24 (70%). Nei 37 linfonodi di dimensioni maggiori (oltre il centimetro di lunghezza) aumentano considerevolmente i complessi di unità 13/37 (35%), le unità semplici sono invece presenti nel 40% dei casi (15/37).

DISCUSSIONE

La paracorticale dei linfonodi di bovino, come quella dei linfonodi di molte altre specie (Bélisle e Sainte-Marie, 1981c) compreso l'uomo (Bélisle e Sainte-Marie, 1981c; van den Oord et al., 1986; 1990), appare strutturata in elementi di base che possiamo definire UCP (unità della corticale profonda) e che comprendono la maggior parte delle cellule T del linfonodo (UCPT).

Della totalità dei 61 linfonodi osservati 48 (79%) presentano strutturazione della corticale profonda in unità semplici o riunite in complessi. Tendenzialmente sembrano essere più frequenti le unità semplici o parzialmente fuse 32/48 (67%) che non i complessi di unità 16/48 (33%), a differenza da quanto riportato da Belisle e Sainte Marie (1981c) in altre specie animali. A spiegazione di cio' potrebbe esserci il fatto che, oltre ad una differenza individuale di specie, in questa casistica mancano del tutto i linfonodi meseraici, e sono in numero molto ridotto (5) i linfonodi cervicali che presentano costantemente complessi di unità. In base allo stato di reattività del linfonodo, le unità semplici sono più frequenti dei complessi nell'iperplasia

follicolare, nell'iperplasia mista e nell'iperplasia paracorticale. Di difficile spiegazione è la mancanza di osservazione di unità semplici nei linfonodi con iperplasia mista prevalentemente paracorticale, e il numero elevato di complessi osservati (75%). A differenza di quanto osservato da altri autori, che nei linfonodi umani con iperplasia follicolare rintracciano delle unità o noduli T solo appena accennati (van Den Oord et al., 1986), nei linfonodi bovini con iperplasia follicolare le unità e i complessi non presentano variazioni sostanziali se confrontati con quelli delle altre forme di iperplasia linfoide. Questo denota che tale strutturazione è comunque presente nel linfonodo pur cambiando il tipo di iperplasia prevalente. Ulteriore conferma di ciò si ottiene dai risultati dei linfonodi relativamente areattivi per quanto riguarda il tessuto linfatico. In questi ultimi, nel 54% si trovano UCP, più piccole e ridotte di volume, e nell'8% complessi di UCP. Questo sta a significare che nei linfonodi areattivi le unità permangono, anche se ridotte di dimensioni, come in uno stato quiescente, in attesa di successive stimolazioni antigeniche che ne determinano la proliferazione dei linfociti presenti e quindi l'aumento delle dimensioni della struttura stessa.

Come si evince da questa indagine, le UCP si presentano di forma rotonda od ovale, talvolta molto allungate con l'asse maggiore parallelo o perpendicolare alla capsula del linfonodo. In alcuni casi, quando appaiono più regolari, assumono la forma di coppa con la parte convessa rivolta verso l'ilo linfonodale e la base a contatto della corticale. La struttura qui descritta può essere identificata anche in preparati colorati con E.E. (dalla nostra esperienza se il fissativo usato è la formalina queste strutture non sono evidenziabili) o con la colorazione di Dominici (Bélisle e Sainte Marie, 1981b). In questi casi l'UCP appare più densa di cellule nella parte centrale mentre al margine si apprezza una zona più chiara, una striscia di tessuto linfatico più rarefatta che circonda quasi completamente l'UCP (Fig. 2). Con la colorazione di Gomori modificata, tale area periferica è quella che appare più ricca di fibre reticolari disposte in modo più o meno ordinato, in fasci paralleli all'UCP stessa (Fig. 4-9). Sempre in tale zona si riscontra un addensarsi maggiore di vasi e di HEV che sono la continuazione di quelle che provengono dai margini dei follicoli. Tali UCP possono essere osservate singolarmente, subito sotto la corticale, come quelle descritte nel ratto da Bélisle e Sainte-Marie (1981a), o più in profondità verso la midollare, in contatto con il seno di una trabecola. Più spesso però le UCP prendono contatto con un numero variabile di follicoli, le più piccole con uno solo (Fig. 6), normalmente con 2-3 (Fig. 4-11), le più grandi e lunghe con 5-6 follicoli (Fig. 9).

La porzione più periferica dell'UCP sembra spesso la diretta continuazione del tessuto corticale soprastante, come ben dimostrato da Bélisle e Sainte-Marie (1981b) nei linfonodi di ratto. Nella periferia dell'unità si rintracciano infatti numerose cellule B (Fig. 11) e Null cells (Fig. 13), come del resto nel tessuto linfatico corticale extrafollicolare (Fig. 12).

Nella nostra indagine manca il dato proveniente dall'osservazione dei vasi linfatici afferenti; questo impedisce di mettere in correlazione le unità con l'apertura nel seno sottocapsulare di un vaso linfatico o di un ramo di questo. Tali dati sono ottenibili solo con complesse indagini tridimensionali dopo sezionamento dell'intero linfonodo, di difficile attuazione a causa delle rilevanti dimensioni anche dei più piccoli linfonodi di bovino. Come ribadito da Bélisle e Sainte-Marie (1981c), i dati

ottenuti dall'analisi tridimensionale sui linfonodi di ratto sono validi anche per le altre specie, e quindi anche per il Bovino. Su questa base si possono formulare ipotesi sulla presenza di compartimenti anche nei linfonodi di bovino, e sulla funzione di tali compartimenti e delle UCP nella risposta immune a livello linfonodale.

Utilizzando, infatti, su sezioni seriate dello stesso linfonodo, metodiche istologiche (E.E,, Gomori) e immunocitochimiche (S-100) ed evidenziando, su sezioni seriate al criostato di una porzione dello stesso linfonodo, le popolazioni linfocitarie, si può ricostruire l'intera struttura del compartimento (Fig. 15) ed ipotizzarne la funzionalità.

Nella figura 15 viene schematizzato un compartimento semplice costituito da tre follicoli (f) che sovrastano una UCP semplice di forma semicircolare costituita da una porzione centrale più densamente popolata di linfociti che definiamo, in accordo con Sainte-Marie et al., (1990), «centro dell'UCP» (cu) circondato da una porzione più esterna, la «periferia dell'UCP» (pu). Nella periferia si rinvengono numerose fibre reticolari e venule ad alto endotelio (HEV), oltre a vasi comuni. In tale zona il numero dei linfociti è decisamente più scarso.

La parte più profonda dell'UCP è spesso delimitata da seni midollari (sm) e da alcuni seni che, iniziando in questa zona a fondo cieco, possiamo definire come «seni dell'UCP» (su) simili a quelli definiti da Sainte-Marie et al., (1990) nel ratto. Nel bovino l'UCP è spesso delimitata su tutti i lati da cordoni midollari e da seni della midollare a causa dell'elevato sviluppo della midollare linfonodale in questa specie. Altra caratteristica propria del bovino è quella dell'elevato numero di trabecole (t) che si dipartono perpendicolarmente alla capsula, e che formano spesso i limiti laterali del compartimento.

Nella figura 16 viene schematizzato il probabile sistema di funzionamento del compartimento nei linfonodi di bovino, in base ai risultati del presente lavoro, e anche alla luce dei dati ottenuti da alcuni ricercatori nei linfonodi di altre specie. I linfociti possono arrivare al compartimento per due vie principali: 1) la prima, che interessa soprattutto i linfociti provenienti dal drenaggio linfatico dei tessuti (Sainte-Marie et al., 1975), è quella dei rami dei vasi linfatici afferenti; una volta nel seno sottocapsulare i linfociti entrano direttamente nella corticale per mezzo di processi di adesione mediati da recettori presenti sulle cellule reticolari e sulle cellule endoteliali del seno; 2) la seconda via riguarda i linfociti che arrivano al linfonodo tramite la circolazione sanguigna, e che poi attraverso la parete delle HEV (Gowans e Knight, 1964) raggiungono la corticale e la periferia dell'unità.

A questo punto i linfociti, comunque arrivati, possono seguire strade diverse. Alcuni raggiungono direttamente il follicolo. Questa via viene seguita probabilmente da molte cellule B e Th/i che, infatti, sono costantemente rintracciabili, oltre che nell'area chiara del centro germinativo, nella corticale extrafollicolare e nella periferia dell'UCP. Altri, come la maggioranza dei linfociti T (Th/i e Tc/s) raggiungono il centro dell'unità. Sainte-Marie e Peng, (1975), con esperimenti di marcatura in vivo di linfociti T, hanno evidenziato tali cellule dopo poche ore nella corticale extrafollicolare e nella periferia dell'UCP e dopo 24 ore concentrate soltanto nel centro dell'UCP stessa.

I linfociti T, che invece lasciano l'unità dove hanno subìto dei processi maturativi (Sainte-Marie e Peng 1975, 1976 ; Travella e Moris, 1980) o sono stati attivati dal riconoscimento antigenico sulle cellule IDCs, possono ritornare nel sangue passando attraverso le HEV, o, come appare più verosimile, sfruttando la periferia dell'UCP

per raggiungere i seni dell'unità e i seni midollari e quindi la via linfatica efferente. Questa ultima ipotesi sarebbe sostenuta dal ritrovamento di un numero discreto di linfociti BoCD4+ e BoCD8+ alla periferia delle UCP dei linfonodi di bovino.

Una volta attivate dal riconoscimento dell'antigene presente come immunocomplesso sulle FDCs (Tew et al., 1989; van Rooijen, 1990) o dalla cooperazione sempre in sede follicolare con le cellule Th/i, una parte delle cellule B potrebbe raggiungere attraverso la periferia dell'UCP i cordoni della midollare sottostante, dove si trasforma in plasmacellule. La migrazione delle cellule B attraverso la periferia dell'UCP è stata dimostrata da van Rooijen (1987) con esperimenti di marcatura delle cellule B corticali. Trova inoltre conferma nelle nostre osservazioni, dove si evidenzia sempre la presenza di linfociti B alla periferia dell'UCP. (Fig. 11 e 12).

Una quota rilevante delle cellule B attivate e delle cellule B «memoria» raggiungerebbe invece il torrente circolatorio tramite le HEV oppure passando attraverso i seni della midollare e le vie linfatiche efferenti. Queste cellule andrebbero poi a colonizzare come cellule B «memoria» la zona marginale dei follicoli della milza, in attesa di una successiva stimolazione antigenica per differenziarsi in plasmacellule (Nieuwenhuis e Keunnig, 1974; Liu et al., 1988; van Rooijen 1990).

I linfociti Null cells+ si rinvengono sempre nella corticale extrafollicolare e nella periferia dell'UCP (Fig. 13), nonchè nei cordoni midollari; non si osservano mai nei follicoli e sono rarissimi nel centro dell'UCP. L'AcMo da noi utilizzato per le Null cells (BAQ44A), riconosce un'ampia categoria di cellule BoCD4- e BoCD8- che comprende anche i linfociti con il recettore gamma-delta (Davis et al., 1990). I linfociti gamma-delta in altre specie, fra le quali la pecora, sono sempre stati trovati in numero molto esiguo nei convenzionali dominii-T della milza e dei linfonodi (Mackay et al., 1989; McClure et al., 1989). Tali cellule sono invece presenti in numero discreto nelle zone di maggior traffico linfocitario, come la zona marginale e la polpa rossa della milza, i cordoni midollari e le zone di giunzione corticomidollari del linfonodo. Questi dati sono a favore dell'ipotesi che la corticale extrafollicolare e la periferia dell'UCP, oltre ad avere simile composizione cellulare, abbiano anche una funzione simile, essendo zone di elevato traffico e ricircolazione linfocitaria.

Infine i linfociti che non soggiornano nel linfonodo, perchè non coinvolti nella risposta immunitaria, non entrerebbero nel compartimento, ma grazie ai seni intermedi raggiungerebbero direttamente i seni midollari e da qui uscirebbero per la via linfatica efferente (Fig. 16).

In molte specie animali, come coniglio, cane e pecora (Bélisle e Sainte-Marie 1981c), i complessi di UCP sembrano essere la situazione più frequente di strutturazione della paracorticale, mentre nella nostra casistica sono presenti solo in 16 linfonodi. Il numero più limitato di complessi di UCP osservati sulla totalità dei linfonodi, rispetto a quello delle UCP semplici (32) può essere in parte spiegato dal fatto che fra i linfonodi da noi esaminati mancano i meseraici che sono considerati quelli nei quali prevale la presenza di grandi complessi di UCP (Bélisle e Sainte-Marie, 1981c). La struttura dei complessi di UCP è apparentemente più complicata, ma dalle nostre osservazioni alla base dell'architettura del complesso c'è sempre l'UCP semplice con tutte le sue caratteristiche morfologiche, con la differenza che molte unità si trovano in uno spazio estremamente ravvicinato e condividono alcune strutture. Questo è esemplificato dal comportamento delle zone periferiche delle singole

UCP che, fondendosi con quelle vicine, formano una rete continua di fibre reticolari che unisce tutto il complesso rendendolo più funzionale. È presumibile infatti che a livello di queste reti avvenga la ricircolazione di molti linfociti (provenienti dal centro delle UCP o dai follicoli), che potrebbero così raggiungere, attraverso un percorso «guidato», altre UCP del complesso per contattare e coinvolgere un numero maggiore di cellule immunocompetenti.

Nei grandi mammiferi, rispetto al ratto e al topo, necessita un drenaggio linfatico più cospicuo e si trovano anche linfonodi di grosse dimensioni; tuttavia la costituzione di UCP di grosse dimensioni avrebbe verosimilmente comportato un intralcio al passaggio di linfociti attraverso queste, determinando un notevole rallentamento e diminuendo l'efficienza del compartimento. Questo sembra trovare conferma anche nell'aumento della presenza di complessi di UCP, rispetto alle UCP semplici, in base alle dimensioni del linfonodo; con l'aumentare di queste aumenta anche la presenza di complessi di UCP. In tal modo si potrebbe intepretare la formazione di grossi complessi costituiti da UCP piccole che snelliscono e razionalizzano la circolazione linfocitaria al loro interno.

CONCLUSIONI

In base alla letteratura esistente e ai dati di questa indagine, possiamo affermare per quanto riguarda i linfonodi di bovino che:

— la paracorticale può essere definita come «deep cortex» o «corticale profonda», per ribadire una sorta di continuità morfo-funzionale con la «corticale esterna»;

— la «corticale profonda» è strutturata in «unità della corticale profonda» (UCP) che possono essere contigue alla periferia della corticale esterna, oppure disposte più in profondità nel parenchima linfonodale a contatto con una trabecola;

— l'UCP fa parte di un compartimento funzionale del linfonodo, assieme ai follicoli contigui e ai seni e cordoni midollari sottostanti;

— l'UCP è costituita da una zona centrale che contiene la maggioranza dei linfociti T del linfonodo e da una zona periferica ricca di fibre reticolari, nella quale avviene la ricircolazione linfocitaria soprattutto delle cellule B e Null cells;

— in alcuni casi le UCP si trovano a costituire «complessi di UCP», che rappresentano una sorta di adattamento della corticale profonda ai fini di una più rapida ricircolazione linfocitaria al suo interno pur mantenendo elevata la componente T linfocitaria reattiva;

— negli stati reattivi del tessuto linfoide le UCP sono presenti in modo più o meno costante nei vari tipi di iperplasia, raggiungendo però la massima espressione nelle iperplasie miste (follicolari-paracorticali), specialmente in quelle con prevalente iperplasia della corticale profonda;

— nei linfonodi non reattivi ed in quelli con reattività limitata e fenomeni di linfoadenite acuta essudativa granulocitaria, la strutturazione in UCP è sempre molto rappresentata soprattutto in forma di unità semplici e di piccole dimensioni, denotando che in questi casi le UCP rimangono presenti anche se in uno stato quiescente.

RINGRAZIAMENTI

Si ringrazia il Sig. Pierluigi Bagatella per l'allestimento dei preparati istologici.
Lavoro eseguito con un finanziamento del MURST.

Tabella 1 - Rapporto fra presenza di UCP semplici, complessi di UCP e stato di reattività dei linfonodi.

Stato di reattività dei linfonodi	N.	Unità semplici	Unità semplici riunite in complessi	Assenza di unità
1 Ip. Follicolare	8	4	2	2
2a Ip. mista foll. + par.	19	8	7	4
2b Ip. mista Paracort. prev.	7	2	5	—
3 Ip. Paracorticale	8	3	—	2
4 Linfoadenite acuta	6	5	1	—
5 Linfonodi areattivi	13	7	1	5

Tabella 2 - Rapporto fra presenza di UCP e sede anatomica dei linfonodi

Sede anatomica dei linfonodi	N.	Unità semplici	Unità semplici riunite in complessi	Assenza di unità
Renali	6	5	1	—
Lomboaortici	14	8	5	1
Mediastinici	13	4	2	7
Epatici	6	3	3	—
Mandibolari	10	6	1	3
Cervicali profondi	5	3	2	—
Prescapolari	2	1	1	—
Subiliaci	3	2	—	1
Poplitei	2	—	1	1

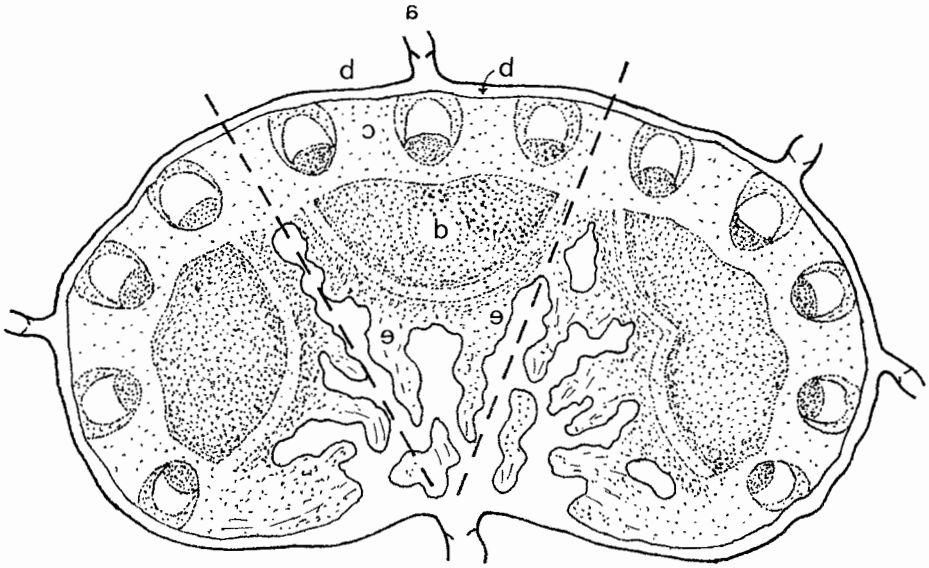

Figura 1 - Rappresentazione schematica della topografia della corticale profonda di un linfonodo di ratto. La porzione di tessuto compresa nelle due linee tratteggiate rappresenta un compartimento funzionale del linfonodo (per spiegazioni vedi nel testo). Legenda: a = vaso linfatico afferente; b = seno sottocapsulare; c = corticale superficiale; d = unità della corticale profonda (UCP); e = cordone midollare. Da Belisle e Sainte Marie 1981c, ridisegnato e parzialmente modificato.

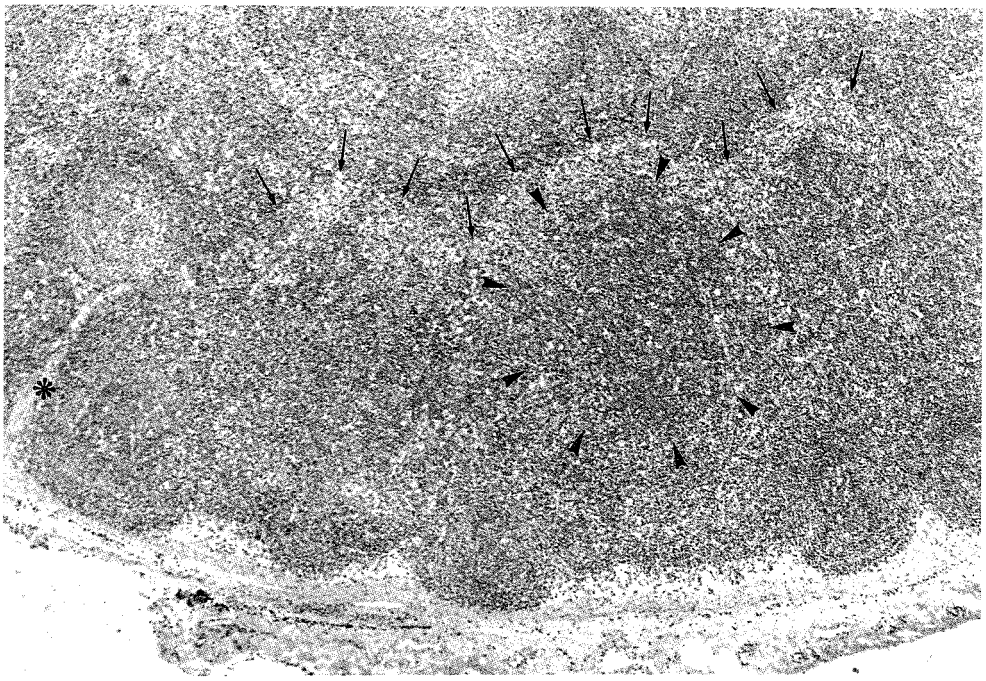

Fig. 2

Fig. 3

Figura 2 - Linfonodo epatico. Bovino. Si osservano tre unità della corticale profonda (UCP) semplici (quella centrale è definita da punte di freccia), separate e delimitate da una sottile striscia di tessuto linfatico più chiaro del restante (frecce). E.E.

Figura 3 - Linfonodo mandibolare. Bovino. Colorazione immunocitochimica per la proteina S-100. Si evidenziano nettamente positive le cellule reticolari nei seni midollari (punte di freccia), che delimitano nella parte sinistra e al centro alcune UCP semplici parzialmente fuse. Nella parte destra si apprezza un grande complesso di UCP fuse, delimitato in basso dai seni midollari (frecce).

Figura 4 - Linfonodo renale . Bovino. Una UCP semplice di forma rotondeggiante presenta al centro uno scarso contenuto di fibre reticolari (asterisco). Queste ultime si addensano alla periferia dell'unità stessa (frecce) con un andamento avvolgente. Impregnazione argentica, metodo di Gomori.

Figura 5 - Linfonodo renale. Bovino. Si evidenziano due UCP semplici sottocapsulari, una costituita dalla fusione di due UCP vicine (a e b), l'altra costituita da un solo nodulo follicolare e una sottostante UCP di forma allungata (c) (per altre spiegazioni vedi nel testo). Impregnazione argentica, metodo di Gomori.

Figura 6 - Linfonodo mandibolare. Bovino. Al centro si osservano due UCP parzialmente fuse con i soprastanti follicoli. Spostata sulla destra si nota una piccola UCP semplice di forma circolare, circondata da numerose HEV (punte di freccia) e da fibre reticolari che la avvolgono. L'UCP prende contatto con un follicolo in formazione (asterisco) (per altre spiegazioni vedi nel testo). Impregnazione argentica, metodo di Gomori.

Figura 7 - Linfonodo epatico. Bovino. Grande complesso sottocapsulare di UCP, con numerose UCP fuse tra loro (asterischi), separate soltanto da alcune fibre reticolari in comune con UCP vicine (frecce). La porzione inferiore del complesso è delimitata dai cordoni della midollare e dai seni. Impregnazione argentica, metodo di Gomori.

Figura 8 - Linfonodo mandibolare. Bovino. Piccolo complesso di UCP (asterisco), parzialmente fuse, sottostanti quattro follicoli con ampio centro germinativo (per altre spiegazioni vedi nel testo). Impregnazione argentica, metodo di Gomori.

Figura 9 - Linfonodo mediastinico. Bovino. Grossa UCP di forma ovale (asterisco) con scarse fibre reticolari al centro e priva di suddivisioni anche parziali, circondata da una periferia ricca di fibre e HEV (frecce). L'unità è circondata da sette follicoli disposti a corona attorno ad essa, che prendono contatto o con il seno sottocapsulare i tre superiori, o con i seni trabecolari i restanti. Impregnazione argentica, metodo di Gomori.

Figura 10 - Linfonodo mediastinico. Bovino. Evidenziazione immunocitochimica di linfociti BoCD4+. Tali cellule si presentano prevalentemente distribuite a formare due piccole UCP ovali (frecce) sottostanti e laterali i tre follicoli. Nella capsula si vedono le aperture di due vasi linfatici afferenti (asterischi).

Figura 11 - Linfonodo cervicale profondo. Bovino. Evidenziazione immunocitochimica dei linfociti B. Si evidenzia una UCP singola di forma rotonda in contatto con due follicoli soprastanti. I lifociti B sono completamente assenti nella porzione centrale dell'UCP (C.U.) e si trovano invece localizzati, oltre che nel follicolo, nella corticale extrafollicolare e nella periferia dell'UCP (P.U.)(frecce).

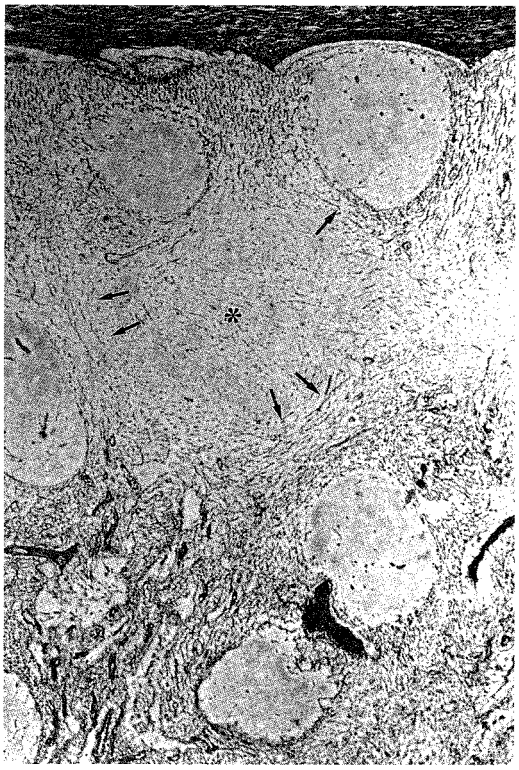

Fig. 4

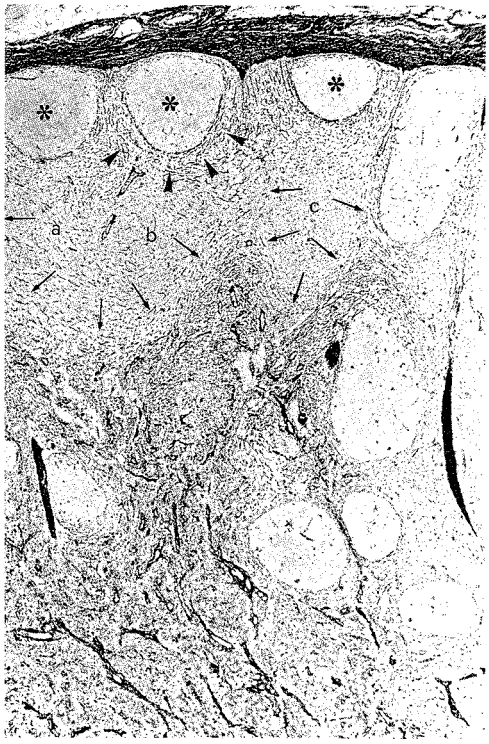

Fig. 5

Fig. 6

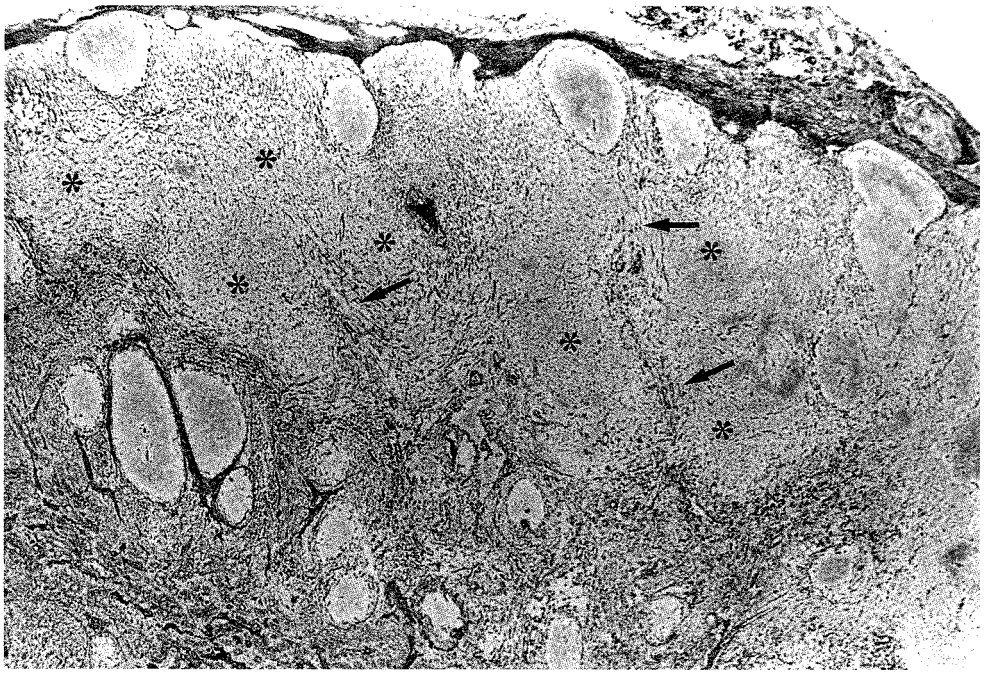

Fig. 7

Fig. 8

Fig. 9

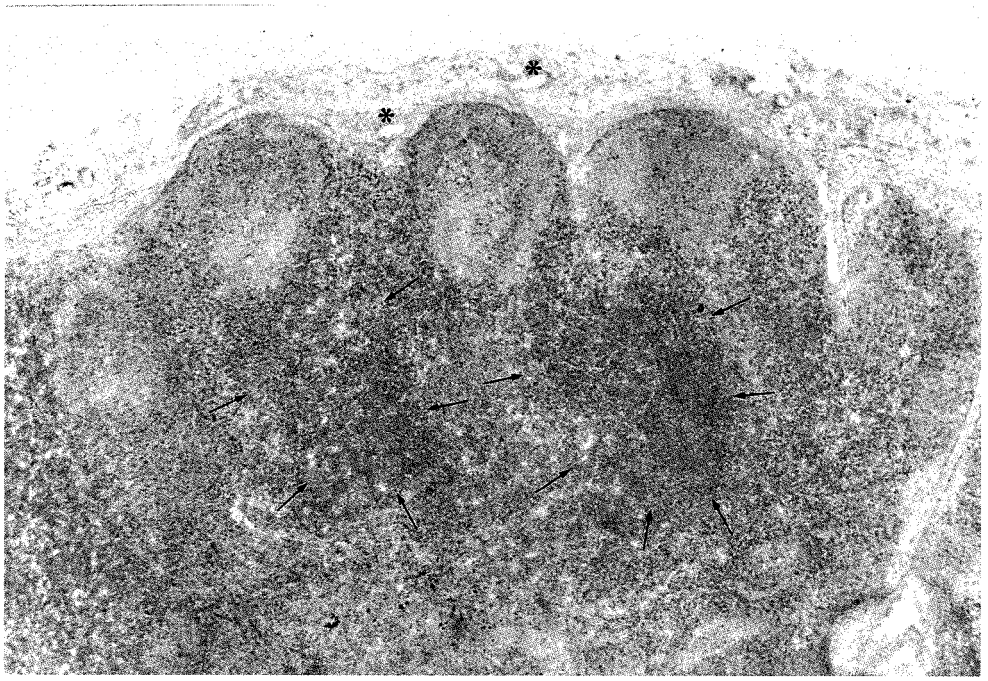

Fig. 10

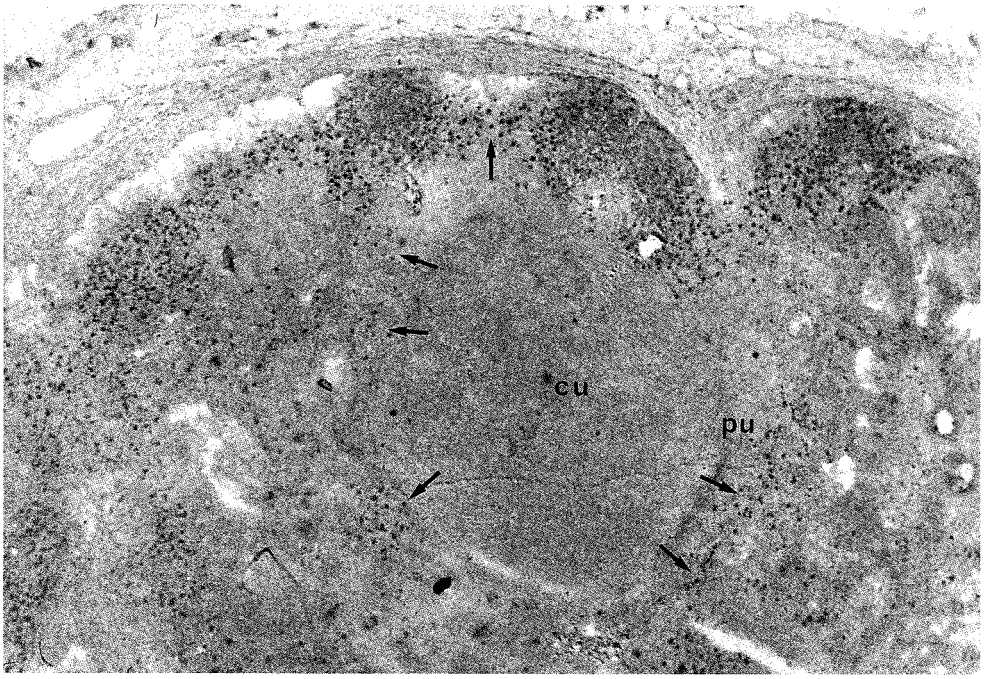

Fig. 11



Figura 12 - Linfonodo mediastinico. Bovino. Evidenziazione immunocitochimica dei linfociti B. Due follicoli con centri germinativi presentano un numero elevato di linfociti B nell'area chiara e nella corona. Altri linfociti B sono visibili sparsi nella corticale extrafollicolare (frecce) e più in basso all'inizio della periferia (punte di freccia) delle sottostanti UCP (asterischi).

Figura 13 - Linfonodo epatico. Bovino. Evidenziazione immunocitochimica delle Null cells disposte alla periferia di una UCP rotonda (frecce) dove è evidente una tipica iperplasia della corticale profonda a 'cielo stellato'. A sinistra della microfoto è evidente un follicolo (asterisco). Le Null cells sono presenti anche nel tessuto linfatico extrafollicolare (punte di freccia).

Figura 14 - Linfonodo lomboaortico. Bovino. Evidenziazione immunocitochimica di linfociti B. Piccolo complesso di UCP, nel quale i linfociti B si dispongono in modo più disordinato però sempre perifericamente alle UCP e nella corticale extrafollicolare (punte di freccia). Sotto la capsula si osserva un probabile vaso linfatico afferente nel momento della sua divisione in due rami prima dell'entrata nel linfonodo (freccia).



Fig. 13

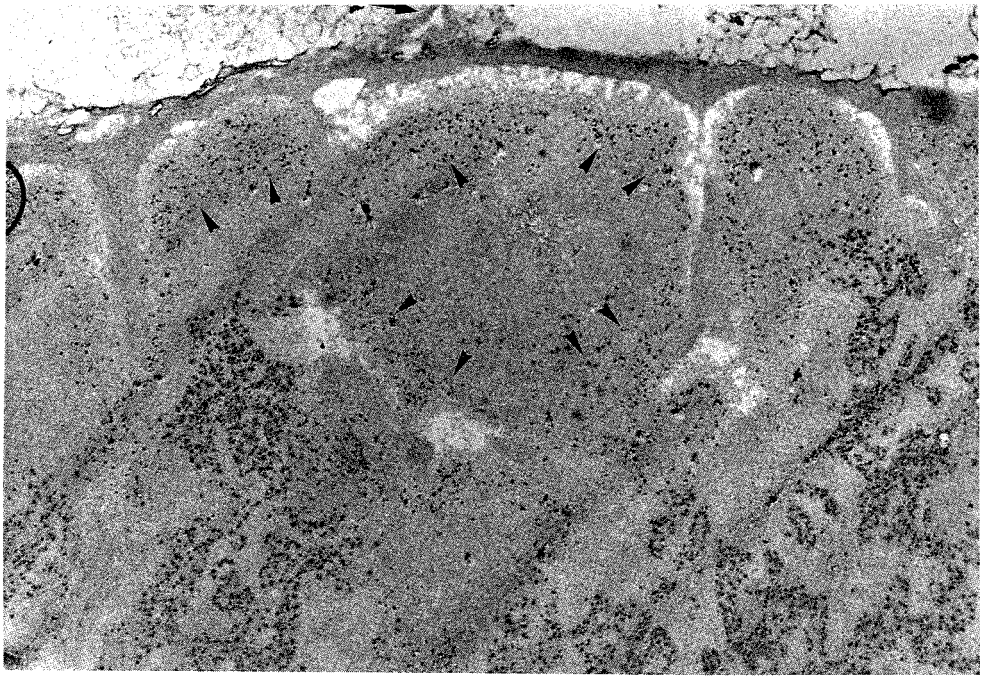

Fig. 14

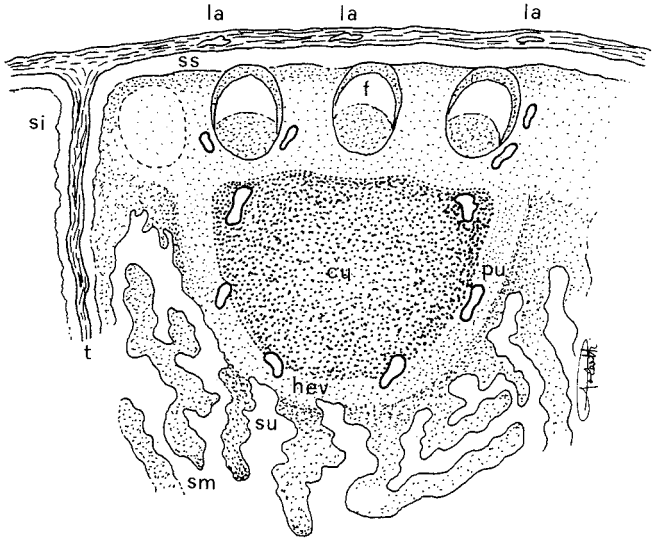

Figura 15 - Rappresentazione schematica di un compartimento di linfonodo di bovino. Per spiegazioni vedi nel testo.
Legenda: la = linfatico afferente; ss = seno sottocapsulare; si = seno intermedio; f = follicolo; cu = centro dell'UCP; pu = periferia dell'UCP; hev = venula ad alto endotelio; t = trabecola; sm = seno midollare; su = seno dell' unità.

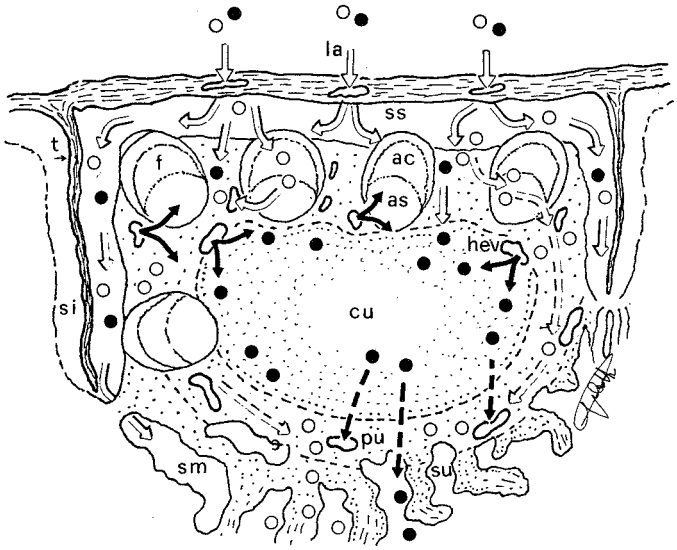

Figura 16 - Schema di ricircolazione linfocitaria all' interno di un compartimento linfonodale di bovino. Per spiegazioni vedi nel testo.
Legenda: frecce vuote = tragitto seguito preferenzialmente dai linfociti provenienti dal drenaggio linfatico dei tessuti; frecce piene = tragitto seguito preferenzialmente dai linfociti che arrivano dalla circolazione sanguigna ed entrano nel linfonodo tramite le HEV; frecce vuote tratteggiate = area di ricircolazione dei linfociti B e Null cells, provenienti dalla corticale extrafollicolare e dai follicoli; frecce piene tratteggiate = via seguita dai linfociti T che lasciano il centro dell'UCP per la circolazione sanguigna oppure per raggiungere la via linfatica efferente, entrando nelle HEV o passando per la periferia dell'unità; la = linfatico afferente; ss = seno sottocapsulare; si = seno intermedio; f = follicolo; cu = centro dell'UCP; pu = periferia dell' UCP; hev = venula ad alto endotelio; t = trabecola; sm = seno midollare; su = seno dell'unità; cerchietti vuoti = linfociti B, Null cells; cerchietti pieni = linfociti T.

BIBLIOGRAFIA

1) Aijima H., Horie K., Nagata H., Hoshi H. (1986). *Cortical structure of bovine lymph nodes*. Acta Anat. Nippon, 61: 173-185.

2) Belisle C., Sainte-Marie G. (1981a). *Tridimensional Study of the Deep Cortex of the Rat Lymph Node. II. Relation of Deep Cortex Units to Afferent Lymphatic Vessels*. Anat. Rec., 199: 61-72.

3) Belisle C., Sainte-Marie G. (1981b). *Tridimensional Study of the Deep Cortex of the Rat Lymph Node. III. Morphology of the Deep Cortex Units*. Anat. Rec., 199: 213-226.

4) Belisle C., Sainte-Marie G. (1981c). *Topography of the Deep Cortex of the Lymph Nodes of Various Mammalian Species*. Anat. Rec., 201: 553-561.

5) Cottier H., Tirk J., Sobin L. (1973). *A proposal for a standardized system of reporting human lymph node morphology in relation to immunological function*. J. Clin. Pathol., 26: 317-331.

6) Davis W.C. et al. (1990). *In: MHC, Differentiation Antigens, and Cytokines in Animals and Birds. Monographs in Animal Immunology*. Ed. O. Barta. Blacksburg V A, pp 47-70.

7) Dellmann H.D., Brown E.M. (1981). *Istologia e anatomia microscopica veterinaria*. Ed. Grasso.

8) Ehrich W.E. (1929). *Studies of the lymphatic tissue. I. The anatomy of the secondary nodules and some remarks on the lymphocytic and lymphoid tissue*. Am. J. Anat., 43: 347-371.

9) Ehrich W.E. (1946). *The role of the lymphocyte in the circulation of the lymph*. Ann. N.Y. Acad. Sci., 46: 823-857.

10) Galeotti M., Sarli G., Eleni C., Marcato P.S. (1991). *La patologia degli emolinfonodi nel bovino. II. Ricerche immunoistochimiche mediante anticorpi monoclonali in animali affetti da malattie respiratorie*. Atti della Società Italiana di Buiatria, vol.XXIII:399-415.

11) Galeotti M., Sarli G., Eleni C., Marcato P.S. (1993). Identification of cell types present in bovine haemolymph nodes and lymph nodes by immunostaining. Vet. Immunol. Immunopathol., 36: 319-331.

12) Goldshneider I., McGregor D.D. (1973). *Anatomical distribution of T and B lymphocytes in the rat. Development of lymphocyte- specific antisera*. J. Exp. Med., 138: 1443-1465.

13) Gowans J.L., Knight E.J. (1964). *The route of recirculation of lymphocytes in the rat*. Proc. R. Soc. Lond. (Biol.), 159: 257-282.

14) Greaves M.F., Owen J.J.T., Raff M.C. (1974). *T and B lymphocites: origins, properties and roles in immune responsis*. Excerpta Medica, Amsterdam. American Elsevier, New York.

15) Kelly R.H. (1975). *Functional Anatomy of Lymph Nodes*. Int. Archs Allergy appl. Immun., 48: 836-849.

16) Liu Y-J., Oldfield S., Maclennan I.C.M. (1988). *Memory B cells in T cell-dependent antibody responses colonize the splenic marginal zones*. Eur. J. Immunol. 18: 355-362.

17) Mackay C.R., Beya M.F., Matzinger P. (1989). τδ T cells express a unique surface molecule appearing late during thymic development. Eur. J. Immunol., 19: 1477-1483.

18) McClure S.J., Hein W.R., Yamaguchi K. et al. (1989). Immunol. Cell. Biol., 67: 215-221.

19) Nieuwenhuis P., Keunnig F.J. (1974). *Germinal Centres and the Origin of the B-cell System*. Immunology, 26: 509-519.

20) Nossal G.J.V., Ada G.L. (1971). *Microscopic and electronmicroscopic distribution of antigen in lymphoid organs. In: Antigens, Lymphoid Cells and the Immune Response*. Academic Press, N.Y., 107-141.

21) Oort J., Turk J.L. (1965). *A histological and autoradiographic study of lymph nodes during the development of contact sensitivity in the guinea-pig*. Br. J. Exp. Pathol., 46: 147-154.

22) Osoba D., Miller J.F.A.P. (1964). *The lymphoid tissues and immune responses of neonatally thymectomized mice bearing thymus tissue in millipore diffusion chambers*. J. Exp. Med., 119: 177-194.

23) Parrott D.M.V., De Sousa M.A.B., East J.E. (1966). *Thymus-dependent areas in the lymphoid organs of neonatally thymectomized mice*. I. Exp. Med., 123: 191-204.

24) Ree H., Fanger H. (1975). *Paracortical alteration in lymphadenopatic and tumor draining lymph nodes: histologic study*. Hum. Pathol., 6: 363-372.

25) Sainte-Marie G., Sin Y.M. (1970). *The lymph node: Structures and possible function during the immune response. In: Regulation of Haematopoiesis*. A.S. Gordon, ed. Appleton-Century-Crofts, N.Y., vol. 2, 1339-1382.

26) Sainte-Marie G., Peng F.S. (1975). *Migration into pseudo-follicles of draining lymph nodes of medullary small thymocytes injected in the mediastinal cavity*. Rev. Can. Biol., 34: 205-212.

27) Sainte-Marie G., Peng F.S., Denis G. (1975). *A study of the mode of lymphocyte recirculation in the dog*. Ann. Inst. Pasteur Immunol., 126C: 481-500.

28) Sainte-Marie G., Peng F.S. (1976). *Migration into pseudo-follicles of draining lymph nodes of transfused medullary small thymocytes*. J. Ret. Reticuloendothelial Soc., 20: 51-54.

29) Sainte-Marie G., Peng F.S. (1981). *Histological observations on the deep cortex of the lymph nodes of the germ-free mouse*. Ann. Inst. Pasteur Immunol., 132D: 55-63.

30) Sainte-Marie G., Peng F.S., Belisle C. (1982). *Overall architecture and pattern of lymph flow in the rat lymph node*. Am. J. Anat., 164: 275-309.

31) Sainte Marie G., Belisle C., Peng F.S. (1990). *The Deep Cortex of the Lymph Node: Morphological Variations and Functional Aspects*. In «Reaction patterns of the lymph nodes - Part 1 Cell types and functions» Grundmann E. e Vollmer E. (Ed.), Springer-Verlag Berlin, 33-64.

32) Tew J.G., Kosco M.H., Szakal A.K. (1989). *The alternative antigen pathway*. Immunol. Today 10, 229-232.

33) Travella W., Morris B. (1980). *Reassortment of cell populations within the lymphoid apparatus of the sheep*. In: *Blood cells and vessel walls: functional interaction*. Ciba Found Symp., 71: 127-139.

34) Van Den Oord J.J., De Wolf-Peeters C., Desmet V.J. (1986). *The Composite Nodule. A structural and functional unit of tha reactive lymph node*. Am .J. Pathol., 122: 83-91.

35) Van Den Oord J.J., Facchetti F., Delabie J., De Wolf-Peeters C. (1990). *T Lymphocytes in Non-neoplastic Lymph Nodes*. In «*Reaction patterns of the lymph nodes - Part 1 Cell types and functions*» Grundmann E. e Vollmer E. (Ed.), Springer-Verlag Berlin, 149-170.

36) Van Roojen N. (1987). *The «In Situ»* Immune Response in Lymph Nodes: A Rewiev. Anat. Rec., 218: 359-364.

37) Van Roojen N. (1990). *Direct intrafollicular differentiation of memory B cells into plasma cells*. Immunol.Today, 11, 5, 154-157.

38) Weissman I.L. (1967). *Thymus cell migration*. J. Exp. Med., 126: 291-304.

39) Weissman I.L., Warnke R., Butcher E.C., Rouse R., Levy R. (1978). *The lymphoid system-its normal architecture and the potential for understanding the system through the study of lymphoproliferative diseases*. Hum. Pathol., 9: 25-46.

G. SARLI[1], C. BENAZZI[1], R. PREZIOSI[1], P.S. MARCATO[1]

STIMA DELL'ATTIVITÀ MITOTICA NEI TUMORI MAMMARI DEL CANE E DEL GATTO: STANDARDIZZAZIONE DEL PARAMETRO

[1] Università degli studi di Bologna - Istituto di Patologia Generale e Anatomia Patologica Veterinaria - Via Tolara di sopra, 50 - 40064 Ozzano Emilia (BO)

RIASSUNTO

In 92 casi di neoplasie mammarie del cane e del gatto (cane: 6 adenomi cistico-papilliferi, 5 tumori misti benigni, 10 tumori misti maligni, 17 adenocarcinomi cistico-papilliferi, 14 adenocarcinomi tubulari, 7 carcinomi solidi; gatto: 5 ipertrofie mammarie-fibroadenomi, 9 adenocarcinomi cistico-papilliferi, 12 adenocarcinomi tubulari, 7 carcinomi solidi) ed in 5 casi di mammella normale nel cane e 3 nel gatto, è stata stimata l'attività mitotica secondo diverse metodiche reperibili in letteratura: conta mitotica (numero di mitosi rilevate in un certo numero di campi), mitosi/μ^2 (numero di mitosi corretto per l'area nucleare totale), mitotic index (numero di mitosi corretto per la cellularità ed espresso per 10.000 cellule). I risultati sono stati correlati con un altro marker di proliferazione: il PCNA index.

Tutti e tre i parametri di espressione dell'attività mitotica hanno mostrato analoga capacità nel discriminare l'attività cinetica dei campioni riuniti secondo istotipi o secondo lesioni benigne e maligne ($P<0,01$). Nel gatto, in cui si è registrata una maggiore variabilità di cellularità rispetto al cane (valore medio $\pm$ deviazione standard; gatto: 526 ± 229; cane: 602 ± 153; $P<0,01$), il mitotic index si è rivelato il solo parametro mitotico significativamente correlato al PCNA index ($P<0,01$). Nel cane, invece, tutti e tre i parametri di espressione dell'attività mitotica, hanno rivelato analogo grado di associazione con il PCNA index ($P<0,01$).

Viene valorizzato l'impiego del mitotic index come parametro di espressione dell'attività mitotica, alla luce della maggiore obiettività di stima rispetto agli altri due parametri e del più facile confronto dei dati tra diversi laboratori.

Parole chiave: cane, gatto, tumori mammari, attività mitotica.

EVALUATION OF THE MITOTIC ACTIVITY IN CANINE AND FELINE MAMMARY GLAND TUMORS: STANDARDIZATION OF THE PARAMETER

SUMMARY

In 92 canine and feline mammary gland tumors (dog: 6 papillary-cystic adenomas, 5 benign mixed tumors, 10 malignant mixed tumors, 17 papillary-cystic adenocarcinomas, 14 tubular adenocarcinomas, 7 solid carcinomas; cat: 5 fibroepithelial

hyperplasias, 9 papillary-cystic adenocarcinomas, 12 tubular adenocarcinomas, 7 solid carcinomas) and in 5 cases of normal mammary tissue of the dog and 3 of the cat, mitotic activity has been evaluated according to several methods available in literature: mitotic count (number of mitoses counted in several fields), mitoses/μ^2 (number of mitoses corrected for total nuclear area), mitotic index (number of mitoses corrected for cellularity and expressed for 10,000 cells). The results have been correlated with another marker of proliferation: PCNA index.

All the parameters concerning mitoses revealed similar ability to discriminate kinetic activity of the samples grouped for histotypes or as benign and malignant growths ($P<0,01$). In the cat, that showed an higher variability of cellularity with respect to the dog (mean $\pm$ standard deviation; cat: 526 ± 229; dog 602 ± 153; $P<0,01$), mitotic index was revealed as the only mitotic parameter significantly correlated to PCNA index ($P<0,01$). On the contrary in the dog all the parameters expressing mitotic activity showed similar degree of association with PCNA index ($P<0,01$).

It is suggested the use of mitotic index as an expression of the mitotic activity, because of its objectivity of evaluation with respect to the two other parameters, and because it semplifies the comparison of data between different laboratories.

Key words: dog, cat, mammary tumors, mitotic activity.

INTRODUZIONE

La determinazione dell'attività cinetica del tessuto neoplastico mediante la conta delle figure mitotiche risulta, soprattutto nelle neoplasie mammarie, assai attendibile come parametro prognostico di sopravvivenza, sia in ambito umano (Clayton, 1991; Diest et al., 1992) che veterinario (Ratto et al., 1992).

Tradizionalmente l'attività mitotica è espressa come numero di mitosi rilevate in 10 HPFs (high power fields), tuttavia le viene spesso attribuita una mancanza di obiettività e ripetitività, oltre ad una eccessiva variabilità di dati forniti da diversi laboratori (Woosley, 1991; Ellis e Whitehead, 1981; Quinn e Wright, 1990; Silverberg, 1976). Al fine di ovviare a tali inconvenienti si è cercato un denominatore comune che rendesse più oggettiva la valutazione, ricorrendo al «Volume corrected mitotic index (M/V-index)» proposto da Haapasalo et al. (1989), che esprime l'attività mitotica come numero di mitosi contenute in $1\mu m^2$ di epitelio neoplastico, o al mitotic index, che esprime l'attività mitotica come numero di mitosi espresso in valore percentuale o per 1.000 o 10.000 cellule (Woosley, 1991; Graem e Helweg-Larsen, 1979; Hall e Levison, 1990; Linden et al., 1992; Quinn e Wright, 1990; Chieco et al., in stampa).

Abbiamo condotto una indagine su diversi istotipi di neoplasie mammarie del cane e del gatto, colorati con metodica immunoistochimica per l'antigene di proliferazione PCNA, e contrastati con Blu di Toluidina, che esalta il riscontro istologico delle figure mitotiche. Scopo dell'indagine è stato di valutare se la correzione del numero di mitosi per l'area o per la cellularità funziona come un parametro cinetico migliore della semplice conta mitotica e se migliora la correlazione con il PCNA index, già segnalato come importante parametro cinetico (Dawson et al., 1990; Kamel et al., 1991; Jain et al., 1991; Battersby e Anderson, 1990; Garcia et al., 1989) e già a nostra disposizione per gli stessi casi (Sarli et al., in stampa).

MATERIALI E METODI

Novantadue casi di neoplasie mammarie ottenute per mastectomia, 59 del cane e 33 del gatto (vedi tabella 1), sono stati fissati in formalina di Carson ed inclusi in paraffina. L'indagine è stata estesa anche a 5 campioni di mammella normale del cane e 3 del gatto, ottenuti come reperto necroscopico nei casi di afferenza al nostro Istituto.

Da ciascun campione è stata ottenuta una sezione di 6μm, colorata con Ematossilina-Eosina ed utilizzata per la diagnosi istologica secondo le classificazioni proposte da Hampe e Misdorp (1974) e Moulton (1990).

Un'altra sezione di 4 μm è stata trattata con metodica immunoistochimica per l'antigene di proliferazione PCNA (Proliferating Cell Nuclear Antigen) (clone PC10, Novocastra, Newcastle, UK) e, i nuclei, contrastati utilizzando Blu di Toluidina come reagente tipo Feulgen (Sarli G. et al., in stampa).

In ogni sezione con reazione immunoistochimica sono stati scelti 10 campi (obiettivo 25x) ed in ogni campo un'area, riportata sul monitor di un videoanalizzatore, in cui sono state contate le figure mitotiche presenti. Di ogni area erano già a nostra disposizione i valori della superficie nucleare totale e di quella positiva al PCNA (proliferating cell nuclear antigen) calcolati con videoanalisi (Sarli et al., in stampa). In ogni caso è stata anche misurata l'area media di un nucleo al fine di valutare, nota l'area nucleare totale, la cellularità. Quest'ultima è espressa come numero di nuclei, di cellule epiteliali o carcinomatose, contenuti in 32.000μ^2 di area nucleare totale.

L'attività mitotica è espressa o come numero di mitosi totali rilevate nelle 10 aree valutate, corrispondenti globalmente a 0,225 μ^2 di tessuto (Conta mitotica), o come numero di mitosi corretto per l'area nucleare (Mitosi/μm^2) in cui l'area costante di riferimento è di 32.000μm^2, o come numero di mitosi corretto per la cellularità valutando il numero di mitosi per 10.000 nuclei (Mitotic index). Il PCNA index è espresso come percentuale di nuclei positivi rispetto all'area nucleare totale (Sarli et al., in stampa).

I risultati ottenuti sono stati elaborati statisticamente (regressione lineare e test di Spearman) con il software CSS Statistic (Statsoft INC, Tulsa U.S.A., 1991).

RISULTATI

Come si può rilevare in figura 1, la colorazione di contrasto con Blu di Toluidina permette un facile riscontro delle figure mitotiche anche a medio ingrandimento. In tal modo, a parità di numero di campi esaminati a forte ingrandimento, si può esplorare una maggiore quantità di tessuto.

In tabella 1 sono riportati i valori di attività mitotica media espressa come Conta mitotica, Mitosi/μm^2 o Mitotic index in diversi istotipi di neoplasia mammaria del cane e del gatto. Tra i tumori maligni, sia nel cane che nel gatto, si può rilevare un andamento crescente passando dagli adenocarcinomi cistico-papilliferi, ai tubulari e ai solidi. Tale andamento è analogo a quanto già da noi osservato usando come parametro cinetico il PCNA index (Sarli et al., in stampa).

Tutti e tre i parametri di espressione dell'attività mitotica hanno mostrato analoga capacità discriminante dell'attività cinetica tra tumori benigni e maligni ($P<0,01$, test di Spearman), o fra i diversi istotipi ($P<0,01$, test di Spearman).

Nel gatto, l'analisi di regressione lineare tra il PCNA index e i diversi parametri di espressione dell'attività mitotica, ha messo in evidenza che la correzione del numero di figure mitotiche per la cellularità (Mitotic index) migliora nettamente l'associazione con il PCNA index, rispetto alla conta mitotica o all'espressione del numero di mitosi riferito ad una determinata area nucleare (Conta mitotica vs PCNA index $P=0,13$, $r=0,25$; Mitosi/μm^2 vs PCNA index $P=0,07$, $r=0,30$; Mitotic index vs PCNA index $P<0,01$, $r=0,43$). Nel cane, invece, tutti e tre i parametri di espressione dell'attività mitotica hanno mostrato analogo grado di associazione con il PCNA index (Conta mitotica vs PCNA index $P<0,01$, $r=0,47$; Mitosi/μm^2 vs PCNA index $P<0,01$, $r=0,35$; Mitotic index vs PCNA index $P<0,01$, $r=0,43$).

Nel gatto si è registrata una maggiore variabilità della cellularità rispetto al cane (valore medio $\pm$ deviazione standard; gatto: 526 ± 229; cane: 602 ± 153) ($P<0,01$, test di Spearman).

DISCUSSIONE

Nel nostro studio la conta mitotica ha funzionato come un parametro del tutto sovrapponibile agli altri due (mitotic index e mitosi/μ^2). Infatti tutti e tre hanno mostrato analoga capacità nel discriminare l'attività cinetica dei tumori riuniti secondo istotipi o secondo lesioni benigne e maligne. Esistono in letteratura lavori che esaltano l'attendibilità della conta mitotica a condizione che vengano rispettate, dipendentemente dall'esperienza dell'operatore, i criteri per la scelta dei campi in cui effettuare la conta e i criteri morfologici per il riconoscimento delle figure mitotiche (Diest et al., 1992; Baak, 1990; Clayton, 1991). Per quest'ultimo aspetto risultano vantaggiose le colorazioni che esaltano il riscontro istologico delle mitosi, quale quella da noi usata o altre riportate in letteratura (Donhuijsen, 1986; Chieco e Robutti, 1992). Una volta superati questi inconvenienti, che attribuiscono molta soggettività all'operazione (Quinn e Wright, 1991; Silverberg, 1976), un altro problema è rappresentato dal diametro del campo di un HPF (Ellis e Whitehead, 1981; Quinn e Wright, 1990), di solito 400x. Questo varia con i microscopi e l'autore non sempre ha l'avvertenza di riportarlo, vanificando la possibilità di confronto dei dati fra i laboratori. Inoltre un tale sistema di rilevazione non tiene in considerazione la differenza che vi può essere tra istotipi diversi sia in cellularità che in valore percentuale dell'area occupata nel campo da parte del tumore (Woosley, 1991; Haapasalo e Collan, 1991; Quinn e Wright, 1990): per esempio si pensi agli spazi vuoti presenti tra le proliferazioni papillifere di adenomi o di adenocarcinomi cistico-papilliferi della mammella e la cellularità a tappeto continuo che esiste nei carcinomi solidi dello stesso organo.

Nel tentativo di superare questi inconvenienti si pone il «Volume corrected mitotic index» proposto da Haapasalo et al. (1989) o il parametro Mitosi/μm^2 da noi usato. Entrambi questi parametri svincolano il dato «numero di mitosi rilevate in un certo numero di campi», ciascuno con un preciso diametro, per renderlo più oggetti-

vo in quanto esprimono il numero di mitosi per una precisa area (1mm^2 di epitelio neoplastico o 32.000 μm^2 di area nucleare totale). L'area di riferimento può avere diversi metodi di stima: per approssimazione da parte dell'operatore, con l'uso di griglie o con sistemi videoanalitici (Haapasalo et al., 1989; Ambros e Trost, 1990; Chieco e Robutti, 1990). In questo modo i dati risultano sicuramente più confrontabili, a condizione che siano però uguali, fra i diversi laboratori, i contenuti dell'area di riferimento (area solo nucleare, area del solo tessuto carcinomatoso, ecc.). Indubbiamente la variazione dei contenuti dell'area di riferimento è quella che fornisce la maggiore variabilità a questo sistema. Un altro svantaggio ad esso attribuibile scaturisce dal fatto che, dipendentemente dalle dimensioni di ogni singola cellula, in eguali aree totali, si possono avere numeri nettamente diversi di cellule (Quinn e Wright, 1990, 1991). Perciò anche con questo sistema di valutazione, non tenendo conto della cellularità, l'attività mitotica di un tumore può risultare sovrastimata nei tumori a piccole cellule o sottostimata nei tumori a grandi cellule.

Fra i parametri di espressione dell'attività mitotica da noi usati, o riportati in letteratura, l'unico che tiene conto della cellularità è il Mitotic index: numero di mitosi espresso come valore percentuale o riferito ad un preciso numero di cellule (1.000 o 10.000) (Woosley, 1991; Linden et al., 1992; Graem e Helweg-Larsen, 1979; Hall e Levison, 1990; Quinn e Wright, 1990; Chieco et al., in stampa). L'inconveniente di questo sistema è rappresentato dal tempo necessario per effettuare la conta del numero di cellule presenti in ogni campo. Ciò si può fare visivamente con o senza l'uso di griglie (Graem e Helweg-Larsen, 1979). In alternativa per stimare più rapidamente la quantità di cellule presenti in un campo esistono formule (Simpson et al., 1992) o sistemi di videoanalisi (Chieco e Robutti, 1992). Il Mitotic index è sicuramente il parametro più oggettivo fra i tre in quanto è svincolato dalle caratteristiche tecniche del microscopio, dall'arbitrarietà dell'area di riferimento usata e dalla variabilità di cellularità tra i tumori. In funzione di queste sue caratteristiche è l'unico parametro che permette un reale confronto di attività mitotica tra istotipi diversi.

Passando ora a considerare i risultati circa la correlazione tra i diversi parametri di espressione dell'attività mitotica e il PCNA index, è interessante il comportamento opposto rilevato nel cane rispetto al gatto. Mentre nel cane tutti e tre i parametri di espressione dell'attività mitotica hanno mantenuto analogo grado di associazione con il PCNA index, vanificando l'operazione di correzione, nel gatto si è avuto un risultato contrario, registrando solo il Mitotic index come parametro significativamente associato al PCNA index. L'importanza della correzione del numero di mitosi per numero di cellule nel gatto può essere spiegata dalla maggiore variabilità di cellularità nei tumori del gatto rispetto a quelli del cane. In questi ultimi infatti, avendosi minore variabilità di densità cellulare, in uguali aree totali ci sarà un numero più o meno costante di cellule. Per questo, nel cane, la correzione del numero di mitosi per area o per numero di cellule non ha migliorato la correlazione con il PCNA index, che peraltro era già significativamente associato alla conta mitotica.

In conclusione possiamo affermare che i tre parametri di espressione dell'attività mitotica, al pari del PCNA index (Sarli G. et al., in stampa), si correlano entrambi con gli istotipi e hanno analoga capacità discriminante tra tumori mammari benigni e maligni del cane e del gatto. Ciò potrebbe paradossalmente far sembrare superfluo un ulteriore lavoro per apportare correzioni alla semplice conta mitotica. Invece,

come da noi dimostrato, la correzione si rende indispensabile in tumori caratterizzati da forte variabilità della cellularità, se si vuole elevare l'attività mitotica a vero parametro cinetico e migliorarne la correlazione con altri parametri di stima della cinetica cellulare. Nel nostro studio il mitotic index si è confermato il metodo più oggettivo per esprimere l'attività mitotica e, almeno nel gatto, ha migliorato la correlazione con il PCNA index. Inoltre ha permesso un reale confronto dell'attività mitotica tra istotipi diversi. Va infine ricordato che l'adozione di un sistema di stima oggettivo permette anche reali confronti dei risultati fra diversi gruppi di ricerca. È in funzione di questa constatazione che il mitotic index andrebbe preferito agli altri due parametri, quando si vogliono collezionare dati provenienti da territori sotto la competenza di laboratori diversi, come spesso accade in campo oncologico.

Tabella 1 - Valore medio ± deviazione standard dei tre parametri di stima dell'attività mitotica nella mammella normale e in diversi istotipi di neoplasia mammaria del cane e del gatto

	Cane				Gatto			
	Numero casi	Conta mitotica	Mitosi/ μ^2	Mitotic index	Numero casi	Conta mitotica	Mitosi/ μ^2	Mitotic index
Mammella normale	5	0,51 ± 0,27	0,30 ± 0,19	3,09 ± 2,11	3	0,20 ± 0,06	0,09 ± 0,03	1,32 ± 0,05
Adenoma cistico-papillifero	6	0,27 ± 0,23	0,12 ± 0,10	1,35 ± 1,05				
Tumore misto benigno	5	0,40 ± 0,19	0,15 ± 0,05	2,45 ± 0,85				
Ipertrofia mammaria-fibroadenoma felino					5	1,10 ± 0,95	0,39 ± 0,26	6,66 ± 5,88
Tumore misto maligno	10	0,70 ± 0,40	0,25 ± 0,18	4,40 ± 2,77				
Adenocarcinoma cistico-papillifero	17	0,96 ± 0,41	0,24 ± 0,08	5,09 ± 1,78	9	2,64 ± 1,43	0,53 ± 0,28	12,68 ± 6,15
Adenocarcinoma tubulare	14	1,02 ± 1,11	0,28 ± 0,23	5,88 ± 4,88	12	2,89 ± 2,18	0,67 ± 0,46	14,38 ± 11,42
Carcinoma solido	7	1,95 ± 0,76	0,45 ± 0,23	8,24 ± 5,58	7	3,21 ± 1,78	0,69 ± 0,33	16,55 ± 7,44



Figura 1 - Cane. Carcinoma solido. Notare il facile riscontro istologico delle figure mitotiche colorate in blu. Nuclei di colore marrone positivi alla reazione immunoperossidasica per l'antigene di proliferazione PCNA e nuclei azzurri controcolorati con Blu di Toluidina come reagente tipo Feulgen.

BIBLIOGRAFIA

1) BAAK J.P.A. *Mitosis counting in tumors.* Hum. Pathol. 21, 683-685, 1990.

2) BATTERSBY S., ANDERSON T.J. *Correlation of proliferative activity in breast tissue using PCNA/cyclin.* (Letter). Hum. Pathol. 21: 781, 1990.

3) CHIECO P., ROBUTTI F. *Metodi di citologia analitica. 1° Citofotometria del DNA e analisi in situ dell'attività proliferativa nei tumori solidi.* Eurocopy Snc, Bologna, Italy, 1992.

4) CHIECO P., PAGNONI M., ROMAGNOLI E., MELCHIORRI C. *A rapid and simple staining method using toluidin blue to analyse mitotic figures in tissue sections.* The Histochem. J., in stampa.

5) CLAYTON F. *Pathologic correlates of survival in 378 lymph node-negative infiltrating ductal breast carcinomas. Mitotic count is the best single predictor.* Cancer 68: 1309-1317, 1991.

6) DAWSON A.E., NORTON J.A., WEINBERG D.S. *Comparative assessment of proliferation and DNA content in breast carcinoma by image analysis and flow cytometry.* Am. J. Pathol. 136: 1115-1124, 1990.

7) DIEST P.J., BAAK J.P.A., MATZE-COK P., WISSE-BREKELMANTS E.C.M., GALE C.M., KURVER P.H.J., BELLOT S.M., FIJNHEER J., GORP L.H.M., KWEE W.S., LOS J., PETERSE J.L., RUITENBERG H.M., SCHAPERS R.F.M., SCHIPPER M.E.D., SOMSEN J.G., WILLIG A.W.P.M., ARIENS A.TH. *Reproducibility of mitosis counting in 2,469 breast cancer specimens: results from the Multicenter Morphometric Mammary Carcinoma Project.* Hum. Pathol. 23: 603-607, 1992.

8) DONHUIJSSEN K. *Mitosis counts: reproducibility and significance in grading of malignancy.* Hum. Pathol., 17: 1122-1125, 1986.

9) ELLIS P.S.J., WHITEHEAD R. *Mitosis counting - a need for reappraisal.* Hum. Pathol. 12: 3, 1981.

10) GARCIA R.L., COLTRERA M.D., GOWN A.M. *Analysis of proliferative grade using anti-PCNA/cyclin monoclonal antibodies in fixed, embedded tissues.* Comparision with flow cytometric analysis. Am. J. Pathol. 134: 733-739, 1989.

11) GRAEM N., HELWEG-LARSEN K. *Mitotic activity and delay in fixation of tumour tissue.* Acta Path. Microbiol. Scand. Sect. A, 87: 375-378, 1979.

12) HAAPASALO H., COLLAN Y., ATKIN N.B., PESONEN E., SEPPA A. *Prognosis of ovarian carcinomas: prediction by histoquantitative methods.* Histopathology 15: 167-178, 1989.

13) HAAPASALO H., COLLAN J., PESONEN E. *Volume corrected mitotic index -(M/V-index)- the standard of mitotic activity in neoplasms.* Pathol. Res. Pract. 185: 551, 1989.

14) HAAPASALO H., COLLAN J. *Mitosis counting in tumors.* Hum. Pathol. 22: 728-729, 1991.

15) HALL P.A., LEVISON D.A. *Review: assessment of cell proliferation in histological matherial.* J. Clin. Pathol. 43: 184-192, 1990.

16) HAMPE J.F., MISDORP W. *Tumours and dysplasias of the mammary gland.* Bull. Wld. Hlth. Org. 50: 111-113, 1974.

17) JAIN S., FILIPE M.I., HALL P.A., WASEEM N., LANE D.P., LEVISON D.A. *Prognostic value of proliferating cell nuclear antigen in gastric carcinoma.* J. Clin. Pathol. 44: 655-659, 1991.

18) KAMEL O.W., LEBRUN D.P., DAVIS R.E., BERRY G.J., WARNKE R.A. *Growth fraction estimation of malignant lymphomas in formalin-fixed paraffin-embedded tissue using anti-PCNA/cyclin 19A2.* Correlation with KI-67 labeling. Am. J. Pathol. 138: 1471-1477, 1991.

19) LINDEN M.D., TORRES F.X., KUBUS J., ZARBO R.J. *Clinical application of morphologic and immunocytochemical assessments of cell proliferation.* Am. J. Clin. Pathol. 97 (Suppl1): S4-S13, 1992.

20) MOULTON J.E. *Tumors in domestic animals.* III edizione, University of California Press, Berkeley - Los Angeles - London, 1990.

21) QUINN C.M., WRIGHT N.A. *The clinical assessment of proliferation and growth in human tumors evaluation of methods and applications as prognostic variable.* J. Pathol. 160: 93-102, 1990.

22) QUINN C.M., WRIGHT N.A. *The value of mitotic counting in the assessment of prognosis and proliferation in human tumours.* Authors' reply. J. Pathol. 163: 361-364, 1991.

23) RATTO A., PELLEGRINO C., CARDELLINO V., CIPOLLA M., BONANNO M., ROSSI L. *Tumore mammario felino: proposta per un grading istologico.* Atti SISVet 1992, in stampa.

24) SARLI G., BENAZZI C., PREZIOSI R., MARCATO P.S. *Determination of the proliferating fractions in benign and malignant mammary gland tumors of the dog and cat by anti-PCNA monoclonal antibody.* In stampa.

25) SILVERBERG S.G. *Reproducibility of the mitosis count in the histologic diagnosis of smooth muscle tumors of the uterus.* Hum. Pathol. 7: 451-454, 1976.

26) SIMPSON J.F., DUTT P.L., PAGE D.L. *Expression of mitoses per thousand cells and cell density in breast carcinomas: a proposal.* Hum. Pathol. 23: 608-611, 1992.

27) WOOSLEY J.T. *Measuring cell proliferation.* Arch. Pathol. Lab. Med. 115: 555-557, 1991.

P.S. MARCATO[1], C. BENAZZI[1], G. BETTINI[1], M. MASI[2],
L. DELLA SALDA[1], G. VECCHI[3], A. POLI[4]

CISTI EMATICHE E SIEROSE DELLE VALVOLE ATRIO-VENTRICOLARI NEL CUORE BOVINO

[1] Università degli Studi di Bologna - Istituto di Patologia Generale e Anatomia Patologica Veterinaria - Via Belmeloro, 10 - 40128 Bologna
[2] U.S.L. 24 Budrio-Bologna
[3] I.Z.S. della Lombardia e dell'Emilia, sez. di Bologna
[4] Università degli Studi di Pisa - Dipartimento di Patologia Animale

RIASSUNTO

L'incidenza delle cisti valvolari cardiache, classificate in base al loro contenuto in ematiche e sierose, è stata oggetto di studio in 5.984 vitelli, 15.937 vitelloni e 8.896 vacche. Su una serie costituita dai cuori di 79 vitelli, 140 vitelloni e 193 vacche, le cisti sono state misurate, classificate in base alla loro localizzazione sulle valvole mitrale o tricuspide, ed esaminate istologicamente ed al microscopio elettronico. Campioni di liquido cistico sono stati sottoposti a ricerche microbiologiche, biochimiche ed elettroforetiche.

Le cisti valvolari erano presenti nell'11,5% dei vitelli, nel 7,7% dei vitelloni e nel 16,2% delle vacche. Nella maggior parte dei casi le cisti ematiche interessavano entrambe le valvole; quelle sierose, in genere di dimensioni maggiori, erano prevalenti sulla mitrale. È stato riscontrato inoltre un aumento delle dimensioni con il progredire dell'età degli animali. Le cisti erano sessili e procidenti sulla superficie atriale delle valvole. Istologicamente la loro parete appariva costituita da stratificazioni irregolari di fibre elastiche e collegene, più sottile nelle cisti sierose, e rivestita internamente da endotelio. Il contenuto delle cisti sierose era sterile e, mediante indagine biochimica ed elettroforetica, risultava simile per composizione alla linfa. Viene discussa l'ipotesi che le cisti derivino dall'ectasia di vasi ematici e linfatici.

Parole chiave: cisti valvolari, cuore, bovino, valvole atrio-ventricolari.

BLOOD AND SEROUS CYSTS IN THE ATRIOVENTRICULAR VALVES OF THE BOVINE HEART

SUMMARY

The incidence of valvular cysts was studied in the hearts of 5,984 calves, 15,937 steers and 8,896 cows. Cysts were classified on the basis of their content as blood and serous cysts. In the hearts of 79 calves, 140 steers and 193 cows the cysts were measured and classified as for their location on atrioventricular valves. Cyst samples were processed for histology and transmission electron microscopy. The

content of some serous cysts was studied by means of microbiology, biochemistry and electrophoresis. Valvular cysts were found in 11.5% of calves, 7.7% of steers and 16.2% of cows. Blood cysts were mainly on both atrioventricular valves; serous cysts, usually larger, prevailed on the left. As for dimensions, they increase with animal aging. The cysts were sessile and protruding above the atrial surface of the valves. Histologically the cysts wall was composed of irregular stratification of elastic and collagenous fibres, thinner in the serous cysts, and internally lined by endothelium. The fluid of the serous cysts was sterile and biochemically and electrophoretically similar to lymph. The hypothesis is discussed that the cysts may derive from ectasia of blood and lymph vessels.

Key words: valvular cysts, heart, cattle, atrioventricular valves.

INTRODUZIONE

Cisti ematiche delle valvole atrioventricolari sono state osservate per la prima volta in patologia umana da Elsässer nel 1844, descritte da Luschka nel 1857 ed in seguito ripetutamente segnalate come reperti autoptici occasionali soprattutto nei feti e nei neonati, nei quali vengono riferite incidenze variabili fra il 25% ed il 100% (21). Anche in patologia animale il riscontro di cisti valvolari ripiene di sangue è considerato comune, soprattutto nei giovani suini, bovini e cani (2, 15, 20).

Sia in patologia umana che veterinaria le cisti valvolari vengono considerate lesioni congenite prive di un reale significato patologico, tendenti alla regressione spontanea e alla scomparsa con l'avanzare dell'età, tanto che il loro riscontro in soggetti adulti è considerato raro (4, 6, 11, 14).

Scopo del presente lavoro è quello di segnalare l'incidenza delle cisti valvolari nella specie bovina, che è risultata elevata anche negli animali adulti, e di descrivere anche un secondo e meno conosciuto tipo di cisti valvolari, cosiddette «sierose».

MATERIALI E METODI

L'incidenza delle cisti valvolari è stata studiata in una serie di 30.907 bovini (5.984 vitelli, 15.937 vitelloni, 8.896 vacche) macellati tra giugno ed ottobre 1991 in un macello privato in provincia di Bologna (Be.Ca. s.p.a.). Oltre alla presenza delle cisti è stata registrata anche la natura del loro contenuto: sangue nelle cisti ematiche, un fluido giallognolo in quelle sierose. Quando nello stesso cuore erano presenti sia cisti ematiche che sierose era registrato solo il tipo prevalente.

412 cuori con cisti valvolari (79 vitelli, 140 vitelloni, 193 vacche) sono stati sottoposti ad un esame più approfondito: le cisti sono state misurate e contate ed è stata valutata la loro localizzazione anatomica (valvola mitrale o tricuspide).

Campioni rappresentativi, fissati in formalina tamponata e trattati per l'istologia secondo le metodiche usuali, sono stati colorati con ematossilina-eosina, PAS, impregnazione argentica secondo Gomori, Orceina - Van Gieson e Perls. Altri campioni sono stati trattati per la microscopia elettronica a trasmissione previa fissazione in glutaraldeide.

Il contenuto di alcune cisti è stato inoltre sottoposto ad analisi elettroforetica e biochimica, e ad esami microbiologici (su terreni selettivi e non, sia in atmosfera normale che in atmosfera con una tensione del 12% di CO_2).

RISULTATI

Il 10,9% dei bovini esaminati (3.368/30.907) è risultato affetto da cisti delle valvole atrioventricolari, il 5,1% di tipo ematico, il 5,9% di tipo sieroso. Nella tab. 1 sono riportati i valori relativi all'incidenza dei due tipi di cisti nelle diverse classi di età.

Macroscopicamente le cisti erano sessili, di forma arrotondata o allungata, procidenti sulla superficie atriale dei lembi valvolari e di dimensioni variabili tra 1 mm e 3 cm (fig. 1). Le cisti sierose erano solitamente più grandi di quelle ematiche, soprattutto quelle localizzate sulla valvola mitrale (tab. 2). Le dimensioni di entrambi i tipi di cisti mostravano inoltre una marcata tendenza ad aumentare con l'età degli animali.

Le cisti ematiche erano generalmente uniloculari, ma presenti anche in numero elevato (fino a 7) su uno stesso pizzo valvolare, mentre più rari erano gli aspetti multiloculari. Anche le cisti sierose erano uniloculari, ma generalmente singole, con una tendenza per le cisti più voluminose ad invadere tutto il lembo valvolare.

Nella maggior parte dei casi le cisti ematiche erano presenti contemporaneamente su entrambe le valvole, mentre le cisti sierose erano nettamente prevalenti sulla mitrale (tab. 3). Non era rara la coesistenza di cisti ematiche e di cisti sierose sulla stessa valvola.

Istologia. Le cisti di entrambi i tipi erano situate nello strato spongioso, che costituisce la parte più lassa dello stroma valvolare, ed erano internamente rivestite da endotelio.

Il contenuto delle cisti ematiche era rappresentato da sangue fresco non coagulato. La parete era composta principalmente da numerose fibre elastiche frammiste a fibre collagene e reticolari (fig. 2). Capillari e concamerazioni ematiche di calibro diverso erano spesso individuabili nello spessore della parete o nelle vicinanze delle cisti, con cui erano in stretta connessione (fig. 3). Non si sono invece evidenziati né macrofagi né accumuli emosiderinici riferibili al riassorbimento di pigmenti ematici.

Le cisti sierose contenevano materiale omogeneo acidofilo e debolmente PAS positivo, di regola acellulare. Solo raramente si sono osservati alcuni macrofagi, carichi di pigmento giallastro, PAS positivi e Perls negativi. La parete delle cisti sierose differiva da quella delle cisti ematiche per il minore spessore e per l'assenza di fibre collagene e di capillari (fig. 4) e concamerazioni ematiche, mentre erano individuabili dei diverticoli di forma allungata che prendevano origine dalle cisti e si dirigevano verso la base delle valvole.

Ultrastruttura. Il rivestimento delle cisti ematiche era costituito da cellule endoteliali che poggiavano su una spessa lamina basale continua frequentemente duplicata o a struttura multilamellare, ed in cui si approfondivano proiezioni citoplasmatiche «a fittone» (fig. 5). La parete era composta da numerose fibre elastiche e collagene e da fibroblasti immersi in una matrice amorfa con particelle di proteoglicani.

Le cellule endoteliali che tappezzavano il lume delle cisti sierose poggiavano invece su una lamina basale monostratificata o talora duplicata, ma mai a struttura lamellare, e mostravano rare proiezioni citoplasmatiche «a fittone». Erano invece presenti sulla faccia luminale proiezioni citopolasmatiche digitiformi che tendevano a sovrapporsi a quelle delle cellule adiacenti (fig. 6). Il loro citoplasma era particolarmente ricco di filamenti, disposti parallelamente alla lamina basale o intorno al nucleo. La parete delle cisti sierose era costituita da connettivo ricco di proteoglicani e di aspetto più lasso che nelle cisti ematiche.

Altre indagini. I risultati delle indagini elettroforetica e biochimica sono riportati in tab. 4.

L'esame microbiologico ha evidenziato la sterilità del liquido contenuto in entrambi i tipi di cisti.

DISCUSSIONE

Le nostre osservazioni sono risultate in netto contrasto con la diffusa opinione che le cisti valvolari ematiche regrediscono spontaneamente durante il primo anno di vita (2, 6, 15, 20). Nelle vacche abbiamo infatti rilevato una incidenza di cisti valvolari addirittura più elevata che nei vitelli (16,2% contro 11,5%). Un altro dato interessante è risultato essere la presenza delle cisti di tipo sieroso, che sono risultate frequenti quanto le ematiche, mentre non erano mai state descritte in precedenza con riferimenti specifici a struttura e incidenza (2, 15, 17).

L'endotelio di rivestimento delle cisti ematiche è risultato essere un tipico endotelio vascolare poggiante su una lamina basale modificata, mentre quello delle cisti sierose mostrava caratteristiche morfologiche sovrapponibili a quelle dei vasi linfatici (5, 10). Per quanto riguarda il contenuto delle cisti sierose, mediante l'esame elettroforetico e biochimico si è riscontrata una forte analogia con i componenti della linfa. Il liquido contenuto nelle cisti sierose esaminato in parallelo con il siero ematico omologo ha infatti evidenziato nel primo un contenuto inferiore di proteine totali ed immunoglobuline, e superiore di albumine e cloruri (13, 16).

Diverse ipotesi sono state avanzate per spiegare la patogenesi delle cisti ematiche (1): (I) ematomi, (II) angiomi, (III) invaginamenti dell'endotelio valvolare ventricolare che, dilatati dalla pressione sistolica, provocano la formazione di diverticoli valvolari rivolti verso l'atrio, (IV) ectasia o dilatazione dei vasi ematici.

La morfologia delle lesioni ha fatto escludere le prime due ipotesi. La terza ipotesi, che si basa sulla esistenza di connessioni tra il lume delle cisti e la cavità ventricolare (21), non è stata confermata né dalle nostre osservazioni né da quelle di altri Autori (19). I nostri risultati sembrano indicare che le cisti valvolari derivino dall'ectasia di vasi ematici e linfatici, come del resto sostenuto anche da Takeda et al. (1991) in un recente studio sulla patogenesi delle cisti valvolari ematiche nel cane.

L'origine ectatica delle cisti valvolari, in passato respinta a causa della supposta assenza di vasi nello spessore delle valvole atrioventricolari, viene oggi sostenuta in base alla dimostrata esistenza di vasi ematici e linfatici in tutta l'area del pizzo valvolare (8, 9), in modo particolarmente esteso nel bovino (18).

Il fatto che le cisti siano più grandi nelle vacche rispetto ai vitelli contrasta con l'opinione generale che esse siano solo lesioni congenite destinate alla regressione, mentre fa supporre che possano persistere ed aumentare di volume durante tutto l'arco di vita dell'animale. Nelle vacche, inoltre, si è osservato un maggior numero di animali colpiti rispetto ai vitelli, e ciò fa supporre che le cisti possano essere acquisite. Nel cane è stato supposto che queste lesioni possano derivare da condizioni ipertensive ed abnormi stimolazioni meccaniche (19), il che giustificherebbe la maggior frequenza delle cisti sierose a carico della valvola mitralica, sottoposta ad un più elevato gradiente pressorio.

La fisiologica ossificazione dell'anulus fibrosus, che nel bovino progredisce con l'età, potrebbe inoltre ostacolare il deflusso della linfa attraverso i canali transmiocardici che sboccano nel dotto subepicardico del solco atrioventricolare (8).

Altri fattori predisponenti (tab. 5) legati all'età potrebbero essere la progressiva ostruzione e riduzione numerica dei vasi ematici e linfatici valvolari (8, 9) e la progressiva maggiore lassità dello strato spongioso valvolare (7).

Tabella 1 - Incidenza delle cisti ematiche e sierose delle valvole atrioventricolari secondo la classe di età in 30.907 cuori bovini.

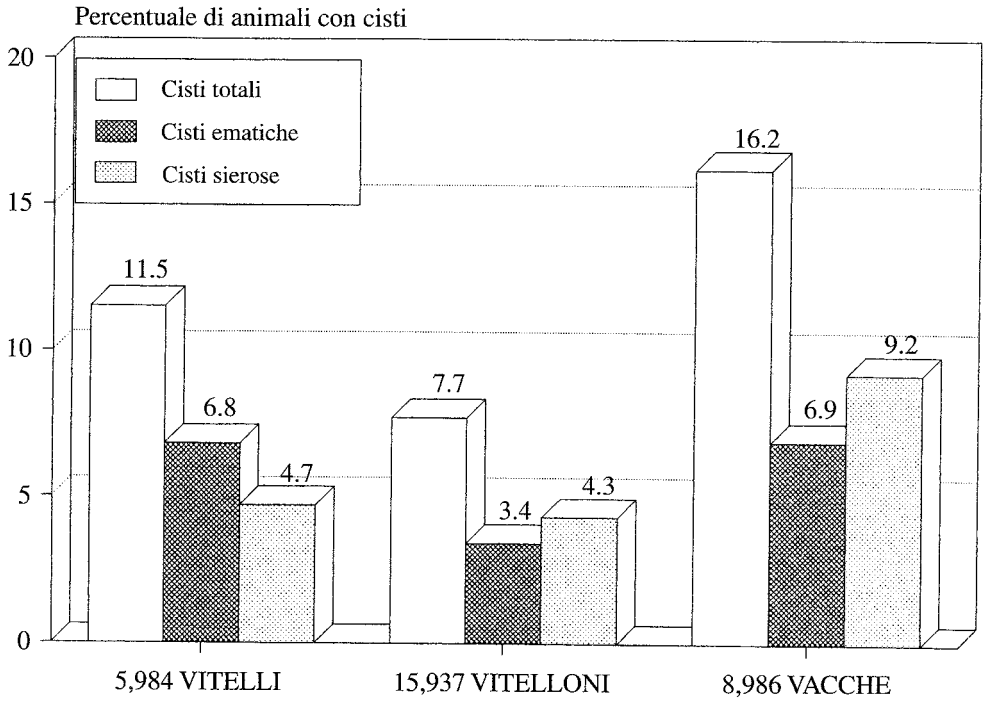

Tabella 2 — Dimensioni medie delle cisti ematiche e sierose secondo la loro localizzazione sulle valvole mitrale e tricuspide e la classe di età in 412 cuori bovini.

	VALVOLA MITRALE		VALVOLA TRICUSPIDE	
Cisti	ematiche	sierose	ematiche	sierose
Vitelli n = 79	2.7 (1.6)	5.0 (2.9)	2.4 (1.3)	3.5 (1.2)
Vitelloni n = 140	3.5 (3.0)	7.5 (4.5)	2.9 (1.7)	7.0 (3.3)
Vacche n = 193	4.0 (3.7)	10.8 (7.7)	2.9 (1.5)	9.6 (7.3)

Valori espressi in millimetri. Deviazione standard tra parentesi.

Tabella 3 - Localizzazione delle cisti ematiche e sierose sulla valvola mitrale o tricuspide secondo la classe di età in 412 cuori bovini.

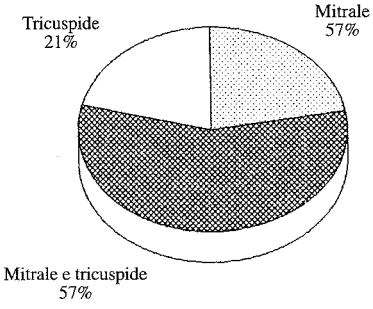

Cisti ematiche

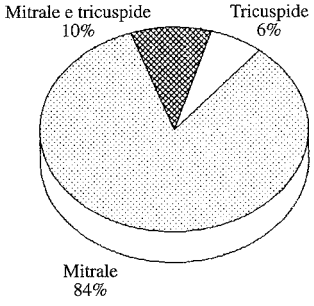

Cisti sierose

79 VITELLI

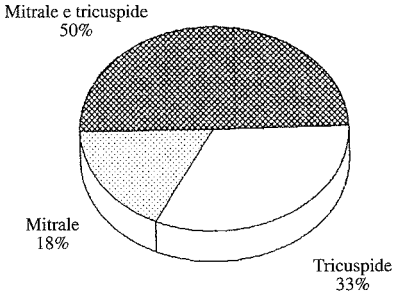

Cisti ematiche

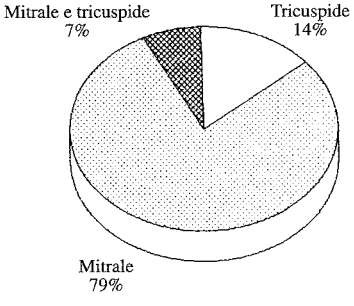

Cisti sierose

140 VITELLONI

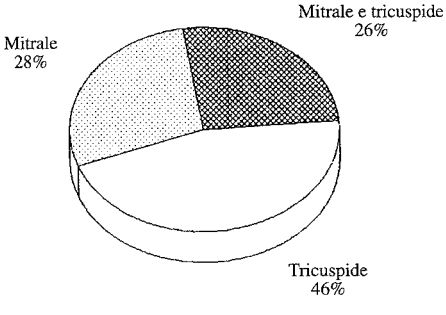

Cisti ematiche

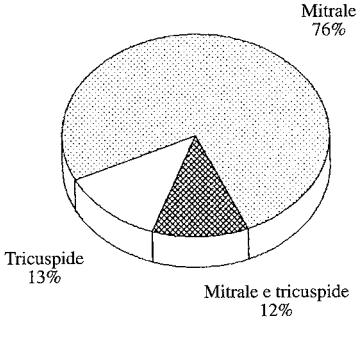

Cisti sierose

193 VACCHE

Tabella 4 - Risultati delle analisi biochimica ed elettroforetica

	Proteine totali (g/dl)	Immunoglobuline (%)	Albumina (%)	Emoglobina (%)	Cloruri (mEq/l)
Liquido cisti sierose	2.2-4.3 2.9	1.2-3.4 2.1	35.7-56.7 45.1	0-1.4 0.2	120-129 123.8
Siero ematico	5.1-7.0 6	4.1-8.4 6.1	21.4-31.3 29.5	2-11.4 6	116-124 120.8

Valori minimi-massimi e media.

Tabella 5

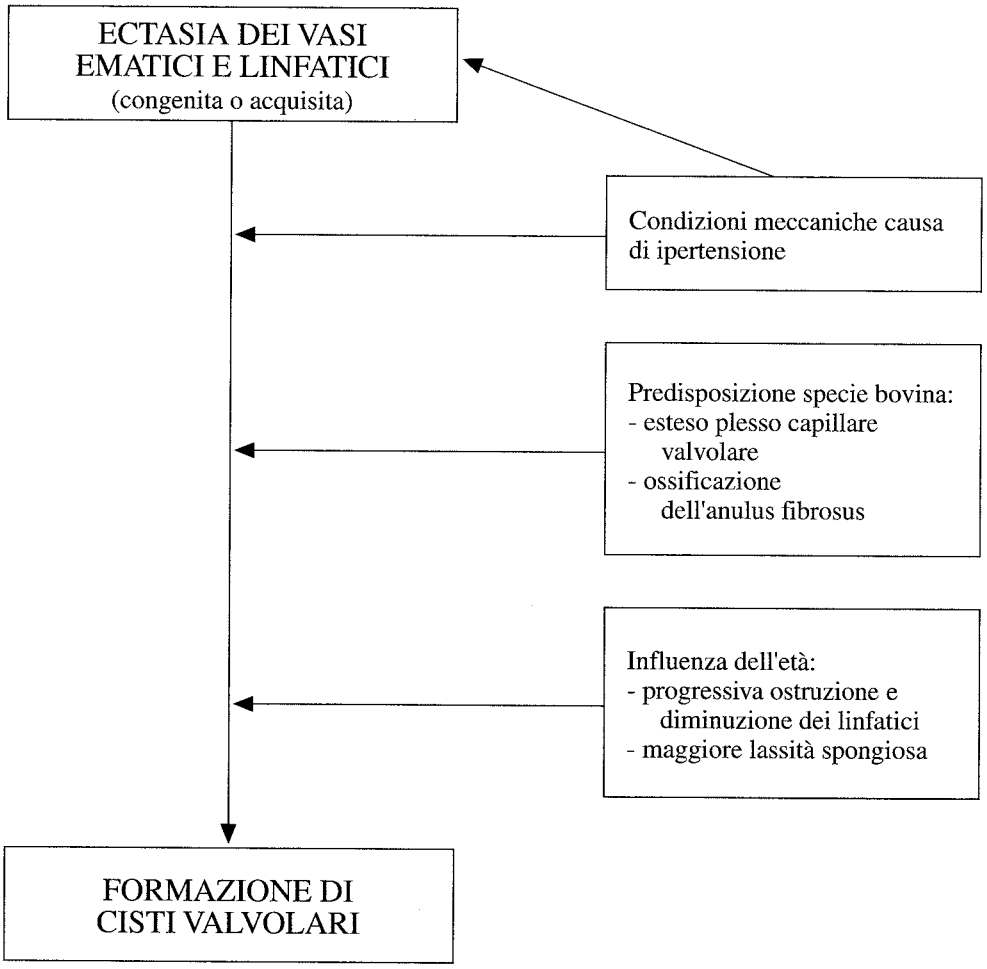

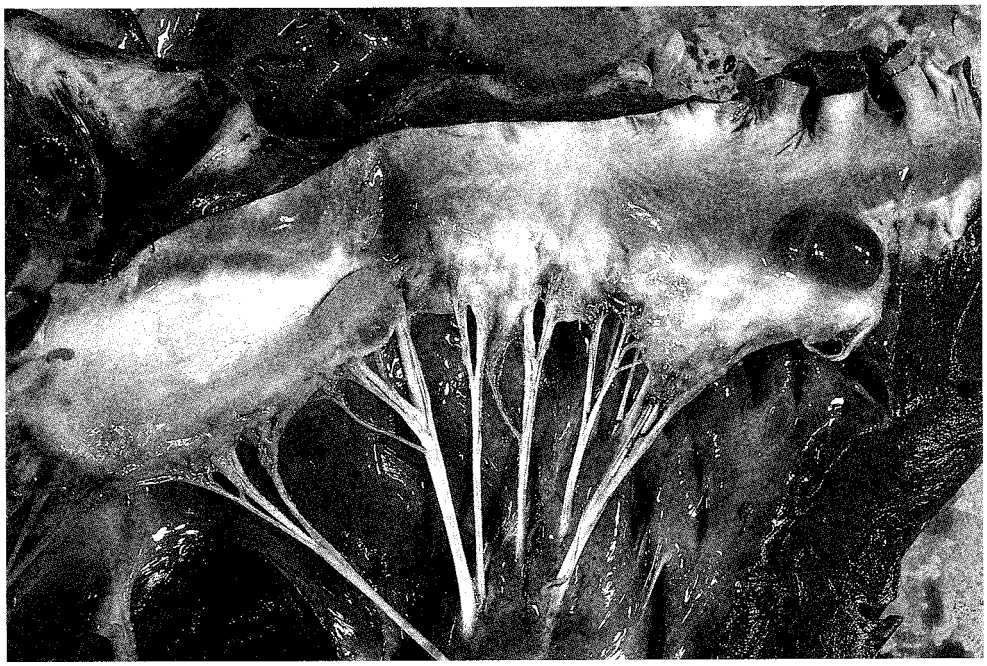

Figura 1 - Vacca. Cuore. Ventricolo sinistro. Due voluminose cisti (una ematica e una sierosa) sono presenti sui lembi della valvola mitrale.

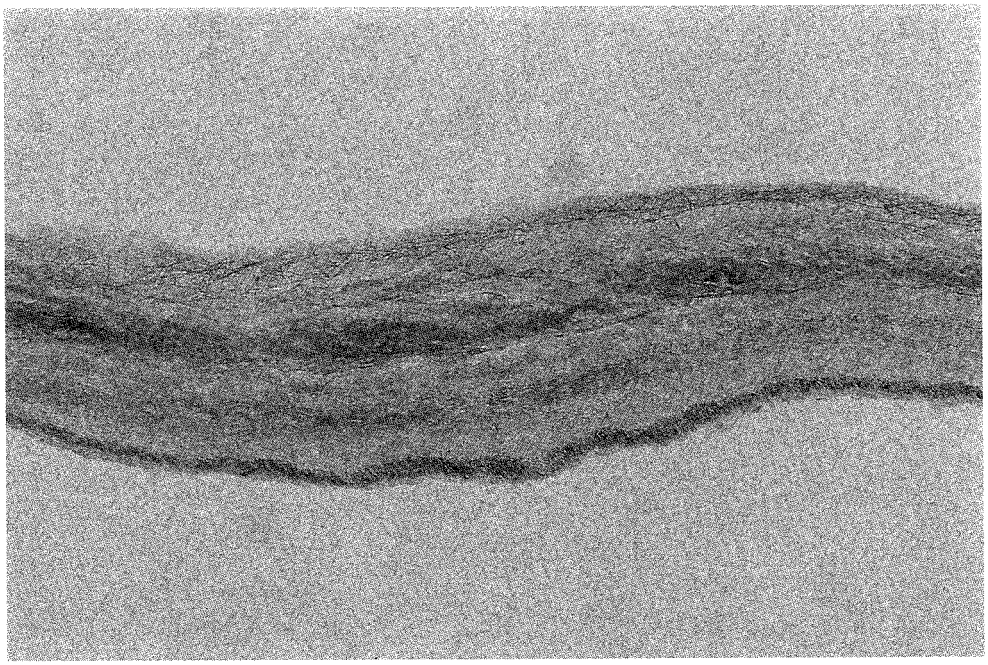

Figura 2 - Vacca. Parete di una cisti valvolare ematica, costituita da fibre elastiche e collageno denso. Orceina-Van Gieson. Medio ingrandimento.

Figura 3 - Vitellone. Cisti valvolare ematica. Capillari dilatati e concamerazioni ematiche nelle vicinanze della cisti. Sezioni seriate hanno evidenziato la loro confluenza nel lume della cisti. Orceina-Van Gieson. Piccolo ingrandimento.

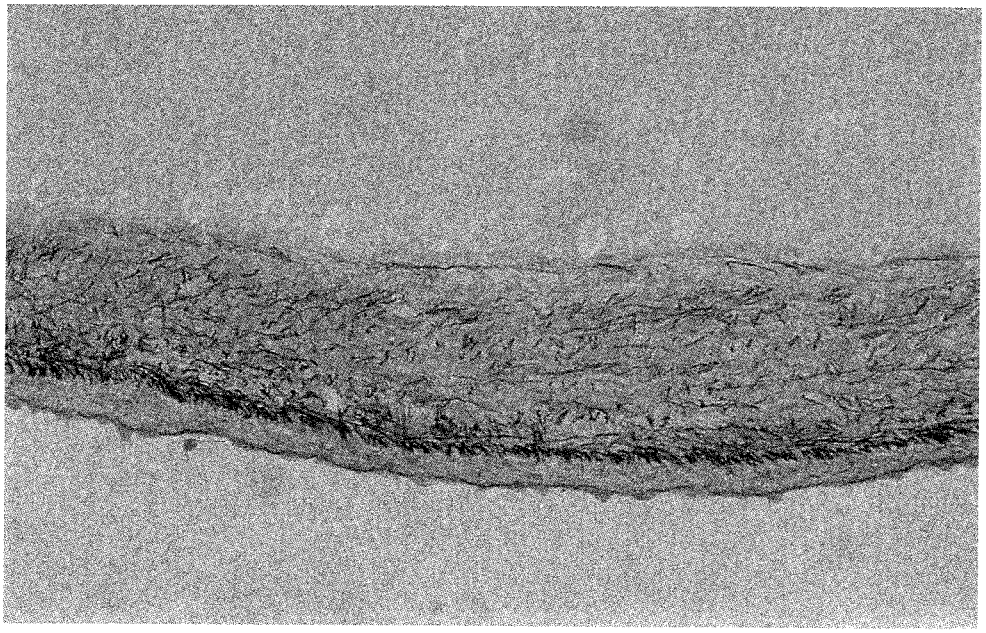

Figura 4 - Vacca. Parete di una cisti valvolare sierosa, con abbondanti fibre elastiche. Si noti, a parità di spessore con la cisti ematica della fig. 2, l'assenza di tessuto collageno maturo. Orceina-Van Gieson. Medio ingrandimento.

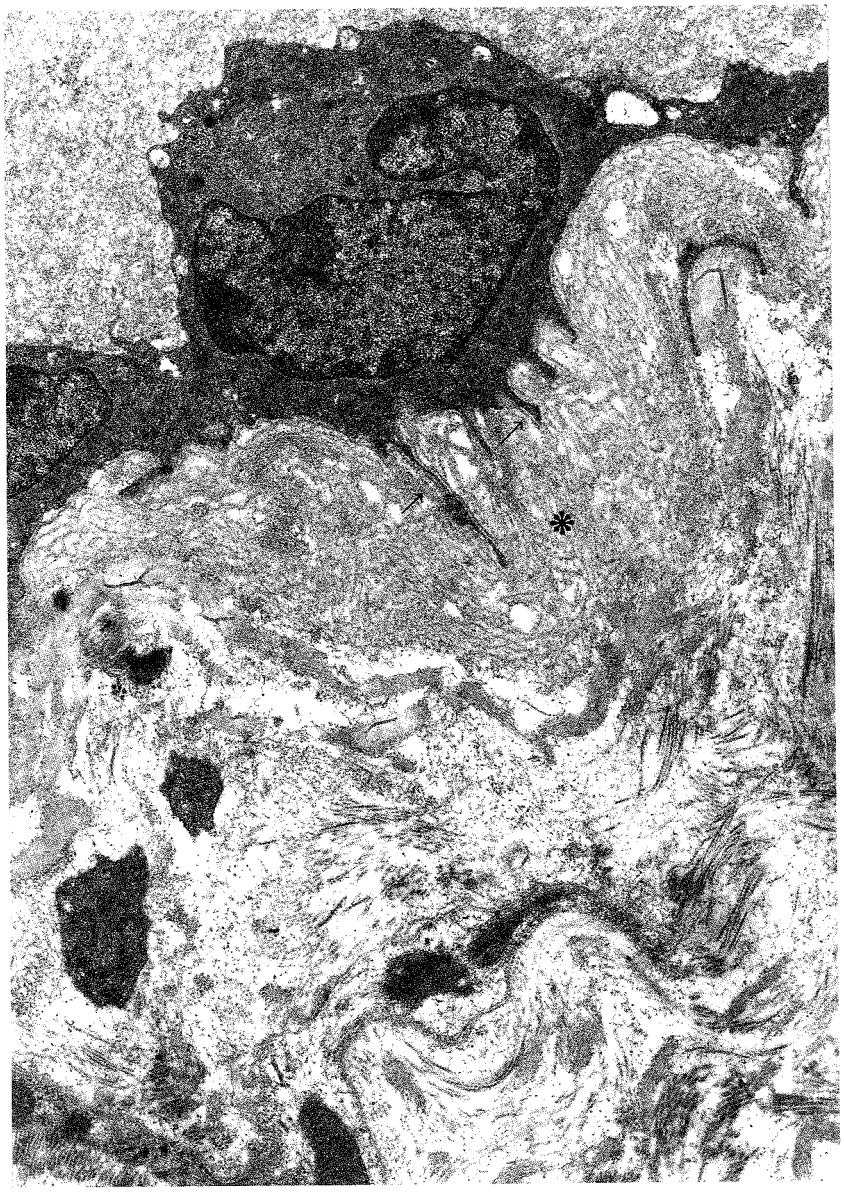

Figura 5 - Vitellone. Cisti valvolare ematica. Il rivestimento endoteliale della cisti poggia su una spessa lamina basale a struttura multilamellare (asterisco), in cui si approfondano proiezioni citoplasmatiche a fittone (frecce). Microscopia elettronica a trasmissione. 5200 x.

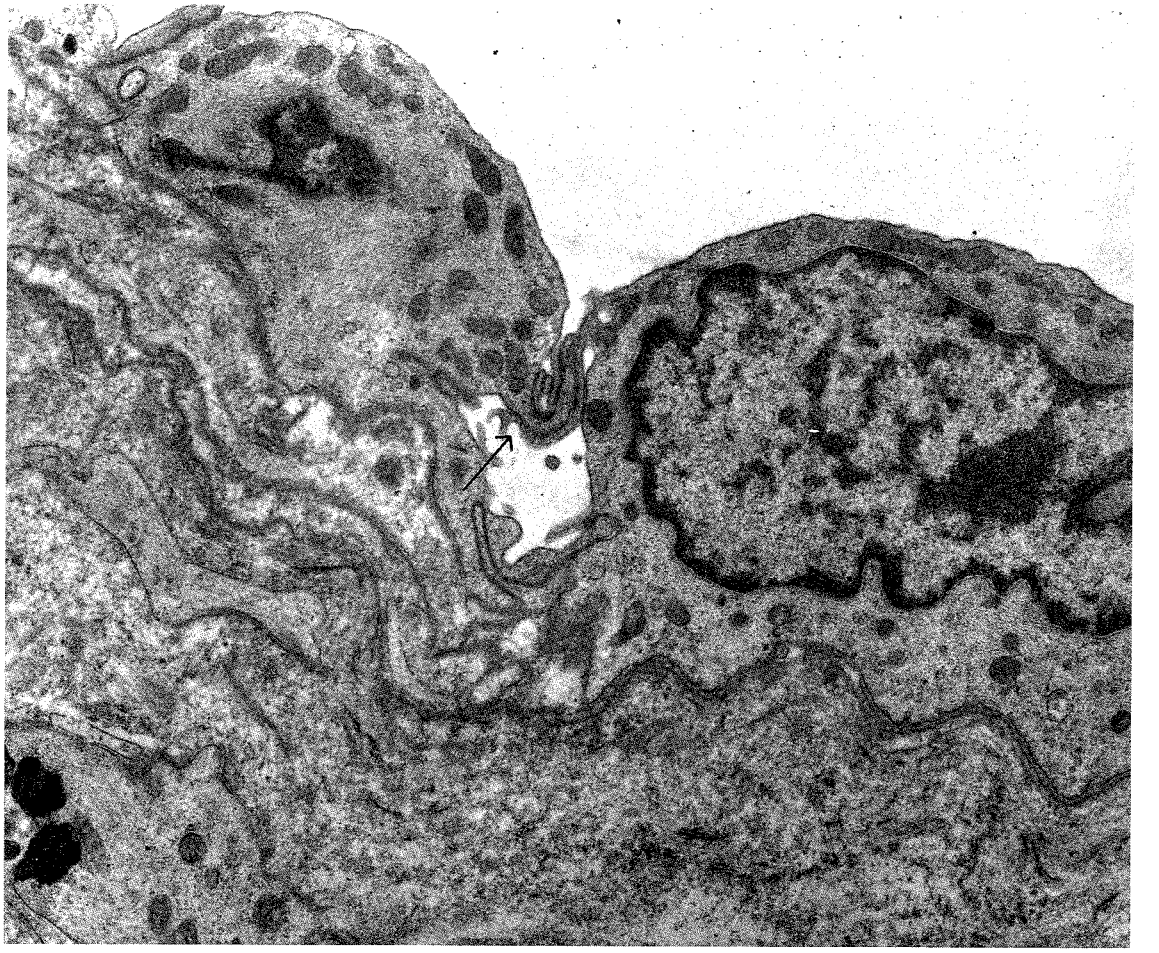

Figura 6 - Vitellone. Cisti valvolare sierosa. Le cellule endoteliali che rivestono il lume della cisti sono ricche di proiezioni citoplasmatiche digitiformi che tendono a sovrapporsi con quelle delle cellule adiacenti (freccia). Microscopia elettronica a trasmissione. 7000 x.

BIBLIOGRAFIA

1) BOYD T.A.B. *Blood cysts on the heart valves of infants.* Am. J. Pathol. 25: 757-759, 1949.
2) DROMMER W. *Kreislauforgane.* In: Pathologie der Haustiere, ed. Schulz L.C., Teil I, p. 25. Fischer, Jena, 1991.
3) ELSÄSSER C. *Bericht über die Ereignisse in der Gebäranstalt des Catherinen-Hospitals im Jahre 1844.* Med. Correspondenzblatt 14: 297 (citato da Luschka (12)).
4) GALLUCCI V., STRITONI P., FASOLI G., THIENE G. *Giant blood cyst of tricuspid valve. Successful excision in an infant.* Br. Heart. J. 38: 990-992, 1976.
5) GHADIALLY F.N. *Ultrastructural pathology of the cell and matrix.* 3rd ed. Butterworths, London, 1988.
6) GOPAL T., LEIPOLD H.W., DENNIS S.M. *Congenital cardiac defects in calves.* Am. J. Vet. Res. 47: 1120-1121, 1986.
7) GROSS L., KUGEL M.A. *Topographic anatomy and histology of the valves in the human heart.* Am. J. Pathol. 7: 445-473, 1931.
8) JOHNSON R.A., BLAKE T.M. *Lymphatics of the heart.* Circulation 33: 137-142, 1966.
9) LAUTSCH E.V. *Functional morphology of heart valves.* In: Functional morphology of the heart, eds. Bajusz E., Jasmin G., Methods and achievements in experimental pathology, 5th vol., pp. 214-237, Karger, Basel, 1971.
10) LEAK L.V. *Lymphatics.* In: Blood vessels and lymphatics in organ systems, eds. Abrams D.I. e Dobrin P.B., pp. 135-153. Academic Press, Orlando, 1984.
11) LEATHERMAN L., LEACHMAN R.D., HALLMAN G.L., COOLEY D.A. *Cyst of the mitral valve.* Am. J. Cardiol. 21: 428-430, 1968.
12) LUSCHKA H. *Die Blutergüsse in Gewebe der Herzklappen.* Virchows Arch. f. path. Anat. 11: 144-149, 1857.
13) MILLER A.J. *Lymphatic system.* In: Blood Vessels and lymphatics in organ systems, eds. Abrams D.I. e Dobrin P.B., Chapt. 10, Cardiopulmonary system: heart, pp. 348-355. Academic Press, Orlando, 1984.
14) PASAOGLU I., DOGAN R., ORAM A., ÖZYILMAZ F., BOZER Y. *Giant blood cyst of the left ventricle.* Jpn. Heart J. 32: 147-151, 1991.
15) ROBINSON W.F., MAZIE M.G. *The cardiovascular system.* In: Pathology of domestic animals, eds. Jubb K.V.F., Kennedy P.C., Palmer N., 3rd ed., 3rd vol., p. 11. Academic Press, Orlando, 1985.
16) RUSZNYÀK I., FÖLDI M., SZABÒ G. *Lymphologie.* Fischer, Stuttgart, 1969.
17) SMITH R.B., TAYLOR I.M. *Blood cysts of the cardiac valves of calves and cattle.* Cardiovasc. Res. 5: 132-135, 1971.
18) SMITH R.B., TAYLOR I.M. *Vascularization of atrioventricular and semilunar valves in cattle, pigs, and sheep.* Cardiovasc. Res. 5: 194-200, 1971.
19) TAKEDA T., MAKITA T., NAKAMURA N., KIMIZUKA G. *Morphologic aspects and morphogenesis of blood cysts on canine cardiac valves.* Vet. Pathol. 28: 16-21, 1991.
20) VAN VLEET J.F., FERRANS V.J. *Cardiovascular system.* In: Special Veterinary Pathology, ed. Thomson R.G., p. 315. Decker, Toronto, 1988.
21) ZIMMERMAN K.G., PAPLANUS S.H., DONG S., NAGLE R.B. *Congenital blood cysts of the heart valves.* Hum. Pathol. 14: 699-703, 1983.

C. DELIGANT[1], M. CANIATTI[1], E. SCANZIANI[1]

SUPPORTO INFORMATICO PER LA GESTIONE DI ARCHIVI IN PATOLOGIA VETERINARIA CON PARTICOLARE RIFERIMENTO ALLE FORME NEOPLASTICHE

[1] Università degli Studi di Milano - Istituto di Anatomia Patologica Veterinaria e Patologia Aviare - Via Celoria, 10 - 20133 Milano

RIASSUNTO

In questo studio viene affrontata la problematica della gestione computerizzata di archivi per la patologia diagnostica veterinaria, con particolare attenzione verso le patologie neoplastiche. È stato implementato un programma scritto in linguaggio Clipper 5.01, con cui sono stati raccolti i reperti neoplastici di 5.557 autopsie e 10.426 esami istologici di campioni bioptici. La codifica delle singole neoplasie si è basata sull'uso della Standard Nomenclature of Veterinary Diseases and Operations (SNVDO) associata alla classificazione internazionale dell'Organizzazione Mondiale della Sanità per le neoplasie animali. In questo lavoro vengono privilegiati gli aspetti informatici e le problematiche connesse alle operazioni di codifica.

Parole chiave: informatica, archivi, codifica neoplasie.

COMPUTER APPLICATION FOR ARCHIVE MANAGEMENT IN VETERINARY PATHOLOGY WITH PARTICULAR REFERENCE FOR NEOPLASTIC LESIONS

SUMMARY

In this paper, general and specific aspects of a computer-aided archive management for veterinary diagnostic pathology, with particular reference for neoplastic lesions, are discussed. Using Clipper 5.01, a program has been implemented, and 5,557 necropsies and 10,426 histological findings of bioptic samples have been recorded. The coding of each single tumour has been based linking the Standard Nomenclature of Veterinary Diseases and Operations (SNVDO) coding system and the International Classification of the World Health Organization for animal neoplasms. Informatic and coding problems are brought into sight.

Key words: computer application, archive, coding tumors.

PREMESSA

L'informatica in campo veterinario ha cominciato ad affermarsi ormai da diversi anni. I supporti informatici vengono per lo più implementati localmente, trattando

e risolvendo le problematiche dei veterinari e degli Enti interessati. Le direttive lungo le quali si sono sviluppati gli sforzi dei programmatori sono essenzialmente due: da una parte la refertazione automatizzata di singoli casi clinici, con limitata possibilità di ricerca nell'archivio (Bestetti, 1991; Williams e Ward, 1989a), dall'altra la codifica delle patologie a scopo di controllo epidemiologico, di gestione di cartelle cliniche o di studi orientati verso singole esigenze di lavoro (Grasselli e Stanga, 1986; Pezzoli e Galia, 1989; Williams e Ward, 1989b; Frankena *et al.*, 1990). Anche presso il nostro Istituto, data la sempre più importante e massiccia presenza dell'informatica nell'analisi e nella gestione delle più disparate attività, si è rilevata la necessità della creazione di un supporto informatico per quanto riguarda la gestione dei protocolli necroscopici ed istologici allo scopo di renderla più veloce ed accurata e per poter operare ricerche le più svariate in questo campo. Tra queste ci è parso di particolare interesse lo studio delle neoplasie sulla falsa riga di una tradizione ormai secolare, iniziata nel 1881, di raccogliere in un apposito registro i tumori spontanei osservati negli animali domestici (Vismara 1958; Carrara e Cremagnani, 1964; Cammarata Parodi e Cammarata, 1980). La raccolta di informazioni computerizzate su neoplasie spontanee negli animali domestici identificate in aree a popolazione definita o gruppi di cliniche nasce nel nord America e riconosce come fonte principale il «Veterinary Medical Data Program» (VMDP). A distanza di trent'anni non risulta che in uno stato europeo analoghe iniziative che fanno ampio uso del supporto informatico, siano state prese con gli stessi lusinghieri risultati sfociati, in particolare, con la pubblicazione da parte del National Cancer Institute (Priester e McKay, 1980) di uno studio epidemiologico basato su 41.569 neoplasie di animali domestici.

In Italia un «Registro tumori animali», fondato nel 1985, ha recentemente ottenuto il patrocinio del Ministero della Sanità (Direzione Generale dei Servizi Veterinari) allo scopo di allargare le sue competenze su tutto il territorio Nazionale avvalendosi della collaborazione degli Istituti Zooprofilattici. Detto registro può contare su circa 2.500 campioni istologici (80% dei quali neoplasie) per anno (Capurro, 1993).

Scopo principale del presente lavoro è quindi l'implementazione di un supporto informatico per la gestione di archivi di biopsie e necroscopie con particolare attenzione verso i casi di neoplasie accertati.

MATERIALI E METODI

È stato implementato un programma scritto in linguaggio Clipper (Nantucket Corp., Los Angeles - CA) con librerie grafiche Flipper (Proworks Inc., Hermiston - OR). Il software, generato con il linker Blinker (Blinkine, Richmond - VA), è funzionante su personal computers IBM-compatibile con almeno 640 Kbyte di memoria, sistema operativo Dos 3.3 o superiore, ed un disco fisso.

Per quanto riguarda la codifica delle patologie neoplastiche, è stata utilizzata quella proposta da Priester (1966, 1975, 1977) e meglio conosciuta con la sigla SNVDO (*Standard Nomenclature of Veterinary Diseases and Operations*). Data l'importanza di questo tipo di codifica è quanto mai opportuno soffermarsi ad esaminare il sistema in maniera dettagliata. La prima considerazione è che la codifica SNVDO non è esclusivamente dedicata alle neoplasie, ma è rivolta più in generale alla codifica di eziologie e di procedure chirurgiche in senso lato.

Il codice SNVDO completo è costituito da tre parti: codice topografico, eziologico e decimale.

1. Codice topografico - Costituito dai primi quattro caratteri del codice, rappresenta la sede della patologia. Più si procede verso destra, e più è precisa l'indicazione fornita dal codice stesso.

Il primo carattere del codice topografico rappresenta la sede della patologia, mentre i caratteri successivi la precisano ulteriormente. Quanto precedentemente postulato è chiaramente esposto nell'esempio che segue:

6000 Apparato Digerente
6400 Stomaco
6420 Stomaco dei Poligastrici
6422 Rumine

2. Codice eziologico - Anch'esso di quattro caratteri, nel caso delle neoplasie indica il tipo istologico. Come per il codice topografico, viene costruito in modo che più specifica è l'eziologia, più caratteri significativi ci sono da sinistra a destra. I codici che cominciano con il carattere «8» indicano neoplasie (Es.: 8772 mesotelioma).

Dato il valore universale della classificazione internazionale per i tumori animali edita dall'Organizzazione Mondiale della Sanità (WHO, 1974, 1976), è stato deciso di assegnare un codice SNVDO ad ogni tumore definito dalla OMS.

3. Codice decimale - Un solo carattere che completa il quadro definito dal codice eziologico e da esso diviso da un punto decimale. In particolare, per quanto riguarda le neoplasie (8---), questi codici sono costituiti da lettere che, linfomi esclusi, hanno il seguente significato:

8---.A Benigno, nessun significato premaligno
8---.B Benigno, con significato premaligno
8---.D Malignità non determinata
8---.E Maligno, non infiltrativo (incluso Carcinoma in situ)
8---.F Maligno differenziato
8---.G Maligno, non differenziato (anaplastico)
8---.H Maligno, differenziazione non determinata
8---.I Maligno, sede metastatica.

In sintesi, una neoplasia codificata con 6422-8023.A indicherà un Fibropapilloma del rumine.

Circa il materiale inserito negli archivi generati dall'applicativo, sono stati raccolti i dati riguardanti tutte le necroscopie e gli esami istologici di pezzi bioptici effettuati dal 1979 al 1991 inclusi. I dati raccolti per ogni singolo caso di neoplasia sono costituiti da: segnalamento, sede, tipo istologico e grado di malignità.

Complessivamente sono stati esaminati i reperti di 5.557 autopsie e quelli di 10.426 esami istologici di campioni bioptici.

RISULTATI

Il programma è stato chiamato «W A PRIESTER» in onore a William A. Priester, che deve essere considerato il padre dello studio delle neoplasie animali da un punto di vista epidemiologico-statistico. Il listato è costituito da 4.376 righe di

codici divise in 13 files. In figura 1 è schematizzato il diagramma delle funzioni di sistema, in figura 2 il diagramma di flusso ed in figura 3 è data la rappresentazione grafica del diagramma «Entità-Relazioni».

La prima volta che viene eseguito il programma, appare una finestra di Set-up nella quale vengono impostate alcune variabili di sistema; si passa quindi all'introduzione dei dati che per i pezzi bioptici è costituita da 3 pagine di cui un esempio è dato nelle figure 4-6. Nel campo «Parole Chiave» (fig. 6) apparirà la descrizione estesa di sede e tipo di neoplasia (nell'esempio «Cute della spalla: Cheratoacantoma benigno»), mentre nell'archivio saranno inseriti i codici (1362-8182. A nel caso specifico). L'inserimento della parola chiave avviene attraverso la selezione da una lista predeterminata; ciò riduce il tempo di ingresso dei dati e soprattutto assicura la loro esatta grafia e conseguente codifica. Il referto stampato per il cliente evidenzia il contenuto solo di alcuni campi, e può presentare un commento standard predefinito dal patologo (figura 7).

È possibile eseguire delle ricerche su diversi campi, selezionando quei protocolli che interessano, con la possibilità di stampare la lista dei protocolli corrispondenti. Possono essere eseguiti grafici grazie ad una sofisticata interfaccia che, dopo aver richiesto i parametri ed i criteri del grafico, provvede a selezionare i protocolli, calcolare alcuni dati essenziali e ricorrenti (età media, frequenza dei sessi,...), richiedere la scelta del tipo di grafico da visualizzare ed infine stampare un resoconto dei dati e dei parametri utilizzati per quel tipo di grafico. Nel caso non si disponesse di una stampante, i dati vengono scritti su files in formato ASCII con estensione «.PRN». Successivamente, questi stessi dati possono essere letti con un Word Processor, oppure stampati con l'opzione «Stampa» del menù principale. Dal punto di vista dell'occupazione di spazio fisico, in un solo dischetto da 3''1/2 HD è contenuta l'informazione racchiusa in circa 26 registri (5.200 pagine) fino ad ora utilizzati come supporto cartaceo degli archivi necroscopici e delle biopsie chirurgiche.

Per quanto riguarda i risultati relativi alle neoplasie osservate in 5.557 autopsie e 10.426 campioni bioptici, sia per motivi di spazio che per i particolari aspetti informatici e di codifica che costituiscono i principali scopi di questo lavoro, si rimanda alla tesi di Deligant (1993).

CONCLUSIONI

Il principale ostacolo a cui va incontro un programmatore è la scelta del linguaggio da utilizzare per la stesura del programma. Sono ormai disponibili parecchi linguaggi, tra cui BASIC, C, DBase III+, Clipper, Oracle, ecc...

I pregi del BASIC (facile portabilità, facilissima scrittura del codice) sono però di gran lunga superati dai suoi difetti (difficile gestione degli archivi, estrema lentezza dei calcoli), per cui non può essere considerato un linguaggio adatto a gestire archivi complessi.

Il C, linguaggio estremamente potente (la maggior parte dei sistemi operativi e dei programmi ad alto livello sono scritti in C), risulta troppo complicato e di basso livello. Ciò non toglie che il compilatore Clipper sia scritto in C.

Il Dbase III+, pur con prestazioni limitate se paragonato a sistemi di archiviazione di recente concezione, ha il grosso vantaggio dell'enorme diffusione raggiunta

fin verso la fine degli anni '80, che ne ha riconosciuto la leadership nel settore della gestione dei dati su personal computer, stabilendo lo standard «de facto».

Clipper, nato originariamente come compilatore per il DBase III + ed ormai giunto alla versione 5.01, è diventato un linguaggio a sè, estremamente potente ed affidabile per la gestione di archivi in formato Dbase III + . Inoltre, la facile convertibilità da e verso altri formati di archiviazione (LOTUS 123, EXCEL, ORACLE, ecc...) e le potenzialità offerte dall'ultima versione del linguaggio di programmazione Clipper hanno caratterizzato la scelta del software di sviluppo.

Per quanto riguarda la codifica delle neoplasie, è stato utilizzato il sistema SNVDO perchè meglio rispondente ad esigenze di uniformità di codifica; tuttavia, l' eccesso di numerazione e la tendenza a codificare qualsiasi neoplasia hanno portato non solo alla ridondanza dei codici, ma anche ad una pericolosa confusione di termini, che rendono nullo lo sforzo di codifica ed impossibili gli scambi di informazioni fra enti diversi (Priester, 1972). Infatti, nel corso degli anni con l'allungarsi della lista di nuovi codici per le neoplasie, i codificatori hanno probabilmente perso di vista una delle direttive principali di questo sistema, cioè il fatto che più un codice contiene delle cifre significative, più l'eziologia che esprime è precisa. Per esempio la classificazione WHO definisce linfoma e linfosarcoma come sinonimi, mentre i codici SNVDO sono due (8301 e 8310 rispettivamente). In questo caso, ed altri simili, ci siamo sempre attenuti alla direttiva principale, ed abbiamo assegnato il codice con il minor numero di cifre significative (8310).

A nostro avviso l'avere accoppiato il sistema SNVDO con la classificazione WHO per i tumori animali condensa numerosi vantaggi, tra i quali facilità di ricerca del codice, univocità di codifica, e possibilità di scambio di dati fra enti diversi, e ciò in accordo con quanto auspicato da Bestetti (1991) nel corso della tavola rotonda «Computer Application in Diagnostic Veterinary Pathology», patrocinata dalla European Society of Veterinary Pathology (ESPV).

Un limite a tutto ciò può essere individuato nella classificazione WHO per i tumori animali, che risulta vecchia ed in parte superata. Malgrado ciò questa classificazione è stata comunque da noi scelta proprio perchè si tratta dell'unica classificazione universalmente riconosciuta per i tumori animali.

Inoltre l'ampia flessibilità del supporto informatico da noi implementato permetterebbe un veloce aggiornamento dei codici nell'auspicabile caso che la classificazione WHO per i tumori animali venga, a 20 anni di distanza, revisionata ed aggiornata.

In conclusione sembra opportuno riaffermare o puntualizzare che:

1) La mole di dati gestiti da una moderna istituzione non può fare a meno di un supporto informatico.

2) Il problema della refertazione è strettamente legato alla lingua usata in quel paese e perciò va risolto «localmente», per contro lo scambio di informazioni tra realtà e Paesi diversi è possibile solo utilizzando un linguaggio comune che, nel nostro caso, è costituito dal sistema SNVDO accoppiato, per semplificare il lavoro, alla classificazione WHO per le neoplasie animali. Questo supera il problema dei codici SNVDO ed altri definiti «troppo complessi» per essere applicati in pratica (Williams e Ward, 1989b).

3) Le operazioni di codifica devono essere guidate evitando la digitazione manuale dei codici per non incorrere in errori nell'introduzione dei dati. Questi errori vanno assolutamente evitati, in quanto hanno poi la prerogativa di ingenerare errori a

catena se usati come modello per successive introduzioni di dati. La codifica automatica rende agevole l'introduzione dei dati e permette di sfruttare appieno le potenzialità di analisi dettagliata rese possibili da un sistema di codici a struttura gerarchica (Williams e Ward, 1989b).

4) I sistemi usati (SNVDO e la classificazione WHO per le neoplasie animali) hanno dei limiti identificabili nel primo caso con un eccesso di numerazione di patologie uguali, nel secondo caso con la necessità di un suo aggiornamento. Una loro revisione, in funzione delle problematiche legate a scambi di informazioni su base informatica tra diversi laboratori ed istituzioni sarebbe quanto mai auspicabile e necessaria. Per il sistema di codifica SNVDO tale revisione dovrebbe ottenere un maggior contributo degli anatomopatologi la cui parziale assenza è palpabile già nella vecchia edizione curata in particolare da epidemiologi. Per contro la gestione di una sempre maggiore quantità di dati non può più essere affidata alla figura dell'anatomopatologo in senso classico, ma necessita del contributo irrinunciabile di un epidemiologo.

5) Circa lo studio delle casistiche così generate va affermato con chiarezza che i risultati devono essere visti in maniera globale e che il patologo non deve considerarli un punto di arrivo, ma semmai un punto di partenza nella programmazione del proprio lavoro.

È perciò, a meno di tre anni di distanza, ci sembra di poter definire superata la frase del già citato professor Bestetti (1991), secondo cui «la creazione e l'utilizzo di un sistema informatico europeo unificato per la patologia veterinaria diagnostica non sembra per ora essere realizzabile» A noi piace pensare, sulla base di questo lavoro, che tutto ciò sia ora possibile ed auspicabile.

RINGRAZIAMENTI

Si ringrazia il Dr. Claudio Capurro dell'Istituto Nazionale dei Tumori di Genova per aver gentilmente fornito copia delle fonti SNVDO.

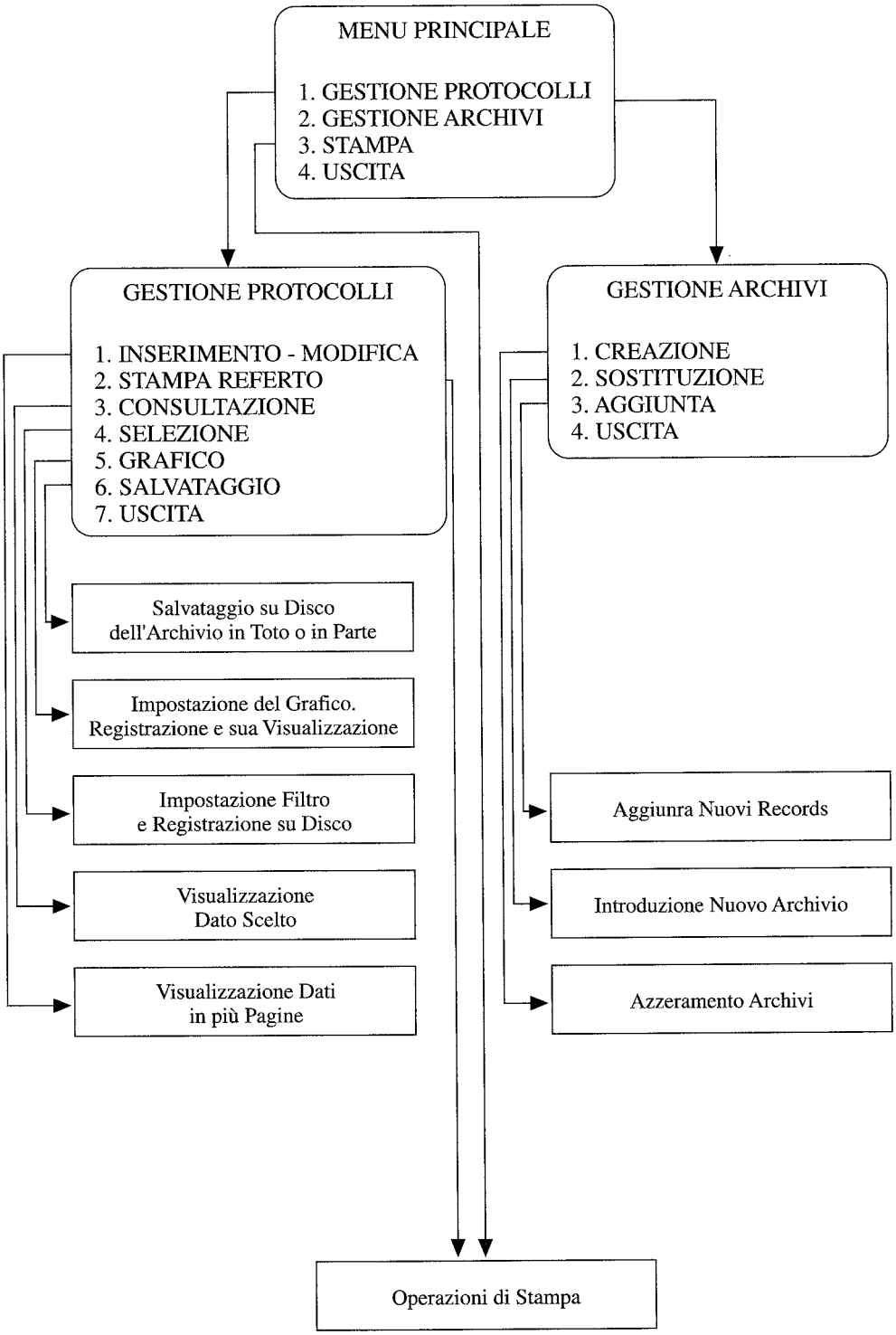

Figura 1 - Funzioni di sistema dell' applicativo.

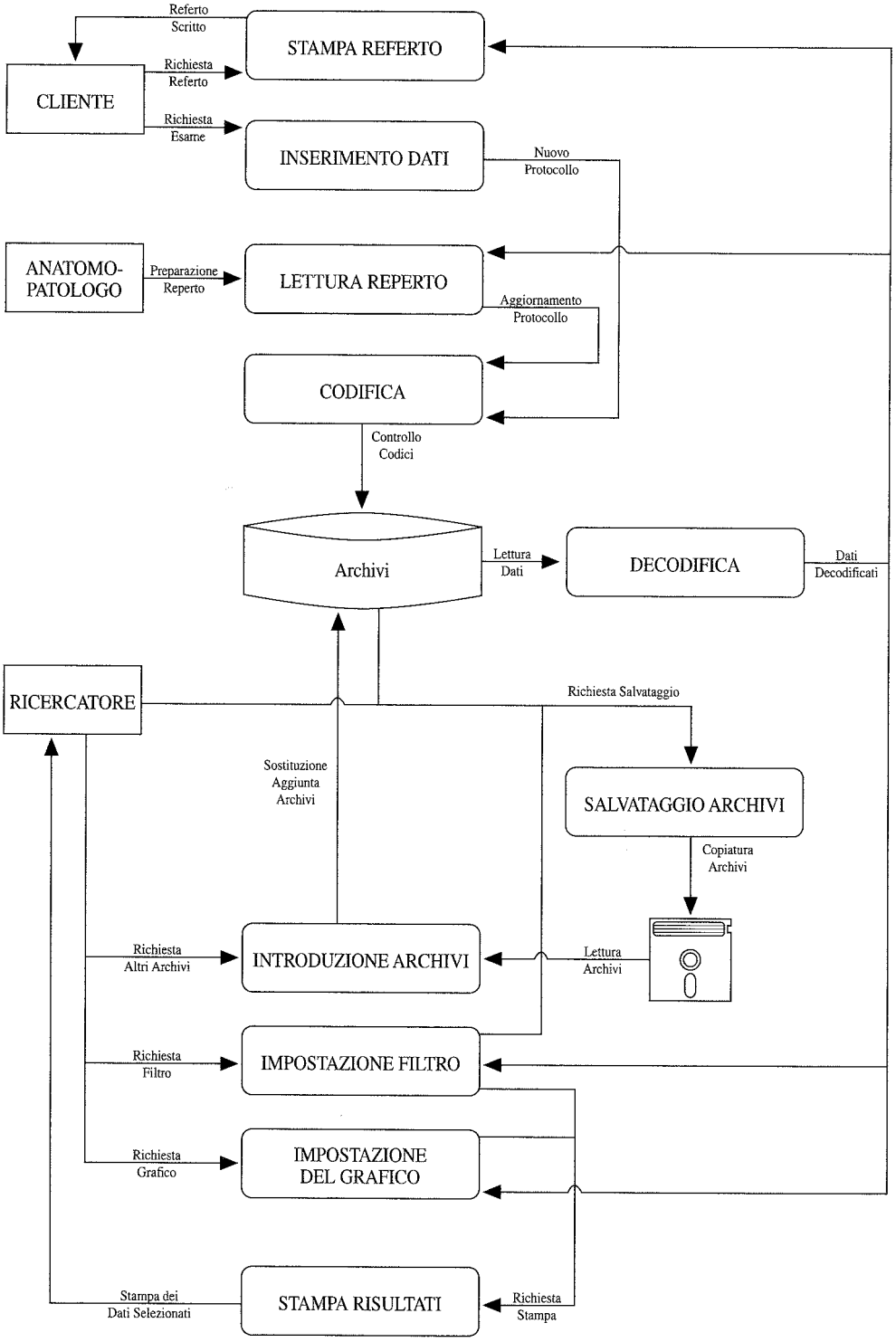

Figura 2 - Diagramma di flusso delle informazioni nella struttura del programma.

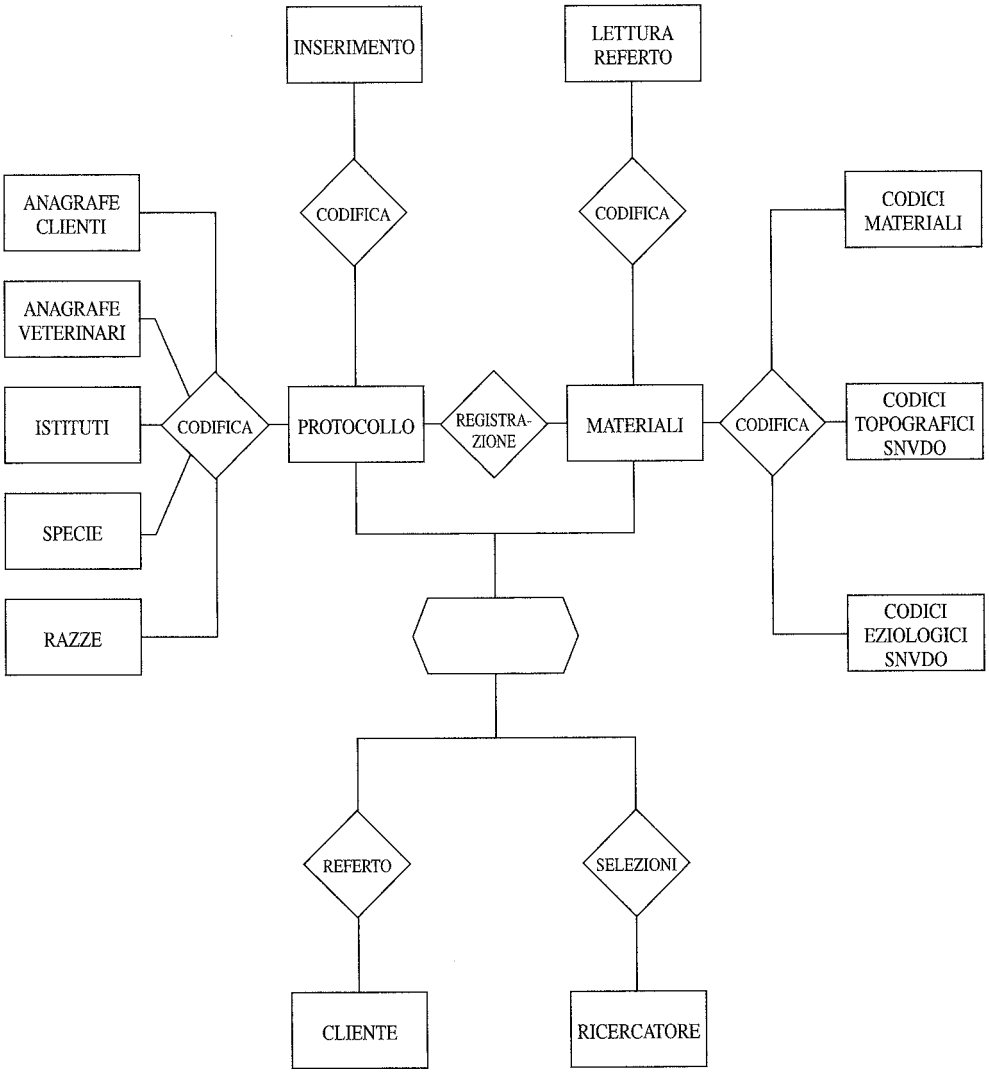

Figura 3 - Diagramma «Entità - Relazioni»: relazioni tra archivi e programma.

Protocollo: PP 191/92 PEZZI PATOLOGICI Data Accettazione: 31-01-92
Istituto di Anatomia Patologica Veterinaria e Patologia Aviare
Università degli Studi di Milano
Pagina 1

Accertamento Diagnostico Relativo al Seguente Materiale: CUTE

SEGNALAMENTO: Specie: CANE Età (AA/MM/GG): 6/ 6/ 0
Razza: POINTER
Sesso: F Altro:

PROPRIETARIO: ALBERTI
Indirizzo: VIA ROMA, 1
Città: MILANO Telefono: 02-40.76.127

VETERINARIO: ROCCHI
Indirizzo: P.ZZA GRANDE, 6
Città: MILANO Telefono: 02-56.47.351

Modifica ← - Pag. Prec. ↑ - Prot. Prec. PgUp
EXIT ESC - Pag. Succ. ↓ - Prot. Succ. PgDn

Figura 4 - Pagina 1 della maschera di introduzione dati per il protocollo pezzi bioptici.

Protocollo: PP 191/92 PEZZI PATOLOGICI Data Accettazione: 31-01-92
Istituto di Anatomia Patologica Veterinaria e Patologia Aviare
Università degli Studi di Milano
Pagina 2

Sintomi: Nessuno.

Lesioni: Neoformazione.
SEDE: CUTE SPALLA Numero: 1
Inizio Risalente a: 3 mesi Dimensioni: 4CM DI DIAMETRO
Diagnosi emessa: NEOPLASIA
Trattamenti: Exeresi chirurgica
In caso di tumore precisare se è RECIDIVA (S-N) o METASTASI (S-N) N
Fissato in: FORMALINA 10%

Altro:

Modifica ← - Pag. Prec. ↑ - Prot. Prec. PgUp
EXIT ESC - Pag. Succ. ↓ - Prot. Succ. PgDn

Figura 5 - Pagina 2 della maschera di introduzione dati per il protocollo pezzi bioptici.

Protocollo: PP 191/92 PEZZI PATOLOGICI Data Accettazione: 31-01-92
Istituto di Anatomia Patologica Veterinaria e Patologia Aviare
Università degli Studi di Milano
Pagina 3

Rep. Anatomico: Modulo sottocutaneo, diametro 3 cm, ben circoscritto, cute sovrastante normale.

Rep. Istologico CUTE: Cheratocantoma.

Parole Chiave CUTE DELLA SPALLA: CHERATOACANTOMA Benigno

Modifica ← - Pag. Prec. ↑- Prot. Prec. PgUp
EXIT ESC - Pag. Succ. ↓ - Prot. Succ. PgDn

Figura 6 - Pagina 3 della maschera di introduzione dati per il protocollo pezzi bioptici.

UNIVERSITÀ DEGLI STUDI - FACOLTÀ DI MEDICINA VETERINARIA
ISTITUTO DI ANATOMIA PATOLOGICA VETERINARIA
E PATOLOGIA AVIARE
20133 — VIA CELORIA, 10 — TEL. 26680441-2361450

Milano, 10.02.92

ESTRATTO DAL REGISTRO
PEZZI PATOLOGICI
PROT. N° PP 191/92

DOTT. ROCCHI (Sig. ALBERTI)
P.zza GRANDI, 6
MILANO

OGGETTO:
Esame istologico di cute di cane pointer femmina di 6 anni e 6 mesi.

DIAGNOSI ISTOLOGICA:
Cheratoacantoma

COMMENTO:
Il cheratoacantoma è una neoplasia benigna che non recidiva o metastatizza. Una forma diffusa, più rara è descritta.

Il direttore dell'Istituto

Prof. GIANCARLO MANDELLI

Figura 7 - Esempio di referto scritto generato dal supporto applicativo.

BIBLIOGRAFIA

1) BESTETTI G.E. (1991). *Computer application in diagnostic veterinary pathology*. Schweiz. Arch. Tierheilk. *133*: 91-95.

2) CAMMARATA PARODI M., CAMMARATA G. (1980). *Alcuni dati Statistici sull'Incidenza delle Neoplasie nel Cane*. Ist. di Anatomia Patologica Veterinaria dell'Università di Milano. La Clinica Veterinaria, *103*: 731-739.

3) CAPURRO C. (1993). *Comunicazione personale*.

4) CARRARA O., CREMAGNANI A. (1964). *Rilievi Statistici sull'Incidenza delle Neoplasie nel Cane del Settorato di Milano*. Ist. di Anatomia Patologica Veterinaria dell'Università di Milano. Atti SISVET XVIII: 401-406.

5) DELIGANT C. (1993). *Studio epidemiologico su base informatica di neoplasie animali del settorato di Milano (1979-1991)*. Pagg. 246, Tesi. Facoltà di medicina Veterinaria, Milano.

6) FRANKENA K., NOORDHUIZEN J.P., WILLEBERG P., VAN VOORTHUYSEN P.F., GOELEMA J.O. (1990). *EPISCOPE: Computer programs in veterinary epidemiology*. Vet. Rec. *126*: 573-576.

7) GRASSELLI A., STANGA F. (1986). *Modello di simulazione sul controllo della leucosi in allevamenti di vacche da latte*. Atti Soc. It. Buiatria. XVIII: 597-607.

8) PELLEGRINO C., RATTO A., MARMORATO R. (1990). *Registro tumori animali 1985-1990. Epidemiologia descrittiva dei melanomi nei cani nella città di Genova*. Atti SISVET, XLIV: 1103-1107.

9) PEZZOLI G., GALIA G. (1989). *Problematiche sulla creazione di un archivio clinico su personal computer*. Atti SISVET XLIII: 1413-1416.

10) PRIESTER W.A. (1972). *The management of clinical and laboratory data in veterinary medicine*. Advances in Veterinary Science and Comparative Medicine *16*: 73-102.

11) PRIESTER W.A. (1975). *Standard Nomencalture of Veterinary Diseases and Operations*. Second (abridged) Edition, DHEW Publication N° (NIH) 76-1028. Washington, DC, US Government printing office.

12) PRIESTER W.A., ADELSTEIN E.H., PETER J.A. (1966). *Standard Nomencalture of Veterinary Diseases and Operations. First edition revised*. DHEW Publication N° 1466. Washington, DC, US Government printing office.

13) PRIESTER W.A., MCKAY F. (1980). *The occurence of tumors in domestic animals*. National Cancer Institute Monograph 54. NIH publication N° 80-2046, National Institute of Health, Bethesda (Maryland).

14) PRIESTER W.A., WADE W.M., MACKAY F. (1977). *Standard Nomencalture of Veterinary Diseases and Operations. Coding Supplement*. DHEW Publication N° (NIH) 77-1253. Washington, DC, US Government printing office.

15) VISMARA E. (1958). *Alcuni dati Statistici sull'Incidenza delle Neoplasie nel Cane*. Ist. di Anatomia Patologica Veterinaria dell'Università di Milano. Atti della SISVET, Vol *XII*: 399-404.

16) WHO (WORLD HEALTH ORGANIZATION) (1974). *International Histological Classification of tumours of Domestic Animals, Part 1*. Bulletin of the World Health Organization; Vol. *50*, N° 1-2: 1-142.

17) WHO (WORLD HEALTH ORGANIZATION) (1976). *International Histological Classification of tumours of Domestic Animals, Part 2*. Bulletin of the World Health Organization; Vol. *53*, N° 2-3: 137-304.

18) WILLIAMS P.C.W., WARD W.R. (1989A). *Development of a microcomputer system for recording veterinary visits, preparing accounts, and as an aid to herd fertility and herd health schemes*. Vet. Rec., *124*: 265-268.

19) WILLIAMS P.C.W., WARD W.R. (1989B). *Development of a coding system for recording clinical findings in farm animal practice*. Vet. Rec., *124*: 118-122.

Finito di stampare
da La Nuova Cartografica S.p.A. - Brescia
nel gennaio 1994