un'indicativa diversità della distribuzione della positività alle varie lectine saggiate, rilevando modificazioni di reattività, a seconda che la maturità morfofunzionale sia avvenuta naturalmente senza interventi o viceversa sia stata accelerata da sollecitazioni farmacologiche con steroidi sessuali.

In conclusione si può affermare che l'istochimica delle lectine, senza valenza di prova specifica, in associazione alle metodiche istologiche ed istochimiche routinarie, può rappresentare un buon ausilio tecnico, di facile approccio per lo studio dei residui glicidici dei composti glicoconiugati, consentendo di rilevare cambiamenti dello stato evolutivo delle ghiandole annesse all'apparato sessuale non evidenziabili con le tecniche comuni.

Tabella 1 - Reattività alle singole lectine della ghiandola prostatica degli animali dei singoli gruppi sperimentali (BIANCO, INDUSTRIALE, BETA e MIX).

PROSTATA

	Gruppo bianco		Gruppo indust.		Gruppo beta		Gruppo mix
	M	I	M	I	M	I	MATURA
Con A							
Alveoli	0-1	3	0-1	3	1	3	2-3
Dotti	2-3	0	2-3	0	2-3	0	2-3
WGA							
Alveoli	0-1	3	0-1	3	0-1	2-3	1-2
Dotti	1-2	0	2-3	0	2-3	0	2-3
DBA							
Alveoli	0	0	0	0	0-1	0-1	
Dotti	0	0	0	0	0	0	0-1
SBA							
Alveoli	0	0	0	0	0	0	1-2
Dotti	0	0	0	0	0	0	1-2
PNA							
Alveoli	3	0	3	0	2-3	0	3
Dotti	0	0	0	0	0	0	1-2
RCA-I							
Alveoli	1-2	0	1-2	0	2-3	1-2	2
Dotti	1-2	0	1-2	0	2	0	2
UEA-I							
Alveoli	0	2-3	0	1-2	0-1	0-1	0-1
Dotti	0-1	0	0	0	0-1	0	1-2 2*

Legenda: M = matura; I = immatura; 0 = areattiva; 1 = debole; 2 = intensa; 3 = molto intensa; * = unicamente cellule iperplastiche.

Tabella 2 - Reattività alle singole lectine delle ghiandole bulbo-uretrali degli animali dei singoli gruppi sperimentali (BIANCO, INDUSTRIALE, BETA e MIX).

GHIANDOLE BULBO-URETRALI

	Gruppo bianco		Gruppo indust.		Gruppo beta		Gruppo mix	
	M	I	M	I	M	I	MATURA	
Con A								
Alveoli	1	2	1	2-3	2-3	0	2-3	
Dotti	2-3	2-3	2-3	2-3	2-3	0	2	
WGA								
Alveoli	1	1-2	0-1	2-3	2	1	1-2	3*
Dotti	2-3	2-3	2-3	2-3	2	2	1-2	
DBA								
Alveoli	0	0	0	0	0-1	0	0	2*
Dotti	0	0	0	0	0-1	0	0-1	1*
SBA								
Alveoli	0	0	0	0	0-1	0	0	1*
Dotti	0	0	0	0	0-1	0	0-1	1*
PNA								
Alveoli	2-3	0	2-3	0	2-3	0	2-3	
Dotti	1	1	2	2	0	0	0	
RCA-I								
Alveoli	2-3	0	2-3	0	2	2	2	
Dotti	2	2	1	1	1-2	1-2	1	2*
UEA-I								
Alveoli	0	0-1	0	0	0-1	1	0	
Dotti	0	0	0	0	1-2	1-2	0-1	1*

Legenda: M = matura; I = immatura; 0 = areattiva; 1 = debole; 2 = intensa; 3 = molto intensa; * = unicamente cellule iperplastiche.

Figura 1 - Uretra prostatica - vitello gruppo BIANCO; polistrato di 6-7 file di cellule (Ematossilina-eosina 100x).

Figura 2 - Uretra prostatica - vitello gruppo MIX; polistrato di 3-4 file di cellule e formazioni iperplastiche papillari a cavolfiore (Ematossilina-eosina 100x).

Figura 3 - Prostata - vitello gruppo BIANCO; cellule alveolari mature positive alla lectina PNA (100x).

Figura 4 - Prostata - vitello gruppo MIX; cellule alveolari mature positive alla lectina PNA (100x).

Figura 5 - Ghiandola bulbo-uretrale - vitello gruppo MIX; cellule iperplastiche ghiandolari positive alla lectina UEA-I (400x).

Figura 6 - Ghiandola vestibolare maggiore - vitello gruppo MIX; positività delle cellule iperplastiche all'Alcian 8GX-Pas reazione (200x).

Figura 7 - Ghiandola bulbo-uretrale - vitello gruppo BETA; alveoli ghiandolari positivi alla lectina PNA (100x).

Figura 8 - Ghiandola vestibolare maggiore - vitello gruppo BETA; acini ghiandolari positivi alla lectina RCA-I (100x).

1

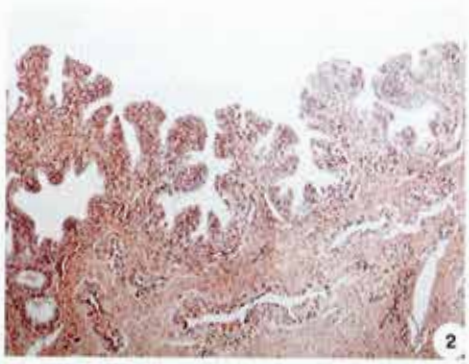
2

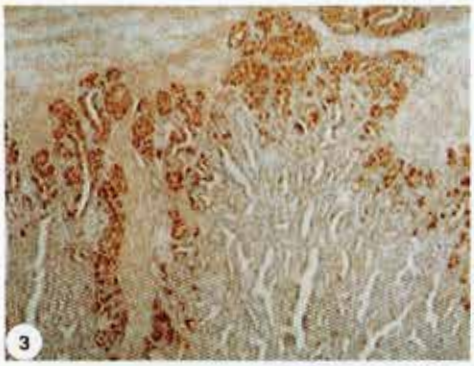
3

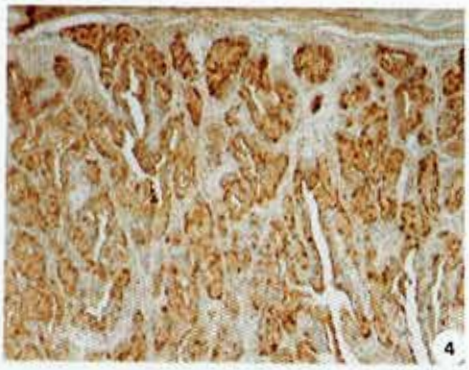
4

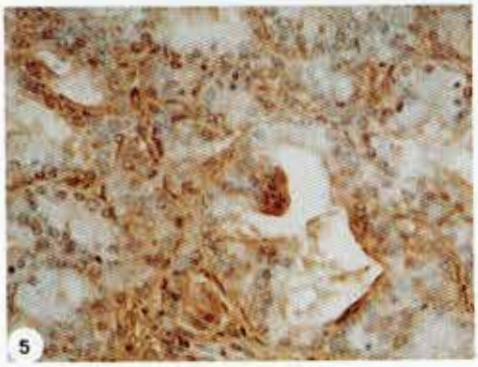
5

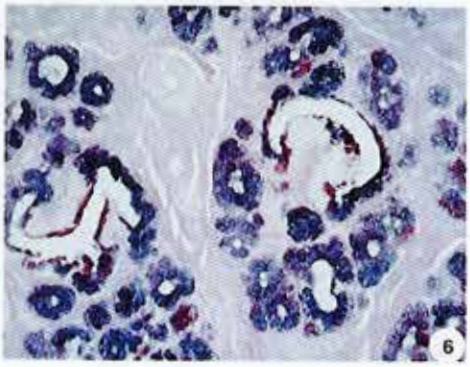
6

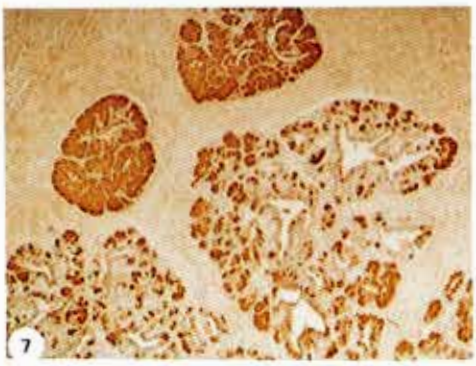
7

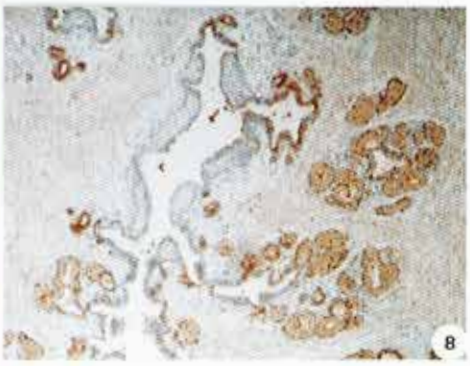
8

Tabella 3 - Reattività alle singole lectine delle ghiandole vestibolari maggiori degli animali dei singoli gruppi sperimentali (BIANCO, INDUSTRIALE, BETA e MIX).

GHIANDOLE VESTIBOLARI MAGGIORI

	Gruppo bianco		Gruppo indust.		Gruppo beta		Gruppo mix
	M	I	M	I	M	I	MATURA
Con A							
Alveoli	2	0	2	1	1	0	0-1
Dotti	0-1	0	1-2	0	2	0	2
WGA							
Alveoli	2	1	2	1	1	0	0-1
Dotti	2	0	2	0	2	0	2
DBA							
Alveoli	0	0	0	0	0	0	0
Dotti	0	0	0	0	0	0	0
SBA							
Alveoli	0	0	0	0	0	0	0
Dotti	0	0	0	0	0	0	0
PNA							
Alveoli	3	0	2-3	2	3	0	2-3
Dotti	2	0	0-1	0	0-1	0	1
RCA-I							
Alveoli	3	0	1-2	1	2-3	0	1-2
Dotti	3	0	0	0	0-1	0	2
UEA-I							
Alveoli	0	0	0	0	0	0	0
Dotti	0	0	0	0	0	0	1-2 2*

Legenda: M = matura; I = immatura; 0 = areattiva; 1 = debole; 2 = intensa; 3 = molto intensa; * = unicamente cellule iperplastiche.

BIBLIOGRAFIA

1) Biolatti B., Bollo E., Appino S. (1993). *Patologia dell'apparato genitale, apparato respiratorio, mammella e timo di vitelli trattati con clenbuterolo e steroidi sessuali.* Argomenti di Patologia Veterinaria (Scritti in memoria del prof. L. Leinati), 285-302.
2) Burg C., Sautet J., Van Haverbeke G., Cabanié P. (1992). *Bulbourethral gland (glandula bulbourethralis) of the calf: anatomy, histology, histochemistry; changes produced by combinations of estradiol with testosterone or trenbolonme acetate.* Revue Méd. Vét., 143, 1, 35-42.
3) Castagnaro M. (1987). *Significato ed importanza diagnostica delle lectine in patologia comparata.* SUMMA, IV, 245-249.
4) Corradi A., Cantoni A.M., Carra V., Gaetti L. (1989). *I glicoconiugati delle ghiandole annesse agli organi sessuali di vitelli trattati con anabolizzanti: studi istochimici.* Atti S.I.S.Vet. XLIII, 1013-1017.
5) Corradi A., Cantoni A.M., Borghetti P., Cabassi E. (1990). *Risposte istochimiche delle ghiandole annesse all'apparato genitale in vitelli trattati con anabolizzanti.* Atti S.I.Buiatria, XXII, 639-649.
6) Finazzi M., Gelmetti D., Grieco V., Bontempi W. (1993). *Reperti istologici ed immunoistochimici delle ghiandole ammesse all'apparato genitale in vitelli trattati con promotori di crescita.* Argomenti di Patologia Veterinaria (Scritti in memoria del prof. L. Leinati), 273-283.
7) Grandmontagne C.L. (1986). *Modifications histologique de la prostate du veau traité par les differents anabolizants utilisés en élevage.* Revue Méd. Vét., 137, 1, 37-47.
8) Hsu S.N. & Raine L. (1982). *Versatility of biotin-labeled lectins and avidin biotin peroxidase complex for localization on carbohydrate in tissue sections.* J. Histochem. Cytochem., 30, 157-161.
9) Koulikovskii A. (1983). *Review of FAO/WHO activities in the field of anabolics used in animal production. Symposium on Anabolics in animal production.* Public health aspects, analytical methods and regulation. OIE, Paris.
10) Moré J., Van Haverbeke G., Cabanié D., Benazet F., Sautet J. (1986). *Secretory glycoproteins of major vestibular glands Bartholin's glands in female calves.* Acta Anat., 126, 199-204.
11) Moré J. (1991). *Lectin histochemistry of mucous secreting cells in the calf bulbourehral gland.* Acta Anat., 142, 147-151.
12) Pulce C., Lamaison D., Keck G., Bostvironnois C., Nicolas J., Descotes J. (1991). *Collective human food poisonings by clenbuterol residues in veal liver.* Vet. Hum. Toxicol., 33, 5, 480-481.
13) Richou-Bac L. (1978). *Oestrogénes Toxicité et Legislation.* Rec. Méd. Vét., 154, 2, 187-195.
14) Rosmini R., Marcato P.S., Marocchio L. (1987). *Aggiornamento interpretativo dei reperti istologici nella prostata e nella ghiandola del Bartolino in vitelli macellati.* Praxis, VIII, 3, 8-10.

G. SIRONI[1], E. SCANZIANI[1], V. GRIECO[1],
M. FINAZZI[1], G. CAMMARATA[1], G. MANDELLI[1]

ASPETTI ULTRASTRUTTURALI DELLA POLMONITE DA MYCOPLASMA MYCOIDES SUBSP. MYCOIDES S.C. NEL BOVINO

[1] Università degli Studi di Milano - Istituto di Anatomia Patologica Veterinaria e Patologia Aviare - Via Celoria, 10 - 20133 Milano

RIASSUNTO

Vengono descritti gli aspetti ultrastrutturali delle lesioni polmonari in bovini affetti da pleuropolmonite contagiosa bovina (PPCB). Nei bronchi e nei bronchioli le principali lesioni osservate sono riconducibili ad una degenerazione idropica e a perdita delle cilia in alcune cellule ciliate. Negli alveoli e nei setti alveolari le lesioni più lievi erano caratterizzate da degenerazione e necrosi degli alveolociti di tipo I e proliferazione degli alveolociti di tipo II. Nei casi più gravi, invece, la struttura alveolare non risultava più riconoscibile. Fibrosi dei setti interalveolari da lieve ad intensa, è stata osservata in tutti i campioni. Nelle pareti di sequestro caratteristiche sono le cellule macrofagiche con numerosi ed ampi lisosomi secondari in cui sono presenti sospette strutture micoplasmiche e, più perifericamente, i miofibroblasti.

Parole chiave: Mycoplasma mycoides, polmonite, ultrastruttura.

ULTRASTRUCTURAL FINDINGS IN BOVINE MYCOPLASMA MYCOIDES SUBSP. MYCOIDES S.C. PNEUMONIA

SUMMARY

The ultrastructural features of the pulmonary lesions observed in cattle with bovine contagious pleuropneumonia (PPCB) are described. In bronchial and bronchiolar structures the main lesions were swelling and loss of cilia in epithelial ciliated cells. In alveola and alveolar septa, swelling and necrosis of type I pneumocytes and proliferation of type II pneumocytes were seen in slight lesions. In more severe cases the alveolar structure was lost. Slight to severe fibrosis of the alveolar septa was seen in all the cases observed. In the wall of the sequestra, two main peculiar cells were seen. They were macrophages with numerous, large secondary lysosomes containing probable mycoplasmic structures and, peripherically, myofibroblasts.

Key words: Mycoplasma mycoides, pneumonia, ultrastructure.

La pleuropolmonite contagiosa bovina (PPCB) è una malattia infettiva sostenuta da *Mycoplasma mycoides* subs. *mycoides* SC nota da lungo tempo, essendo stata

descritta per la prima volta da Gallo, in Italia, nel 1550 con il nome di «polmonera». La sua estrema gravità — fu causa di notevoli perdite per la popolazione bovina europea nei secoli precedenti — nonchè la peculiarità delle lesioni polmonari riscontrabili negli animali colpiti hanno contribuito a farne uno dei «grandi classici» della trattatistica anatomo-patologica (Kitt, 1923; Lund, 1931; Monari *et al.*, 1949; Leinati, 1955; Nieberle e Cohrs, 1962; Joest, 1971; Jones e Hunt, 1983; Jubb *et al.*, 1985; Marcato, 1988; Guarda e Mandelli, 1989).

Nel corso degli ultimi anni, a seguito della ricomparsa della malattia in Portogallo e, più tardivamente, in Spagna, Francia e Italia, metodiche di più recente introduzione nella routine anatomo-patologica veterinaria hanno trovato una valida applicazione nello studio e nella diagnostica della PPCB. In particolare, nuove ed interessanti acquisizioni sono venute dagli studi realizzati, facendo ricorso a tecniche immunoistochimiche, da Ferronha *et al.* (1988-90) e da Scanziani *et al.* (1991 a, b, c, 1992).

Sorprendentemente assai scarsi e limitati esclusivamente alla morfologia di *Mycoplasma mycoides* sono gli studi elettronmicroscopici sull' argomento (Chu e Horne, 1967; Howard e Gourlay, 1974). Per tale motivo, e consci che da ciò potrebbero scaturire interrogativi e spunti per ulteriori approfondimenti più che osservazioni chiarificatrici, si è ritenuto opportuno intraprendere uno studio, di cui si riportano qui alcuni dati preliminari, delle lesioni ultrastrutturali polmonari riscontrate in bovini spontaneamente infetti da *Mycoplasma mycoides* subs. *mycoides* SC.

MATERIALI E METODI

Il materiale utilizzato nella presente indagine è rappresentato da campioni di tessuto polmonare di 8 bovini sierologicamente positivi a PPCB, macellati in condizioni di speciale controllo sanitario. Per ogni soggetto la diagnosi è stata confermata in base al reperto di macellazione e successivamente ricorrendo ad esame immunoistochimico di sezioni di polmone, eseguito secondo la metodica descritta da Scanziani *et al.* (1991 a). Si è inoltre avuto cura di scegliere per questo studio soggetti con lesioni a vario stadio evolutivo in modo da esaminare sia forme acute e subacute (stadio di marmorizzazione policroma) (3 casi) sia forme croniche (stadio di sequestro) (5 casi).

Immediatamente dopo la macellazione porzioni di parenchima polmonare e, quando presente, di capsula di sequestro sono stati tagliati in frammenti di 1-2 mm^3 e quindi fissati in glutaraldeide al 2,5%, in tampone di Millonig 0,1 M, a 4°C per un tempo variabile da 2 a 24 ore. Dopo ripetuti risciacqui con lo stesso tampone, i campioni sono stati post-fissati in Osmio tetrossido all'1% in tampone di Millonig e disidratati in alcool etilico a concentrazioni via via crescenti. Dopo passaggio in ossido di propilene i campioni sono stati inclusi in Araldite o in EMbed 812. Le sezioni semifini ottenute da tale materiale sono state colorate con Blu di Toluidina e, scelte le aree più idonee, sono state allestite delle sezioni di 50-70 nm che sono state contrastate con Piombo citrato ed acetato di uranile. In alcune occasioni tale colorazione è stata fatta precedere da un trattamento con acido tannico allo 0,01%, secondo la metodica riportata da Dingemans e van den Bergh Weerman (1990), al fine di meglio evidenziare le fibre collagene ed elastiche. Tutte le sezioni sono state infine osservate con microscopio elettronico a trasmissione Zeiss EM 109 T.

RISULTATI

Per ragioni di praticità vengono suddivisi e riportati separatamente i reperti riscontrati nei bronchi e bronchioli, negli alveoli e nei setti alveolari, nei sequestri e nei vasi di medio calibro.

Bronchi e bronchioli

Sia in un caso con forma sub-acuta sia in due dei soggetti con forma cronica le lesioni bronchiolari osservate si rivelano piuttosto modeste. L'integrità dell' epitelio bronchiolare appare mantenuta, non essendo riscontrabili gravi fenomeni di desquamazione. Alterazioni di varia gravità sono rinvenibili a carico delle cellule ciliate. Queste sono per la maggior parte del tutto normali e solo in un ristretto numero di casi si possono osservare «cilia compound» e protrusioni cellulari globose con o senza vestigia di strutture ciliari. Solo un ristretto numero di cellule è completamente privo di cilia e/o di microvillosità. Quasi tutte le cellule con modificazioni ciliari presentano citoplasma più elettrontrasparente, con reticolo rugoso dilatato e mitocondri privi di creste. Analoghe modificazioni citoplasmatiche sono rinvenibili in alcune cellule bronchiolari non ciliate (cellule di Clara). Modificati sono anche, in più parti, i rapporti giunzionali intercellulari. Variabile in frequenza, ma sempre modesto, è il riscontro di linfociti, granulociti neutrofili e plasmacellule presenti tra le cellule dell'epitelio bronchiolare.

Nell' unico bronco incontrato nell'osservazione (in un caso con forma cronica) le lesioni si presentano con maggiore gravità (Fig. 1), risultando assai superiore il numero di cellule ciliate colpite da lesioni simili a quelle più sopra descritte o addirittura da fenomeni di necrosi. In questo caso alla superficie di numerose cellule sono adesi cocco-bacilli dotati di una ben evidente capsula. Edema infiammatorio ed alcuni linfociti, plasmacellule e granulociti neutrofili sono presenti nel lume bronchiale. Le cellule basali appaiono di forma poligonale stellata, assai distaccate tra loro e rapportantisi quasi esclusivamente attraverso le loro lunghe digitazioni. Tra le cellule della mucosa bronchiale sono visibili, non di rado, granulociti neutrofili e linfociti attivamente migranti. Al di sotto della lamina propria è presente una intensa iperplasia del tessuto linfoide bronco-associato in forma di notevole accumulo di linfociti tra i quali si rinvengono alcune plasmacellule, macrofagi e granulociti neutrofili. Scarse fibrocellule e numerosi piccoli capillari, costituiti da cellule endoteliali tendenti a protundere nel lume e dotate di abbondanti microvilli, accompagnano tale infiltrazione.

In nessun caso sono state ritrovate, nei bronchi e bronchioli esaminati, strutture apparentemente riconducibili a micoplasmi.

Alveoli e setti alveolari

Ampia varietà di modificazioni si riscontra a carico degli alveolociti e dei setti alveolari. In tutti i casi, indipendentemente dallo stadio evolutivo delle lesioni osservate, parte degli alveolociti di tipo I presenta citoplasma più elettrontrasparente della norma, vescicole micropinocitiche aumentate in quantità e dimensioni e reticolo rugoso dilatato. La membrana citoplasmatica mostra abbondanti microvillosità. Tal-

volta l'alveolocita è necrotico e, desquamando, lascia esposta nel lume alveolare la membrana basale (Fig. 2). Materiale flocculare modicamente elettrondenso, rappresentante essudato sieroso, riempie spesso il lume alveolare. Macrofagi alveolari contenenti abbondanti lisosomi secondari e granulociti neutrofili per lo più ormai privi di granuli sono inoltre talvolta presenti nel lume alveolare.

Relativamente aumentato è il numero di alveolociti di tipo II (Fig. 2 e 3), anch'essi spesso degenerati o fissati nell'atto di rilasciare nel lume il contenuto dei granuli secretori.

I capillari sono spesso dilatati e quasi sempre contenengono neutrofili e/o plasmacellule. Tali elementi si rinvengono anche nell'interstizio, il quale presenta talvolta iniziali aspetti di fibrosi in forma di accentuata deposizione di fibrille collagene (Fig. 4). Non manca in questa sede la presenza di fibre elastiche.

Nelle aree più gravemente colpite i setti alveolari perdono completamente la loro struttura, ricostruibile, almeno in parte, per il persistere di porzioni di membrana basale, che risulta però gravemente danneggiata e, talvolta, completamente scomparsa. In queste aree, notevole risulta, quando identificabile, la desquamazione delle cellule alveolari di I e II tipo, insieme alle quali si rinvengono anche scarsi linfociti ed una notevole quantità di neutrofili, plasmacellule, detrito cellulare necrotico, edema e notevoli quantità di fibrina che riempiono completamente il lume delle vie aeree (Fig. 5). Estremamente intensa appare inoltre l'infiltrazione dei setti alveolari da parte di linfociti, granulociti neutrofili, macrofagi e plasmacellule.

In porzioni di polmone ancor più gravemente colpite, infine, risulta completamente impossibile riconoscere la struttura del parenchima polmonare, il quale risulta sostituito da detrito necrotico frammisto ad ampie masse di fibrina. Anche nei casi più acuti è già visibile, in alcuni punti colpiti da tali gravi alterazioni, l'iniziale fibrosi parenchimale, sotto forma di fibrocellule — le uniche cellule perfettamente conservate nell'ambito di un tessuto completamente necrotico — associate a fibrille collagene in varia quantità e ad andamento disordinato.

Sovrapponibili a quanto più sopra descritto, eccezion fatta per un'ancor più accentuata deposizione di fibrille collagene, sono le lesioni in più avanzato stadio di cronicizzazione.

Anche in questo caso manca il sicuro riscontro di micoplasmi.

Pareti di sequestro

La superficie interna dei sequestri è prevalentemente costituita da cellule macrofagiche (Fig. 6) con limiti cellulari mal distinguibili, immerse in ammassi di detrito necrotico e fibrina ed accompagnate da una discreta quantità di plasmacellule con reticolo endoplasmatico rugoso dilatato, granulociti neutrofili e scarsi linfociti ed eritrociti. Fibrille collagene disordinatamente disposte ed in quantità ora modesta, ora relativamente abbondante, sono presenti in alcune aree tra le cellule. Numerose sono, nell'interstizio, le strutture che, per dimensioni e aspetto, potrebbero essere interpretate come micoplasmi; in nessun caso è tuttavia possibile stabilire con sicurezza se si tratti effettivamente dei microrganismi od invece di porzioni o frammenti di cellule.

I macrofagi più sopra menzionati presentano nucleo dal profilo irregolare ed indentato, con cromatina in parte marginata ed in parte distribuita in piccole zolle

su tutta la superficie nucleare. Il nucleolo, quando visibile, è molto ampio. Nel citoplasma, dai limiti poco o per nulla definibili, si notano un apparato del Golgi assai sviluppato, abbondanti mitocondri ed una discreta quantità di reticolo endoplasmatico rugoso. Quelli caratteristici sono soprattutto gli abbondantissimi lisosomi presenti, pochi primari e numerosissimi quelli secondari. Questi ultimi appaiono di dimensioni ed elettrondensità estremamente variabili ma, per quanto molto spesso se ne possa avere il sospetto, mai sono stati individuati micoplasmi chiaramente riconoscibili all'interno di vacuoli fagosomici (Fig. 7). Presenti sono inoltre, tra le cellule che costituiscono la parete del sequestro, abbondanti capillari neoformati, rivestiti da cellule endoteliali attivate, con reticolo endoplasmatico rugoso talvolta dilatato e villosità sulla superficie luminale. Quasi sempre ben conservati sono i rapporti giunzionali tra tali cellule. Le strutture vasali tendono man mano a diminuire nelle porzioni più periferiche della parete del sequestro. In queste porzioni vanno invece notevolmente aumentando elementi cellulari di forma allungata o poligonale, nucleo relativamente ampio e dal profilo irregolare, citoplasma con abbondante reticolo endoplasmatico rugoso ed un altrettanto abbondante quantità di filamenti intermedi, sui quali sono visibili addensamenti elettrondensi disposti parallelamente ai filamenti stessi. L'insieme delle caratteristiche suggerisce un'origine miofibroblastica di queste cellule (Fig. 8). Sempre nelle aree più periferiche di parete vanno diminuendo i macrofagi ed i granulociti neutrofili, pur rimanendo invece sempre assai abbondanti le plasmacellule. Nell'interstizio le fibrille collagene, disordinatamente disposte ed orientate, aumentano notevolmente in quantità formando a volte estesi fasci di fibre.

Vasi

Estremamente ristretto è il numero di strutture vasali di medio calibro esaminate nel corso dello studio. Specificatamente,. nella presente descrizione si fa riferimento ai reperti osservati in due sole arterie muscolari di piccolo calibro e a due arteriole. In tutti questi vasi le cellule endoteliali presentano un aumentato numero di vescicole micropinocitiche e di microvillosità nella parte luminale della membrana citoplasmatica. Talvolta inoltre, tali cellule tendono a protundere nel lume vasale disponendosi con il loro asse maggiore perpendicolarmente alla parete vasale. Aumentati in quantità sono anche gli strati di cellule muscolari lisce presenti nella media che, pur in arterie di calibro estremamente piccolo, arrivano a disporsi in 5-6 o anche più strati. Assai marcata è, tra le cellule muscolari della media, la componente stromale costituita da una quantità superiore alla norma di fibrille collagene, irregolarmente orientate, localizzate per lo più in sede sub intimale. Parimenti od anche più accentuata è la fibrosi dell'avventizia di tali vasi.

CONSIDERAZIONI E CONCLUSIONI

Sulla scorta di quanto osservato nel corso del presente studio si rendono opportuni alcuni rilievi.

Per quanto concerne le modificazioni ultrastrutturali rilevate nei vari distretti polmonari va innanzitutto sottolineato l'assai scarso interessamento dell'epitelio bron-

chiolare nel quale il danno è quasi sempre stato limitato a poche cellule prive di cilia o con cosiddette «cilia compound» (Ghadially, 1988) e, nel complesso, con alterazioni riconducibili a quadri di degenerazione idropica. Quadri analoghi di alterazione ciliare sono già stati osservati e descritti in corso di infezioni da micoplasmi anche in altre specie animali (Organick *et al.*, 1966; Baskerville e Wright, 1973; Johannsen *et al.*, 1991), ma è tuttavia probabile, come già ipotizzato da Baskerville e Wright (1973), che essi rappresentino delle modificazioni aspecifiche, come sta a dimostrare il fatto che possono essere indotte da irritazioni mediate da agenti differenti, quali fumo di tabacco, stati allergici ed infezioni virali (Ghadially, 1988). Ben più gravi sono risultate invece le modificazioni della mucosa dell'unico bronco osservato nel quale, però, il danno maggiore potrebbe essere stato determinato dall'azione dei batteri cocco-bacillari, da intendersi quali agenti d'irruzione secondaria, ivi localizzatasi. Scarsi sono stati, sempre in sede bronchiale e bronchiolare, i segni di risposta flogistica, limitati ad una quantità variabile, ma sempre piuttosto moderata, di linfociti granulociti neutrofili e plasmacellule migranti nella mucosa e all'iperplasia del BALT.

Il primo aspetto, di riscontro comune in micoplasmosi di altre specie animali (Organick *et al.*, 1966; Baskerville, 1972; Baskerville e Wright, 1973; Johannsen *et al.*, 1991), andrebbe interpretato, riteniamo, come la naturale risposta alla presenza in sede luminale del microrganismo anche se, diversamente da quanto osservato nelle micoplasmosi respiratorie del topo (Organick *et al.*, 1966) e del suino (Baskerville, 1972; Baskerville e Wright, 1973; Johannsen *et al.*, 1991), non è stato possibile, nel nostro caso, riconoscerne con assoluta sicurezza la presenza. Se tale fatto sia da attribuire alla difficoltà di identificazione morfologica del microrganismo ovvero alla scarsa presenza di *Mycoplasma mycoides* nel lume bronchiolare non è possibile stabilirlo, anche se il rarissimo riscontro di positività immunoistochimiche sulla superficie dell'epitelio ciliato di bovini affetti da PPCB (Monaci, 1992) lascerebbe propendere per la seconda ipotesi.

Per quanto attiene invece al secondo aspetto, l'iperplasia del BALT, fatto questo descritto non solo in corso di PPCB (Guadagnini *et al.*, 1991; Scanziani *et al.*, 1991 a; Monaci, 1992) ma anche in altre micoplasmosi respiratorie (Braca *et al.*, 1984), il reperto piuttosto frequente di immuno-reattività centro nodulari in corso di forme sub-acute o croniche (Monaci, 1992) non ha trovato riscontro in una chiara presenza di micoplasmi nei campioni osservati al microscopio elettronico. È però probabile che tali positività immunoistochimiche siano da attribuire alla presenza di materiale antigenicamente reattivo derivato dai micoplasmi e contenuto nei lisosomi dei macrofagi sparsi tra i numerosi linfociti del BALT.

Molto più gravi sono invece le modificazioni osservate negli alveoli dove, tuttavia, similmente a quanto riferito per bronchi e bronchioli, non sono mai state viste strutture sicuramente ascrivibili a micoplasmi integri. Nella parete alveolare il distretto più gravemente interessato è apparso quello interstiziale dove, anche nelle zone prive di un rilevabile danno, all'osservazione delle sezioni semifini, l'insieme delle modificazioni dei capillari (cellule endoteliali attivate, leucocitosi) e dell'interstizio dei setti alveolari (talvolta edema, talaltra iniziale fibrosi) testimonia dell'importanza e diffusione delle alterazioni vascolari. Ciò non rappresenta, del resto, un fatto nuovo essendo già stata assai dettagliatamente fatta rilevare da molti Autori l'estrema gravità delle alterazioni circolatorie. Nessun particolare commento può essere fatto a

proposito delle lesioni alveolari più gravi, proprie delle forme acute e sub-acute, lesioni per le quali lo studio elettronmicroscopico non ha rivelato nulla di più di quanto i precedenti studi istologici hanno già ben descritto. Attenzione meritano invece le modificazioni dell'epitelio alveolare riscontrate nelle aree meno intensamente colpite dei casi acuti e sub-acuti ed in gran parte delle strutture alveolari dei casi cronici; in questi casi la degenerazione e la necrosi degli alveolociti di tipo I e la proliferazione degli alveolociti di tipo II sono state un reperto pressoché costante. Tale fatto, noto anche in altre micoplasmosi respiratorie (Cheville, 1976; Johannsen *et al.*, 1991), trova spiegazione nella maggior sensibilità degli alveolociti di tipo I e nel normale processo di riepitelizzazione alveolare in conseguenza di un insulto lesivo, che porterebbero ad una proliferazione degli alveolociti di tipo II e ad un loro persistere in tale forma in caso di cronicizzazione della flogosi o di instaurazione di fenomeni fibrotici (Marcato, 1988).

Circa i reperti riscontrati nelle pareti di sequestro, nuovamente va sottolineata la difficoltà, o meglio l'impossibilità di identificare con assoluta sicurezza i micoplasmi in tale sede, la quale rappresenta un area di frequente, quasi costante, riscontro positivo qualora si faccia ricorso ad esami batteriologici od immunoistochimici (Monaci, 1992). Se da un lato le positività immunoistochimiche possono trovare spiegazione nella notevole quantità di macrofagi contenenti *Mycoplasma mycoides* in vario stadio di catabolizzazione, dall'altro lato la frequenza con cui *Mycoplasma mycoides* subsp. *mycoides* S.C. viene isolato dalle pareti di sequestro depone per una sua quasi costante presenza, in tale sede, peraltro non facilmente rilevabile con il semplice esame elettronmicroscopico.

Un commento merita anche l'abbondanza di miofibroblasti nell'ambito ed alla periferia della parete di sequestro, fatto che non deve stupire, rappresentando tale cellula la principale protagonista dei processi riparativi, quali la formazione di tessuto di granulazione ed i processi cicatriziali (Rungger-Brandle e Gabbiani, 1983).

Nulla infine è possibile affermare circa le modificazioni osservate nei vasi di maggior calibro, essendone troppo esiguo il numero di campioni preso in esame.

In conclusione, data per scontata la non vitalità dei corpi e frammenti micoplasmici frequentemente osservati nelle cellule macrofagiche, scaturisce dalla presente indagine la necessità di intraprendere ulteriori studi in questo senso, facendo ricorso a tecniche più mirate e specifiche, quali l'immunoelettronmicroscopia, al fine di accertare ove e in che quantità si localizzi Mycoplasma mycoides subsp. mycoides nei polmoni dei soggetti colpiti da PPCB.

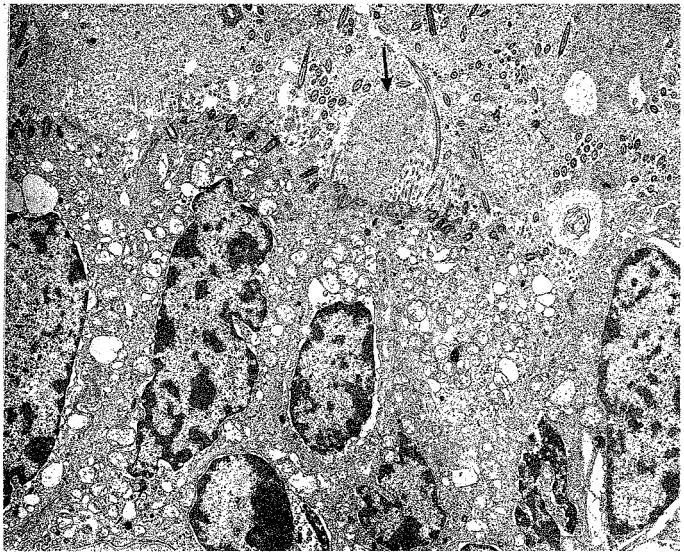

Figura 1 - Porzione di mucosa bronchiale nella quale sono evidenti cellule epiteliali prive di cilia e con estroflessioni globose nella membrana citoplasmatica (freccia). Nel citoplasma i mitocondri sono rigonfi e privi di creste ed il reticolo endoplasmatico rugoso è dilatato. 3900 x

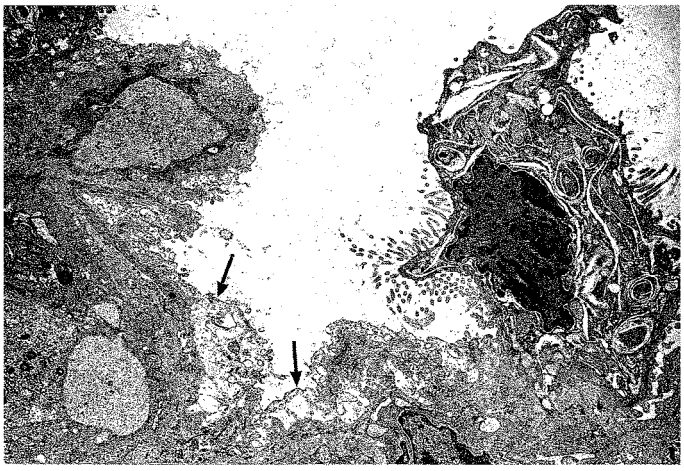

Figura 2 - Tratto di setto interalveolare sul quale si rinvengono un alveolocita di tipo I necrotico (frecce) ed un alveolocita di tipo II protundente nel lume. 3900 x

Figura 3 - Alveolociti di tipo II rivestono la superficie di un setto interalveolare. Nel lume alveolare si riconoscono detriti cellulari ed essudato sieroso. 4250 x

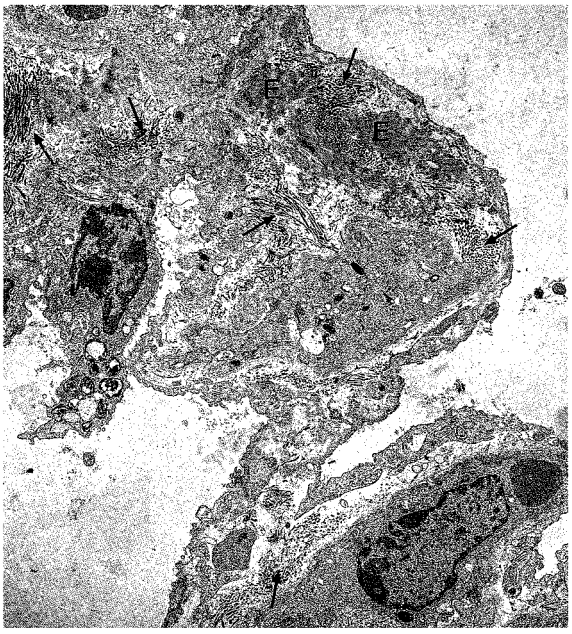

Figura 4 - Setto interalveolare fibrotico. Sono presenti numerose fibrille collagene (frecce) ed ampie bande di fibre elastiche (E). 4900 x

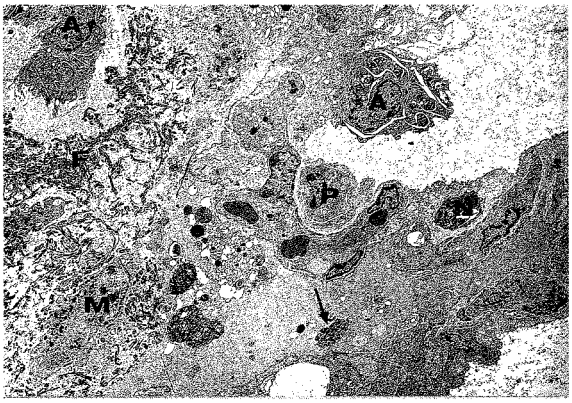

Figura 5 - Immagine a piccolo ingrandimento che mostra un lume alveolare pieno di fibrina (F), essudato sieroso e detrito cellulare. Sono inoltre ancora riconoscibili un macrofago (M) ed una porzione di neutrofilo (freccia). P = Plasmacellula; A = Alveolocita di tipo II; N = Neutrofilo. 1180 x.

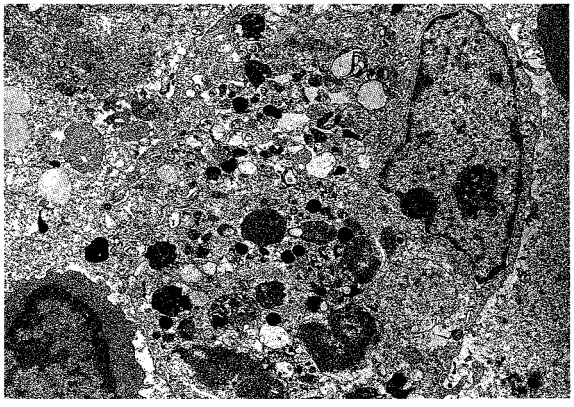

Figura 6 - Cellula macrofagica immersa nel detrito necrotico di una parete di sequestro. Sono presenti nel citoplasma numerosi ed ampi lisosomi secondari nei quali potrebbero celarsi corpi micoplasmici. 5100 x.

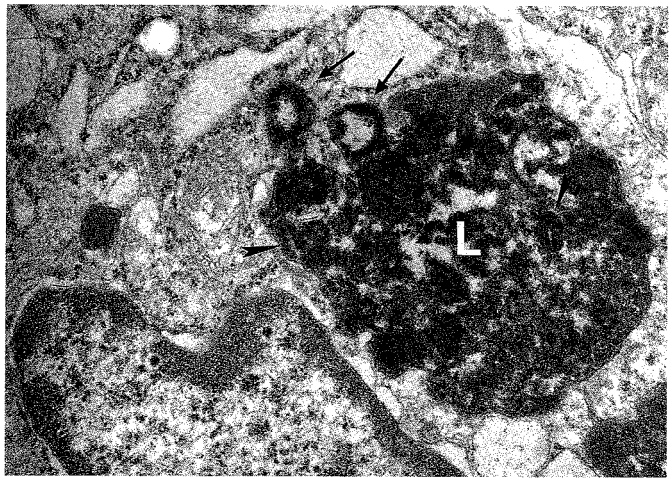

Figura 7 - Particolare di macrofago con un ampio lisosoma secondario (L) contenente membrane, presumibilmente originate da surfattante fagocitato (punte di freccia), e strutture ovalari probabilmente ascrivibili a micoplasmi in avanzato stato di degradazione (frecce). 2500 x.

Figura 8 - Porzione di miofibroblasto, in area periferica di sequestro, in cui si riconoscono abbondanti profili di reticolo endoplasmatico rugoso ed addensamenti orientati parallelamente a fasci di filamenti intermedi (frecce). 14500 x

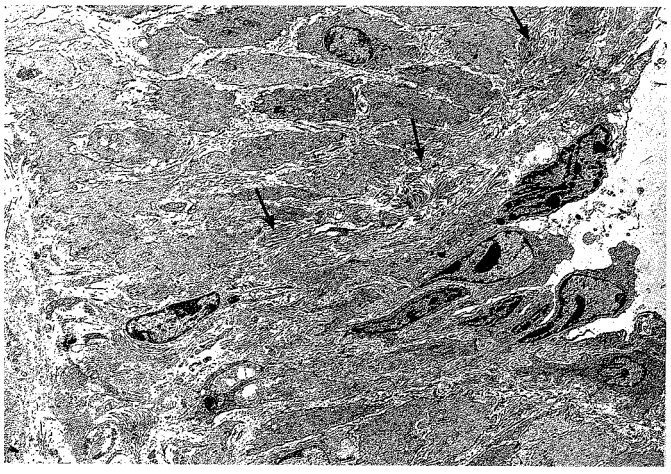

Figura 9 - Parete di piccola arteria con cellule endoteliali protundenti nel lume (sinistra). Si riconoscono nella media abbondanti fasci di fibrille collagene (frecce) a sottointendere una lieve fibrosi parietale. 1500 x

BIBLIOGRAFIA

1) BASKERVILLE A. (1972). *Development of the Early Lesions in Experimental Enzootic Pneumonia of Pigs: an Ultrastructural and Histologic Study*. Res. Vet. Sci. *13*: 570-578.
2) BASKERVILLE A., WRIGHT C.L. (1973). *Ultrastructural Changes in Experimental Enzootic Pneumonia of Pigs*. Res. Vet. Sci. *14*: 155-160.
3) BRACA G., TACCINI E., GOLI A. (1984). *Patologia respiratoria: strutture e meccanismi di difesa polmonare*. Summa *1*: 39-49.
4) CHEVILLE N.F. (1983). *Cell Pathology*. II ed. Iowa State Univ. Press. Ames, Iowa, U.S.A.
5) CHU H.P., HORNE R.W. (1967). *Electron microscopy of Mycoplasma gallisepticum and Mycoplasma mycoides using the negative staining technique and their comparison with myxovirus*. Ann. N.Y. Acad. Sci. *143*: 190-203.
6) DINGEMANS K.P., VAN DEN BERG WEERMAN M.A. (1990). *Rapid contrasting of extracellular elements in thin sections*. Ultrastruct. Pathol. *14*: 519-527.
7) FERRONHA M.H., NUNES PETISCA J.L., SOUSA FERREIRA H., MACHADO M., REGALLA J. (1988). *Localizacao de antigenios Mycoplasma mycoides subsp. mycoides nas lesoes do pulmao de bovinos cum peripneumonia*. Rep. Trab. Lab. Nac. Invest. Vet. Lisboa Num. spec. 25-26.
8) FERRONHA M.H., NUNES PETISCA J.L., SOUSA FERREIRA H., MACHADO M., REGALLA J., PENHA GONCALVES A. *Detection of Mycoplasma mycoides subsp. mycoides immunoreactive sites in pulmonary tissue and sequestra of bovines with contagious pleuropneumonia*. In: Regalla J. (ed.) Contagious bovine pleuropneumonia. Seminar in the Community programme for the Coordination of Agricultural Research Lisbon, 7-8 December 1988. Luxembourg, Commission of the European Communities (Agriculture, EUR 12065 En).
9) GHADIALLY F.N. (1988). *Ultrastructural Pathology of the Cell and Matrix*. III rd. ed. Butterworths, London.
10) GUADAGNINI P.F., DE SIMONE F., PANINA G.F., GAFFURI A., BUGNETTI M., FINAZZI M., MANDELLI G., SIRONI G., BELLOLI A. (1991). *La pleuropolmonite Contagiosa dei Bovini (PPCB). Una sintesi con ossevazioni di campo*. Sel. Vet. *32*: 3-31.
11) GUARDA F., MANDELLI G. :(1989). *Trattato di Anatomia patologica veterinaria*. UTET, Torino.
12) HOWARD C.J., GOURLAY R.N. (1974). *An electron-microscopic examination of certain bovine mycoplasmas stained with rutenium red and the demonstration of a capsule on Mycoplasma dispar*. J. Gen. Microbiol. *83*: 393-398.
13) JOEST E. (1971). *Handbuch der speziellen pathologischen Anatomie der Haustiere*. Bd VII. Respirationsapparat. Parey, Berlin.
14) JOHANNSEN U., MENGER S., KINNE J., NEUMANN R., MEHLHORN G., PFÜTZNER H. (1991). *Untersuchungen zur Pathologie und Pathogenese der experimentellen Mycoplasma hyorinis-Infektion der Ferkel ohne und mit thermomotorischer Belastung*. 2. Mitteilung: Electronenmikroscopische Untersuchungsergebnisse. Zbl. Vet. Med. A *38*: 321-336.
15) JONES T.C., HUNT R.D. (1983). *Veterinary Pathology*. V ed., Lea & Febiger, Philadelphia.
16) JUBB K.V.F., KENNEDY P.C., PALMER N. (1985). *Pathology of domestic animals*. III ed., Academic Press, New York.
17) KITT T. (1923). *Lehrbuch der pathologischen Anatomie der Haustiere*. V Auflage. Enke Ver., Stuttgart.
18) LEINATI L. (1955). *Compendio di anatomia patologica veterinaria*. III ed., CEA, Milano.
19) LUND L. (1931). *Pathologischen Histologie der Haustiere*. M. & H. Schaper Ver., Hannover.
20) MARCATO P.S. (1988). *Patologia respiratoria animale*. Edagricole, Bologna.
21) MONACI C. (1991-92). *Identificazione immunoistochimica di Mycoplasma mycoides subsp. mycoides in vari organi di bovini affetti da pleuropolmonite contagiosa bovina (PPCB)*. Tesi di Laurea. Università degli Studi di Milano - Facoltà di Medicina Veterinaria. Anno Accademico 1991-92.

22) MONARI D., MONTRONI L., MARCATO A. (1949). *Anatomia patologica degli animali domestici*. Patron, Bologna, 1949.

23) NIEBERLE K., COHRS P. (1962). *Lehrbuch der speziellen pathologischen Anatomie der Haustiere*. IV Auflage. Fischer Ver., Stuttgart.

24) ORGANICK A.B., SIEGESMUND K.A., LUTSKY I.I. *Pneumonia due to Mycoplasma in Gnotobiotic Mice*. II. Localization of Mycoplasma pulmonis in the Lungs of Infected Gnotobiotic Mice by Electron Microscopy. J. Bacteriol. 92: 1164-1176.

25) RUNGGER-BRANDLE E., GABBIANI G. (1983). *The role of Cytoskeletal and Cytocontractile Elements in Pathologic Process*. Am.J. Pathol. 110: 361-392.

26) SCANZIANI E., PALTRINIERI S, GELMETTI D. (1991a). *Identificazione immunoistochimica di Mycoplasma mycoides subsp. mycoides. Osservazioni preliminari*. Sel. Vet. 32: 33-40.

27) SCANZIANI E., GRIECO V., LUINI M., PALTRINIERI S., MONACI C. (1991b). *Lesioni renali in corso di pleuropolmonite contagiosa bovina (PPCB)*. Atti XLV Convegno nazionale S.I.S. Vet., Palermo, in corso di stampa.

28) SCANZIANI E., GRIECO V., GUADAGNINI P., BOLDINI M, MONACI C. (1992). *Rilievi immunoistochimici e batteriologici sul tessuto muscolare di bovini affetti da pleuropolmonite contagiosa bovina (PPCB)*. Atti XLVI Convegno nazionale S.I.S. Vet., Venezia, in corso di stampa.

29) SCANZIANI E, SIRONI G., FINAZZI M., GRIECO V., PALTRINIERI S., MANDELLI G. (1991c). *Alterazioni linfonodali in corso di pleuropolmonite contagiosa del bovino (PPCB)*. Atti Soc. It. Buiatria 23: 417-429.

P. SARTORELLI, P. LANFRANCHI, F. AGNES

PARAMETRI EMATOCHIMICI NELLO STAMBECCO: INFLUENZA DI FATTORI FISIOLOGICI E DI ERRORI PREANALITICI

Università degli Studi di Milano - Istituto di Patologia Generale Veterinaria -
Via Celoria, 10 - 20133 Milano

RIASSUNTO

Nell'ambito di indagini sul quadro ematochimico dello stambecco (*Capra ibex*) sono stati valutati cortisolo, glucosio, NEFA, trigliceridi, colesterolo, proteine totali, Ca, P in., su campioni di sangue di 69 animali abbattuti nel Canton Grigioni (CH) nel 1990 con prelievi mensili. Le variazioni stagionali riscontrate per alcuni parametri appaiono imputabili non solo allo stato fisiologico degli animali, ma anche all'influenza di fattori quali la temperatura ambientale, il tempo intercorso dalla morte al prelievo di sangue e tra questo e la separazione del siero. Il controllo di tali «errori preanalitici» risulta quindi di primaria importanza nelle indagini sugli animali selvatici, stanti le limitazioni imposte dal lavoro in campo.

Parole chiave: stambecco, parametri ematochimici, stress.

INFLUENCE OF PHYSIOLOGICAL AND PREANALYTICAL FACTORS ON SOME BLOOD PARAMETERS OF CAPRA IBEX

SUMMARY

Cortisol, glucose, NEFA, triglycerides, cholesterol, total protein, calcium, phosphate were evaluated in 69 blood samples from Alpine ibex shot monthly in Grisons (CH) during 1990. Results show that some seasonal variations are affected not only by physiological status (pregnancy, lactation etc.) but also by other factors like the time between death and blood collection, between death and serum separation and storage, and environmental temperature. The importance of preanalytical factors is stressed.

Key words: Capra ibex, hematochemical parameters, stress.

INTRODUZIONE

L'importanza di definire un attendibile quadro ematochimico degli animali selvatici deriva, oltre che dalla necessità di disporre di valori fisiologici di base, anche dalla opportunità di poter caratterizzare eventuali stati patologici riferibili ad altera-

zioni dell'assetto metabolico (primarie o determinate da cause alimentari, infettive ed infestive). Il problema tuttavia è ancora aperto: in particolare per lo stambecco (*Capra ibex*) i pochi dati disponibili (Ruedi et al., 1985; Cook et al., 1986; Sartorelli et al.,1989; De Meneghi et al., 1990 a; De Meneghi et al., 1990 b; Sartorelli et al., 1991) si riferiscono a limitati periodi dell'anno, principalmente alla tarda primavera e possono quindi risentire di influenze stagionali e/o del momento fisiologico (avanzata gravidanza nelle femmine). Il prelievo di sangue da animali selvatici comporta inoltre la cattura, la contenzione o, comunque, la sedazione chimica dell'animale; tuttavia sia lo stress sia gli anestetici impiegati sono in grado, di per sè, di alterare sensibilmente numerosi parametri in diverse specie domestiche e selvatiche (Kumar e Thurmon, 1979; Chao et al. 1984; Kock et al. 1987; Sanhouri et al., 1992). Nelle condizioni di campo proprie di questo tipo di indagini è inoltre verosimile che il livello ematico di alcuni parametri possa subire variazioni anche per la difficoltà di standardizzare le operazioni di prelievo e la successiva gestione dei campioni fino all'arrivo al laboratorio.

È parsa quindi meritevole di interesse la possibilità di esaminare campioni di sangue di stambecchi abbattuti mensilmente nel Canton Grigioni nel corso di un intero anno (1990), nell'ambito di un programma di contenimento selettivo della popolazione. In Svizzera infatti una specifica legislazione prevede il controllo numerico degli stambecchi tramite abbattimento, a differenza dell'Italia dove la normativa vigente non consente il prelievo venatorio.

MATERIALE E METODI

L'indagine è stata condotta nella colonia dell'Albris (Alpi Retiche). Per le caratteristiche dell'area di studio si rimanda a Tataruch et al.(1991) che, nell'ambito dello stesso progetto di ricerca, in un approccio ecologico, hanno studiato aspetti riguardanti le abitudini alimentari, nonchè parametri riproduttivi. Sono stati esaminati 69 stambecchi adulti (10 maschi e 59 femmine). Al momento dell'abbattimento sono stati registrati sia lo stato fisiologico dell'animale (sesso, età, peso, gravidanza, lattazione, stato di allerta) sia variabili in grado di influenzare i livelli sierici di alcuni parametri ematochimici (ora, temperatura ambiente, tempo intercorso fra abbattimento e prelievo di sangue e fra quest'ultimo e il congelamento del siero) (Pasquinelli, 1979; Reimers et al. 1982; Ottomano e Ottaviano, 1988; Kaneko, 1989; McGann e Hodson, 1991).

Sul siero, ottenuto da sangue raccolto dal cuore, centrifugato a 1000 g x 15 min e conservato a -20°C fino al momento dell'analisi, sono stati valutati i seguenti parametri: glucosio (metodo enzimatico UV - Abbott), NEFA (metodo enzimatico colorimetrico - Boehringer Mannheim), colesterolo (metodo enzimatico colorimetrico - Boehringer Mannheim), trigliceridi (metodo enzimatico colorimetrico - Boehringer Mannheim), proteine totali (metodo colorimetrico - Abbott), calcio (metodo colorimetrico - Abbott), fosfato inorganico (metodo colorimetrico - Beckman), nonchè il cortisolo con metodo RIA (Sorin Biomedica).

Analisi statistica: per i diversi parametri il confronto tra le medie mensili è stato effettuato mediante analisi della varianza; sono state inoltre valutate le correlazioni tra i parametri studiati e le variabili considerate, nonchè tra le variabili stesse. È stata ritenuta significativa una probabilità inferiore a 0.05.

RISULTATI

Le medie e le deviazioni standard dei diversi parametri nel corso dell'anno sono riportate in tabella 1. Per tutti i parametri, con l'eccezione di cortisolo e glucosio, le differenze tra le medie dei diversi mesi sono risultate statisticamente significative. In particolare trigliceridi, colesterolo e proteine totali mostrano valori inferiori nei primi mesi dell'anno.

Trigliceridi e colesterolo risultano inoltre correlati tra loro ($r = 0.24$) ed entrambi con la protidemia ($r = 0.54$ e $r = 0.55$); quest'ultima, a sua volta, col peso dell'animale ($r = 0.33$).

La correlazione tra stato di allerta, valutato secondo una scala arbitraria (da 1 = tranquillo a 4 = in fuga), e principali indicatori di stress (cortisolo e NEFA) è risultata al limite della significatività ($P = 0.054$ e 0.051 rispettivamente). I NEFA aumentano in relazione alla temperatura ambientale ($r = 0.40$) e al tempo intercorso tra l'abbattimento e il prelievo ($r = 0.38$), mentre glicemia e trigliceridi risultano correlati negativamente con l'intervallo fra prelievo e congelamento ($r = -0.29$ e $r = -0.27$). Glicemia e colesterolo appaiono inoltre aumentare nel corso della giornata ($r = 0.27$ e 0.33 rispettivamente).

Differenze legate al sesso sono state evidenziate per NEFA, trigliceridi e calcio, con tendenza a valori più elevati nei maschi; i prelievi dai due sessi tuttavia, oltre ad essere molto diversi per numerosità, non risultano uniformemente ripartiti nel corso dell'anno (nel mese di novembre sono stati abbattuti solo maschi) e quindi le differenze riscontrate potrebbero in realtà riflettere differenze stagionali.

Anche le differenze per i valori di trigliceridi e P in, significativamente più bassi nelle femmine gravide esaminate da febbraio a maggio, dato lo scarso numero di animali non gravidi di raffronto, non consentono considerazioni definitive.

Tra le variabili esaminate è emersa una correlazione negativa tra ora del prelievo e congelamento del siero ($r = -0.74$), e una correlazione positiva tra stato di allerta e intervallo tra abbattimento e prelievo ($r = 0.25$) nonchè tra età e peso dell'animale ($r = 0.30$).

DISCUSSIONE

Questa indagine sul quadro ematochimico dello stambecco a vita libera evidenzia che difficoltà pratiche oggettive, sia nella fase di prelievo che dopo la raccolta del campione, possono determinare alterazioni di diversi parametri.

Gli effetti dei «fattori preanalitici» non si distribuiscono in modo casuale nel corso dell'anno, poichè alcuni dipendono dalla stagione : in primo luogo la temperatura, ma anche l'ora del prelievo e l'intervallo prima del recupero del siero, fattori che risultano più omogenei per l'inverno-primavera verosimilmente a causa della minor durata del giorno e quindi, indirettamente, anche delle operazioni in campo. Le differenze riscontrate fra le medie mensili possono quindi, almeno in parte, riflettere differenti influenze delle variabili considerate. Ad esempio il comportamento dei NEFA risulta di difficile interpretazione: essi infatti aumentano non solo in caso di lipomobilizzazione (digiuno, gravidanza e stress), ma anche a causa di un maggior intervallo tra abbattimento e prelievo, tra questo e recupero del siero ed

anche a seguito di conservazione del campione a temperature ambientali elevate (Mc Gann e Hodson, 1991). Inoltre, stato di allerta e tempo tra abbattimento e prelievo risultano tra loro correlati, probabilmente anche perchè, quando gli animali sono abbattuti in successione, negli ultimi, più allertati, il prelievo di sangue viene effettuato più tardivamente.

I ridotti valori glicemici nei campioni prelevati al mattino possono essere invece riferibili al fatto che il siero veniva comunque recuperato e congelato a fine giornata.

I campioni di sangue hanno presentato frequentemente un modesto grado di emolisi, responsabile, almeno in parte, dei valori relativamente elevati della fosfatemia. Va sottolineato che l'emolisi intensa è in grado di alterare numerosi parametri ematochimici, fra cui proteine totali, elementi minerali, attività enzimatiche (Alleman, 1990). Il cortisolo tuttavia, valutato con metodo RIA, non sembra esserne influenzato (Reimers et al. 1982).

Ciò premesso è comunque possibile qualche considerazione sul significato dei dati ottenuti: per alcuni parametri (trigliceridi, colesterolo, proteine totali) i valori appaiono più bassi e meno dispersi nei primi mesi dell'anno e tendono poi ad elevarsi con marcate variazioni individuali, probabilmente come conseguenza della diversa alimentazione e della maggior attività degli animali sul territorio. Analogo comportamento mostra il cortisolo, che negli animali «tranquilli» evidenzia valori più elevati e dispersi nei mesi estivi-autunnali: questo parametro indicatore di stress potrebbe essere quindi, in condizioni basali, indicativo del grado di stress ambientale. D'altra parte esso risente in maniera notevole dello stress acuto connesso all'abbattimento, come dimostrano i valori di animali abbattuti in rapida successione (fig. 1). L'interferenza dello stress ambientale potrebbe tuttavia giustificare la scarsa correlazione della cortisolemia con lo stato di allerta al momento dell'abbattimento.

Nel primi mesi dell'anno influisce verosimilmente anche lo stato di gravidanza: i bassi livelli di proteine e colesterolo in prossimità del parto (maggio), nonchè gli elevati livelli di colesterolo nei singoli animali in lattazione ($n = 3$) sono in analogia con quanto segnalato nei ruminanti domestici (Kaneko, 1989).

Variazioni stagionali di diversi parametri sono comunque segnalate anche in altre specie di selvatici (Waid e Warren, 1984).

Il prelievo di sangue dall'animale abbattuto, pur non privo di inconvenienti, ha tuttavia consentito di evitare l'interferenza degli anestetici. Questo ci consente un'ulteriore considerazione riguardo ai dati nel loro insieme: la maggior parte dei valori ottenuti si colloca entro il «range» della capra domestica (Kaneko, 1989). In particolare per il cortisolo e la glicemia, l'esame dei poligoni di frequenza mostra il picco massimo attorno a 30 nmol/l e 3.5 mmol/l rispettivamente. Si ritiene che tali valori possano essere considerati basali per lo stambecco, confermando quindi quanto già ipotizzato nei precedenti lavori (De Meneghi et al., 1990 a, b; Sartorelli et al., 1989, 1991), nei quali il riscontro di valori più elevati veniva attribuito allo stress da cattura e/o all'azione del sedativo impiegato (xylazina). A questo proposito va tuttavia sottolineato che gli effetti metabolici degli α_2 agonisti dipendono dalla specie animale: in assenza di indagini specifiche sullo stambecco, sono segnalati aumenti del cortisolo nel bovino (Pilone et al., 1988) e nel cervo (Chao et al.,1984) e, del tutto recentemente, variazioni non univoche nella capra (Sanhouri et al.,1992).

Su un piano più applicativo, la disponibilità di dati basali per il cortisolo potrebbe rappresentare un utile strumento per il monitoraggio del grado di stress ambientale.

Evidentemente, in contesti in cui non è previsto l'abbattimento degli animali, la valutazione del cortisolo può essere effettuata solo su animali sedati con sistemi di cattura non particolarmente stressanti. In effetti una standardizzazione della tecnica di cattura, del prelievo di sangue e degli altri possibili fattori interferenti ha consentito di ottenere valori medi sovrapponibli nella stessa zona in anni successivi (De Meneghi et al., 1990 a, b; Sartorelli et al. 1991).

Tabella 1 - Valori medi e deviazione standard

mese	n	Cortisolo nmol/l	Glucosio mmol/l	Colesterolo mmol/l	Trigliceridi mmol/l	NEFA mEq/l	Proteine g/l	Calcio mmol/l	Fosforo mmol/l
Gen	5	29.0 (14.4)	3.07 (0.24)	1.83 (0.48)	0.62 (0.10)	0.98 (0.59)	67.0 (10.5)	2.65 (0.15)	3.72 (1.0)
Feb	3	28.0 (16.4)	6.45 (5.16)	1.45 (0.16)	0.78 (0.04)	0.71 (0.37)	68.0 (5.1)	2.66 (0.17)	3.10 (0.58)
Mar	8	27.9 (31.9)	6.45 (4.25)	1.58 (0.29)	0.61 (0.10)	0.61 (0.30)	67.7 (5.6)	2.37 (0.21)	2.27 (0.73)
Apr	6	78.5 (99.9)	8.42 (3.81)	1.31 (0.28)	0.66 (0.08)	0.66 (0.20)	64.4 (7.0)	2.8 (0.55)	2.35 (0.84)
Mag	6	82.1 (46.1)	4.89 (2.10)	1.24 (0.25)	1.44 (0.57)	0.62 (0.25)	62.9 (6.7)	2.29 (0.11)	3.46 (1.43)
Giu	6	34.6 (17.9)	6.29 (4.20)	1.26 (0.37)	1.51 (0.35)	0.49 (0.26)	65.9 (4.7)	2.36 (0.41)	4.2 (0.82)
Lug	5	123 (107)	4.43 (3.95)	2.34 (0.96)	1.63 (0.40)	1.13 (0.51)	75.9 (4.8)	2.60 (0.35)	3.65 (0.50)
Ago	6	72.5 (62.4)	7.69 (11.8)	1.58 (0.47)	1.04 (0.47)	1.02 (0.39)	69.8 (15.1)	2.61 (0.42)	3.58 (1.26)
Set	5	75.8 (60.7)	7.57 (8.38)	2.06 (0.20)	2.03 (0.28)	0.47 (0.18)	77.4 (5.0)	2.63 (0.33)	2.78 (0.53)
Ott	7	56.3 (53.6)	6.92 (5.27)	2.32 (0.45)	2.01 (0.54)	0.43 (0.25)	79.8 (8.0)	2.53 (0.28)	2.66 (0.61)
Nov	5	39.8 (9.85)	7.56 (5.57)	1.44 (0.26)	2.67 (0.55)	1.16 (0.11)	78.3 (4.5)	3.00 (0.31)	2.34 (0.82)
Dic	7	57.7 (15.0)	5.36 (4.27)	1.71 (0.39)	1.72 (0.48)	0.63 (0.29)	78.6 (10.2)	2.63 (0.16)	2.40 (0.85)
p		>0.05	>0.05	<0.001	<0.001	<0.001	<0.001	<0.01	<0.01

RINGRAZIAMENTI

Si ringrazia la Direzione e il Personale dell'Ispettorato Caccia e Pesca del Canton Grigioni (CH) per la disponibilità e la fattiva collaborazione.

Ricerche condotte con contributo C.N.R. 90.02.837.

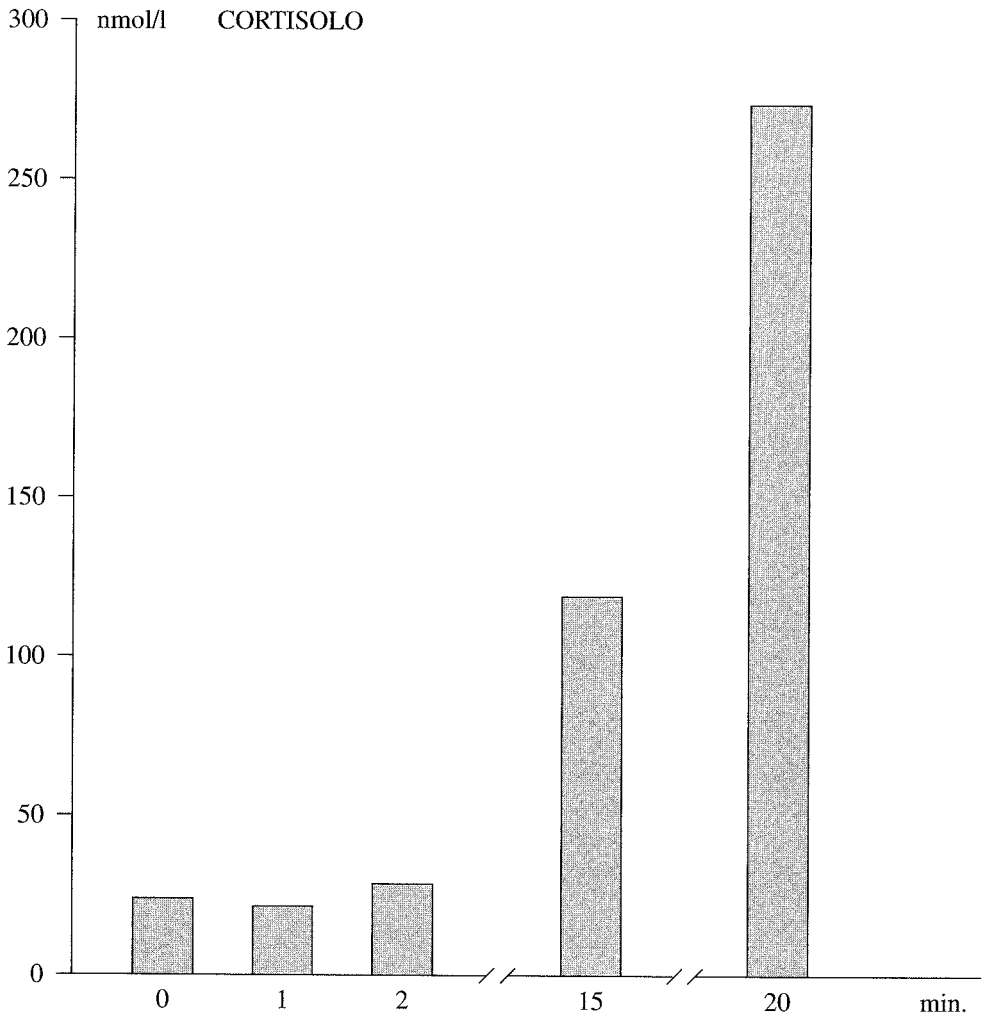

Figura 1 - Valori della cortisolemia in animali abbattuti in rapida successione.

BIBLIOGRAFIA

1) ALLEMAN A.R. (1990). *The effects of hemolysis and lipemia on serum biochemical constituents.* Vet. Med., *85*, 1272-1284.

2) CHAO C.C., BROWN R.D. E DEFTOS L.J. (1984). *Effects of xylazine immobilization on biochemical and endocrine values in white-tailed deer.* J. Wildl. Dis. *20*, 328-332.

3) COOK R.A., ROSCOP M.L., BOWERMAN B.L. (1986). *Hematologic and serum chemistry values for captive Alpine Ibex* (Capra ibex). J. Zoo An. Med., *17*, 65-88.

4) DE MENEGHI D., MENEGUZ P.G., ABATE O., QUARANTA G., ROSSI L., LANFRANCHI P. (1990a). *Blood serum analysis of chemically captured alpine ibex* (Capra ibex) *I: values at onset of anaesthesia.* Ann. Fac. Med. Vet. di Torino, *33*, 325-334.

5) DE MENEGHI D., QUARANTA G., MENEGUZ P.G., ABATE O., ROSSI L., LANFRANCHI P. (1990b). *Variazioni di alcuni parametri siero-ematici in stambecchi catturati con xylazina.* Atti Cong. Int. «Lo stambecco delle Alpi: realtà attuale e prospettive». Valdieri (CN) 17/9/87, 53-58.

6) KANEKO J.J. (1989). *Clinical Biochemistry of Domestic Animals.* Academic Press.

7) KOCK M.D., JESSUP D.A., CLARK R.K. E FRANTI C.E. (1987). *Effects of capture on biological parameters in free-ranging bighorn sheep* (Ovis canadensis): evaluation of drop-net, drive-net, chemical immobilization and the net-gun. J. Wildl. Dis., *23*, 641-651.

8) KUMAR A. E THURMON J.C. (1979). *Cardiopulmonary, hemocytologic and biochemical effects of xylazine in Goats.* Lab. Anim. Sci., *29*, 486-491.

9) MC GANN A.M., HODSON A.W. (1991). *Delay in cell separation, storage and anticoagulants induced inaccuracies in measuring plasma non-esterified fatty acids.* Clin. Chim. Acta, *197*, 265-270.

10) OTTOMANO C. E OTTAVIANO R. (1988). *Gli errori preanalitici.* Lab News, *1* (3), 42-47.

11) PASQUINELLI F. (1979). *Diagnostica e tecniche di laboratorio.* Rosini Ed. Firenze.

12) PILONE A., TRUCCHI G., ARIA G. E MATHE DEGERFELD M. (1988). *Risposta clinico-metabolica a differenti agenti sedativi nel bovino.* Atti S.I.S. Vet. *42*, 1475-1478.

13) REIMERS T.J., MCCANN J.P., COWAN R.G. E CONCANNON P.W. (1982). *Effects of storage, hemolysis and freezing and thawing on concentrations of thyroxine, cortisol, and insulin in blood samples.* Proc. Soc. Exp. Biol. Med. *170*, 509-516.

14) RUEDI D., RINDISBACHER F. E RATTI P. (1985). *Erfahrungen beim Einfangen von Steinwild* (Capra ibex ibex). Proc. XXVII Int. Symp. of wild and zoo animals. St.Vincent/Torino 9-13/6, 281-284.

15) SANHOURI A.A., JONES R.S. E DOBSON H. (1992). *Effects of xylazine on the stress response to transport in male goats.* Br. Vet. J. *148*, 119-128.

16) SARTORELLI P., BASSANO B., SACCON N. (1989). *Quadro ematochimico nello stambecco.* Atti S.I.S. Vet. *43*, 1491-1494.

17) SARTORELLI P., MENEGUZ P.G., ROSSI L., SACCON N., LANFRANCHI P. (1991). *Variations de quelques paramètres hématochimiques chez les bouquetins* (Capra ibex ibex) *capturés avec la xylazine et transportés en hélicoptère.* Gibier Faune Sauvage *8*, 141-148.

18) TATARUCH VON F., STEINECK T., KLANSEK E., VAVRA I., RATTI P. E GIACOMETTI M. (1991). *Untersuchungen an Steinwild aus Graubünden (Schweiz). I. Analysen der Nahrungszusammensetzung, der Aktivität der Schilddrüsen und Nebennieren sowie der Reproduktion.* Wien. Tierärztl. Mschr. *78*, 351-356.

19) WAID D.D. E WARREN R.J. (1984). *Seasonal variations in physiological indices of adult female white-tailed deer in Texas.* J. Wildl. Dis. *20*, 212-219.

G. MAZUE' [1], A. NAVA [1], J. NEWMAN [2], G. SCAMPINI [1]

SPECIE SPECIFICITÀ NEL RATTO DEL REPERTO DI POLICARIOCITOSI EPATOCITARIA DOPO TRATTAMENTO CON RIFABUTINA

[1] Farmitalia C. Erba - Via Giovanni XXIII, 23 - 20014 Nerviano Milano
[2] P.O. Box 22, Liskeard, Cornwall PL 146YA, U.K.

RIASSUNTO

Rifabutina è un nuovo antibiotico della classe delle rifamicine particolarmente attivo contro i micobatteri.

L'articolo presenta un peculiare reperto di policariocitosi epatocitaria riscontrato con evidente dose dipendenza nel corso di studi tossicologici condotti nel ratto con Rifabutina somministrata per via orale.

La morfologia istologica ed ultrastrutturale della alterazione e la sua patogenesi sono descritte e discusse in raffronto con le altre alterazioni tossicologiche da Rifabutina e con quadri di policariocitosi epatocitaria descritti dalla letteratura nell'uomo e nell'animale.

Parole chiave: policariocitosi, Rifabutina, tossicità.

SPECIES SPECIFICITY OF THE FINDING OF HEPATOCYTE POLYKARIOCYTOSIS IN THE RAT AFTER TREATMENT WITH RIFABUTINE

SUMMARY

Rifabutin is a new antibiotic belonging to the Rifamycin class particularly active against Mycobacteria.

This paper describes an unusual dose-related finding of hepatocytic polykaryocytosis during toxicity studies carried out in the rat with Rifabutin administered by the oral route.

Histologic and ultrastructural morphology of the alteration and its pathogenesis are described and discussed in comparison with other toxicologic alterations induced by Rifabutin and with pictures of hepatocytic polykaryocytosis described in man and in animals in the literature.

Key words: polykaryocytosis, Rifabutin, toxicity.

PREMESSA

Questa segnalazione riguarda un reperto di policariocitosi epatocitaria riscontrato nel ratto nel corso degli studi tossicologici attuati per lo sviluppo di un nuovo antibiotico, denominato Rifabutina, risultato dalle ricerche di Farmitalia Carlo Erba.

Rifabutina appartiene alla classe delle rifamicine ed è caratterizzata da una attività particolarmente elevata contro i micobatteri, compresi quelli che intervengono nei pazienti affetti da AIDS.

Rifabutina è stata sottoposta alle indagini atte a definirne le caratteristiche di sicurezza farmaco-tossicologica e di efficacia clinica, come da prassi di ricerca, prima della introduzione nell'impiego terapeutico.

Gli studi tossicologici preclinici, condotti su ratti topi e scimmie, sono stati numerosi ed anche di lunga durata, ed essendo previsti per l'uomo trattamenti molto protratti, hanno compreso quelli di carcinogenesi. Le somministrazioni sono state effettuate per via orale poiché questa risulta essere la via prevista per il trattamento terapeutico nell'uomo.

Negli animali trattati con dosi adeguate di Rifabutina sono stati riscontrati quadri tossicologici sostanzialmente comuni alle varie specie; tuttavia, la comparsa di epatociti multinucleati (EMN) è risultata reperto peculiare per il ratto.

Tale reperto è stato attentamente valutato ai fini di una definizione di eventuali implicazioni di rischio tossicologico per l'uomo.

Di seguito sono tracciate le informazioni essenziali sugli studi tossicologici condotti e le considerazioni da noi effettuate sul reperto di policariocitosi epatocitaria, in correlazione con informazioni tratte dalla letteratura.

MATERIALI E METODI

Il tipo di studi tossicologici eseguiti negli animali è riportato nella tabella I.

Sono stati utilizzati ratti, topi e scimmie secondo i classici protocolli di ricerca; indagini supplementari sono state eseguite nel ratto, poiché il reperto di EMN è stato riscontrato solo in questa specie.

Nel corso degli studi sono state eseguite le consuete osservazioni cliniche e comportamentali degli animali, nonché esami oftalmoscopici, chimico-clinici ed ematologici. Alle scadenze previste, gli animali sono stati sacrificati in anestesia e sottoposti all'esame necroscopico, con prelievo di un esteso campionamento di organi e tessuti per l'esame istologico.

I campioni di tessuto sono stati fissati in formalina neutra al 10 % ed inclusi in paraffina secondo le tecniche abituali.

Le sezioni istologiche sono state colorate con ematossilina-eosina ed esaminate. Ove opportuno, sezioni sono state anche trattate con coloranti specifici, quali, Sudan nero, acido periodico reattivo di Schiff (P.A.S.), blu di toluidina e con i metodi di Schmorl, Perls e Bielschowsky.

Per quanto concerne la definizione, sono stati considerati EMN solo gli epatociti con più di tre nuclei. La frequenza di tale reperto, valutata su due sezioni istologiche, è stata schematizzata in: pochi, diversi e numerosi.

Campioni di fegato di ratto, topo e scimmia sono stati anche esaminati con microscopio elettronico a trasmissione, previa fissazione in soluzione di Karnowsky modificata oppure in glutaraldeide al 2%, con successiva postfissazione in osmio tetrossido all'1% ed inclusione in epon-araldite e colorazione con uranile acetato e piombo citrato.

RISULTATI

Fra le varie specie saggiate tossicologicamente con Rifabutina, l'unica nella quale è stata riscontrata l'induzione di epatociti multinucleati o policariociti epatocitari (EMN) è stato il ratto ed in questa specie sia il ceppo Sprague Dawley che il ceppo Wistar hanno dato reperti positivi.

Morfologicamente gli EMN sono risultati simili per caratteristiche complessive, indipendentemente dalla durata degli studi nei quali sono stati riscontrati.

Istologicamente si presentavano come grandi epatociti contenenti anche oltre 20-30 nuclei per cellula (Fig. 1, 2, 3, 4). La posizione dei nuclei, generalmente centrale alla cellula, variava da una disposizione aggregata ad una disposizione a catena, determinante, in questi casi, un aspetto allungato dell'epatocita stesso.

I singoli nuclei degli epatociti multinucleati presentavano la stessa dimensione e lo stesso aspetto di quelli degli epatociti normali. Non sono state osservate figure mitotiche, né negli epatociti multinucleati, né nelle cellule viciniori. Anche le caratteristiche tintoriali del citoplasma degli epatociti multinucleati erano normali.

Gli EMN erano distribuiti uniformemente nel parenchima, senza localizzazione preferenziale nell'ambito dei lobuli o dei lobi epatici.

Si è osservata una notevole variabilità della numerosità di queste cellule nei ratti trattati con la stessa dose, anche se generalmente sia l'incidenza che la numerosità del reperto, risultavano dose correlate.

L'esame al microscopio elettronico ha confermato una struttura normale dei nuclei e del citoplasma, in particolare non sono stati riscontrati residui intracitoplasmatici di membrana cellulare.

Il fenomeno è risultato specifico, oltre che per il ratto, anche per gli epatociti; infatti non sono state riscontrate cellule multinucleate anomale negli altri organi o tessuti esaminati, sia di ratto che delle altre specie trattate con Rifabutina.

La frequenza del reperto, nei gruppi di ciascuno degli studi effettuati nel ratto, è espressa in percentuale nella tabella II.

Gli epatociti multinucleati sono comparsi in alcuni ratti di entrambi i sessi dopo 5 settimane di trattamento con 100 mg/Kg/die. La totalità dei ratti di entrambi i sessi ha presentato il reperto dopo 13 settimane di trattamento con 200 mg/Kg/die; in altri studi la totalità dei ratti maschi ha presentato il reperto dopo 26 settimane di trattamento con 28 mg/Kg/die.

Prolungando la durata del trattamento, anche alle alte dosi, la frequenza dei ratti con epatociti multinucleati è risultata ridotta al termine di 52 settimane, regredendo successivamente ulteriormente fino ad interessare dopo 104 settimane di trattamento con 60 mg/Kg/die il 28% dei maschi ed il 4% delle femmine.

Il reperto è risultato, per entità e frequenza, dose dipendente ed inoltre correlato al sesso, essendo risultati i maschi più suscettibili rispetto alle femmine.

La dose più bassa che ha indotto EMN è stata di 10 mg/Kg/die, somministrata per 26 settimane.

La somministrazione di Rifabutina per sonda gastrica o per miscelazione al cibo, che comporta una assunzione più graduale nell'ambito della giornata, non è risultata discriminante sull'entità del fenomeno, che, tuttavia, è apparso più attenuato con il trattamento a giorni alterni.

Studi a breve termine — della durata di 2 o 4 settimane —, attuati con le dosi maggiori, rispettivamente di 50 mg/Kg/die o 500/mg/Kg/die, non hanno evidenziato la comparsa di EMN.

Gli studi di «recovery» condotti sul ratto Sprague Dawley maschio non hanno evidenziato chiare riduzioni dell'incidenza del fenomeno dopo 25 settimane di sospensione del trattamento, precedentemente effettuato per 13 settimane con 100 mg/Kg/die.

In uno studio condotto nel ratto Wistar, trattato per 13 settimane con le dosi di 25, 50 e 100 mg/Kg/die, una regressione del reperto è stata osservata dopo 52 settimane di sospensione del trattamento, pur con una persistenza di epatociti multinucleati nelle femmine dei gruppi trattati con 50 e 100 mg/Kg/die.

Dall'insieme degli studi condotti nel ratto, incluso quello di cancerogenesi, durato due anni, non è stata notata alcuna tendenza alla proliferazione degli epatociti multinucleati.

Infine, dalla sperimentazione da noi effettuata non risulta che Rifampicina induca tale fenomeno, né risulta dalla letteratura che antibiotici della stessa classe l'abbiano indotto.

A tutt'oggi si può quindi dedurre che, nell'ambito della classe delle Rifamicine, l'induzione di epatociti multinucleati è peculiare per Rifabutina e specifica per il ratto.

Oltre al reperto rappresentato dagli EMN, gli studi tossicologici condotti nel ratto hanno evidenziato altre modificazioni tissutali indotte da Rifabutina. La più importante era rappresentata da un accumulo, dose dipendente e crono dipendente, di pigmenti bruno giallastri nei macrofagi di diversi organi e tessuti. Tali pigmenti, rispondenti positivamente alle colorazioni di Schmorl, Sudan nero e P.A.S., sono da ritenersi probabile combinazione di prodotto e/o suoi metaboliti con lipofuscine.

Negli studi di maggiore durata, pigmenti simili erano riscontrabili anche in cellule di Kupffer, epatociti ed epiteli dei dotti biliari.

Dove gli accumuli di pigmenti erano particolarmente abbondanti, si osservavano locali reazioni infiammatorie secondarie di tipo subacuto-cronico. Alle più alte dosi erano rilevabili, altresì, aumento del peso del fegato - assoluto e relativo -, ipertrofia epatocitaria centrolobulare con aumenti di AST, ALT, colesterolo totale e bilirubina totale.

Non è stata comunque riscontrata una correlazione fra tali reperti e la presenza o la numerosità di EMN, che, di fatto, talora erano assenti, mentre gli altri fenomeni descritti apparivano concomitanti.

In topi e scimmie non sono stati riscontrati EMN, mentre le altre alterazioni risultavano presenti sebbene meno accentuate anche in queste specie.

CONSIDERAZIONI

Il reperto di policariocitosi epatocitaria trova citazione in letteratura, sia nell'uomo che negli animali, in condizioni diverse, in parte riportate nella tabella III.

Tale elenco indica che EMN sono riscontrabili in varie condizioni patologiche, quali: stati infettivi e tossiinfettivi, carenze nutrizionali e tossicità da sostanze chimiche. In alcuni casi gli epatociti multinucleati sono stati definiti «cellule giganti», tuttavia sia le immagini che le descrizioni del testo identificavano chiaramente tali cellule come epatociti.

Una serie di condizioni pertinenti l'uomo, con comparsa di epatociti multinucleati, è citata da Elsner (Elsner, 1973) e, come reperto neonatale, da Montgomery e Ruebner (Montgomery, 1976).

Prescindendo da casi riferibili ad una reazione patologica del fegato, EMN risultano comparire anche spontaneamente in situazioni di normalità.

Gli epatociti con 2 o 4 nuclei sono comuni; circa un quarto degli epatociti umani è binucleato (Mac Sween, 1979).

Nel ratto gli epatociti binucleati aumentano con l'età (Greaves, 1990); Burek (Burek, 1978) fornisce immagini di EMN molto simili a quelle indotte da Rifabutina, ma riscontrate in ratti non trattati, a due anni d'età.

Anche nei nostri studi una bassa incidenza di EMN è stata notata in ratti di controllo d'età superiore all'anno (vedi tab. II).

Nel topo sono stati descritti epatociti plurinucleati, anche con 20 nuclei, in meno del 20% dei soggetti nutriti con alimentazione standard ed in più del 60% dei soggetti alimentati con diete semisintetiche purificate (Gellatly, 1975). Tali cellule sono state anche descritte, come spontanee, in topi vecchi (Tucker, 1967).

È da menzionare che, nei casi di EMN ad insorgenza spontanea appena citati, i nuclei e il citoplasma hanno un aspetto normale. Considerando la letteratura, pur eterogenea, citata nella tabella III si possono individuare tre diversi tipi di EMN.

Un «primo tipo», ad insorgenza spontanea, con nuclei d'aspetto analogo a quello degli epatociti normali circostanti e con un rapporto nuclei/citoplasma «normale».

Un «secondo tipo», con nucleo d'aspetto normale, ma con citoplasma voluminoso: in questa categoria rientrano la maggior parte dei EMN riscontrati nelle condizioni da noi citate nella tabella II.

Il «terzo tipo», caratterizzato da atipie morfologiche dei nuclei e da voluminoso citoplasma, è descritto in casi di tossicità da colchicina, tiourea e metotrexate ed in situazioni adenomatose e carcinomatose del fegato di bambini e ratti.

La morfologia degli EMN riscontrata negli studi condotti con Rifabutina ricade nel primo tipo ed è simile a quella degli EMN spontanei e a quello degli EMN indotti con singole dosi di diossina nel ratto (Jones, 1974).

Anche se in alcuni degli articoli citati la presenza di EMN è associata all'insorgenza di tumori epatici, dall'insieme delle sperimentazioni effettuate, risulta che alla comparsa di EMN non conseguono necessariamente neoplasie. In particolare, gli studi condotti con Rifabutina hanno dimostrato che la comparsa, anche precoce di epatociti plurinucleati, non è stata seguita dall'insorgenza di quadri preneoplastici o neoplastici. Rifabutina è risultata peraltro assolutamente priva di effetti mutageni, sia in vitro che in vivo.

Jones e Butler (Jones, 1974) suggeriscono che gli EMN indotti da diossina possano originare per fusione di cellule vicine o, alternativamente, per divisione del nucleo di una singola cellula non seguita da separazione dei citoplasmi.

Campbell e Gilbert (Campbell, 1967) considerano gli EMN indotti da diverse sostanze, tra cui le aflatossine, i vapori di tetracloruro di carbonio e la colchicina,

come il risultato di una risposta tossicologica aspecifica. Secondo tali Autori, gli EMN si formerebbero dalla rigenerazione di una unica cellula, senza suddivisione cellulare, ed Elsner (Elsner, 1973) ritiene che lo stesso meccanismo si esplichi in certe condizioni neonatali nell'uomo. Wilson e Leduc (Wilson, 1948), avendo osservato fusi mitotici multipli in EMN ad insorgenza spontanea nel topo, ritengono probabile che tali cellule si formino per moltiplicazione di una sola cellula, senza escludere la probabilità anche di una fusione fra cellule contigue.

Per quanto concerne il ratto trattato con Rifabutina, il numero di EMN indotti risulta dose dipendente; tuttavia, anche con le dosi maggiori, in un campo microscopico di medio ingrandimento, non si evidenziano più di due o tre cellule multinucleate.

Il massimo numero di EMN lo si riscontra dopo 3 mesi di trattamento e non aumenta con il protrarsi del trattamento.

Lunghi periodi di sospensione del trattamento comportano una graduale riduzione degli stessi, alcuni dei quali tuttavia persistono anche dopo 12 mesi di interruzione del trattamento, il che fa dedurre che la condizione di policariocitosi non influenzi negativamente la durata di vita dell'EMN rispetto agli altri epatociti. La durata di vita degli epatociti di ratto è indicata oscillare fra i 191 e i 453 giorni da MacDonald (MacDonald, 1961); MacSween (MacSween, 1979) riporta un valore di vita media degli epatociti di 150 giorni.

Tutti gli studi con Rifabutina sono iniziati con ratti di circa sei settimane d'età, un'età in cui i ratti sono ancora in fase di crescita ed in cui presumibilmente gli epatociti presentano un'attività mitotica elevata.

Al completamento della crescita, la velocità di divisione degli epatociti si riduce e nel ratto adulto l'indice mitotico degli epatociti risulta basso (Mac Sween, 1979).

Il cambiamento della velocità di moltiplicazione degli epatociti, correlata all'età dell'animale, si ritiene possa aver influenzato l'insorgenza nel tempo del reperto di policariocitosi epatocitaria indotta da Rifabutina.

Sebbene, negli studi da noi condotti, non sia stato chiarito il meccanismo di formazione di EMN, riteniamo presumibile che tali cellule possano rappresentare il risultato di una mancata suddivisione cellulare, anziché di una fusione di epatociti vicini; tale interpretazione parrebbe sostenuta anche dal fatto che l'indagine ultrastrutturale non ha evidenziato residui intracitoplasmatici di membrane cellulari.

In conclusione, abbiamo ritenuto meritevole di segnalazione il reperto di policariocitosi epatocitaria indotta da Rifabutina, in quanto tale reperto risulta peculiare al tessuto epatocitario di ratto ed è indotto essenzialmente nell'età giovanile di tale specie animale, con meccanismo non identificato, ma presumibilmente determinante una alterata divisione citoplasmatica.

Il reperto non è risultato, per sè, influente sulla funzionalità epatica o manifestamente correlato alla generalità delle altre alterazioni tossicologiche indotte da alte dosi di Rifabutina, somministrate a lungo termine.

Inoltre, la stabilità vitale di tali cellule e l'assoluta mancanza nel tempo di segni di proliferazione, accanto al riscontro di una negatività degli studi di cancerogenesi e mutagenesi, escludono, ai fini di una predittività di rischio per l'uomo, le ipotesi di relazione del reperto con eventi neoplastici, che sono state talora citate in letteratura con il riscontro di epatociti multinucleati indotti da xenobiotici.

Tabella I - Studi tossicologici con Rifabutina

Specie	Ceppo	N° animali sesso/gruppo	Dosi (mg/kg/die)	Via orale	Durata (settimane)	«Recovery»
Ratto	— Sprague D.	10	50, 160, 500	sondaggio	2	—
	— Sprague D.	10	12.5, 25, 50	sondaggio	4	—
	— Sprague D.	15	25, 50, 100, 200	sondaggio	13	—
	— Sprague D.	15	25, 50, 100	sondaggio (g.a.)	13	
	— Sprague D.∅	15M	50, 100, 200	sondaggio vs dieta	13	—
	— Sprague D.	10	50, 100, 200	dieta	13	—
	— Wistar	33	10, 28, 80	sondaggio	26,52	4
	— Sprague D.	50	15, 30, 60	dieta	104	—
Topo	CD_1	30	12.5, 25, 50, 100	sondaggio	6,13	4,8
	CD_1	40	8, 32, 128	sondaggio	52	5
	CD_1	10	50, 100, 200	dieta	13	—
	CD_1	50/56	20, 60, 180/100	dieta	104	—
Scimmia	Cynomolgus	3	10, 20, 40, 80	sondaggio	13	—
	Babuino ∅	4	10, 20, 40, 80	capsule	13	—
	Cynomolgus	7	8, 24, 72	sondaggio	52	6
			Studi supplementari			
Ratto	Sprague D.	60M	100	sondaggio	5, 7, 9, 11, 13	2, 8, 15, 25
	Wistar	30	25, 50, 100	sondaggio	7, 13	4, 8, 32, 52

g.a. = a giorni alterni;
M = solo maschi;
∅ = studi condotti in confronto con Rifampicina, a pari dosi.

Tabella II - Frequenza di EMN negli studi tossicologici nel ratto

Dosaggio (mg/kg/die)	Rifabutina (per sondaggio gastrico (da 2 a 52 settimane) M	F
0 - Control	10% (52)	10% (52)
10	20%-40% (26-52)	0%-5% (26-52)
12,5	0% (4)	0% (4)
25	27%-0% (13) g.a.	0% (13) g.a.
28	100%-65% (26-52)	20%-30% (26-52)
50	0% (2-4)	0% (2-4)
	100%-27% (13) g.a.	27%-0% (13) g.a.
80	100%-93% (26-52)	40%-67% (26-52)
100	100%-87% (13) g.a.	79%-13% (13) g.a.
160	0% (2)	0% (2)
200	100% (13)	100% (13)
500	0% (2)	0% (2)

	Rifabutina: somministrazione dietaria (da 13 a 104 settimane) M	F
15	12% (104)	0% (104)
30	14% (104)	4% (104)
50	12% (13)	0% (13)
60	28% (104)	4% (104)
100	20% (13)	0% (13)
200	30% (13)	4% (13)

	Rifabutina (13 settimane) sondaggio g. M	somm. dietaria M	Rifampicina (13 settimane) sondaggio g. M
50	47%	53%	0%
100	87%	73%	0%
200	78%	80%	0%

Nota: in parentesi il N° di settimane di trattamento;
M = maschi; F = femmine;
g.a. = a giorni alterni (il primo valore % si riferisce al trattamento quotidiano, il secondo a quello a giorni alterni);
Sondaggio g. = sondaggio gastrico.

Tabella III - Reperti di policariocitosi

Specie	Situazione descritta	Bibliografia
Human	Gian cell hepatitis of infancy	(Bird, 1963)
	Fetal ascites	(Fletcher, 1964)
	Liver cell adenoma in children	(Wheeler, 1986)
	Liver cell carcinoma in children	(Mc Dougal, 1957) (Roth, 1955)
	Chronic active hepatitis	(Richey, 1977)
	Niemann - Pick disease	(Askenazi, 1971)
	Idiopathic neonatal iron storage	(Goldfisher, 1981)
	Rubella	(Plotkin, 1965)
	Herpes simplex	(Bird, 1963)
	Treatment with clometacin	(Pessayre, 1981)
	Treatment with 6-mercaptopurine	(McIlvanie, 1959)
	Treatment with methotrexate	(Dubin, 1970)
	Treatment with para-aminosalicylic acid	(Liber, 1954)
Rhesus Monkeys	Toxicology study with diethylnitrosamine	(Ruebner, 1976)
Baboon	Pyridoxine deficiency	(Foy, 1966)
Marmoset	Toxicit study with aflatoxin B1	(Svoboda, 1971)
Cattle and Sheep	Senecio alkaloids	(McLean, 1974)
Horse	Giant cell hepatitis in foals	(Wilkie, 1988)
Rabbit	*E. Coli* endotoxin	(Kampbel, 1967)
Rat	Hepatocellular carcinoma	(Schauer, 1976)
	2, 3, 7, 8 - Tetrachlorodibenzo-p-dioxin	(Kociba, 1976)
	Pasteurella toxin	(Kevil, 1989)
	E. Coli endotoxin	(Andres, 1983)
	Toxicity study with thiourea	(Rachmilewitz, 1950)
	Toxicity study with colchicine	(Miszurski, 1949)
	Toxicity study with polybrominated biphenyl	(Kasza, 1978)
	Toxicity study with doxorubicin	(Cuccurullo, 1979)
Mouse	Toxicity studies with phenobarbitone	(Jones, 1975)
	Mouse hepatitis virus	(Ward, 1977)

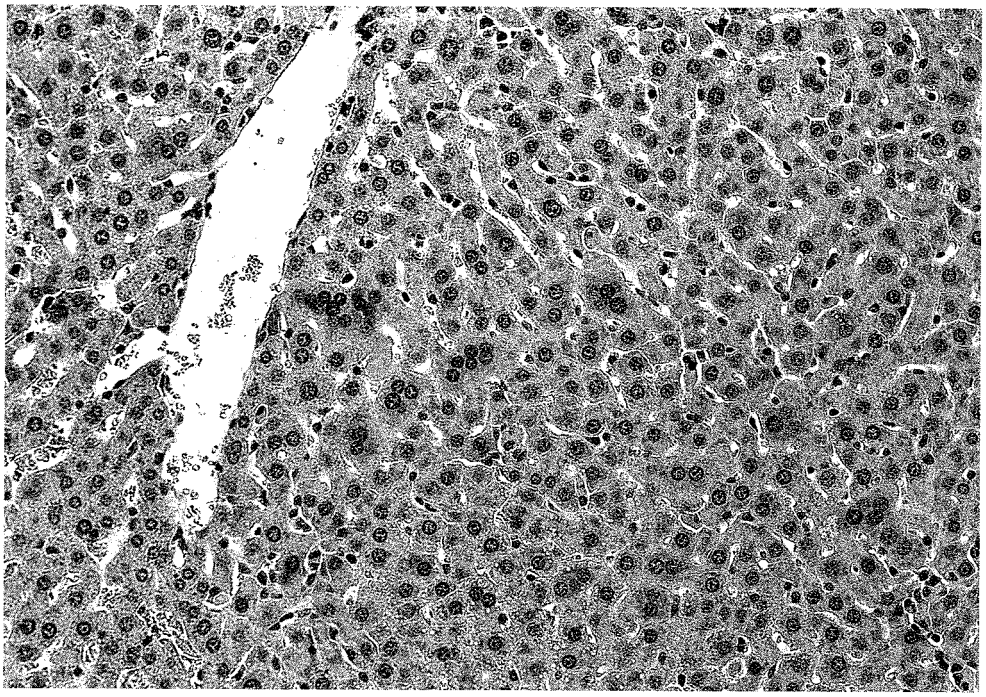

Figura 1 - E&E; x 135.
Fegato di ratti trattati con 100 mg/Kg/die di Rifabutina per 13 settimane: quadri di policariocitosi epatocitaria.

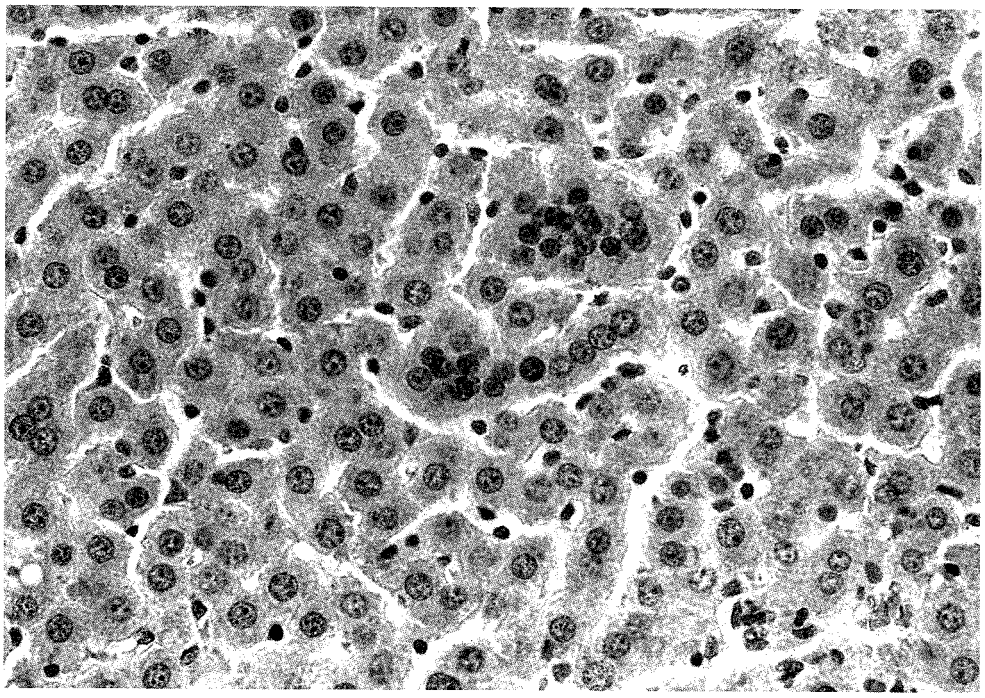

Figura 2 - E&E; x 320.

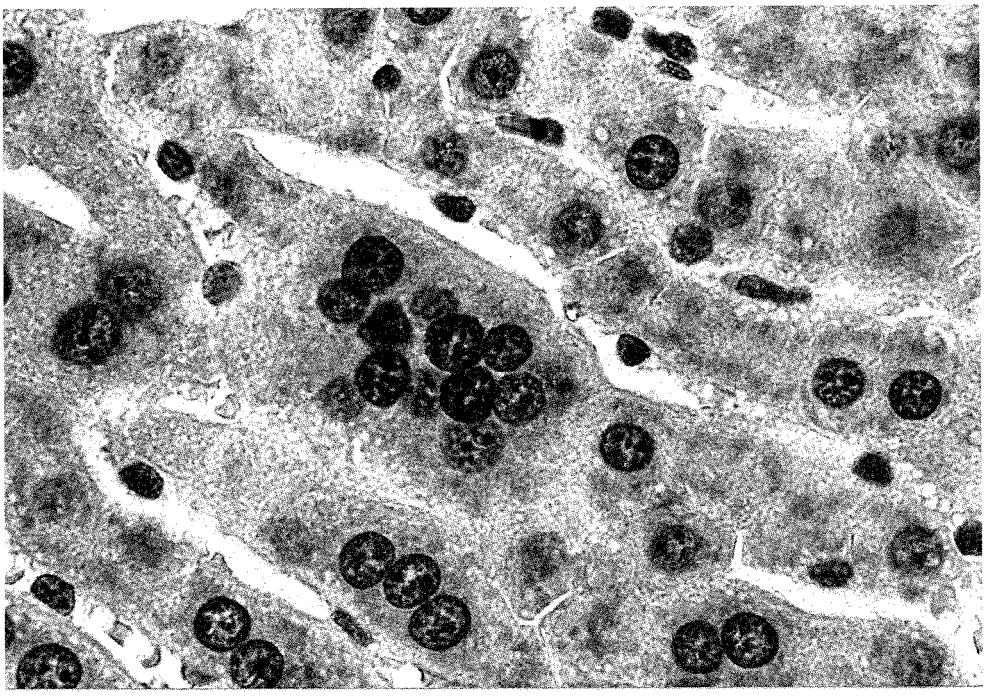

Figura 3 - E&E; x 630.

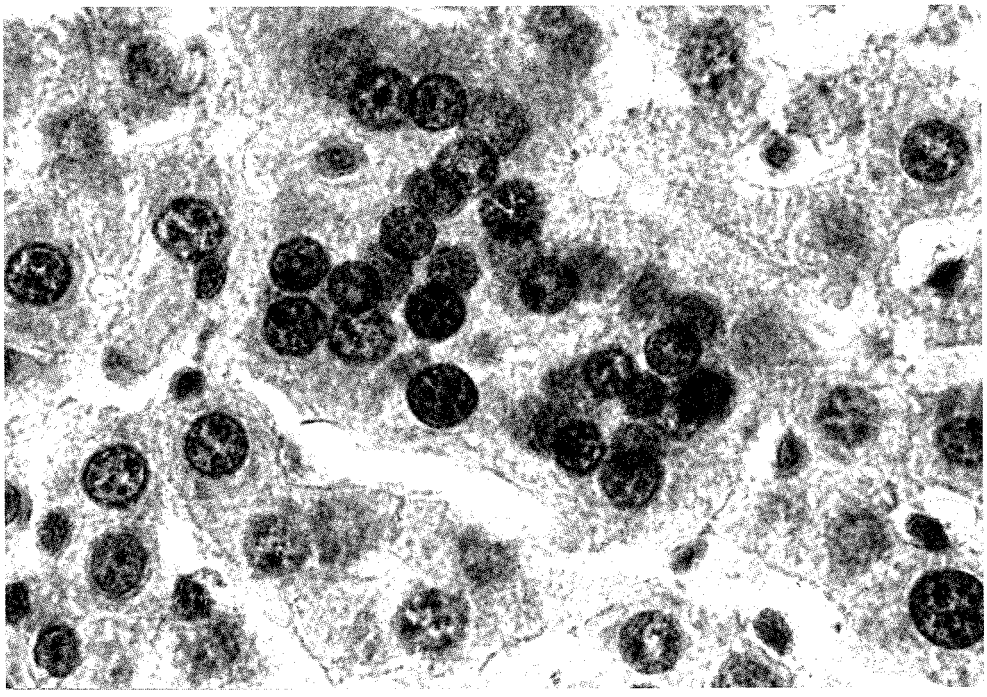

Figura 4 - E&E; x 800.

BIBLIOGRAFIA

1) ANDRES J.M., DARBY B.R., AND WALKER W.A. (1983). *The effect of E. coli endotoxin on the developing rat liver. II. Immunohistochemical localization of alpha-fetoprotein in rat liver multinucleated giant cells.* Res. 17: 1017-1020.

2) ASHKENAZI A., YAROM R., GUTMAN A., ABRAHAMOW A., AND RUSSELL A. (1971). *Niemann-Pick disease and giant cell transformation of the liver.* Acta Pediat. Scand. 60: 285-294.

3) BIRD T., ENNIS J.E., WORT A.J., AND GARDNER P.S. (1963). *Disseminated herpes simplex in newborn infants.* J. Clin Path. 16: 423-431.

4) BUREK P.D. (1978). *Pathology of Aging Rats.* CRC Press, Florida, p. 66.

5) CAMPBELL L.V., AND GILBERT E.F. (1967). *Experimental giant-cell transformation in the liver induced by E. coli endotoxin.* Amer. J. Path. 51: 855-868.

6) CHEVILLE N.F., AND RIMLER R.B. (1989). *A protein toxin from Pasteurella multocida type D causes acute and chronic hepatic toxicity in rats.* Vet. Pathol. 26: 148-157.

7) CUCCURULLO L., VECCHIONE R., BORRELLI L., AND BATTISTA O. (1979). *Experimental hepatopathy and myocardiopathy induced with adriamycin (histopathologic changes of the liver and myocardium caused by adriamycin in the rat).* Pathologica 7 (1015): 601-617.

8) DUBIN H.V., AND HARREL E.R. (1970). *Liver disease associated with methotrexate treatment of psoriatic patients.* Arch. Derm. 102: 498-503.

9) ELSNER B. (1973). *Ultrastructural studies in giant cell transformation of the liver.* Medicina 33: 248-254.

10) FLETCHER C.B., EAKIN E.L., AND ROTHMAN P.E. (1964). *Fetal Ascites - liver giant-cell transformation.* Am J. Dis. Child. 108: 554-558.

11) FOY H., GILLMAN T., KONDI A., AND PRESTON J.K. (1966). *Hepatic injuries in riboflavin and pyridoxine deficient baboons - possible relations to aflatoxin induced hepatic cirrhosis and carcinoma in africans.* Nature 212: 150-153.

12) GELLATLY J.B.M. (1975). *«The natural history of parenchymal nodule formation in a colony of C57BL mice with reference to the effect of diet».* In: Mouse hepatic neoplasia, Butler WH and Newberne PM (eds). Elsevier Scientific Publishing Company, Amsterdam, Oxford, New York, p.86.

13) GOLDFISHER S., GROTSKY H.W., CHUNG-HO CHANG, BERMAN E.L., RICHERT R.R., KARMARKAR S.D., ROSKAMP J.O., AND MORECKI R. (1981). *Idiopathic neonatal iron storage involving the liver, pancreas, heart, and endocrine and exocrine glands.* Hepatology 1: 58-64.

14) GREAVES P. (1900). *Digestive System 2.* In: *Histopathology of preclinical toxicity studies, Greaves P. (author).* Elsevier, Amsterdam, New York, Oxford, p. 398.

15) JONES G., AND BUTLER W.H. (1974). *A morphological study of the liver lesion induced by 2,3,7,8-tetrachlorodibenzo-p-dioxin in rats.* J. Path. 112: 93-97.

16) JONES G., AND BUTLER W.H. (1975). *Morphology of spontaneous and induced neoplasia.* In: *Mouse hepatic neoplasia, Butler WH and Newberne PM (eds).* Elsevier Scientific Publishing Company, Amsterdam, Oxford, New York, p. 29.

17) KASZA L., WEINBERGER M.A., HINTON D.E., TRUMP B.F., PATEL C., FRIEDMAN L., AND GARTHOFF L.H. (1978). *Comparative toxicity of Polychlorinated biphenyl and polybrominated biphenyl in the rat liver: light and electron microscopic alterations after subacute dietary exposure.* J. Environ. Pathol. Toxicol. 1: 241-257.

18) KOCIBA R.J., KEELER P.A., PARK C.N., AND GEHRING P.J. (1976). *2, 3, 7, 8 - Tetrachlorodibenzo-p-Dioxin (TCDD): results of a 13-week oral toxicity study in rats.* Toxicol. Appl. Pharmacol. 35: 553:574.

19) LIBER A.F., AND BARSHAY B. (1954). *Polykaryotic hepatitis in a patient treated with paraaminosalicylic acid.* A. M. A. Arch. Path. 58: 153-158.

20) MACDONALD R. (1961). *Life span of liver cells.* Arch. of Int. Med. 107: 335-343.

21) MacSween R.N.M., and Scothorne R.J. (1979). *Developmental anatomy and normal structure.* In: *Pathology of the liver, Mac Sween R.N.M., Anthony P.P., Scheuer P.J. (eds).* Chruchill Livingston, Edinburgh, London and New York, p. 14.

22) McDougal R.A., and Gatzimos C.D. (1957). *Primary carcinoma of the liver in infants and children.* Cancer 10: 678-686.

23) McIlvanie S.K., and MacCarthy J.D. (1959). *Hepatitis in association with prolonged 6-mercaptopurine therapy.* Blood 14: 80-90.

24) McLean E.K. (1974). *Senecio and other plants as liver poisons.* In: *International symposium on hepatotoxicity. 25 to 30 March 1973. The toxicology and epidemiology of natural hepatotoxin exposure.* (Kraybill H.F., ed.) Academic Press Inc. New York, USA, p. 142-146.

25) Miszursky B., and Doljanski L. (1949). *Effect of colchicine on the rat liver.* Am. J. Anat. 85: 523-543.

26) Montgomery C.K., and Ruebner BH (1976). *Neonatal hepatocellular giant cell transformation: a review.* Perspect. Pediat. Pathol. 3: 85-101.

27) Pessayre D., Degos F. Feldmann G., Degott C., Bernuau J., and Benhamou J.P. (1981). *Chronic active hepatitis and giant multinucleated hepatocytes in adults treated with clometacin.* Digestion 22: 66-72.

28) Plotkin S.A., Oski F.A., Hartnett E.M., Hervada A.R., Friedman S., and Gowing J. (1965). *Some recently recognized manifestations of the rubella syndrome.* J. Pediat. 67: 182-191.

29) Rachmilewitz M., Rosin A., and Doljanski L. (1950). *Observations on the mitotic reaction induced in the livers of rats by thiourea.* Am. J. Path. 26: 937-949.

30) Richey J., Rogers S., Van Thiel D.J., and Lester R. (1977). *Giant multinucleated hepatocytes in an adult with chronic active hepatitis.* Gastroenterology 73: 570-574.

31) Roth D., and Duncan P.A. (1955). *Primary carcinoma of the liver after giant-cell hepatitis of infancy.* Cancer 8: 986-991.

32) Ruebner B.H., Michas C., Kanayama R., and Bannasch P. (1976). *Sequential hepatic histologic and histochemical changes produced by diethylnitrosamine in the rhesus monkey.* J. Natl. Cancer Inst. 57: 1261-1267.

33) Schauer A., and Kunze E. (1976). *Tumors of the liver.* In: *Pathology of Tumors in Laboratory Animals., Turusov (ed.).* WHO. International Agency for Research on Cancer. Lyon, p. 45.

34) Svoboda D.J., Redoly J.K., and Liu C. (1971). *Multinucleate giant cells in livers of marmosets given aflatoxin B.* Arch. Path. 91: 452-455.

35) Tucker M.J., and Baker SBdeC (1967). *Diseases of specific pathogen-free mice.* In Scientific Publications, Oxford, England, p. 818.

36) Ward J.M., Collins M.J., and Parker J.C. (1977). *Naturally occuring mouse hepatitis virus infection in the nude mouse.* Lab. Anim. Sci. 27: 372-376.

37) Wheeler D.A., Edmondson H.A., and Reynolds T.B. (1986). *Spontaneous liver cell adenoma inchildren.* Am. J. Clin. Pathol. 85: 6-12.

38) Wilkie I.W., Prescott J.F., Haslett M.J., Maxie M.G., and Van Dreumel A.A. (1988). *Giant cell hepatitis in four aborted foals: a possible leptospiral infection.* Can. Vet. J. 29: 1003-1004.

39) Wilson J.W., and Leduc E.H. (1948). *The occurrence and formation of multinucleate cells and polyploid nuclei in the mouse liver.* Am. J. Anat. 82: 353-391.

P. DELLA TORRE[1], G. MAZUE'[1], A. NAVA[1], J. NEWMAN[2], G. SCAMPINI[1]

PECULIARE REPERTO DI GLOMERULOPATIA RENALE INDOTTA DAL TRATTAMENTO CON bFGF IN MACACA FASCICULARIS

[1] Farmitalia C. Erba - Via Giovanni XXIII, 23 - 20014 Nerviano Milano
[2] P.O. Box 22, Liskeard, Cornwall PL 146YA, U.K.

RIASSUNTO

bFGF è un polipeptide, fattore di crescita dei fibroblasti umani, ottenuto con tecnica di DNA ricombinante, attualmente in fase di studio quale farmaco stimolante i processi riparativi di ulcerazioni della cute e delle mucose esterne e di altri tessuti, dopo interventi chirurgici.

L'articolo descrive una peculiare alterazione reversibile dei glomeruli renali indotta con un elevato dosaggio di bFGF somministrato ripetutamente per via endovenosa in Macaca fascicularis.

Il reperto, rappresentato da iperplasia dell'epitelio parietale della capsula del Bowman, non ci risulta ancora segnalato dalla letteratura.

Parole chiave: bFGF, glomerulopatia renale, tossicità.

PECULIAR FINDING OF bFGF-INDUCED RENAL GLOMERULOPATHY IN THE MACACA FASCICULARIS

SUMMARY

bFGF is a polypeptide, growth factor of human fibroblasts, obtained by means of DNA recombinant technique. It is at present under study as a drug stimulating repair processes of ulceras of the skin and external mucous membranes and of other tissues after surgery.

This paper describes an unusual reversibile alteration of renal glomeruli induced by high doses of bFGF repeatedly administered by the intravenous route to Macaca fascicularis.

This finding consisting in an hyperplasia of the parietal epithelium of the Bowman capsule, does not appear to be reported in the literature.

Key words: bFGF, renal glomerulopathy, toxicity.

PREMESSA

Il rene è frequentemente un organo bersaglio nell'ambito della patologia tossicologica sperimentale.

La parte del rene maggiormente coinvolta dagli insulti tossicologici è rappresentata dai tubuli, in tutti i loro tratti, con espressioni degenerative e di necrosi, di dilatazione del lume, comparsa di cilindri ialini, cellulari, ecc.

Anche l'interstizio, con le sue varie componenti, presenta spesso risposte di tipo infiammatorio acuto, subacuto, cronico o di tipo ischemico.

Il glomerulo per contro, prescindendo dalle alterazioni funzionali, risulta raramente interessato in modo da manifestare quadri istopatologici.

I reperti istopatologici glomerulari di significato tossicologico, occasionalmente riscontrabili, in base alla nostra esperienza, sono rappresentati da cambiamenti morfologici delle cellule del mesangio ed ispessimenti dello stesso, deposizione di immunocomplessi, vacuolizzazione citoplasmatica dei podociti e degli epiteli parietali, glomerulosclerosi ed ispessimenti della capsula di Bowman con sclerosi periglomerulare.

È stato quindi ritenuto meritevole di segnalazione, perché peculiare, un quadro di glomerulopatia, riscontrato nella scimmia (Macaca fascicularis) nel corso di uno studio tossicologico su di un fattore di crescita dei fibroblasti dell'uomo (basic Fibroblastic Growth Factor o bFGF). A quanto ci consta, il tipo di reperto da noi osservato non è stato ancora descritto nella letteratura tossicologica, o più specificatamente nei rapporti degli studi sino ad oggi condotti in vivo con bFGF.

bFGF è un polipeptide ottenuto da E. coli, con tecnica di DNA ricombinante, presso i laboratori di ricerca di Farmitalia Carlo Erba.

bFGF è studiato quale farmaco inducente una accelerata riparazione di: lesioni causate da interventi chirurgici o da altre cause, nonché ulcerazioni cutanee o delle mucose esterne.

È prevedibile un suo utilizzo anche nei trapianti vascolari.

Lo studio, dal quale deriva il reperto di seguito descritto, fa parte della serie di studi tossicologici condotti secondo le prassi scientifiche richieste dalle Autorità Sanitarie per lo sviluppo dei farmaci, allo scopo di valutare potenziali rischi tossicologici per l'uomo.

MATERIALI E METODI

bFGF è stato saggiato nella scimmia (Macaca fascicularis) alle dosi di 1, 10 e 100 mcg/kg/die per via endovenosa lenta, allo scopo di valutare eventuali implicazioni tossicologiche di una esposizione sistemica nell'uomo, correlata all'assorbimento del farmaco dopo applicazioni topiche o con l'uso terapeutico per via parenterale.

I trattamenti hanno avuto una durata massima di 28 giorni; è stata anche studiata la reversibilità delle lesioni dopo sospensione del trattamento.

Dopo il sacrificio in anestesia, gli animali sono stati sottoposti all'esame necroscopico ed agli esami istologici previsti dai protocolli di studio.

Il rene, in particolare, è stato esaminato istologicamente su preparati colorati con ematossilina-eosina, tratti da campioni di tessuto fissati in formalina neutra al 10% ed inclusi in paraffina. In alcuni casi sono stati eseguiti anche esami con microsco-

pia elettronica a trasmissione su preparati colorati con uranile acetato e piombo citrato, ottenuti da campioni fissati nel liquido di Karnowsky, postfissati in osmio tetrossido all'1% ed inclusi in epon-araldite.

RISULTATI

Solo la dose maggiore saggiata, 100 mcg/kg/die, ha indotto tossicità renale nella scimmia.

Oltre alle alterazioni morfologiche, in alcuni soggetti, sono state osservate modificazioni, talora anche molto marcate, dei parametri ematochimici ed urinari.

Il decesso di due soggetti, avvenuto dopo 15 e 22 giorni di trattamento, è stato ascritto ad insufficienza renale.

Il principale reperto, riscontrato in modo evidente solo al termine di 28 giorni di trattamento, era rappresentato dalle alterazioni glomerulari.

La più evidente modificazione era costituita da iperplasia delle cellule epiteliali dello strato parietale della capsula Bowman (Fig. 1); frequentemente, tali cellule erano ipercromatiche, ipertrofiche e di forma cuboidale, talora disposte in doppio strato o raggruppate, con aspetto pseudostratificato; i gomitoli glomerulari apparivano normali.

In alcuni casi l'epitelio pluristratificato si estendeva al primo tratto del tubulo convoluto prossimale (Fig. 2).

L'entità dell'iperplasia variava da soggetto a soggetto. Il coinvolgimento poteva essere di tutti i glomeruli o solo di quelli degli strati più esterni della corteccia renale.

La microscopia elettronica, oltre a riconfermare l'iperplasia dell'epitelio parietale dei glomeruli (Fig. 3), ha evidenziato grosse vacuolizzazioni citoplasmatiche e fusione dei pedicelli di un certo numero di podociti (Fig. 4). Sono state anche osservate inclusioni amorfe nel citoplasma delle cellule mesangiali e dell'endotelio. Sempre con la microscopia elettronica, negli epiteli dei tubuli prossimali si riscontravano rarefazione citoplasmatica ed in un caso focali perdite dei microvilli.

Prescindendo dalle modificazioni glomerulari, nel parenchima renale sono state osservate anche alterazioni dei tubuli e delle strutture interstiziali, l'entità delle quali non sembrava direttamente correlata a quella dei reperti glomerulari.

Un certo numero di tubuli corticali e midollari esterni, variabile da soggetto a soggetto, presentava una modesta dilatazione del lume, talora contenente materiale amorfo eosinofilo.

Le dilatazioni tubulari erano, in genere, prevalenti nel tratto contorto prossimale. In pochi tubuli degli animali deceduti spontaneamente era reperibile anche un essudato purulento.

Le arterie derivanti dall'arteria arcuata e dirette ai glomeruli erano talora caratterizzate da un aumento della normale cellularità, non di tipo infiammatorio, nella media e nell'avventizia, con conseguente ispessimento dei due strati, ma non restringimento del lume. Minime vacuolizzazioni citoplasmatiche erano talora presenti in tali cellule.

La sospensione del trattamento ha dimostrato la reversibilità di tutte le alterazioni riscontrate dopo 28 giorni di trattamento con 100 mg/kg/die, essendosi il quadro istologico praticamente normalizato dopo 62 giorni di sospensione dello stesso.

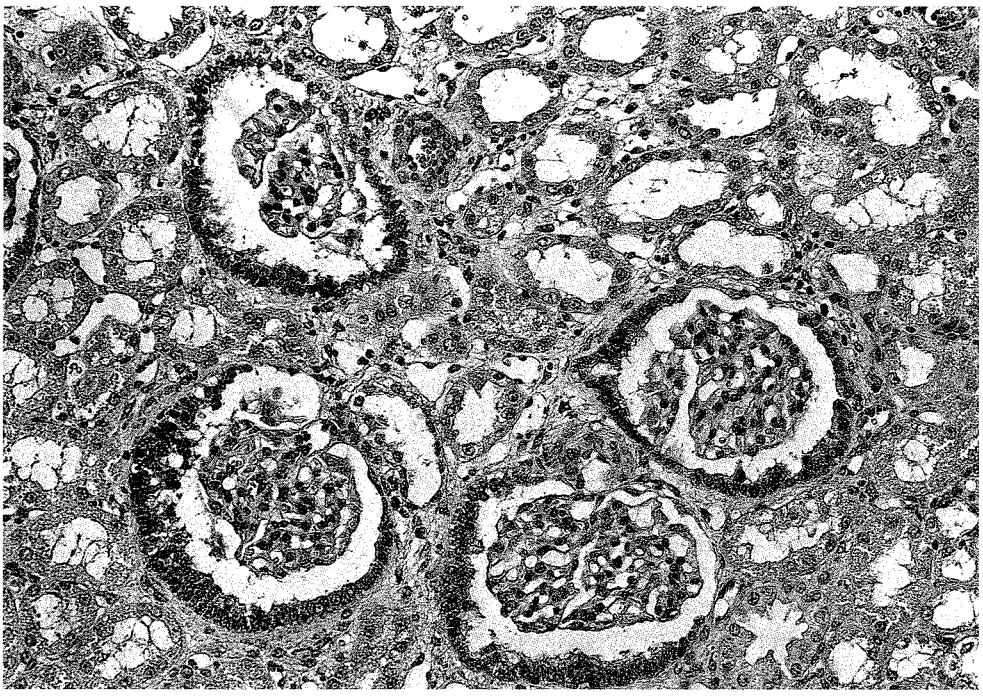

Figura 1 - Glomeruli con iperplasia dell'epitelio parietale della capsula di Bowman. E&E E x 125.
Rene di scimmia trattata per via endovenosa con 100 mcg/kg/die di bFGF per 28 giorni.

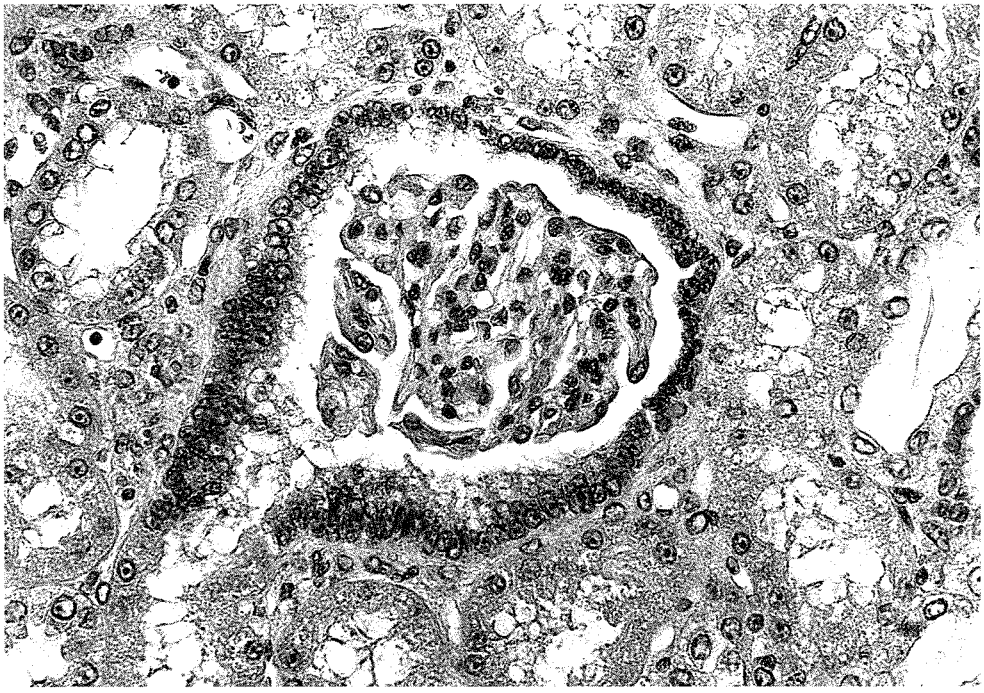

Figura 2 - Glomerulo con epitelio iperplastico che si estende nel primo tratto del tubulo convoluto prossimale.
E&E x 250.

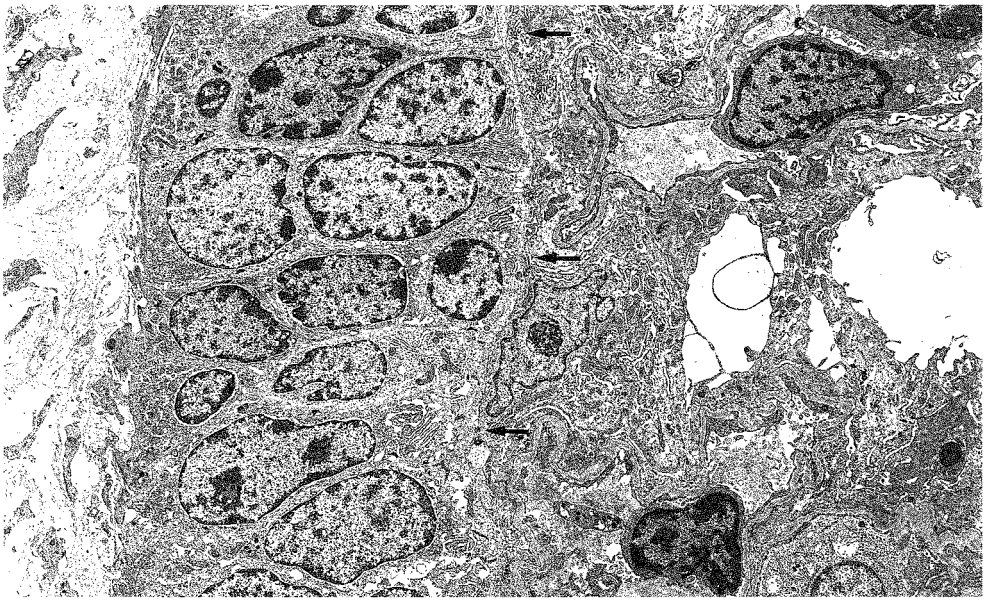

Figura 3 - Porzione di glomerulo con iperplasia dell'epitelio parietale della capsula di Bowman (↗).
AU&CH x 4290.

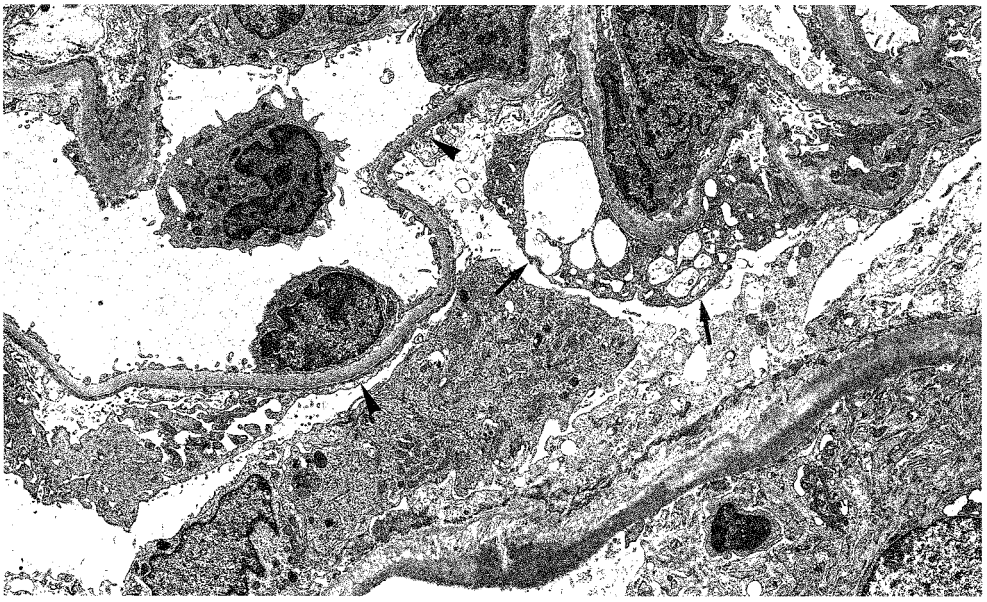

Figura 4 - Porzione di glomerulo con vacuoli intracitoplasmatici (↗) in un podocita (nucleo non compreso nella sezione) e con fusione di pedicelli (▲).
AU & CB x 4290.

Come già detto, il reperto è stato ritenuto meritevole di attenzione, sia per la sua peculiarità in tossicologia sperimentale in genere, sia perchè non ci risulta che la letteratura su bFGF riporti alterazioni morfologiche indotte da tale polipeptide negli studi in vivo.

Dal punto di vista tossicologico si potrebbe dedurre che nella scimmia il danno renale è primariamente glomerulare e che le alterazioni tubulari siano secondarie, anche perchè più tardive e di minore entità, e probabilmente determinate da modificazioni qualitative del filtrato glomerulare.

Il reperto glomerulare, considerando soprattutto l'iperplasia dell'epitelio parietale, parrebbe ricondursi, più che ad un effetto tossicologico in senso stretto, ad un eccesso di attività farmacologica di bFGF, che ben si concilia con le proprietà note di bFGF e con le caratteristiche di reversibilità del reperto dopo sospensione del trattamento.

In vitro, è stata accertata una proprietà di bFGF stimolante la proliferazione delle cellule del mesangio (Issandou, 1991), delle cellule endoteliali (Larsson, 1975), ed anche delle cellule epiteliali viscerali del glomerulo renale (Segal, 1989 and Takeuchi, 1992); tali cellule erano derivate da ratti.

Queste segnalazioni ed i risultati dello studio da noi condotto indicano che, non solo le cellule di origine mesenchinale, ma anche gli epiteli glomerulari renali rispondono agli stimoli di bFGF, quanto meno a livelli di dose molto elevati.

Comunque, nel loro insieme, le informazioni sperimentali oggi disponibili indicano la necessità di meglio definire — con ulteriori appropriati studi — gli effetti fisiopatologici di bFGF, per la determinazione dei livelli di sicurezza tossicologica alla quale è esponibile l'uomo in funzione delle esigenze terapeutiche.

BIBLIOGRAFIA

1) Issandou M., and Darbon J-M. (1991). *Basic fibroblast growth factor stimulates glomurular mesangial cell proliferation through a protein kinase C-independent pathway.* Growth Factors 5: 255-264.

2) Larsson L. (1975). *The ultrastructure of the developing proximal tubule in the rat kidney.* J. Ultrastruct. Res. 51: 119-139.

3) Segal R., and Fine LG. (1989). *Polypeptide growth factors and the kidney.* Kidney Int. 36, Suppl. 27, pp. s-2-s-10.

4) Takeuchi A., Yoshizawa N., Yamamoto M., Sawasaki Y., Oda T., Senoo A., Niwa H., and Fuse Y. (1992). *Basic fibroblast growth factor promotes proliferation of rat glomerular visceral epithelial cells* in vitro. Am. J. Pathol. 141 (1): 107-116.

S. BIAVATI[1], L. DELLA SALDA[1], M. MANERA[1]

IL TEGUMENTO DI *ANGUILLA ANGUILLA* (Linneo, 1758) IN CONDIZIONI NORMALI E PATOLOGICHE. CONTRIBUTO SPERIMENTALE

[1] Università degli Studi di Bologna - Istituto di Patologia Generale e Anatomia Patologica Veterinaria - Via Tolara di Sopra, 50 - 40064 Ozzano Emilia (BO)

RIASSUNTO

Gli Autori studiano il tegumento di *Anguilla anguilla* in condizioni normali e patologiche, utilizzando metodiche istochimiche, immunoistochimiche, ultrastrutturali ed immunocitochimiche. Particolare riguardo è stato rivolto allo strato più esterno della complessa «interfaccia» costituita dal tegumento: la mucosa epidermica. Studiando la sua plasticità, nelle diverse condizioni esaminate, ne è emerso una interessante ipotesi strutturale, che sembra essere confermata da diversi dati bibliografici. La mucosa epidermica è, fondamentalmente, assimilabile ad un reticolo costituito dalle cellule malpighiane, che accoglie tra le sue maglie altri due tipi cellulari: le cellule mucose e quelle clavate. Questo reticolo modulerebbe la popolazione cellulare che lo compone in relazione ai diversi stimoli ambientali cui è soggetto.

Parole chiave: anguilla, cute, istopatologia, ultrastruttura, immunocitochimica.

ANGUILLA ANGUILLA (Linneo, 1758) NORMAL AND PATHOLOGICAL INTEGUMENT. EXPERIMENTAL CONTRIBUTE

SUMMARY

The Authors study the *Anguilla anguilla* normal and pathological integument with special reguard to the most superficial layer: the epidermal mucosa. Histochemical, immunohistochemical, ultrastructural, immunocytochemical methods are performed to evaluate the plasticity of the epidermal mucosa and its reaction to various stimuli. The obtained data lead the authors to propose an interesting structural hypothesis of the epidermal mucosa. It seems to be structurate like a dynamic reticolate forme by the malpighian cells. Inside this reticulate there are kept the other cell types: club cells and mucous cells. The reticulate modules dynamically its cell population in response to the different noxae.

Key words: eel, skin, histopathology, ultrastructure, immunocytochemistry.

INTRODUZIONE

Il tegumento svolge, con caratteristiche diverse negli organismi dei diversi «phyla», l'importante funzione di interfaccia tra l'ambiente esterno e quello interno, l'organismo stesso. Questo aspetto è particolarmente enfatizzato negli organismi acquatici per via del più intimo contatto intercorrente tra gli stessi e l'ambiente acquatico. Il tegumento dei teleostei (osteitti o pesci ossei) è strutturalmente, ed in linea di massima, sovrapponibile a quello degli altri vertebrati, pur presentando a livello di strato più esterno, a livello epidermico, delle caratteristiche che gli sono proprie. Diversi autori (si rimanda agli articoli di Henrikson e Matoltsy, 1968) hanno sottolineato le analogie strutturali ed ultrastrutturali tra il tegumento dei teleostei e quello delle forme larvali acquatiche degli anfibi. Nei teleostei non si assiste al fenomeno della cheratinizzazione (Henrikson e Matoltsy, 1968; Zaccone, 1982) che compare invece negli anfibi, i quali segnano il punto di passaggio dei vertebrati da un ambiente acquatico ad uno terrestre con le conseguenti diverse strategie adattative. Peraltro l'epidermide dei teleostei è caratterizzata dall'abbondanza di cellule ad attività secretoria, fra le quali spiccano, in modo particolare nell'anguilla, le cellule a secrezione mucosa, le c.d. cellule mucose. Per sottolineare l'analogia strutturale con le mucose dei vertebrati Saglio et al. (1988) parlano di «mucosa epidermica» e Leonard e Summers, (1976) di «epidermide mucogenetica», riferendosi all'epidermide di anguilla. L'analogia dell'epidermide dei teleostei con le mucose non è, comunque, solo strutturale. Zaccone et al. (1987) hanno infatti evidenziato nelle cellule epidermiche sacciformi di *Lepadogaster candollei* delle sostanze bombesino-simile e «gastrin releasing factor» — simile, implicate verosimilmente nel modulare gli scambi tra l'epidermide e l'ambiente acquatico.

In sintesi il tegumento dei teleostei presiede alle seguenti funzioni: protettive meccaniche e biologiche, osmoregolatrici, idrodinamiche, comunicative — come sorgente e come recettore, di segnali fisici e chimici — socializzanti, metaboliche (Manera, 1992).

Di seguito verranno riportati alcuni studi svolti, nel corso di tre anni, all'interno dell'Istituto di Patologia Generale ed Anatomia Patologia Veterinaria dell'Università degli Studi di Bologna, aventi come oggetto il tegumento di *A. anguilla* in condizioni normali e patologiche.

L'interesse per le diverse patologie è stato rivolto più che alla conoscenza istopatologica delle stesse, allo studio patologico generale del rapporto intercorrente tra ospite e parassita, al fine di meglio comprendere in senso dinamico la complessa struttura del tegumento dei teleostei. Complessa poiché assomma caratteristiche tipiche delle mucose (donde la denominazione di «mucosa epidermica») a quelle tipiche dell'epidermide, però ben lungi da essere una sorta di «collage» delle suddette strutture.

Diversi studi riscontrabili in letteratura (Manera, 1992) hanno evidenziato lo stretto rapporto intercorrente tra l'organismo pesce ed il suo ambiente e di come il tegumento si sia evolutivamente plasmato alle diverse nicchie ecologiche delle varie specie dei teleostei. In questa ottica si è studiato il rapporto ospite-parassita, volendolo considerare come una estensione del rapporto individuo-ambiente. Al parassita, inteso nella più vasta delle accezioni, è però «concessa» una più intima interazione con l'ambiente interno del pesce, precluso ai «normali» parametri ambientali.

In definitiva, si è voluto impostare questo studio in un ottica patologica ambientale, cercando di valutare i singoli dati in un contesto adattativo, a breve ed a lunga scadenza, da parte dell'organismo pesce e dell'organo tegumento.

MATERIALI E METODI

Oggetto della ricerca sono state nr. 8 anguille (*Anguila anguilla* L.) delle quali 5 normali, di controllo, e 3 manifestanti, macro- o microscopicamente, patologie a livello tegumentario. I dettagli sui singoli esemplari vengono riportati nei risultati.

Per problemi di ordine tecnico-logistico, dovuti al fatto che diversi esemplari fanno parte dell'archivio istologico dell'Istituto di Patologia Generale ed Anatomia Patologica Veterinaria di Bologna, le metodiche istopatologiche, istochimiche, immunoistochiniche, ultrastrutturali ed immunocitochimiche impiegate non sono state estese a tutti gli esemplari oggetto della ricerca.

In linea generale dopo l'esame necroscopico si è proceduto nella fissazione di organi e tessuti, fra i quali il tegumento, in formalina al 10%; disidratazione ed inclusione in Paraplast; taglio di sezioni di 6 micron di spessore; colorazione con diverse metodiche di seguito indicate. Per la microscopia elettronica i campioni, adeguatamente sezionati, sono stati fissati in glutaraldeide 2.5% in tampone fosfato pH 7.2 e postfissate in tetrossido di osmio 1% nel medesimo tampone, disidratati ed inclusi in resina epossidica (Durcupan ACM). Per l'immunocitochimica i campioni sono stati fissati in PLP (paraformaldeide-lisina-periodato) ed incluse in una resina acrilica igrofilica di nuova formulazione di nome Bioacryl (Scala C. et al., 1992).

Le colorazioni impiegate sono state: ematossilina-eosina, Tricromica di Gomori e di Masson per tutti gli esemplari; P.A.S. secondo McManus, P.A.S. diastasi, Alcian pH 2.5, Alcian pH 1, Alcian pH 2.5 e pH 1- P.A.S., Buchholtz pressochè per tutti gli esemplari in esame; lectine biotinilate (Sigma chimica) per 2 soggetti di controllo e due soggetti patologici; immunoistochimica con diversi anticorpi policlonali verso antigeni di mammifero, su un soggetto patologico e due di controllo; immunocitochimica su un controllo; ultrastruttura su due controlli.

Le lectine utilizzate sono: WGA, PNA, LCH, RCA, UEA I°, SBA, SJA, Lotus agglutinin, Con A, PHA, PSA, BS-I diluite 1:20, 1:40, 1:80. Si è usato il kit ABC Dako o Streptoavidina (Amersham) diluita 1:50, 1:100 e come cromogeno diaminobenzidina. La metodica seguita è quella classica, salvo l'utilizzazione di tris buffer soluzione d'uso al posto del PBS. Si è proceduto anche alla predigestione triptica (tripsina allo 0.05-0.1% in $CaCl_2$ allo 0.05-0.1%, tamponato a pH 7.6 per 15-30' in stufa a 37°C) di alcune sezioni, senza ottenere apprezzabili differenze rispetto alle sezioni non digerite. Sono state allestite altresì sezioni di controllo incubate con lo specifico zucchero inibitore per ciascuna lectina al fine di saggiare la specificità di legame. In sintesi la metodica seguita è stata la seguente: idratazione; inibizione delle perossidasi in perossido di idrogeno al 3% per 30'; tre lavaggi in acqua distillata di 2' ognuno; lavaggio in tris uso; incubazione con lectine in camera umida a temperatura ambiente per 30'; tre lavaggi in tris uso; ABC in camera umida a temperatura ambiente per 30'; tre lavaggi in tris uso; incubazione in diaminobenzidina 0.04% e di perossido d'idrogeno al 0.04% in tris base per 7-14'; lavaggio in tris uso; lavaggio in acqua corrente per 20'; colorazione nucleare con ematossilina

di Harris per 1'; lavaggio in acqua corrente per 10'; disidratazione, chiarificazione e montaggio.

Gli anticorpi policlonali adottati anti-fibronectina (Dako) diluito 1:800, anti-laminina (prof. Furthmayr, Yale University) diluito 1:400, anti-collageno IV° (prof. Furthmayr, Yale University) diluito 1:200, 1:400, anti-citocheratine (Dako) diluito 1:500-1:10000, anti-lisozima (Dako) diluito 1:1200, 1:3600. Per i primi tre antisieri si è proceduto alla predigestione peptica (0.04% di pepsina e 1% di acido acetico glaciale in stufa a 37°C per 2 h), alla utilizzazione di anticorpi secondari biotinilati (anti-rabbit) ed alla utilizzazione della metodica ABC usando la diaminobenzidina come cromogeno. Schematicamente la metodica seguita è la seguente: Idratazione ed inibizione delle perossidasi in perossido di idrogeno al 3%; digestione enzimatica, lavaggio in acqua fredda per bloccare la reazione enzimatica; lavaggio in tris uso; preincubazione in normal swine 1:20 per 30' a 37°C, eliminazione dal vetrino dell'eccesso di normal swine; incubazione con l'antisiero primario (rabbit) per una notte a 4°C; tre lavaggi in tris uso, incubazione con swine anti-rabbit biotinilato 1:200 per 30'; tre lavaggi in tris uso; streptoavidina 1:100 per 30'; tre lavaggi in tris uso, e poi come per le lectine. Per le citocheratine ed il lisozima, sia su sezioni semifini che su sezioni fini, si è utilizzata la metodica della proteina A coniugata all'oro colloidale e ad un kit commerciale all'argento per rivelare l'oro colloidale nelle sezioni semifini (Inten SE M, Amersham). La metodica, sia per le sezioni semifini che per quelle fini su griglia è la seguente: idratazione in acqua distillata per 5', passaggio in PBS per 5', passaggio in ovoalbumina all'1% in PBS per 15', incubazione con Ab anti citocheratine ed anti lisozima alle diluizioni indicate a 4°C overnight, tre lavaggi in PBS, passaggio in ovoalbumina per 15', passaggio in oro colloidale coniugato alla proteina A e diluito 1:20 in ovoalbumina, lavaggio in PBS, poi passaggio in acqua distillata e utilizzazione del kit all'argento per le sezioni semifini; colorazione di contrasto con citrato di Pb e acetato di uranile per le sezioni fini, seguite da un energico lavaggio in acqua distillata. Per ulteriori dettagli si rimanda a Roth, 1984.

RISULTATI

Controlli

Anguille normali di controllo in numero di cinque. Due provenienti da Forlí e recapitate a questo Istituto il 2/7/84, due di provenienza ignota recapitate, una il 28/6/85, l'altra il 4/7/85 ed una regolarmente acquistata viva presso un dettagliante il 23/4/91. L'importanza delle date sta nel fatto di avere anguille il più uniformi possibili per quanto riguarda i parametri cutanei influenzati dalla stagione (Yamanda e Yokote, 1975).

Istologia normale. Quanto osservato corrisponde a quanto descritto dai diversi autori sull'argomento (Bolognani Fantin e Bolognani, 1964; Bremer, 1972; Yamada e Yokote, 1975; Saglio et al., 1988) e pertanto verranno riferite solo alcune particolarità notate od aspetti che contrastino con i dati della letteratura ai quali si rimanda.

In sintesi si distingue uno strato basale, poggiante sulla membrana basale, costituito da cellule prismatiche alte di tipo malpighiano; da uno strato intermedio costi-

tuito da cellule malpighiane che attorniano cellule mucose e cellule clavate — così denominate per la loro foggia —; da uno strato superficiale costituito da cellule malpighiane squamose, particolarmente eosinofile, inframezzate da uno spazio interstiziale particolarmente evidente. Questo strato è, in alcuni punti, interrotto da cellule mucose in fase escretiva. Si notano rare cellule, che per morfologia ed affinità tintoriali sono assimilabili a cellule clavate degenerate e coartate, fuoriuscite, a mo' di peduncolo, da nicchie che si aprono sul versante superficiale dell'epidermide. Alla tricromica di Masson il vacuolo appare azzurro tenue, mentre il citoplasma «marezzato», in parte positivo alla fucsina, quindi rosso, in parte positivo al blu di anilina, quindi bluastro.

A livello di mucosa epidermica del versante dorsale della regione addominale e caudale si notano diversi melanofori, in fase espansa, a differenti livelli. Queste cellule non si repertano nel versante ventrale delle due regioni.

Le cellule epiteliali superficiali sono marcatamente più eosinofile rispetto quelle degli altri strati, inoltre non secernono alcuna cuticola.

In alcuni tratti superficiali della mucosa epidermica si notano dei residui dello strato mucoso, costituito dai secreti delle cellule mucose, epiteliali superficiali più residui cellulari.

Istochimica normale. I risultati delle prove istochimiche col PAS, PAS diastasi e con Alcian-PAS pH 2.5 e pH 1 ricalcano fondamentalmente i risultati ottenuti da Bolognani-Fantin e Bolognani (1964). Le cellule mucose appaiono PAS+ e/o alcianofile ad ogni livello, e ad ogni stadio di sviluppo (cellule mucose giovani, piccole ed a contenuto denso e cellule mucose mature, voluminose ed a contenuto spugnoso). Non si osserva quindi una variazione istochimica in relazione allo stadio maturativo della cellula mucosa.

All'Alcian-PAS pH 2.5 le cellule epiteliali superficiali appaiono PAS+ sul versante più interno e Alcian pH 2.5 + verso l'esterno. Le cellule basali e quelle soprabasali si mostrano PAS- e la membrana basale PAS+.

Per quel che riguarda la distribuzione della positività alle varie lectine si rimanda alla tavola I. Le cellule mucose sono diversamente positive in base alle diverse lectine utilizzate, ma indipendentemente dalla loro posizione nell'epidermide. Alcune lectine danno reazione più uniforme di altre. Alcune cellule mucose risultano meno positive di altre limitrofe ed alcune sono nettamente negative alla medesima lectina. Inoltre il contenuto del vacuolo di alcune cellule mucose è positivo solo in alcuni punti.

Le cellule basali risultano negative alle varie lectine utilizzate, mentre abbastanza variabile è la positività delle altre cellule epiteliali. Particolare è la positività dello strato più superficiale delle cellule epiteliali, verosimilmente riferibile alle «microridges» della microscopia elettronica o ad una più spiccata specializzazione ed espressione di glicoconiugati di membrana.

Immunoistochimica normale. L'utilizzazione di antisieri policlonali, diretti contro le componenti intrinseche (laminina e collageno IV°) ed estrinseche (fibronectina) di membrana basale di mammifero, non si dimostra molto utile verosimilmente per la diversa antigenicità delle componenti di membrana basale dei pesci, più che per una loro assenza. Solo l'antisiero contro la fibronectina marca la membrana basale. Interessante, anche se da sottoporre ad ulteriori verifiche, è la positività all'antisiero contro laminina del vacuolo delle cellule clavate.

Degni di nota si dimostrano i risultati delle prove immunoistochimiche con l'antisiero policlonale anti citocheratine. Le cellule epiteliali dei diversi strati (basale, intermedio, superficiale) risultano nettamente positive. Le cellule clavate sono positive, ma la loro positività è differente nelle diverse parti in cui si suddivide il loro citoplasma. La porzione di citoplasma più esterno risulta debolmente positiva, mentre quella attorniante il vacuolo centrale (che è negativo) appare nettamente positiva. Le cellule mucose si mostrano debolmente positive.

Microscopia elettronica normale. Le osservazioni effettuate confermano quanto precedentemente rilevato nei più completi lavori da noi consultati in letteratura, quelli di Henrikson e Matoltsy (1968) e di Leonard e Summers (1976). Verranno quindi di seguito riportati solo dati non precedentemente riferiti o i dati contrastanti con quanto rilevato in letteratura.

Il nostro interesse è stato particolarmente rivolto ai rapporti che le cellule malpighiane hanno tra loro e quelli che hanno con le cellule mucose e clavate. Mentre le cellule malpighiane si affrontano tra di loro con interdigitazioni uncinate, abbondantemente dotate di desmosomi, ciò non accade allorché le stesse cellule prendono rapporti con le cellule mucose e con quelle clavate. In particolare nel rapporto tra cellule malpighiane e cellule clavate sono presenti corte interdigitazioni però rettilinee e non ad uncino. Nel corso delle nostre osservazioni non sono stati rilevati desmosomi tra cellule malpighiane e gli altri tipi cellulari. Ciò non esclude possano esistere, come descritto da Leonard e Summers (1976), ma è fuori di dubbio che siano rari.

Immunocitochimica. L'utilizzazione dell'antisiero policlonale contro le citocheratine di bovino ha permesso di tipizzare i filamenti delle cellule malpighiane dei diversi livelli (c.d. cellule contenenti filamenti) come filamenti intermedi di citocheratina (ciò non esclude possano essere presenti altri tipi di filamenti). Molto selettiva si dimostra la marcatura nei confronti dei filamenti. In prossimità dei desmosomi, ove ammassi di tonofilamenti convergono verso le placche del desmosoma, la densità dell'oro colloidale si mostra scarsa, verosimilmente in relazione a fenomeni di impedimento sterico legati all'altissima densità antigenica a questo livello.

Caratteristica risulta essere la distribuzione dell'oro colloidale, e quindi della positività alle citocheratine, all'interno delle cellule clavate, distribuzione simile a quella osservata con le metodiche immunoistochimiche. Il citoplasma contenente le particolari strutture riunite in fasci spiraliformi, tipiche dell'anguilla, risulta poco positivo per le citocheratine, al contrario del citoplasma più interno ed aderente al vacuolo centrale che è maggiormente positivo per le citocheratine, per l'abbondanza (relativa se confrontata con quella delle cellule malpighiane) in filamenti. Il vacuolo centrale si mostra negativo.

Nelle cellule mucose si osserva una certa positività del citoplasma attorniante il vacuolo contenente la mucosità.

La distribuzione della reattività all'anticorpo anti-lisozima è particolare. Viene marcata la membrana basale solo nella lamina densa, rimanendo la lamina rara negativa.

Soggetti patologici

Verranno di seguito riferite le osservazioni sui tre casi di patologie cutanee selezionati riportando per ognuno i risultati delle diverse metodiche istologiche, istochimiche ed immunoistochimiche adottate.

Caso n. 1. Anguilla con formazioni cistiche nodulari cutanee di colore biancastro prevalentemente localizzate nel tratto caudale del soggetto proveniente da Cervia e recapitata presso l'Istituto già citato il 22/6/81. Del soggetto è stata eseguita la necroscopia che ha evidenziato una gastrite catarrale-erosiva. Dagli esami istologici condotti sugli organi e tessuti diversi dal tegumento, dei quali non si dirà in dettaglio, non si sono rilevate lesioni istologiche imputabili a protozoi (sono stati osservati in modo particolare il fegato, il rene e le branchie). Questo rilievo è di notevole importanza per le speculazioni di cui oltre.

Rilievi sul tegumento. A livello istologico si notano formazioni cistiche disposte ai limiti tra derma lasso e derma compatto, sotto la tasca della squama. La squama appare atrofica nel punto di maggior contatto e maggior pressione, mentre il derma compatto appare come schiacciato verso l'ipoderma, incurvato e ridotto per spessore e numero di lamelle. Sono presenti anche rare forme cistiche nel derma compatto. Il derma lasso appare infiltrato da cellule leucocitarie particolarmente in prossimità della ciste. È evidente anche una modica angiogenesi. La ciste risulta limitata da un monostrato di cellule fibroblastiche che attornia uno spesso strato amorfo, eosinofilo, positivo a laminina (pretrattamento enzimatico di 30'), debolmente PAS+. La ciste (rilevatasi essere una ciste parassitaria da mixosporidi) è repleta di spore protozoarie bipolari contenenti amebule PAS+, gram+, apparentemente prive di striature, che occupano ciò che rimane dell'endoplasma dello sporoblasto, il cui ectoplasma è delimitato dallo strato amorfo di cui sopra. Si tratta quindi di una ciste matura. Sono presenti anche delle cisti molto voluminose prive di spore al loro interno. Le rare cisti presenti interamente nel derma compatto sono meno voluminose (probabilmente per scarsa estendibilità di questo tessuto) e non sono nettamente delimitate, come le precedenti, da cellule fibroblastiche e dallo strato amorfo. Sono anche visibili alcune cisti mature «scoppiate» che liberano le spore nei tessuti lassi limitrofi senza che venga evocata una qualche reazione da parte dell'ospite. Le cisti, in ragione del loro maggiore o minore addossamento alla membrana basale della epidermide, esplicano un effetto distrofizzante, sfociante nell'erosione fino all'ulcerazione, sulla soprastante epidermide. Si nota una drastica riduzione dello spessore dell'epidermide e nel numero di strati cellulari, con una altrettanto drastica caduta del numero di cellule mucose ed aumento relativo di quelle clavate (vedi tavola II). Anche nell'epidermide ai lati della ciste le cellule mucose appaiono diminuite in numero, se riferite alle porzioni epidermiche libere da cisti dello stesso soggetto. Non è stata rilevata istologicamente l'iperplasia bottoniforme descritta da Ghittino et al. (1974) in un caso di mixidiosi cutanea in anguilla. Non si è notata alcuna discrinia delle poche cellule mucose alle metodiche istochimiche adottate. In alcuni tratti l'epidermide è assente e la membrana basale, messa allo scoperto a diretto contatto con l'ambiente esterno, perde le caratteristiche affinità tintoriali.

Sul versante epidermico esterno si notano alcune soluzioni di continuo dello strato epiteliale superficiale, entro le quali si incuneano delle spore di mixosporidi. Il tegu-

mento del soggetto in esame, prossimo alla zona parassitata, ma privo di cisti parassitarie, si mostra debolmente infiltrato da cellule leucocitarie nel derma lasso. Nello strato soprabasale della epidermide si nota un certo «movimento cellulare», con la presenza di diversi nuclei picnotici. Inoltre le cellule clavate presentano più vacuoli, come accade nelle cellule clavate delle forme giovanili di anguilla. Peculiare è la reazione alla Tricromica di Masson delle cellule clavate, come già descritto nelle anguille di controllo. Inoltre lo strato di cellule epiteliali superficiali è discontinuo in più punti, nei quali si apprezzano cellule clavate degenerate in una peculiare forma di espulsione (escrezione?).

Caso n. 2. Anguilla regolarmente acquistata viva da un dettagliante il 25/10/91, originariamente scelta come controllo e poi risultata alla necroscopia essere parassitata da *Anguillicola crassus*. L'anguilla era manifestamente poco vitale, ed all'apertura si mostrava anemica, con la vescica natatoria ispessita nelle pareti e dilatata da materiale ematico coagulato e da parassiti di dimensioni diverse, alcuni dei quali erano presenti anche nella cavità peritoneale. L'animale era digiuno, con cistifellea ectasica (ittero da digiuno), il fegato steatosico e picchiettato da petecchie emorragiche. A livello istologico, oltre al tegumento, sono stati osservati i diversi organi interni. Si sono repertate forme larvali di nematodi (probabilmente di *Anguillicola* spp.), oltre che nello spessore della parete della vescica natatoria, anche nel fegato, in preda a vari fenomeni degenerativi, e, nel muscolo rosso, anche in campioni prelevati nella regione caudale, quindi distanti dalla cavità addominale.

Rilievi sul tegumento. Istologicamente non si notano deviazioni patologiche di rilievo a livello epidermico, dermico, ipodermico.

A livello epidermico, e nel versante dorsale, si notano diversi melanofori in fase contratta, disposti a varia altezza tra le cellule.

A livello dermico si notano delle strutture parenchimatose, dotate di cuticola PAS+ e con contenuto e/o cuticola variamente reattiva alle diverse lectine impiegate (vedi Tavola III), sezionate trasversalmente ed obliquamente ed uguali ad analoghe strutture rinvenute nell'ipoderma, nelle fibre rosse del muscolo laterale ed a livello epatico. Tali strutture identificate come stadi larvali di nematodi sono, con una certa probabilità, forme larvali di *Anguillicola* spp. Queste forme larvali si trovano raramente in prossimità delle tasche delle squame, nel loro settore inferiore e, più frequentemente tra i fasci collageni del derma compatto, e comunque sempre senza una qualche reazione istologicamente dimostrabile da parte dell'ospite.

Anche a livello ipodermico le forme larvali non evocano alcuna reazione evidente da parte dell'ospite. Inoltre nell'ipoderma, che si continua nel miosetto longitudinale, si nota una sezione di larva in prossimità di un'arteriola. È da notare che non vi è manifesta attivazione nemmeno dei melanociti attornianti l'arteriola. Non sono evidenti a nessuno dei livelli descritti, né nel muscolo, né nel fegato, i c.d. tunnels (fistole!) riportati da alcuni autori (Van Banning e Haenen, 1990) in corso di anguillicolosi, né ciò che da essi dovrebbe esitare in forme di guarigione di seconda intenzione. Sono state comunque osservate delle fistole a livello di vescica natatoria con all'interno gli stadi pre-adulti di *Anguillicola*.

Caso n. 3. Anguilla con «Peste Rossa» clinicamente manifesta, proveniente da Cesenatico e recapitata al sopracitato Istituto il 31/8/68. L'anguilla mostrava le

tipiche soffusioni emorragiche prevalentemente distribuite lungo la base delle pinne, nonché procidenza «anale». La necroscopia rilevava uno stato setticemico del soggetto: congestione viscerale, splenomegalia, epatosi. Istologicamente è stato confermato lo stato setticemico osservando la disgregazione dei centri dei melanomacrofagi e la migrazione in circolo dei melanomacrofagi, nonché la tipica presenza di batteri fagocitati all'interno dei macrofagi sottoendoteliali cardiaci e nel sangue cardiaco.

Rilievi sul tegumento. Il tegumento appare variamente alterato. Si passa da fatti di degenerazione idropica delle cellule epiteliali superficiali (tossine batteriche) a fenomeni di erosione di vario grado, fino a giungere alla esulcerazione. In alcune aree la membrana basale, variamente alterata, è coperta da un solo strato di cellule basali che assumono una peculiare morfologia, facendosi ovalari, prismatiche basse, con propaggini lungo la membrana basale, rappresentando un tentativo di riepitelizzazione. Queste cellule mostrano diversi gradi di sofferenza citoplasmatica e nucleare che evolvono in frequenti fatti necrotici. Dove il derma lasso si trova a diretto contatto con l'ambiente acquatico e da questo è imbibito, si nota una caratteristica degranulazione dei cromatofori sottoepidermici. Inoltre è in questi punti che si osserva la maggiore densità batterica intradermica. Le tasche delle squame appaiono edematose ed emorragiche con fatti distrofici a carico della squama. I batteri appaiono come corti bacilli dritti, visibili all'ematossilina (*Pseudomonas* spp.?). L'ipoderma si presenta in preda a fatti emorragici. Il miosetto longitudinale dorsale appare sostituito per intero da tessuto di granulazione che sostituisce anche vaste zone di derma compatto.

La lesione iniziale sembra essere la degenerazione idropica delle cellule epiteliali superficiali sotto l'azione delle tossine batteriche (si tratta di una forma esantematica), che altera subito la barriera osmotica dell'epidermide. Lesioni precoci sarebbero anche i fatti emorragici da danno endoteliale mediato dalle tossine batteriche. Ai fenomeni di degenerazione epiteliale seguirebbero i fatti erosivi e quindi ulcerativi.

DISCUSSIONE

Tegumento normale. I risultati della microscopia ottica e dell'istochimica evidenziano quanto già segnalato in letteratura a proposito del tegumento dei teleostei ed in anguilla in particolare. L'aspetto più caratteristico dell'epidermide dei teleostei, oltre alla presenza di cellule mucose, è la virtuale assenza di strati p.d. Non è presente uno strato germinativo o malpighiano, tanto è vero che le cellule contenenti filamenti vengono chiamate cellule malpighiane indipendentemente dal livello raggiunto nell'epidermide. Il grado massimo di specializzazione viene raggiunto, in base ai dati istochimici (lectine), a livello di cellule epiteliali superficiali. Infatti è proprio a questo livello che l'espressione dei glicoconiugati si fa meno monotona. A tal proposito è interessante notare come nei teleostei non si assista ad un vero ciclo maturativo delle cellule epidermiche con una manifesta diversità reattiva alle varie lectine, come personalmente osservato nell'epidermide linguale bovina (Biavati e Manera, 1991) o come osservato da diversi autori in cervice ed epidermide umana (Di Loreto et al., 1987; Sakamoto et al., 1988). Le lectine sono state efficaciemente

impiegate nello studio della differenziazione cellulare anche in senso tumorale. Questa monotona reattività alle lectine, congiuntamente alla prerogativa dell'epidermide dei teleostei che manifesta fenomeni mitotici fino ai livelli più superficiali dell'epidermide (Roberts, 1989), induce a considerare l'epidermide stessa come un unico strato malpighiano, ovvero germinativo. Peraltro, tornando ai nostri risultati (tavola I), risulta anche giustificata la divisione nei tre strati (basale, intermedio, superficiale) comunemente accettata per l'epidermide dei teleostei. Le diversità delle cellule malpighiane nei diversi strati sono anche evidenziabili a livello di microscopia elettronica. La morfologia delle cellule malpighiane varia dallo strato basale a quello intermedio, fino a quello superficiale. Lo strato basale sarebbe specializzato nella adesione alla sottostante membrana basale, grazie alla presenza di emidesmosomi (Henrikson e Matoltsy, 1968; Leonard e Summers, 1976); le cellule malpighiane intermedie sembrerebbero costituire una sorta di maglia, di reticolo molto stipato (si ricordino la moltitudine di desmosomi solo o prevalentemente presenti tra le cellule malpighiane e le interdigitazioni ad uncino tra le stesse) entro il quale si muoverebbero in maniera più o meno marcata le cellule mucose e quelle clavate che presentano solo occasionali desmosomi con le cellule malpighiane. Le cellule clavate sarebbero maggiormente ancorate al reticolo delle cellule malpighiane per via della presenza di corte interdigitazioni rette e forse in relazione ad una funzione di sostegno delle stesse, supposta da Bolognani Fantin e Bolognani (1964). Questo darebbe atto a quanto osservato in condizioni patologiche (vedi oltre), nelle quali si assiste ad una drastica riduzione delle cellule mucose (verosimilmente non più utili allorché una qualche noxa traumatizzante dovesse persistere a lungo, rendendo superflua la funzione detergente, chelante, «disinfettante» del muco, favorendo nel contempo un rafforzamento della struttura reticolare di cui sopra Ingram, 1980) e ad un aumento relativo delle cellule clavate, più efficacemente stipate nel reticolo delle cellule malpighiane per l'assenza dell'ingombro delle cellule mucose.

La funzione escretiva delle cellule clavate è stata supposta da diversi autori (Aust, 1936-37; Henrikson e Matoltsy, 1968; Leonard e Summers, 1976), mentre altri (Bolognani Fantin e Bolognani, 1964) hanno proposto una funzione meccanica di sostegno delle cellule clavate di anguilla. Leonard e Summers (1976) negano però che le cellule clavate possano raggiungere la superficie. Le cellule da noi osservate raggiungono la superficie e sono morfologicamente ed istochimicamente assimilabili a cellule clavate in stato degenerativo. Esse appaiono coartate e fuoriescono da delle «nicchie» che si formano dalla dissoluzione, sul versante superficiale, del reticolo costituito dalle cellule malpighiane. Tale coartazione implica un'assenza di desmosomi tra le cellule clavate e quelle malpighiane per l'assenza dei tipici ponti intercellulari che si formano, appunto, allorché cellule contigue coartate rimangono intimamente adese in corrispondenza dei complessi giunzionali. In base ai dati in nostro possesso non ci è dato di sapere se, quanto osservato, si tratti di una fase necrobiotica, di ricambio, delle cellule clavate, o di una modalità olocrina di secrezione. I risultati istochimici riferiti alle cellule mucose confermano, in riferimento ai dati delle lectine, i dati biochimici sul muco dell'anguilla che indicano nel muco stesso la presenza di: acido N-acetil-neuroaminico, galattosio, glucosio, fucosio, galattosamina, glucosamina (Bolognani Fantin e Bolognani, 1964; Yamada e Yokote, 1975). Inoltre sembrerebbero presenti diverse popolazioni e sottopopolazioni di cellule mu-

cose. Sarebbero presenti cellule a prevalente secrezione mucosa neutra ed a prevalente secrezione acida (sialomucine) con anche cellule a secrezione mista (neutra e acida). Lo studio della espressione dei glicoconiugati con le lectine fa supporre l'esistenza di sottopopolazioni cellulari secernenti mucine differenti per zucchero coniugato. Non è stata verificata, peraltro, l'ipotesi che popolazioni cellulari diverse possano secernere mucine con più di uno zucchero coniugato. L'epidermide dei teleostei non è di norma cheratinizzata (Henrikson e Matoltsy, 1968; Zaccone, 1982. Whitear e Mittal, 1979), anche se alcuni autori (Aisa, 1959; Harder, 1964) hanno considerato cheratinizzate alcune strutture che compaiono nei maschi dei ciprinidi nel periodo riproduttivo (i c.d. bottoni nuziali). Le cellule malpighiane risultano comunque ricche di strutture filamentose ben note fin dai primi studi di microscopia elettronica sull'epidermide dei teleostei (Henrikson e Matoltsy, 1968). Nonostante diversi autori (Thompson et al., 1987; Smith e Wang, 1990) abbiano già tipizzato alcune cellule dei tessuti di alcuni teleostei, utilizzando metodiche immunoistochimiche con antisieri diretti contro diversi filamenti intermedi, non ci risulta che prove simili siano state eseguite sull'epidermide di *A. anguilla*, tantomeno utilizzando metodiche immunocitochimiche. Le metodiche immunocitochimiche consentono, infatti, una più precisa ed inequivocabile tipizzazione delle varie strutture cellulari. I filamenti intermedi sono strutture filamentose di peso intermedio tra i microfilamenti e le tubuline A e B dei microtubuli. Essi sono divisi in cinque classi: citocheratine, nelle cellule epiteliali; desmina, nelle cellule muscolari lisce, scheletriche e cardiache; vimentina, nelle cellule mesenchimali; filamenti gliali o proteine acide fibrillari gliali (GFAP), nelle cellule gliali e neurofilamenti, nelle cellule nervose (Lazarides, 1982). Il citoscheletro dei cheratinociti dei mammiferi è costituito da microfilamenti, microtubuli e da citocheratine (Ueki e Yaoita, 1989) oltre che da granuli cheratoialini che si accumulano nel corso del processo di cheratinizzazione cui vanno incontro nella loro necrobiosi. Nell'epidermide umana è descritta la positività per gli antisieri anticitocheratine, anti-tubuline, anti-actina. Nel nostro studio ci siamo per ora limitati ad utilizzare antisieri anti-citocheratine (anticorpo policlonale diretto contro le citocheratine di bovino) col proposito di utilizzare altre batterie di antisieri verso altri filamenti intermedi.

È interessante notare come le citocheratine mantengono uguale antigenicità in classi di vertebrati così distanti tra di loro. Davison (1981) ha infatti proposto la conservazione evolutiva dei filamenti intermedi nelle diverse classi dei vertebrati nonché di alcuni invertebrati. Questa costanza nella filogenesi è stata osservata anche a carico di proteine e glicoproteine desmosomiali (desmoplachine e desmocolline) (Suhrbier e Garrod, 1986). Degno di nota è la constatazione che in quest'ultimo caso le maggiori differenze tra classi sono a carico del residuo glucidico delle glicoproteine desmocolline. In esse tale residuo non esplica un'azione adesiva come precedentemente supposto, ma è implicato nei meccanismi di escrezione, perciò una variazione di tale porzione della molecola non apporta variazioni della funzionalità adesiva della molecola stessa. In natura sono molteplici gli esempi di strutture mantenutesi costanti, o quasi, nel corso dell'evoluzione ed il cui studio permette di tracciare alberi genealogici. Classico è l'esempio della emoglobina, della mioglobina, dei citocromi, degli istoni (Dickerson, 1972; Ghiretti Magaldi, 1984) molecole nelle quali anche piccole variazioni della sequenza, possono compromettere la funzione della stessa e quindi la sopravvivenza della cellula e dell'organismo (Grunstein, 1992). È quindi

ovvio che le modifiche che si possono avere a carico di molecole-chiave per la sopravvivenza di una cellula e/o organismo avverranno con preferenza in quelle porzioni della molecola non implicata con la funzione della stessa, pena la perdita di funzionalità più o meno marcata, più o meno compatibile con la vita. Thompson et al. (1987) hanno studiato l'espressione dei diversi filamenti intermedi utilizzando antisieri policlonali e monoclonali (antigeni di mammifero) in tessuti normali e tumorali di lucci *Esox lucius* L., fra i quali la cute. L'antisiero monoclonale anticitocheratine PKK1 ha marcato le cellule mucose, quello PKK3 le cellule malpighiane. Smith e Wang (1990) hanno utilizzato una batteria di antisieri, fra i quali quello anticitocheratine dello stesso tipo da noi utilizzato (policlonale Dako) per caratterizzare un tumore in *Lutjanus griseus*. Anche noi abbiamo notato la positività delle cellule mucose a livello citoplasmatico. Resta ancora da indagare la natura delle strutture a spirale tipiche delle cellule clavate di anguilla, poste nel citoplasma periferico di queste cellule, ed i rapporti delle stesse strutture con il resto del citoscheletro. Dall'esame dei dati in nostro possesso risulta una massiccia presenza di filamenti di citocheratina attorno al vacuolo centrale ed in minore misura nel citoplasma periferico e questo è probabilmente legato alla cinetica del vacuolo. La tipizzazione delle strutture spiraliformi, lo studio dei rapporti delle stesse e del vacuolo con il citoscheletro contribuirà certamente a definire la funzione di queste cellule nell'anguilla.

Alla luce di quanto esposto vanno valutati i risultati di immunoistochimica sulla membrana basale di *A. anguilla*. Non stupisce infatti la positività alla fibronectina che è una molecola filogeneticamente più antica e quindi più stabile (in senso evolutivo) delle componenti intrinseche laminina e, soprattutto, collageno IV°, ma stupisce la strana reattività a laminina: sempre negativa la membrana basale, positivi i vacuoli delle cellule clavate e positiva (si veda oltre) la zona amorfa pericistica (cisti da mixosporidi). La laminina, glicoproteina non collagena, gioca un ruolo importante nella giunzione dermo-epidermica, mediando l'adesione tra collageno IV° e le cellule basali, che possiedono recettori per la laminina. Essa presiede anche alla differenziazione cellulare ed alla morfogenesi tissutale. Nell'epidermide la laminina non è presente, anche se, come componente intrinseca di membrana basale, è sintetizzata dalle cellule epiteliali ed endoteliali (Foidant et al., 1980). Hashimoto et al. (1984); hanno descritto la presenza di laminina in cellule carcinomatose della vescica. Avendo utilizzato degli anticorpi policlonali diretti contro antigeni di membrana basale di mammifero non siamo in grado di affermare se la positività dei vacuoli esprima una cross-reazione o una reazione specifica alla laminina, soprattutto considerando l'assenza di reazione della membrana basale. Inoltre ci sfugge il ruolo che la laminina potrebbe svolgere nei vacuoli delle cellule clavate.

In riferimento al lisozima la distribuzione della positività richiama quanto descritto in *Pleuronectes platessa* da Munray e Fletcher (1976). Gli autori suppongono che il lisozima, fortemente cationico, venga accumulato nelle tasche delle squame, ricche in siti anionici, portato da leucociti e verrebbe escreto attraverso la membrana basale in condizioni stressanti.

Tegumento patologico. In riferimento al caso n. 1 si possono fare considerazioni di ordine patogenetico ed istopatologico. Si tratta di un caso di mixidiosi cutanea sostenuta da protozoi del genere *Myxidium*. In Italia Ghittino (1985) riporta la note-

vole incidenza di *Myxidium giardi*, così alta da far sospettare una indagine parassitologica mal condotta allorché non venga evidenziato in qualsiasi anguilla dovesse essere sottoposta a questo genere di esame. L'assenza, perlomeno nelle spore nelle sezioni istologiche, di striature non è un dato a favore possa trattarsi di *Myxidium giardi*, ma non avendo condotto esami parassitologici, ovvero non avendo osservato le spore a fresco e, quindi, non avendole classificate, non siamo in grado di determinare la specie del mixidio in esame.

Rari sono i casi di mixidiosi cutanea, soprattutto nelle forme primitive, ovvero in assenza delle classiche localizzazioni parassitarie branchiali e renali. Copland (1981, 1983) ritiene sia poco probabile una via di infezione transcutanea, quindi alternativa a quella classica per via digerente, ma non porta esaurienti spiegazioni che possano giustificare una localizzazione esclusivamente cutanea, ovvero di come il parassita by-passi gli organi d'elezione. Anche volendo considerare cisti parassitarie primarie, nei tessuti d'elezione, e secondarie, in altri tessuti, non si riesce a spiegare i casi descritti in letteratura ed il caso in esame, se non ammettendo l'ipotesi della infezione transcutanea. Inoltre abbiamo osservato spore (forme infettanti) di mixidi incuneate in soluzioni di continuo della cute. Esse possono sì rappresentare artefatti legati all'effetto bordo ed alla fase di liberazione delle spore nell'ambiente esterno ma anche fasi di infezione transcutanea. È fuori di dubbio che solo sperimentalmente il quesito potrà essere sciolto.

Di maggior interesse, e forse più consone allo spirito di questo lavoro, sono le speculazioni da farsi sui rapporti ospite-parassita. È interessante notare come una reazione istologicamente evidente si instauri solo allorché la ciste ha raggiunto la maturità e, verosimilmente, solo allorché il rapporto di tolleranza ospite-parassita va incrinandosi. Dykowa e Lom (1978), studiando la reazione ad un altro myxosporidio del genere *Henneguya*, hanno sottolineato il ruolo della temperatura nell'entità della reazione di tipo granulomatoso che si scatena allorché la ciste giunge a maturazione. Interessante è anche l'osservazione di una zona amorfa positiva all'antisiero anti-lamina che circoscrive l'ectoplasma dello sporoblasto del parassita. Si potrebbe dubitare che possa trattarsi di una cross reazione, tuttavia, nel caso fosse confermato si tratti di lamina, rappresenterebbe un'aspetto particolare del rapporto ospite parassita. Inoltre la laminina è prodotta dalle cellule epiteliali ed endoteliali e nel caso in esame la ciste è perifericamente limitata da cellule fibroblastiche. Se ne potrebbe dedurre una origine endoteliale, per metaplasia, delle cellule fibroblastiche stesse. La eventuale derivazione endoteliale potrebbe rendere conto di una embolizzazione del parassita nel circolo cutaneo e sarebbe in linea con quanto affermato dalla maggior parte degli autori. Inoltre le tasche delle squame sono riccamente vascolarizzate e ciò renderebbe conto della distribuzione cistica prevalentemente in queste sedi.

Se la reazione che compare è tardiva, precoci e più marcati sono gli aspetti distrofici sui tessuti limitrofi esercitati dalla ciste in crescita. Le squame presentano infatti fenomeni di riassorbimento legati alla pressione cui sono soggette ad opera delle cisti. Di maggior interesse e portata sono i fenomeni distrofici a carico della mucosa epidermica. Le modifiche cui tale struttura va incontro rende edotti delle funzioni delle varie cellule.

In riferimento al caso n. 2, il rilievo di forme larvali in sede diversa dalla vescica natatoria è stato già descritto. Van Banning e Haenen (1990) descrivono, infatti, delle

forme larvali (L1 e L3), in parte morte ed incapsulate, nella muscolatura laterale di anguilla, e descrivono delle fistole (loro usano il colorito e fantasioso termine di «tunnels»!) in diversi tessuti. Ne concludono che lo stadio infestante di anguillicola, la L3, ingerita con il copepode ospite intermedio, perfora il tubo gastro-enterico, andando a localizzarsi nell'organo di elezione migrando attraverso il peritoneo. Le forme trovate nelle sedi atipiche deriverebbero da migrazioni aberranti.

Noi non abbiamo osservato nei diversi tessuti dell'anguilla in esame alcuna fistola — eccetto che nella vescica natatoria —, o ciò che ne dovrebbe derivare nel tempo, ad eccezione, forse, di una reazione granulomatosa macrofagica nella propria gastrica.

A nostro parere il fatto che le forme larvali si trovino in tessuti ben vascolarizzati, quali il muscolo rosso, l'ipoderma, il derma lasso e compatto, nonché il fegato (che non mostra i segni di una periepatite e quindi di migrazioni attraverso la glissoniana) o, comunque, in prossimità o dentro vasi sanguigni, fa pensare, piuttosto, ad una diffusione ematogena del parassita a partire dal tubo gastro-enterico (analogamente a quanto avverrebbe nei mammiferi con gli ascaridi e gli strongili broncopolmonari) o, in alternativa, di uno specifico tropismo del parassita per i tessuti ben vascolarizzati diversi dalla vescica natatoria. Il rilievo da parte di Grisez (1988) di ospiti paratenici e, quindi, di ulteriori vie di infestione, potrebbero rendere conto di questo fenomeno, in analogia a quanto avviene nei mammiferi per le forme da «larva migrans visceralis» in caso di ascaridiosi. Nel suino, oltre ad aversi la localizzazione intestinale, si repertano, infatti, nei diversi tessuti corporei delle larve come accade negli ospiti paratenici (Lindquist, 1975). Il fatto che le larve vive non inneschino alcun tipo di reazione da parte dell'ospite, può avere significato adattativo, al fine di meglio permettere al parassita di chiudere il ciclo biologico.

Inoltre se avvenisse una tale migrazione il peritoneo dovrebbe mostrare una qualche sofferenza od i suoi esiti — nella strongilosi equina da *Strongilus equinus* il parassita compie una migrazione transperitoneale e penetra nel fegato attraverso la glissoniana (Soulsby, 1968). Ne esita, però, una caratteristica lesione conosciuta con il nome di calicosi nodulare — e la muscolatura maggiormente coinvolta dovrebbe essere quella bianca poiché immediatamente a ridosso del peritoneo. Si vuole infatti sottolineare che delle larve sono state osservate anche nel tegumento e nella muscoltura della regione caudale, lontano, quindi, dalla cavità peritoneale e fuori dalla portata di una eventuale migrazione peritoneale.

Dall'insieme di tutti i dati esposti risulta poco probabile si possa avere una migrazione transperitoneale o, comunque, è necessario rivedere alle localizzazioni extra vescicali come a forme diverse da «migrazioni aberranti», soprattutto in relazione alla presenza di ospiti paratenici.

Il caso n. 3, tipico caso di peste rossa, ovvero forma clinica di setticemia che comprende diverse entità nosologiche, quali vibriosi, aeromonosi, pseudomonosi, è un tipico esempio di come il tegumento possa essere secondariamente coinvolto in maniera alquanto grave, compromettendo seriamente l'omeostasi dell'«organismo pesce». Infatti, quantunque il tegumento possa essere la porta di ingresso dei diversi batteri causa della forma citata, questo è, di solito, secondariamente interessato. La tipica lesione emorragico-necrotizzante, erosiva, fino all'esulcerazione, è causata, infatti, dall'azione distrofizzante, necrotizzante delle tossine, prodotte dai batteri proliferanti nel derma sottostante (Roberts, 1989) o, probabilmente, escrete attraverso il tegumento.

Si tratta di una classica forma esantematica, ed alcuni autori (Andre et al., 1972) hanno sottolineato la somiglianza istopatologica con l'eritema multiforme dei mammiferi. In patologia umana sono stati dimostrati dei depositi di C3 e di Ig M a livello di membrana basale e nello spessore della parete dei vasi sanguigni superficiali dermici. Sia in medicina umana che veterinaria si è notata l'associazione di questa forma morbosa con infezioni, trattamenti con antibiotici, chemioterapici, antielmintici, neoplasie ed è molto probabile l'ipotesi possa trattarsi di una forma di ipersensibilità (Muller et al., 1989).

Sarebbe alquanto interessante verificare con metodiche immunoistochimiche se anche nei pesci possa essere implicato un fenomeno di ipersensibilità innescato dalle tossine batteriche.

La lesione iniziale osservata consiste nella degenerazione idropica delle cellule superficiali dell'epidermide sotto l'azione delle tossine batteriche (Roberts, 1989). Queste cellule, a contatto con un ambiente ipertonico od ipotonico (come nell'anguilla in acque interne) sono le prime a risentire di un insulto tossico. Venuta meno la barriera osmotica garantita dall'integrità delle cellule epiteliali superficiali, si ha un coinvolgimento degli strati sottostanti con l'esposizione finale del derma.

CONCLUSIONI

Dai dati derivati dall'osservazione del tegumento normale e patologico di *A. anguilla* ne è risultato il seguente modello strutturale.

L'epidermide, la «mucosa epidermica» è fondamentalmente costituita da un reticolo di cellule malpighiane, strettamente adese tra sè ad opera di numerosi desmosomi ed interdigitazioni ad incastro, in rapporto col derma sottostante, tramite la membrana basale e le cellule basali, e con l'ambiente esterno, tramite le cellule epiteliali superficiali ed i secreti loro e delle cellule mucose. Il citoscheletro di queste cellule è ricco di filamenti intermedi di citocheratine. Tale reticolo è «dinamico». Dinamico poiché le mitosi compaiono a qualsiasi livello, non potendosi distinguere uno strato germinativo, e dinamico poiché al suo interno si muoverebbero le cellule mucose, che, partendo dallo strato soprabasale, giungerebbero fino in superficie a scaricare il loro secreto.

Questa mobilità è sottolineata dalla assenza, o quasi, di rapporti tra cellule malpighiane e cellule mucose. Il rapporto tra cellule malpighiane e cellule clavate sembra diverso, più intimo, pur non raggiungendo i livelli che si osservano tra cellule malpighiane. Sembrerebbe plausibile una funzione di sostegno di queste cellule, delle quali resta da chiarire il ricambio.

L'equilibrio di questo «reticolo dinamico» dipende dai rapporti con l'ambiente esterno, mediati dalla c.d. cuticola, e con l'ambiente interno, mediati dalla membrana basale.

Un insulto proveniente dall'esterno esplica la sua patogenicità, fondamentalmente, alterando la barriera osmotica dell'epidermide; mentre un insulto agente dal basso esplica la sua azione distrofizzando alle radici la complessa impalcatura di cui sopra, minandone, in maggiore misura, le capacità rigenerative. La membrana basale può fungere da termometro di tale sofferenza sia in un senso che nell'altro, deviando dal perfetto equilibrio instauratosi tra epidermide e derma.

In conclusione tale reticolo è dinamico poiché modula dinamicamente le popolazioni cellulari che lo costituiscono in ragione dei diversi stimoli che riceve.

Oggi la scienza è sempre più alla ricerca di modelli sperimentali per la comprensione dei più disparati fenomeni biologici. Speriamo, con il presente studio, di aver sufficientemente incuriosito il patologo sperimentale verso una più attenta valutazione della patologia ittica, in senso lato, e per quel complesso organo che è il tegumento, nella fattispecie.

Ci ripromettiamo di approfondire, con adeguate metodiche immunocitochimiche, alcuni aspetti purtroppo solo sfiorati colla presente ricerca, per meglio comprendere i complessi rapporti tra ambiente, inteso nella più vasta accezione del termine, ed organismo, nei quali si sono plasmati i diversi tessuti ed organi.

Tabella 1 - Lectine nell'Istochimica della mucosa epidermica di *Anguilla Anguilla* L.

DBA *a	PNA	WGA	PSA	PHA	LCH	BS-1	SJA	
Cellule mucose	+ + + + + + *1	+ *4	+ + + *4	—	—	—	+ + + *5	—
Cellule clavate	+ − *2	+ −	+ −	+	+ +	+	+	—
Cellule basali	—	—	—	—	—	—	—	—
Cellule Superf.	+ *3	+ + *3	+ + *3	+ +	+ +	+	+ *3	—

Note:
*a = Il prolungamento della digestione triptica da 10 a 15 fino a 30 minuti fa permanere solo la reattività delle cellule mucose;
*1 = In alcune cellule mucose la positività non è uniforme. Le differenze di positività sono indipendenti dal livello (sviluppo) della cellula.
*2 = Solo alcune.
*3 = Plasmalemma ed interstizio.
*4 = Il muco è meno «polimorfo» nella reattività rispetto a DBA.
*5 = C'è maggiore uniformità nella distribuzione.
Zuccheri inibitori per ogni lectina:
DBA = α-D-galNAc.; PNA = β-D-gal/(1-3)-D-galNAc.; WGA = $(D\text{-}glcNAc)_2$, NeuNAc.; PSA = α-D-man.; PHA-E = Oligosaccaride. LCH = α-D-man.; BS-1 = α-D-gal, α-D-galNAc; SJA = β-D-galNAc.

Tabella 2 - Valori medi del numero delle cellule mucose nella mucosa epidermica di *Anguilla anguilla* in condizioni normali e patologiche

Numero medio sopra ciste	=	8.27 ± 4.51
Numero medio a fianco ciste	=	13.73 ± 7.68
Numero medio tegumento normale del pesce parassitato	=	26.27 ± 7.99
Numero medio tegumento normale del pesce di controllo	=	31.91 ± 14.88

Si nota una diminuzione delle cellule mucose sopra la ciste (con un aumento relativo di cellule clavate) ed una diminuzione contemporanea della deviazione standard.
La variabilità del numero delle cellule mucose nella condizione patologica in esame è quindi minore rispetto agli altri casi.
Sono stati presi in esame n. 11 campi microscopici presi a caso di n. 11 vetrini diversi appartenenti alle 4 categorie indicate.

Tabella 3 - Risultati istochimici (Lectine) sul muscolo parassitato

	LCH	UEA I	PWM	DBA	WGA	Con A	PNA
Parassita (1)	—	—	—	—	±	+	+
Muscolo (2)	—	—	—	—	—	±	—

LCH = α-D-man, UEA I = α-L-fuc, PWM = (D-glNAc)3,
DBA = α-D-galNAc, WGA = (D-glcNAc)2, Con A = α-D-man, α-D-glc,
PNA = β-D-gal(1-3)-D-galNAc
(1) = Non è nell'interesse di questo studio la determinazione delle singole strutture parassitarie implicate nella reazione istochimica.
(2) = Fibre rosse.

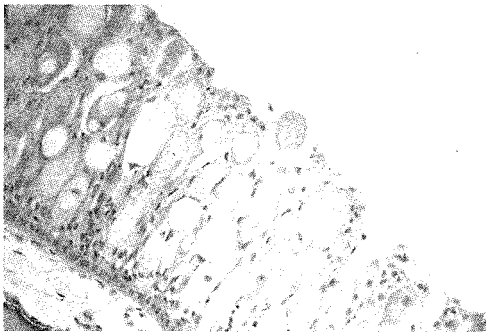

Microftgr. 1 - *Anguilla anguilla*. Mucosa epidermica. E&E. 118X. Una cellula clavata degenerata fuoriesce da una soluzione di continuo dello strato epiteliale.



Microftgr. 2 - *Anguilla anguilla*. Mucosa epidermica. Tricromica di Masson. 118X. Una cellula clavata degenerata colorata in maniera caratteristica dalla tricromica.

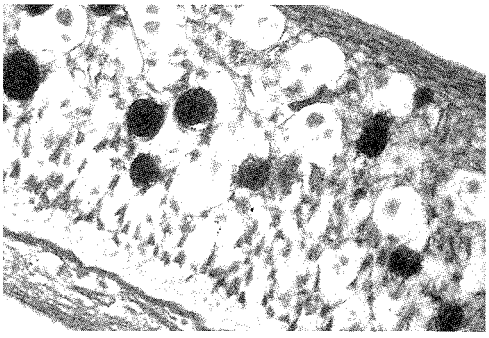

Microftgr. 3 - *Anguilla anguilla*. Mucosa epidermica. Alcian pH 2.5-PAS 118X. Peculiare reattività delle cellule mucose e malpighiane.

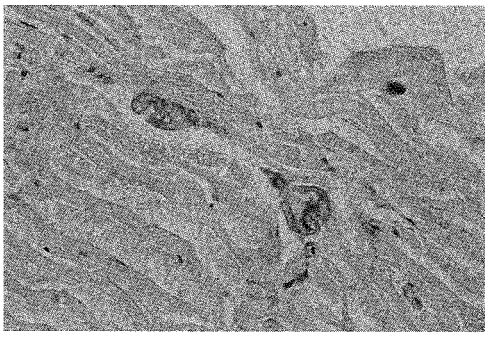

Microftgr. 4 - *Anguilla anguilla*. Derma compatto. Lectina LCA. 118X. Larva parassitaria sezionata obliquamente tra i fasci collageni.



Microftgr. 5 - *Anguilla anguilla.* Tegumento. Evidenziazione immunoistochimica della laminina. 70X. Sotto la tasca della squama è presente una ciste parassitaria, delimitata da uno strato amorfo positivo per laminina.

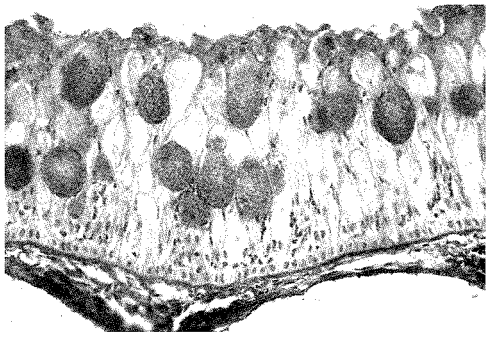

Microftgr. 6 - *Anguilla anguilla.* Mucosa epidermica. Lectina WGA. 118X. Positività delle cellule mucose e di quelle epiteliali superficiali.

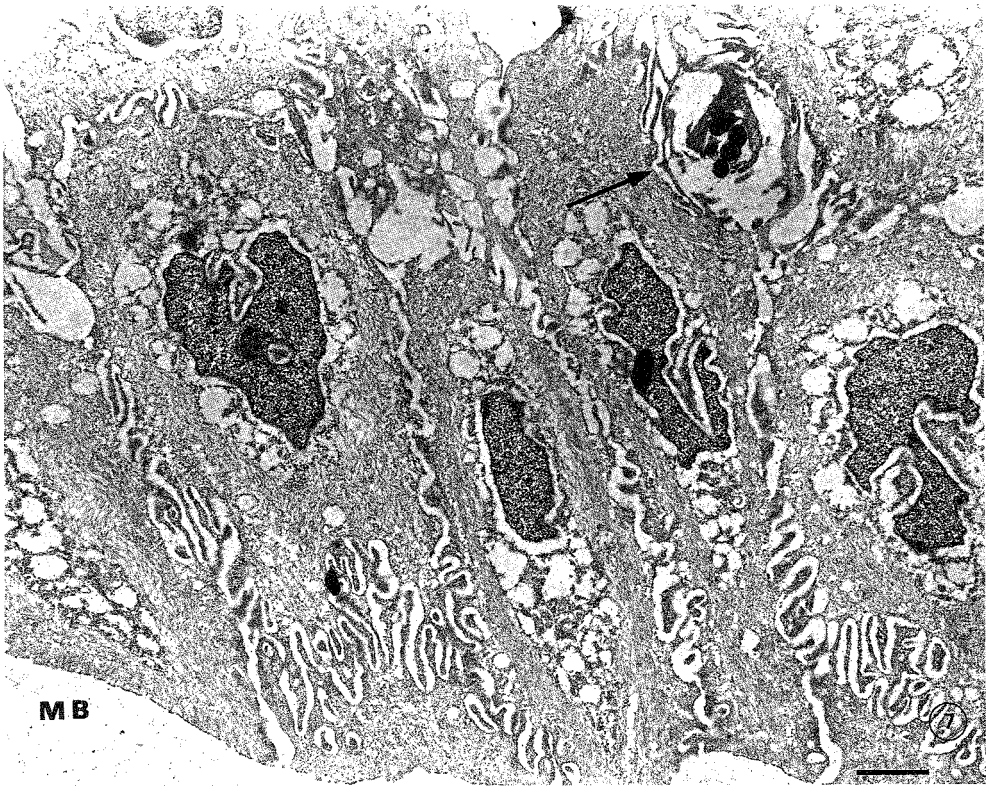

Figura 7 - Mucosa epidermica normale. Strato basale. TEM. Cellule malpighiane poggianti sulla membrana basale (MB), contenenti numerosi filamenti. Tra due cellule si osserva un melanoforo con prolungamenti citoplasmatici dendritici (freccia). Byoacryl. Bar = 2 micron.

Figura 8 - Mucosa epidermica normale. Strato intermedio. TEM. Due cellule malpighiane (M) in rapporto mediante interdigitazioni della membrana citoplasmatica e numerosi desmosomi (freccia). Questi non sono presenti tra cellule malpighiane e cellula clavata (C), nella quale si osservano le caratteristiche strutture spiraliformi (asterisco). Bar = 0.48 micron.

Figura 9 - Mucosa epidermica normale. TEM. Desmosomi tra due cellule malpighiane. Notare la disposizione sub-plasmalemmale dei tonofilamenti. bar = 0.19 micron.

Figura 10 - Mucosa epidermica normale. TEM. Oro colloidale coniugato con Proteina A. Notevole marcatura per le citocheratine dei tonofilamenti di una cellula malpighiana. Bar = 0.19 micron.

Figura 11 - Mucosa epidermica normale. TEM. Oro colloidale coniugato con Proteina A. Lamina densa della membrana basale (asterisco) appare marcata con l'anticorpo anti-lisozima, mentre la lamina rara rimane pressoché negativa (freccia). Bar = 0.37 micron.

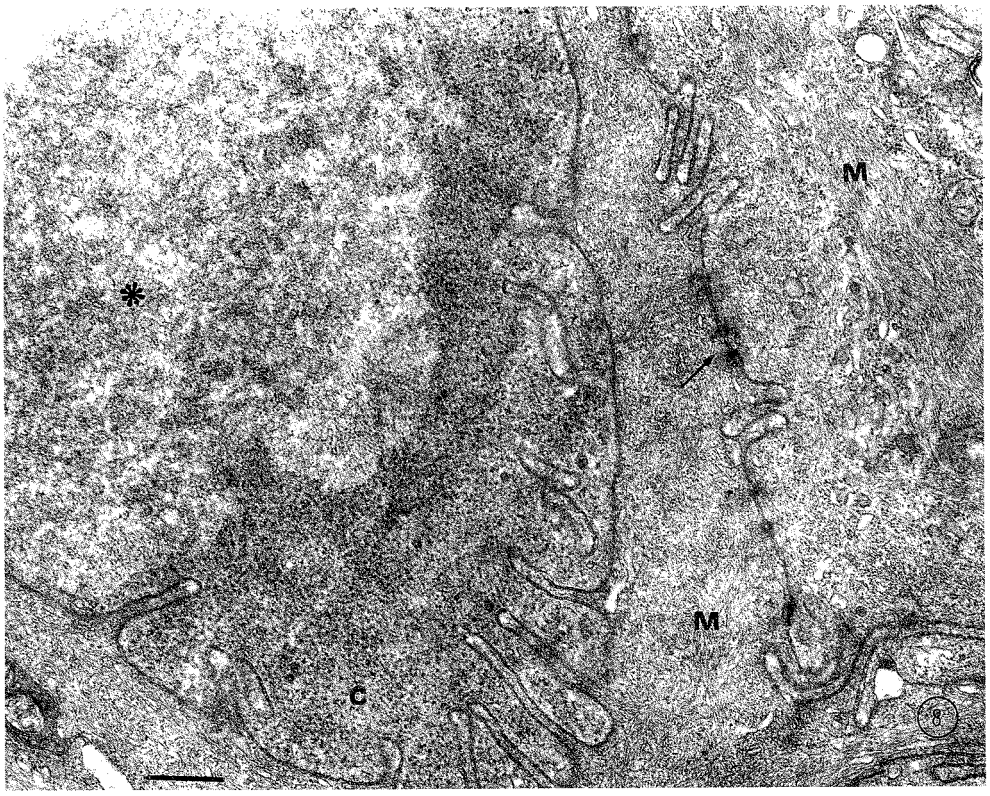

Fig. 8

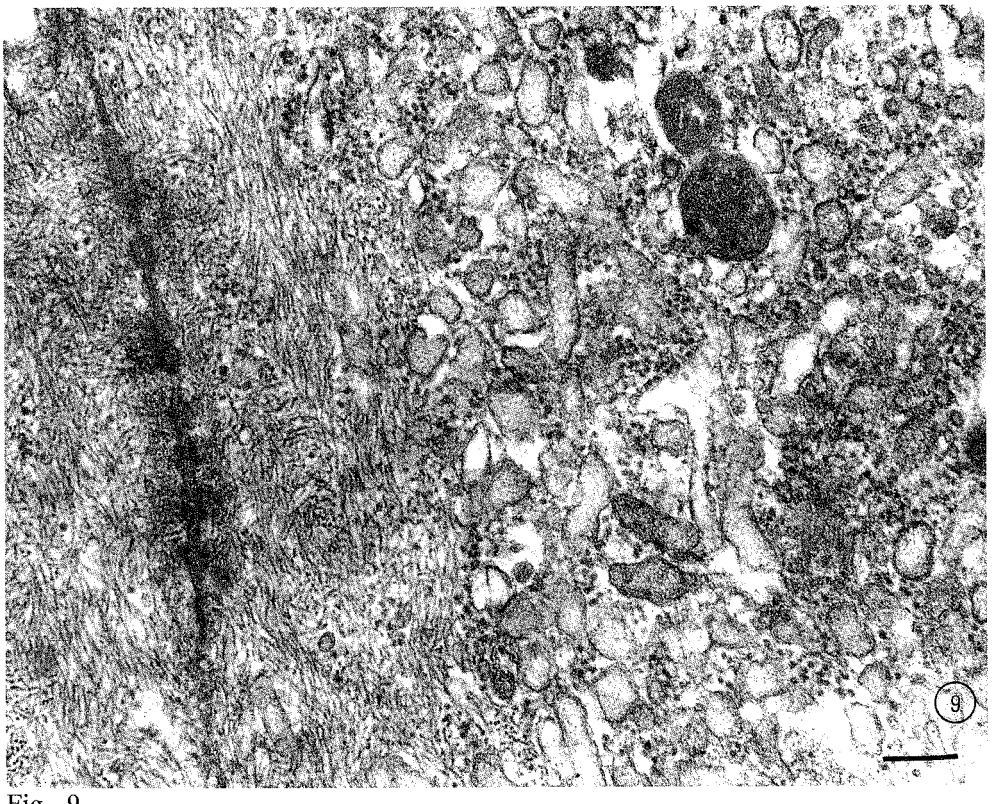

Fig. 9

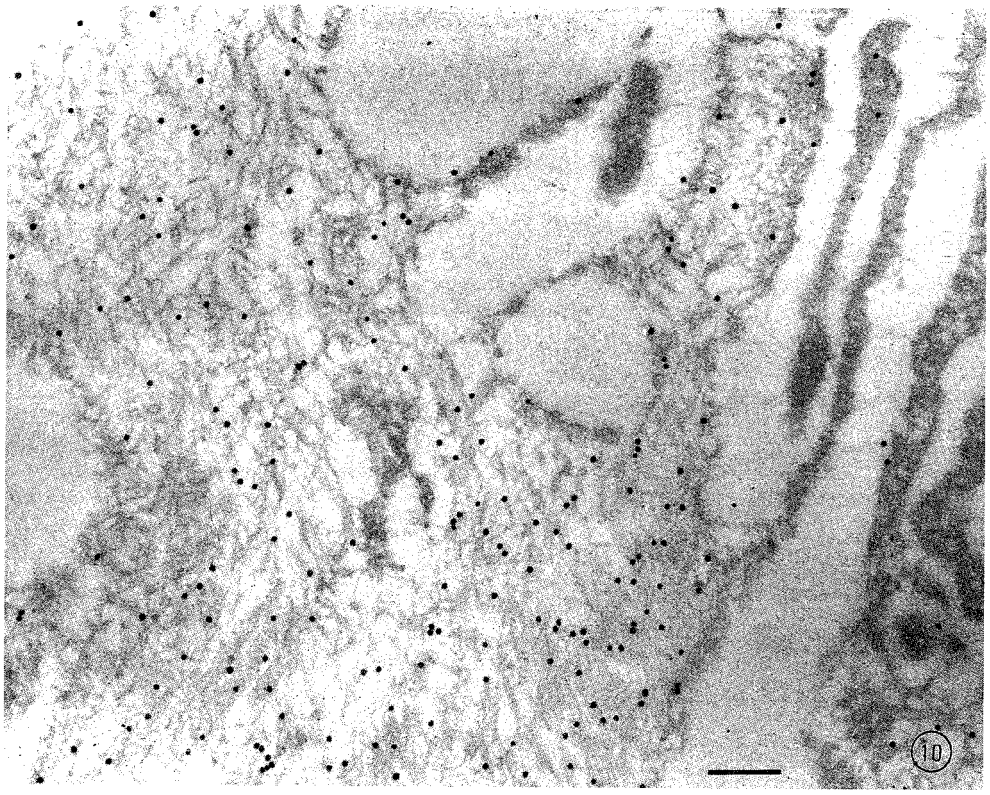

Fig. 10

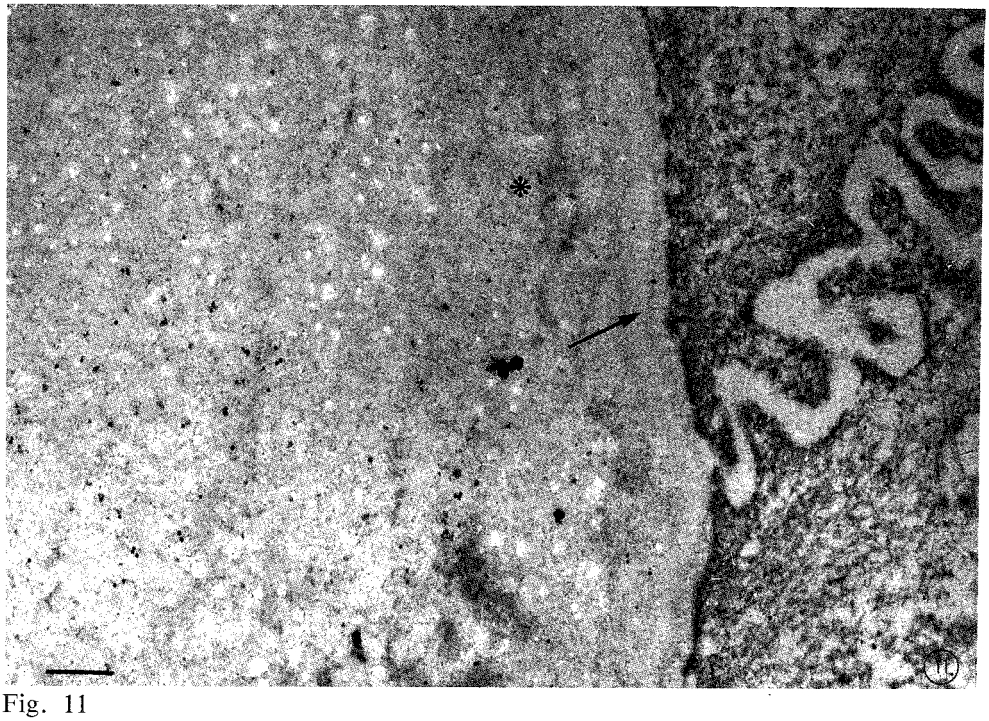

Fig. 11

BIBLIOGRAFIA

1) AISA (1959) citato da Henrikson R.C. e Matoltsy A.G. (1968).
2) ANDRE P.G., CONROY D.A., MCGREGOR D., ROBERTS R.J., YOUNG H. (1972). *Acute haemorragic septicaemia in captive european eels (*Anguilla vulgaris*): a clinical and pathological study.* Vet. Rec., 90: 726-729.
3) AUST S. (1936-37) citata da Bolognani Fantin A.M. e Bolognani L. (1964).
4) BIAVATI S. e MANERA M. (1991). *Biotinylated lectins as desmosomes markers in bovine normal and pathological tongues. Proceedings of the XXIV National Congress of the Italian Society of Histochemistry.* Siena Special issue. Bas. Applied Histoch.: 19.
5) BOLOGNANI FANTIN A.M. e BOLOGNANI L. (1964). *Contributo alla conoscenza della mucinogenesi cutanea di* Anguilla vulgaris F. Monit. Zool. It., 72: 232-242.
6) BREMER H. (1972). *Einige Untersuchungen zur Histochemie der Sezernierenden Elemente der Teleostier-Epidermis.* Acta Histoch., 43, 28:28-40.
7) COPLAND J.W. (1981). *The occurrence and distribution of Myxidium giardi* Cepede, 1906 in wild and cultured European eels, Anguilla anguilla L., in England. J. Fish Dis., 4: 231-242.
8) COPLAND J.W. (1983). *The pathology of* Myxidium giardi *Cepede, 1906 infections in wild and cultured eels,* Anguilla anguilla L. J. Fish. Dis., 6: 451-460.
9) DAVISON (1981) citato da Thompson J.S. et al. (1987).
10) DE CHARLEROY D., GRISEZ L., THOMAS K., BELPAIRE C., OLLEVIER F. (1990). *The life cycle of* Anguillicola crassus. Dis. aquat. Org., 8:77-84.
11) DICKERSON R.E. (1972). *Struttura e storia di un'antica proteina.* In: Gli albori della vita. Dalle macromolecole alle prime cellule. A cura di Alessandro Minelli. Letture da Le Scienze, edizione italiana di Scientific American. Milano. Le Scienze S.p.A. editore: 74-86.
12) DI LORETO C., DE NICTOLIS M., STRAMAZZOTTI D., BELTRAMI C.A. (1987). *Different binding to squamous and columnar epithelium of the uterine cervix as a marker of epithelial differentiation.* Bas. Appl. Histochem., 31: 143-152.
13) DYKOWVA I.E. E LOM J. (1978). *Histopathological changes in fish gills infected with myxosporidian parasites of the genus Henneguya.* J. Fish Biol., 12: 197-202.
14) FOIDANT ET AL. (1980) citati da Ueki H. e Yaoita H. (1989).
15) GHIRETTI MAGALDI A. (1984). *L'evoluzione delle proteine.* In: Gli albori della vita. Dalle macromolecole alle prime cellule. A cura di Alessandro Minelli. Letture da Le Scienze, edizione italiana di Scientific American. Milano. Le Scienze S.p.A. editore: 65-73.
16) GHITTINO P. ET AL. (1974) citati da Ghittino P. (1985).
17) GHITTINO P. (1985). *Tecnologia e Patologia in Acquacoltura.* Vol. II°. Torino. Tipografia Emilio Bono.
18) GRISEZ (1988) citato da De Charleroy D. et al. (1990).
19) GRUNSTEIN M. (1992). *Gli istoni come regolatori di geni.* Le Scienze, edizione italiana di Scientific American, 292: 36-44.
20) HARDER (1964) citato da Henrikson R.C. e Matoltsy A.G. (1968).
21) HASHIMOTO ET AL. (1984) citati da Ueki H. e Yaoita H. (1989).
22) HENRIKSON R.C. e MATOLTSY A.G. (1968). *The fine structure of teleost epidermis. I. Introduction and filament-containing cells. II. Mucous cells. III. Club cells and other cell types.* J. ultrastructure research, 21: 194-232.
23) INGRAM G.A. (1980). *Substances involved in the natural resistance of fish infection. A review.* J. Fish Biol., 16: 23-60.
24) LAZARIDES (1982) citato da Thompson J.S. et al. (1987).
25) LEONARD J.B. e SUMMERS R.G. (1976). *The ultrastructure of the integument of the american Eel,* Anguilla rostrata. Cell Tiss. Res., 171: 1-30.

26) LINDQUIST W.D. (1975). *Nematodes, Acanthocephalids, Trematodes, and Cestodes.* In: Disease of Swine. Edited by Dunne and Leman. Ames, Iowa: The Iowa State University Press: 780-815.

27) MANERA M. (1992). *Il tegumento di* Anguilla anguilla *L. in condizioni normali e patologiche. Contributo sperimentale.* Tesi di laurea in Medicina Veterinaria. Relatore chiar.mo prof. Sergio Biavati. Università degli Studi di Bologna.

28) MULLER G.H., KIRK D.W., SCOTT D.W. (1989). *Small Animal Dermatology.* Philadelphia. W.B. Saunders Company.

29) MUNRAY C.K. e FLETCHER T.C. (1976). *The immunohistochemical localisation of lysozime in plaice (*Pleuronectes platessa *L.) tissues.* J. Fish Biol., 9: 329-334.

30) ROBERTS R.J. (1989). *Fish Pathology.* London. Baillere Tindall.

31) ROMANINI M.G. (1954-A). *Caratteristiche istochimiche dei desmosomi dell'epitelio buccale.* Biologica latina. VII: 243-248.

32) ROMANINI M.G. (1954-B). *Caratteristiche istochimiche dei desmosomi cutanei dei vertebrati.* Archivio Italiano di Anatomia ed Embriologia. LIX: 201:223.

33) ROTH J. (1984). *the protein A-gold technique for antigen localisation in tissue sections by light and electron microscopy.* In: Immunolabelling for electron microscopy. Edited by Polak J.M. and Varndell I.M. Amsterdam. Elsevier science publishers B.V.: 113-121.

34) SAGLIO PH., ESCAFFRE A.M. e BLANC J.M. (1988). *Structural characteristics of the epidermal mucosa in yellow and silver European Eel, anguilla anguilla* (L.). J. Fish Biol., 32: 505-514.

35) SAKAMOTO F., HACHISUKA H., NOMURA H., SASAI Y. (1988). *Abnormal binding of lectin to the epidermal cell membranes in the skin of epidermolysis bullosa simplex.* Acta Histochem., 84: 93-99.

36) SCALA C., CENACCHI G., FERRARI C., PASQUINELLI G., PREDA P., MANARA G.C. (1992). *A new acrylic resin formulation: auseful tool for histological, ultrastructural, and immunocytochemical investigations.* J. Histoch. Cytoch., 40, 11: 1799-1804.

37) SMITH A.C. e WANG T.Y. (1990). *A large tumour from the Gray Snapper,* Lutjanus griseus *(L.).* J. Fish Dis., 13: 311-316.

38) SOULSBY E.J.L. (1968). *Helminths, Arthropods & Protozoa of Domesticated Animals (Sixth Edition of Moennig's Veterinary Helminthology & Entomology).* London. Bailliere Tindall and Cassell.

39) SUHRBIER A. e GARROD D. (1986). *An investigation of the molecular components of desmosomes in epithelial cells of five vertebrates.* J. Cell Sci., 81: 223-242.

40) THOMPSON J.S., VIRTANEN I., LEHTO V.P. (1987). *Intermediate filaments in normal tissues and lymphomas of northern Pike, Esox lucius* L., from the Aland islands of Finland. J. Comp. Path., 97: 257-266.

41) UEKI H. e YAOITA H. (1989). *A colour atlas of Dermato-immunohistocytology.* London. Wolfe Medical Publications ltd.

42) VAN BANNING P. e HAENEN O.L.M. (1990). *Effects of the swimbladder nematode* Anguillicola crassus *in wild and farmed eel,* Anguilla anguilla. *In Pathology of Marine Science.* Proc. 3. Int. Coll. on Path. in Marine Aquaculture, Gloucester Point, Virginia, 1988. London Academic Press.

43) WHITEAR M. e MITTAL A.K. (1979) citati da Whitear M. e Mittal A.K. (1984).

44) WHITEAR M. e MITTAL A.K. (1984). *Surface secretions of the skin of* Blennius (Lipophrys) pholis *L.* J. Fish Biol., 25: 317-331.

45) YAMADA K. e YOKOTE M. (1975). *Morphochemical analysis of mucosubstances in some epithelial tissues of the eel (*Anguilla japonica*).* Histochemistry, 43: 161-172.

46) ZACCONE G. (1982). *Histochemical studies of some hydrolytic and oxidative enzimes in the skin epidermis of the clingfish* Lepadogaster candollei. *Risso (Gobiesociformes, Pisces).* Bas. Appl. Histochem., 26: 199-207.

47) Zaccone G., Fasulo S., Lo Cascio P., Licata A., Airis L. (1987). *Occurance of Gastrin-releasing peptide-like and Bombesin-like immunoreactivies in the epidermal sacciform gland cells of the clingfish* Lepadogaster candollei. Bas Appl. Histochem., 31: 455-464.

M.G. CANESE[1], F. VALENZA[1], R. GUASCO[2], F. GUARDA[1]

DUE RARE FORME DI TUMORE DI TIPO ISTIOCITARIO NEL CANE CONTRIBUTO CASISTICO

[1] Università degli Studi di Torino - Dipartimento di Patologia Animale - Via Nizza, 52 - 10126 Torino
[2] Veterinario libero professionista

RIASSUNTO

Gli Autori segnalano due rari casi di neoplasia di tipo istiocitario. Un caso di Istiocitosi maligna in una cagna Bernese di circa 6-7 anni. La diagnosi in questo caso è stata effettuata su prelievo citologico, analizzato in microscopia ottica ed elettronica. Il secondo caso è un fibroistiocitoma maligno primario della milza, riscontrato durante la necroscopia di un cane cocker maschio di 13 anni cardiopatico, sottoposto ad eutanasia, per il peggioramento delle condizioni generali. La diagnosi è stata effettuata con metodo citologico, istologico, immunoistochimico con anticorpi anti vimentina, desmina, lisozima, actina, citocheratine e con metodo ultrastrutturale.

Parole chiave: istiocitosi maligna, fibroistiocitoma maligno, milza, cane.

TWO RARE CASES OF HISTIOCYTIC TUMOUR IN THE DOG

SUMMARY

The AA. point out two rare cases of histiocytic tumor. A case of malignant histiocytosis found in a female Bernese dog aged 6-7 years. In this case the diagnosis was performed by means of cytological fine needle aspiration biopsy, analized by optic and electronic microscope.

The second case is a primary malignant fibrous histiocytoma of the spleen, found during the necropsy of a cardiopatic male cocker spaniel, euthanized because of poor general conditions. The diagnosis was performed using cytology, histology, immunohistochemistry with antibodies anti vimentin, desmin, lisozyme, actin, cytokeratin and electron microscopy.

Key words: malignant histiocytosis, malignant fibrous histiocytoma, spleen, dog.

Si conoscono vari tumori di origine istiocitaria che possono colpire il cane: l'istiocitoma, l'istiocitoma atipico, l'istiocitosi maligna e il fibroistiocitoma (1, 2).

La forma più comune è il così detto istiocitoma cutaneo del cane. È una proliferazione benigna, riscontrata quasi esclusivamente in questa specie che, malgrado

la rapida crescita e un discreto numero di mitosi, si risolve spontaneamente in buona parte dei casi. Colpisce per lo più l'animale giovane e dà origine solitamente ad un unico nodulo, fisso, ben circoscritto, localizzato più frequentemente alla testa (1, 2). In fase di risoluzione è difficilmente distinguibile da un processo infiammatorio. Per questo aspetto e per il comportamento biologico della lesione, non tutti gli autori sono concordi nel ritenere l'istiocitoma cutaneo del cane una forma neoplastica (1).

L'istiocitoma atipico si presenta generalmente come massa cutanea unica, raramente multipla. Può colpire anche la mucosa della bocca ed occasionalmente quella del canale anale (1). È un'entità patologica da definire ulteriormente sul piano istogenetico (1, 3), anche se l'opinione più corrente tende a considerare questa forma proliferativa di derivazione istiocitaria (1). Per molti aspetti è simile all'istiocitoma cutaneo del cane, ma se ne differenzia per una maggiore omogeneità cellulare e per la scarsità dell'infiltrato infiammatorio: infatti, mancano i linfociti e la necrosi, propri della forma precedentemente segnalata, mentre possono essere presenti scarsi neutrofili ed eosinofili. L'aspetto citologico più importante per la differenziazione dell'istiocitoma atipico dall'istiocitoma cutaneo è la presenza, nel primo, di cellule con nucleo gigante rotondo o lobulato e più raramente con 2 o più nuclei. Le cellule così dette giganti di questa lesione non hanno la tipica plurinucleazione di quelle del fibroistiocitoma, con le quali non possono essere confuse. Questo tumore raramente recidiva dopo l'asportazione e non sono riportati in letteratura casi che abbiano dato metastasi.

L'istiocitosi maligna è una forma neoplastica rara, che colpisce quasi esclusivamente il cane Bernese o i suoi incroci e più frequentemente il sesso maschile. Si conoscono due forme: quella sistemica e quella cutanea. Quest'ultima è ancora più rara e l'aspetto clinico più appariscente è la presenza di noduli distribuiti per tutto il corpo. Nella forma sistemica sono colpiti diversi organi, in particolare: polmone, fegato, milza, midollo osseo, linfonodi, cervello, mentre l'espressione cutanea può o no essere presente. La malattia ha evoluzione rapida e molto sfavorevole (2).

Il fibroistiocitoma è un tumore dall'istogenesi discussa; probabilmente deriva da una cellula mesenchimale pluripotente che si differenzia in cellule di tipo istiocitario, cellule giganti plurinucleate e fibroblasti. Sono riportate in letteratura forme benigne e forme maligne (1,2). Il fibroistiocitoma maligno cutaneo si manifesta come nodulo unico, più frequentemente localizzato a livello degli arti e del collo, ha crescita rapida ed invasiva infiltrando muscoli ed ossa, recidiva frequentemente (1), mentre raramente metastatizza (2). Una forma neoplastica, sulla cui istogenesi esistono pareri discordanti, è il tumore a cellule giganti dei tessuti molli, dei tendini e delle fasce tendinee. In patologia umana questa lesione è considerata dalla maggior parte degli autori (4) di tipo fibroistiocitario. In patologia veterinaria invece alcuni autori (5,6) riconoscono poca similitudine fra questo tumore e il fibroistiocitoma maligno. Secondo Pool (7) questa neoplasia potrebbe esprimere, con quadro istopatologico simile, due forme tumorali istogeneticamente diverse: una variante del sarcoma sinoviale o il fibroistiocitoma maligno, derivato dal tessuto mesenchimale delle fasce, dei tendini e dei tessuti molli. È nell'opinione di questo Autore che il fibroistiocitoma è al momento un reperto raro, la cui frequenza tenderà ad aumentare da quando è stata identificata, anche in medicina veterinaria, questa entità patologica. Il fibrostiocitoma maligno in sede profonda può invadere il tessuto osseo ed in questo

caso si rende necessaria la diagnosi differenziale con il tumore a cellule giganti dell'osso, la cui istogenesi è considerata di natura diversa da quella del fibroistiocitoma da alcuni autori (8,9), mentre altri fanno coincidere le due forme (10,11). Nell'animale il fibroistiocitoma non è mai stato descritto in sedi diverse da quelle finora riportate, a differenza di quanto osservato nell'uomo, in cui la componente mesenchimale di vari organi può dare origine a questa affezione. Infatti sono segnalati fibroistiocitomi del rene, vulva, laringe (4,10) e milza (12,13).

Con questo articolo intendiamo portare un contributo casistico sul tema dei tumori istiocitari nel cane, segnalando un caso di istiocitosi maligna e un caso di fibroistiocitoma maligno della milza.

MATERIALI E METODI

Pazienti e quadro clinico o necroscopico

I° Caso. Una cagna, incrocio di Pastore Bernese, di età compresa fra i 6 e i 7 anni, precedentemente ovariectomizzata, è stata sottoposta a visita medica, in un ambulatorio della nostra città, per la presenza di un nodulo sul lato interno della coscia sinistra. Era febbricitante, abbattuta e aveva subito calo ponderale negli ultimi tempi. Alla visita il nodulo risultava interessare la cute, il sottocutaneo e infiltrare il piano muscolare, inoltre si poteva percepire la presenza di altri piccoli noduli cutanei su entrambi gli arti posteriori. È stata prescritta terapia antibiotica, sono stati fatti i prelievi per le indagini cliniche, eseguito esame radiologico del femore e della articolazione coxo-femorale ed è stata richiesta l'indagine citologica sui noduli cutanei. Questa è stata eseguita a cinque giorni di distanza, momento in cui si poteva rilevare la presenza di nuovi noduli a livello del dorso e del cavo ascellare destro. I prelievi sono stati fatti su 6 noduli diversi: 2 situati rispettivamente sul lato interno ed esterno della coscia destra, 2 sul garrese e sul cavo inguinale sinistro, uno sul dorso e uno sul cavo inguinale destro. Gli esami di laboratorio rivelavano: Ves alta, leucocitosi, lieve anemia, fosfatasi alcalina ai limiti superiori e valori molto alti di LDH. La radiografia, in proiezione latero-laterale del femore, non rivelava sostanziali alterazioni, se non focali aree di reattività fibrosa periostale. L'indagine citologica poneva il sospetto di istiocitosi maligna e si richiedeva un prelievo bioptico per conferma istopatologica. Dal momento che le condizioni generali del cane andavano peggiorando ed era aumentato il numero dei noduli cutanei, il padrone non dava il consenso per il prelievo bioptico, permettendo solo un secondo prelievo citologico per l'indagine ultrastrutturale. A due mesi di distanza dalla prima visita l'animale era cachettico ed in condizioni generali gravi per cui veniva sottoposto ad eutanasia; non è stato possibile effettuare la necroscopia.

II° Caso. Si trattava di cane cocker maschio di 13 anni, soggetto a periodici controlli medici perchè cardiopatico, che è stato sottoposto ad eutanasia per peggioramento delle condizioni generali. Soffriva di facile affaticamento, inappetenza, calo ponderale e lieve claudicazione sugli arti posteriori. Alla necroscopia si rilevava ipertrofia cardiaca con dilatazione del ventricolo destro e ipertrofia concentrica del sinistro, iperplasia prostatica e presenza, a livello della milza, di un nodo di 4×4 cm, biancastro di consistenza fibrosa (Fig. 1), di cui si è fatto immediatamente