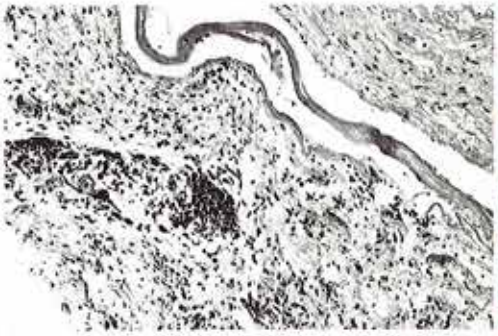

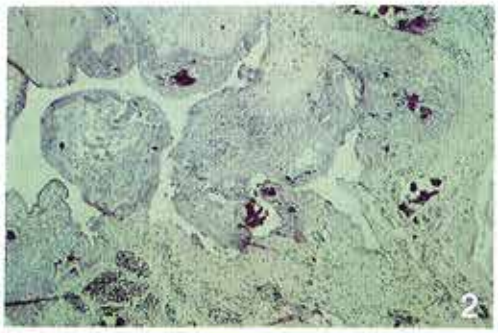
2

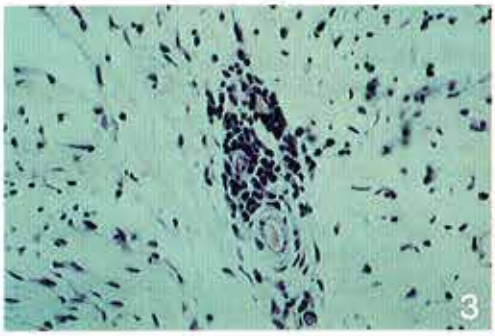
3

4

5

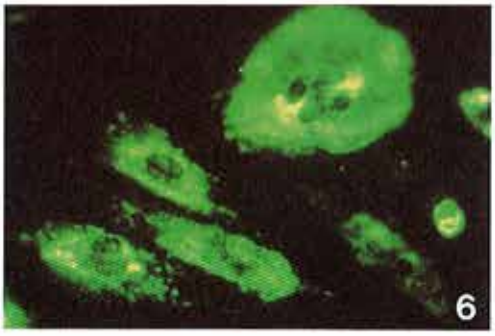
6

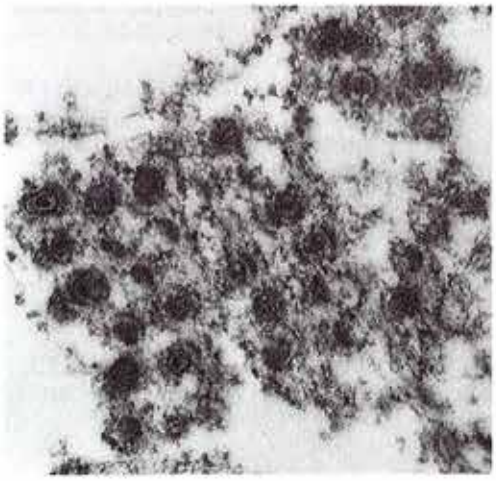

BIBLIOGRAFIA

1) ADAMS D.S., CRAWFORD T. B., BANKS K.L., MCGUIRE T.C., PERRYMAN L.E. (1980). *Immune responses of goats persistently infected with caprine arthritis-encephalitis virus.* Infect. Immun. *28*: 421-427.

2) AFZELIUS B. (1988). *Microtubules in the spermatids of stick insects.* J. Ultrastruct. Molec. Struct. Research *98*: 94-102.

3) AGRIMI P., LEGROTTAGLIE R., TOLARI F. (1984). *Maedi-Visna: Indagine siero-epidemiologica in greggi ovine e caprine di alcune province toscane.* Atti XXXVIII Congr. Naz. S.I.S. Vet., Rimini.

4) AGRIMI P., LEGROTTAGLIE R., TOLARI F., RENZONI G., LETO A., ORLANDO F. (1985). *Isolamento di un virus riferibile a CAEV (Caprine Arthritis-Encephalitis Virus) da capre di razza Saanen con sintomi di artrite ed encefalite.* Atti XXXIX Congr. Naz: S.I.S. Vet., Bari.

5) AGRIMI P., BRACA G., LEGROTTAGLIE R., RENZONI G., TACCINI E., TOLARI F. (1986). *Artrite-encefalite delle capre: Ricerche virologiche ed osservazioni anatomo-cliniche.* Summa *3*: 95-100.

6) AUTORINO G.L., FAGIOLO A., ROSATI R., AMADDEO D. (1987). *Indagine sieroepidemiologica sull'artrite-encefalite in alcuni allevamenti di capre del Lazio.* Selezione Veterinaria *28*: 1663-1668.

7) BENAZZI C., VECCHI G. (1985). *Diagnostica anatomo-patologica dell'artrite encefalite caprina.* Atti VI Congr. Naz. S.I.P.A.O.C., Campobasso.

8) CAPORALE V., BALBO S., LELLI R., SEMPRONI G., CACCIA A., BALDELLI R. (1983). *Indagine sulla presenza delle infezioni da lentivirus nelle popolazioni caprine italiane.* Atti V Congr. Naz: S.I.P.A.O.C., pp. 223-237.

9) CHIU I., YANIV A., DAHLBERG J.E., GAZIT A., SKUNTZ S.F., TRONICK S.R., AARONSON S.A. (1985). *Nucleotide sequence evidence for relationship of AIDS retrovirus to lentiviruses.* Nature (Lond.) *317*: 366-368.

10) CRAWFORD T.B., ADAMS D.S., CHEEVERS W.P., CORK L.C. (1980 a). *Chronic arthtritis in goats caused by a retrovirus.* Science *207*: 997-999.

11) CRAWFORD T.B., ADAMS D.S., SANDE R.D., GORHAM J.R., HENSON J.B. (1980 b). *The connective tissue component of the caprine arthritis-encephalitis syndrome.* Am. J. Pathol. *100*: 443-450.

12) DI GUARDO G., ROPERTO F. (1992). *L'indagine microscopica ed ultrastrutturale nella diagnosi e nello studio dell'infezione da virus dell'artrite-encefalite caprina.* Atti Congr. Naz. «Microscopia e Salute dell'Uomo», Roma, 24-27 Novembre, p.57.

13) GALATI P., DI GUARDO G., AMADDEO D., CARDETI G., FAGIOLO A., PAPPARELLA S., ROPERTO F. (1992). *Caprine arthritis-encephalitis: Clinical, virological, anatomo-histopathological, and ultrastructural investigations.* Atti X Congr. Internaz. S.I.P.A.O.C., Vieste.

14) HAASE A.T. (1986). *Pathogenesis of lentivirus infection.* Nature (Lond.) *322*: 130-136.

15) JUBB K.V.F., KENNEDY P.C., PALMER N. (1985). *Bones and Joints.* In: Pathology of Domestic Animals, K.V.F. Jubb, P.C. Kennedy, N. Palmer Eds., 3rd Ed., Vol.1, Academic Press, Inc., San Diego, California, U.S.A., pp. 119-120.

16) KNOWLES D.JR., CHEEVERS W., MCGUIRE T., STEM T., GORHAM J. (1990). *Severity of arthritis is predicted by antibody response to gp135 in chronic infection with caprine arthritis-encephalitis virus.* J. Virol. *64*: 2396-2398.

17) LEMAITRE M., GNÉTARD D., HÉNIN Y., MONTAGNIER L., ZERIAL A. (1990). *Protective activity of tetracycline analogs against the cytopathic effect of the human immunodeficiency viruses in CEM cells.* Res.Virol. *141*: 5-16.

18) LO S.-C., SHIH J.W.-K., NEWTON P.B. III, WONG D.M., HAYES M.M., BENISH J.R., WEAR D.J., WANG R.Y.-H. (1989a) *Virus-like infectious agent (VLIA) is a novel pathogenic mycoplasma: Mycoplasma incognitus.* Am.J.Trop.Med.Hyg. *41*: 586-600.

19) Lo S.-C., Dawson M.S., Wong D.M., Newton P.B. III, Sonoda M.A., Engler W.F., Wang R.Y.-H., Shih J.W.-K., Alter H.J., Wear D.J. (1989 b). *Identification of Mycoplasma incognitus infection in patients with AIDS: An immunohistostochemical, in-situ hybridization and ultrastructural study*. Am.J.Trop.Med.Hyg. *41*: 601-616.

20) McGuire T.C., Norton L.K., O'Rourke K.I., Cheevers W.P. (1988). *Antigenic variation of neutralization-sensitive epitopes of caprine arthritis-encephalitis lentivirus during persistent arthritis*. J. Virol. *62*: 3488-3492.

21) Olmsted R.A., Barnes A.K., Yamamoto J.K., Hirsch V.M., Purcell R.H., Johnson P.R. (1989). *Molecular cloning of feline immunodeficiency virus*. Proc. Natl. Acad. Sci. U.S.A. *86*: 2448-2452.

22) Pyper J.M., Clements J.E., Gonda M.A., Narayan O. (1986). *Sequence homology between cloned caprine arthritis-encephalitis virus and Visna virus, two neurotropic lentiviruses*. J. Virol. *58*: 665-670.

23) Saillard C., Carle P., Bovè J.M., Béhéar C., Lo S.-C., Shih J.W.-K., Wang R.J.-H., Rose D.L., Tully J.G. (1990). *Genetic and serologic relatedness between Mycoplasma fermentans strains and a mycoplasma recently identified in tissues of AIDS and non-AIDS patients*. Res.Virol. *141*: 385-395.

24) Sonigo P., Alizon M., Staskus K., Klatzmann D., Cole S., Danos O., Retzel E., Tiollais P., Haase A., Wain-Hobson S. (1985). *Nucleotide sequence of the visna lentivirus:Relationship to the AIDS virus*. Cell *42*: 369-382.

25) Vecchi G., Brocchi E., De Simone F., Ptari G.C., Andreoli P., Bigini M., Bonicelli F., Cristini L., D'Altri P., Dellamorte P., Perentelli A. (1985). *Indagine sierologica sulla diffusione dell'artrite-encefalite in Emilia-Romagna*. Atti VI Congr. Naz. S.I.P.A.O.C., Campobasso.

26) Zink M.C., Narayan O., Kennedy P.G.E., Clements J.E. (1987). *Pathogenesis of visna-maedi and caprine arthritis-encephalitis: New leads on the mechanism of restricted virus replication and persistent inflammation*. Vet. Immunol. Immunopathol. *15*: 167-180.

27) Zink M.C., Yager J.A., Myers J.D. (1990). *Pathogenesis of caprine arthritis-encephalitis virus: Cellular localization of viral transcripts in tissues of infected goats*. Am. J. Pathol. *136*: 843-854.

A. TRONCONE, G. COLELLA, N. ZIZZO, L.A. CAROSIELLI

BORDER DISEASE IN AGNELLI: ALTERAZIONE DEL SISTEMA NERVOSO CENTRALE

Università degli Studi di Bari - Istituto di Patologia Generale e Anatomia Patologica Veterinaria - Viale Caduti di Tutte le Guerre, 1 - 70126 Bari

RIASSUNTO

Gli Autori descrivono due casi di Border disease riscontrati in un agnello morto dopo cinque giorni dalla nascita ed in un agnello abortito. Presentavano alterazioni del Sistema nervoso centrale tipiche della Border caratterizzate da ipomielinogenesi e da periarterite nell'agnello morto dopo la nascita.

Parole chiave: agnello, Border disease, sistema nervoso centrale, periarterite, ipomielinogenesi

BORDER DISEASE IN LAMBS: MODIFICATION OF CENTRAL NERVOUS SYSTEM

SUMMARY

The Autors describe two chances of Border disease finded in a dead lamb five days old and a aborted lamb.

They dwel upon alteration to central Nervous System in which have evidenziated the tipical modification of Border disease depicted to hypomyelogenesis and periarteritis in the deaded lamb after birth.

Key words: lamb, Border disease, Central Nervous System, periarteritis, Hypomyelogenesis

La Border disease è una malattia degli ovi-caprini sostenuta da un Pestivirus ed è caratterizzata da sterilità, aborti, anomalie del vello, tremori muscolari, deformazione scheletrica, ritardo della crescita, alterazioni del sistema nervoso.

I soggetti adulti possono contrarre l'infezione per diverse vie anche se le più attendibili sono la orale e la nasale. Molto spesso la malattia diffonde in un allevamento in seguito all'introduzione nello stesso di animali che avendo superato la malattia fungono da portatori della stessa, eliminando il virus con escreti e secreti.

Pecore e capre adulte infettate con il virus della Border evidenziano scarsi e lievi disturbi accompagnati da febbre e leucopenia. Quando sono interessati dalla malattia femmine gravide l'infezione passa al feto in quanto il virus supera la barriera placentare inducendo aborti oppure la nascita di agnelli con malformazioni di vario genere.

La gravità delle alterazioni teratologiche è legata al momento dell'infezione, prima o dopo l'acquisizione delle immunocompetenza che solitamente avviene fra il 64° e 80° giorno di gestazione (Bonavoglia et Al. 1991).

Quando l'infezione viene contratta prima si possono avere gravi alterazioni specie a carico del sistema nervoso e della cute. Molto spesso alla malattia fetale può conseguire l'aborto che, secondo Eloit e Toma (1983), in genere è tardivo in quanto insorge quasi sempre dopo il compimento del terzo mese di gravidanza. L'aborto comunque secondo Barlow e Gardiner (1986) può verificarsi in qualsiasi momento della gravidanza anche se con maggiore frequenza verso il 90° giorno di gestazione, quando può venire eliminato un feto brunastro, mummificato od edematoso.

La più caratteristica ed evidente modificazione del Sistema Nervoso Centrale è una ipomielinizzazione, in genere non accompagnata da lesioni infiammatorie, che invece possono comparire quando l'infezione avviene dopo l'acquisizione dell'immunocompetenza e che sono caratterizzate da una periarterite meningea e centrale, tipica di una reazione allergica cellulo-mediata virus indotta (Gardiner et Al., 1980).

MATERIALI E METODI

Il materiale oggetto del nostro studio (cervello) ci è stato fornito dall'Istituto di Malattie Infettive, che aveva provveduto a prelevarlo da un agnello che, dopo la nascita aveva evidenziato una sintomatologia clinica di tremori generalizzati e che era deceduto a 5 giorni di età e dal quale era stato isolato il virus della Border (Bonavoglia et Al. 1991), e da un agnello abortito dopo circa 120 giorni di gravidanza. Tutti e due i soggetti provenivano da un allevamento di pecore razza Gentile di Puglia, nel quale erano stati segnalati aborti sporadici, o nascita di agnelli deboli e poco vitali.

Quando in un allevamento ovino si verificano alcune condizioni: quali numero notevole di aborti, nascita di agnelli piccoli, defedati con malformazioni, con alterazioni del vello e tremori, elevata mortalità post-mortale, oppure nel periodo dello svezzamento, si può supporre la presenza della Border disease.

Brugere-Picoux (1984) hanno segnalato la nascita, in allevamento con Border, di agnelli e capretti con anomalie teratogenetiche in alta percentuale.

Nel feto l'azione patogena del virus si esplica sui tessuti di origine ectodermica in corso di differenzazione, pelle e sistema nervoso, dove è possibile riscontrare le lesioni istologiche più interessanti.

A carico del sistema nervoso si sono osservati alterazioni più o meno vistose con interessamento della mielina e presenza di cellule gliali anomale con nuclei vescicolosi, allargati e spostati verso la periferia (Fig. 1-2). In qualche campo poi è stato pure possibile evidenziare, nell'agnello abortito, insieme all'interessamento gliale un inizio di vacuolizzazione intramielinica dove erano pure scarsi gli oligodentrociti (Fig. 3). Il cervello dell'agnello deceduto dopo la nascita era pure interessato da fatti di ectasia dei vasi di piccolo e medio calibro attorno ai quali si evidenziavano infiltrati infiammatori che in qualche caso penetravano pure la tunica media e avventizia. L'infiltrato, composto prevalentemente da linfociti tendeva a diffondersi soprattutto alle meningi (Fig. 4). Era pure possibile osservare qualche macrofago e presenza di abbondante citoplasma. In ambedue i soggetti le alterazioni cerebrali

coinvolgevano più aree con conseguenti modificazioni della normale architettura. La tendenza alla ipomielinogenesi, più accentuata nell'agnello abortito era rappresentata da aree di rarefazione di aspetto sbiadito, che tendevano a formare delle piccole cavità cistiche.

CONCLUSIONI

La Border disease, nella pecora gravida colpisce il feto che è più vulnerabile nel periodo tra il 16° e 80° giorno di gestazione. Spesso si ha aborto precoce e la pecora non presenta disturbi particolari.

Negli agnelli abortiti la lesione caratteristica è la ipomielinogenesi, molto probabilmente legata ad una interferenza del virus con la funzione di maturazione degli oligodentrociti, soprattutto quando l'infezione avviene all'inizio della gestazione. Nei casi di infestione e gestazione avanzata (dopo il 3° mese) la ipomielinogenesi è progressivamente meno grave o quasi inconsistente ed è ristretta alle ultime aree di mielinizzazione. In questo periodo possono nascere agnelli sani oppure infetti con virus presente soprattutto a livello arteriolare; secondo Zakarian et A. (1976) e Gardiner et Al. (1980) si avrebbe una abnorme risposta immunitaria cellulo-mediata.

Sebbene la deficienza della formazione di mielina in parte sia dovuta ad una immaturità del sistema nervoso centrale, il virus della Border favorisce i processi di dismielinizzazione. L'esame istologico del cervello ha evidenziato le tipiche alterazioni della Border che nell'agnello abortito erano caratterizzate soprattutto da ipomielinogenesi e nell'agnello deceduto a 5 giorni d'età anche da infiltrati flogistici soprattutto perivasali.

La diagnosi istologica è poi confermata, almeno per quanto riguarda un soggetto, dall'isolamento del virus della Border, il 90/1M (Bonavoglia et al. 1991).

La presenza di questa malattia in Italia, anche se evidenziata in un solo allevamento, consiglia di prendere nella dovuta considerazione il pestivirus responsabile della Border che per il danno che può causare nell'allevamento ovino, per le sue caratteristiche, per il suo modo di diffondersi può rappresentare un pericolo subdolo.

La principale via di trasmissione dell'infezione è il contatto diretto con animali infetti che sono la più importante fonte di contagio. Gli agnelli che sopravvivono possono rappresentare un serbatoio del virus, per la cui diversa patogenicità si hanno agnelli che nascono infetti senza manifestare alcuna sintomatologia, agnelli che nascono viremici ed infetti senza anticorpi nel sangue ad altri ancora virus negativi e sieropositivi (Nettleton 1990).

Anche se, rispetto ad altre malattie diffuse negli allevamenti ovi-caprini, la Border non presenta un alto indice di mortalità rappresenta sempre un grosso danno per gli allevamenti, oltre che per gli aborti anche per la mancata e ritardata crescita.

Figura 1 - Cervello: aspetto di iniziale vacuolizzazione e nucleo vescicoloso E.E. 40x.

Figura 2 - Cervello: altro aspetto di dismielinizzazione, actasia vasale e cellule infiammatorie E.E. 25x.

Figura 3 - Cervello: flogosi perivasale con tendenza alla diffusione E.E. 10x.

Figura 4 - Cervello: aspetto simil-vescicolare E.E. 25x.

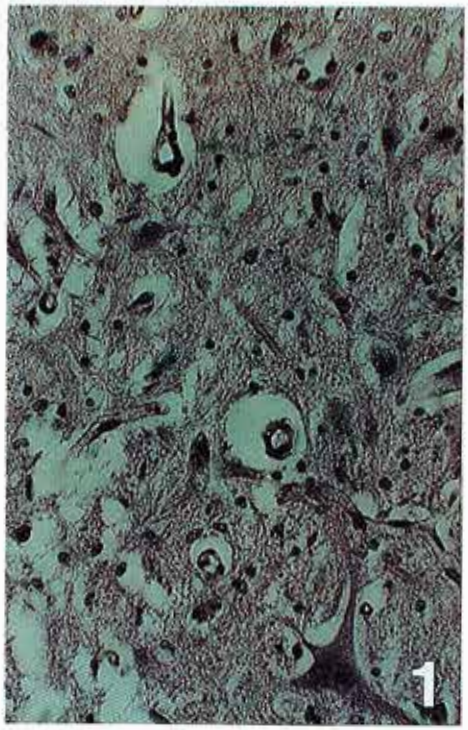
1

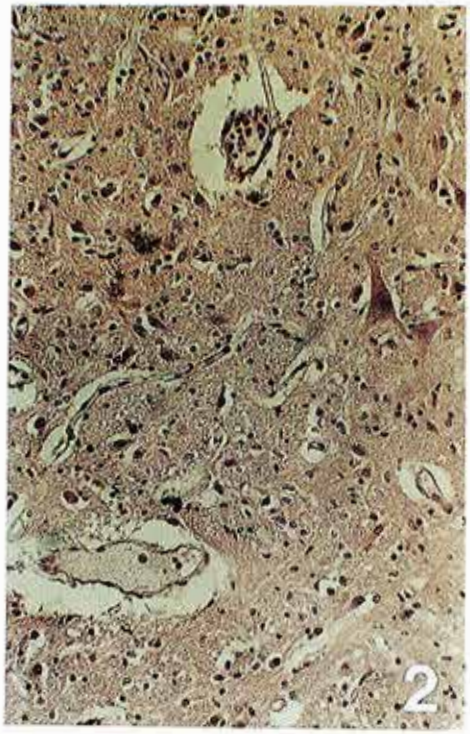
2

3

4

BIBLIOGRAFIA

1) BERLINZANI A. *La Border disease negli ovini.* Sel. Vet. XXXIII, 3-18, 1992.
2) BONAVOGLIA C., TEMPESTA M., MARSILIO F., BONAVOGLIA D., GATTI A., SANDS J., COMPAGNUCCI M. *Border disease degli ovi-caprini O.D.V.* 12,47-49, 1991.
3) BARLOW R.M., GARDINER A.C. DA MARTIN W.B. *Malattie della pecora.* Esculapio, Bo. 1986.
4) BRUGERE-PICOUX J., CONSALVI P.J. *La Border disease, du Mounton.* Rec. Med. Vet., 159, 73-79-1983.
5) ELOIT M., TOMA B. *La Border disease,* Point. Vet. 15,55-60, 1983.
6) GARDINER A.C., ZAKARIAN B., BARLOW R.M. *Periarteritis in experimental Border disease of sheep.* Immunopathological observations. J. Comp. Pathol. 90, 469-474, 1980.
7) HUGHES L.E., KERSHAW G.F., SHAW I. *«B» or border disease: on undescribed disease of sheep.* Vet. Rec., 71, 313-316, 1959.
8) JEFFREY M., ROEDER P.L. *Variable nature of Border disease on a single farm: the infection status of affected sheep.* Res. Vet. Sci. 43, 22-27, 1987.
9) NETTLETON P.F. *Pestivirus infections in ruminants other the cattle.* Rev. Sci. Tech. of Int. Epid. 9, 131-150, 1990.
10) POTTS B.J., BERRY L.J., OSBURN B.I., JOHNSON N.P. *Viral persistence and abnormalities of the Central Nervous System after congenital infection of sheep with border disease virus.* Journ. Infect. disease 157, 337-343, 1985.
11) ROEDER P.L., JEFFREY M., DREW T.W. *Variable nature of Border disease on a single farm: the infection status of effected sheep.* Res. Vet. Sci. 43, 28-33, 1987.
12) ZANNETTI G., BEZZECCHI G. *Una nuova minaccia per l'allevamento ovi-caprino italiano: la Border disease o «malattia della frontiera».* ODV 1,35-38, 1986.
13) ZAKARIAN B., BARLOW R.M., RENNIE J.C., HEAP H.W. *Periateritis in experimental Border disease in sheep.* Morfology and histochemistry of the lesion. J. Comp. Pathol. 86, 477-487, 1976.

A. PANEBIANCO[1], S. GIANNETTO[2]

OSSERVAZIONI SULL'INFESTIONE DA *MACCALLUMTREMA XIPHIADOS* (YAMAGUTI, 1970) IN *XIPHIAS GLADIUS*

[1] Istituto di Ispezione Alimenti di Origine Animale - Università degli Studi di Messina
Via S. Cecilia, 30 - 98100 MESSINA
[2] Cattedra di Zoologia Generale e Speciale Veterinaria

RIASSUNTO

Gli Autori segnalano tre casi di infestione da *Maccallumtrema xiphiados* (Yamaguti, 1970), repertati in esemplari di *Xiphias gladius*. In particolare, descrivono i quadri anatomo-istopatologici nonché le caratteristiche morfologiche degli elementi parassitari in microscopia ottica ed al microscopio elettronico a scansione. Concludono con alcune considerazioni d'ordine sanitario ed ispettivo.

Parole chiave: pesce spada, *Maccallumtrema xiphiados* (Yamaguti, 1970).

MACCALLUMTREMA XIPHIADOS (YAMAGUTI, 1970) INFECTION IN *XIPHIAS GLADIUS*

SUMMARY

The Authors indicate three cases of *Maccallumtrema xiphiados* (Yamaguti, 1970) infection found in *Xiphias gladius* specimens. In particular they describe the anatomic-istopathological findings as well as the morphological features of the parasite as seen by optical and scanning electronic microscopes. They conclude with some considerations of higienic and sanitary kind.

Key words: swordfish, *Maccallumtrema xiphiados* (Yamaguti, 1970).

PREMESSA

Nel corso di questi ultimi anni, abbiamo avuto notizia, in più occasioni, del riscontro, in esemplari di *Xiphias gladius* di ignota provenienza o catturati nelle acque del Mediterraneo orientale, di lesioni muscolari di natura parassitaria. Ci veniva riferito, in particolare, che trattavasi di formazioni cistiche contenenti ognuna un corpo parassitario giallastro, così come giallastro era il liquido che defluiva dalle superfici di taglio in esso praticate.

Il seguente materiale, prelevato da tre esemplari di *Xiphias gladius* pervenutoci di recente, allo stato congelato, ci ha permesso di esaminare e studiare la parassitosi.

REPERTI MACROSCOPICI

Caso n. 1 - Testa e parte del corpo ad essa unita (30 cm circa) di un esemplare di 40 Kg., proveniente dalla Grecia. Vi si osservavano n. 31 cisti localizzate in ambo i lati del corpo (18 a SX e 13 a DX), subito dietro gli opercoli, nello spessore della parete addominale e nel sottocute della regione dorsale (figg. 1, 2). Una ciste era già incisa.

Le cisti protundevano lievemente sulla superficie cutanea; quelle della parete addominale protundevano anche, ma più marcatamente, sulla superficie celomatica. Il loro diametro variava da cm. 2,5 a cm. 3,5.

Caso n. 2 - Una porzione di parete addominale SX di un esemplare piccolo che presentava n. 11 cisti del diametro di cm. 1-1,5, localizzate prevalentemente nel sottocute.

Caso n. 3 - Una trancia di un piccolo esemplare con n. 14 cisti, anch'esse a localizzazione muscolare prossima al sottocute, del diametro di cm. 1-1,5 (fig. 3).

Tutte le cisti erano sferiche od ovoidali, addossate le une alle altre ed avevano consistenza cedevole ed elastica. La cute che le ricopriva era integra; parimenti integra era la superficie celomatica corrispondente.

Ogni ciste, costituita da una parete connettivale modicamente spessa, conteneva un solo parassita di forme emisferica, di colorito giallastro, molle, percorso da sepimenti biancastri che lo suddividevano in lobi, pressoché piramidali, con base verso la periferia ed apice al centro del corpo. Un solo parassita presentava forma ad U (fig. 4).

Probabilmente per lo stato di conservazione non ottimale, non si riuscivano ad evidenziare altre caratteristiche morfologiche ed, in particolare, non si rintracciavano estremi cefalici nemmeno con l'ausilio dello stereomicroscopio.

REPERTI MICROSCOPICI

Sul materiale descritto venivano condotte le seguenti indagini microscopiche:

— esami a fresco del liquido giallo-aranciato che fuoriusciva dai parassiti già incisi e di piccole porzioni del corpo parassitario;

— esame istologico delle localizzazioni parassitarie, previa fissazione in formalina tamponata al 10 %, inclusione in paraffina e colorazione con ematossilina-eosina (EE);

— esame al microscopio elettronico a scansione (SEM Cambridge Stereoscan 240), previa fissazione in aldeide glutarica, disidratazione e rivestimento con uno strato di 20 nm di oro palladio.

L'esame a fresco metteva in evidenza unicamente numerosissime uova sub-ovali ($20 \times 12\mu$), opercolate, attribuibili ad un trematode. Una lieve compressione, esercitata sul coprioggetto, permetteva la fuoriuscita dalle uova di alcuni embrioni che si rivelavano come miracidi. Questi presentavano forma ovoidale, con una strozzatura a livello del quarto anteriore che divideva il corpo in una parte anteriore piccola e globosa e in una parte caudale più grossa. Una doppia corona di grosse spine era presente all'apice (fig. 5); due appendici caudali si staccavano, una per lato, dalla parte subterminale dell'estremo caudale (fig. 6).

Istologicamente, il corpo parassitario appariva essenzialmente costituito da strutture tubulari, contenenti numerosissime uova (fig. 7), delimitate da un maglia connettivo-vascolare. Laddove erano in minor numero, le uova sembravano aderire intimamente alle pareti.

Solo raramente si osservavano tratti del corpo parassitario non contenenti uova; in essi era visibile una sottile cuticola acidofila da cui si dipartiva un reticolo di aspetto fibrillare.

Il corpo parassitario era contenuto in una spessa capsula connettivale densa. Questa, in qualche tratto, si mostrava infiltrata da elementi flogistici mononucleati. Piccoli nidi di elementi d'infiltrazione erano visibili anche nel tessuto muscolare circostante, specie attorno a miofibre in via d'involuzione (fig. 8). Evidenti fatti involutivi delle miocellule erano, comunque, presenti in tutto il tessuto muscolare prossimo alle localizzazioni parassitarie.

L'indagine al SEM permetteva di apprezzare meglio taluni aspetti morfologici non bene definibili in microscopia ottica.

Le uova opercolate erano alloggiate su pareti con superficie a nido d'ape (figg. 9-11). Le larve, della lunghezza di 16μ, erano di forma ovoidale ed apparivano prive di ciglia. L'estremità cefalica mostrava una doppia corona di spine della lunghezza di 3-4μ e dello spessore di 0,12μ. Erano presenti, inoltre, 2 appendici caudali costituite da fascetti di cirri, la cui lunghezza poteva superare quella del corpo.

CONSIDERAZIONI E CONCLUSIONI

La presenza di un solo parassita in ogni ciste, la morfologia di taluni caratteri del parassita e quella dei miracidi permettevano verosimilmente di riconoscere *Maccallumtrema xiphiados* (G.A. Mac Callum e W.G. Mac Callum, 1916) (Yamaguti, 1970), trematode segnalato come *Didymocystis xiphiados*, sempre in *Xiphias gladius* del Mediterraneo, da Leoni, Piras e Siddi nel 1988 (4) e, in precedenza, anche da altri Ricercatori in Pesci spada dell'Atlantico e del Pacifico (5).

Questo trematode è parassita ermafrodito completo.

La maggior parte del corpo è costituita dall'estremo posteriore, che si presenta grosso e rigonfio, in cui l'utero, tubulare, molto lungo, circonvoluto e ripieno di uova occupa quasi tutto lo spazio interno, insieme con i testicoli doppi e tubulari, e con l'ovario anch'esso tubulare, costituito da un tronco e due branche molto convolute.

La parte anteriore del corpo, esile e breve (2-3 mm di lunghezza), visibile al centro del corpo parassitario, termina con un apice smusso che presenta una ventosa costituita da un piccolo bulbo muscolare. Possiede un faringe piccolo e lungo; esofago rudimentale; ciechi non individuabili nella parte posteriore del corpo; accanto al bulbo orale si apre il poro genitale (5).

Il ciclo biologico non è ancora completamente noto. In particolare, non si capisce come gli elementi parassitari, localizzati in piena muscolatura e protetti da una spessa capsula, possano raggiungere il mondo esterno e continuare il ciclo vitale, considerando anche che *Xiphias gladius* è tipicamente un pesce predatore e non una preda per pesci carnivori. Appare, quindi, verosimile che il proseguimento del ciclo biologico avvenga solo dopo la morte del pesce (3) e che le abbondantissime uova rappresentino un mezzo per compensare la difficile evoluzione naturale del parassita.

Ipotizzabile, sarebbe pure, per certi Didymozoidi, la fuoriuscita degli elementi parassitari in conseguenza di fatti ulcerativi della capsula (1). Nel caso di *Maccallumtrema xiphiados* in *Xiphias gladius*, tuttavia, tale eventualità dovrebbe essere seguita da ulcerazione cutanea.

Trattasi di infestazione facilmente diagnosticabile. Il parassita, osservabile nel contesto della parete addominale e del dorso, induce un processo flogistico che porta alla formazione di una capsula connettivale che lo circonda.

A causa del suo progressivo accrescimento il parassita provoca atrofia da compressione e scomparsa della muscolatura circostante.

Le aree muscolari interessate assumono aspetto ripugnante, non sono commerciabili e, perciò, vanno sequestrate e distrutte. Considerando che detta parassitosi interessa esclusivamente i muscoli ipo — ed epiassiali corrispondenti alla cavità addominale, sono sicuramente esitabili al consumo le restanti parti del pesce.

Maccallumtrema xiphiados non è causa di antropozoonosi.

In passato, la presenza di uova di trematodi della Famiglia *Didymozoidae* nelle feci di persone che avevano consumato pesci infestati, ha fatto ritenere questa parassitosi potenzialmete pericolosa per l'uomo. In realtà, tale presenza configura soltanto un caso di pseudoparassitismo per nulla pericoloso e non unico in parassitologia (2).

Figura 1 - Grosso conglomerato di cisti, protundente sulla parete addominale.

Figura 2 - Aspetto al taglio delle cisti.

Figura 3 - Localizzazioni parassitarie in giovane esemplare.

Figura 4 - Quadro macroscopico dei parassiti dopo asportazione dalle cisti.

Figura 5 - Aspetto microscopico delle uova. Evidenti le spine cefaliche di un miracidio libero (esame a fresco).

Figura 6 - Si documenta la presenza di appendici caudali in un miracidio (esame a fresco).

Figura 7 - Quadro istologico del parassita. In evidenza le strutture tubulari contenenti uova (EE; piccolo ingr.).

Figura 8 - Infiltrazione di mononucleati attorno a miocellule in disfacimento (EE.; forte ingr.).

1

2

3

4

5

6

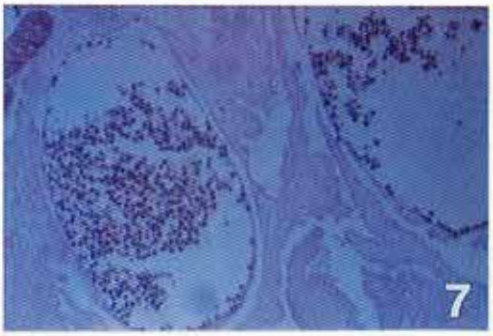
7

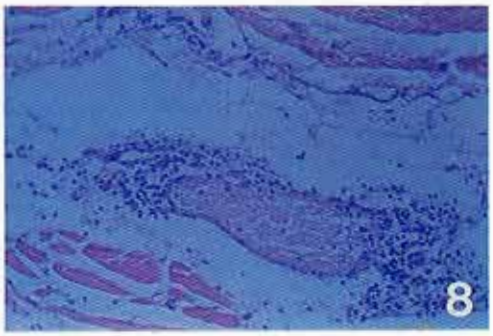
8

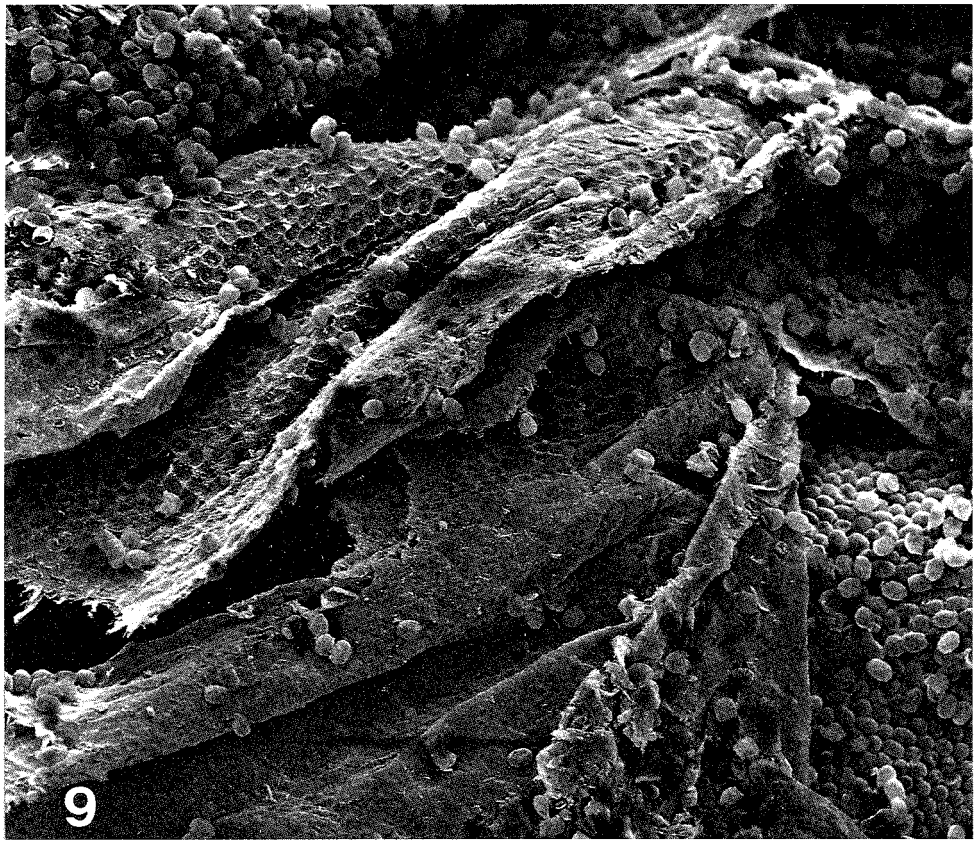

Figura 9 - Porzione del parassita con strutture tubulari aperte. Si osservano le pareti a nido d'ape che accolgono le uova (SEM).

Figura 10 - Particolare della parete rivestita di uova (SEM).

Figura 11 - Particolare della parete priva di uova (SEM).

Figura 12 - Uovo opercolato (SEM).

Figura 13 - Uovo disopercolato con larva prossima ad uscire (SEM).

Figura 14 - Miracidio in cui bene si evidenziano la doppia corona di spine e le appendici caudali (SEM).

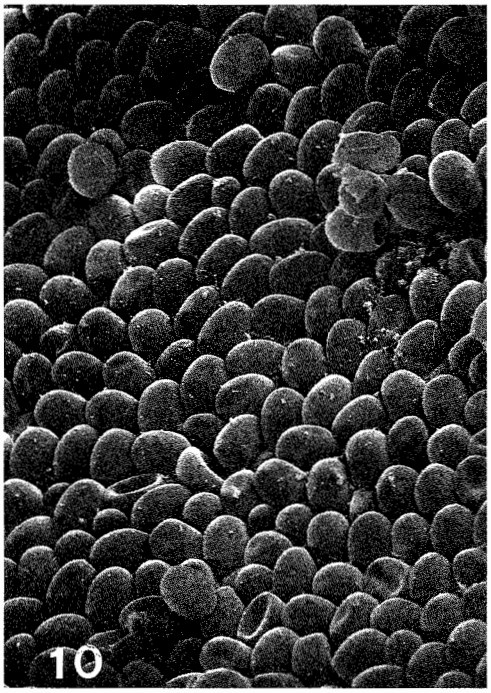
10

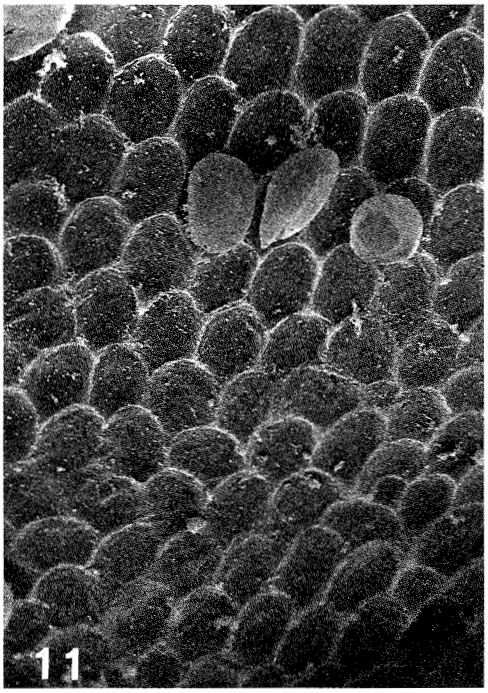
11

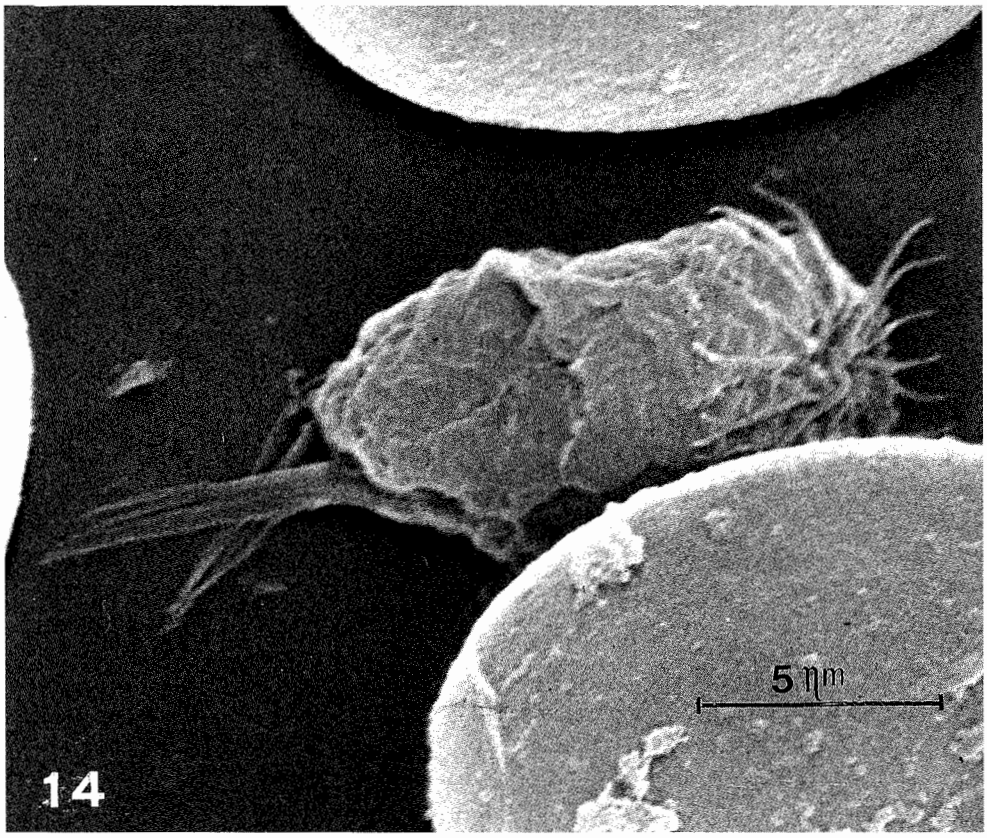
5 μm
14

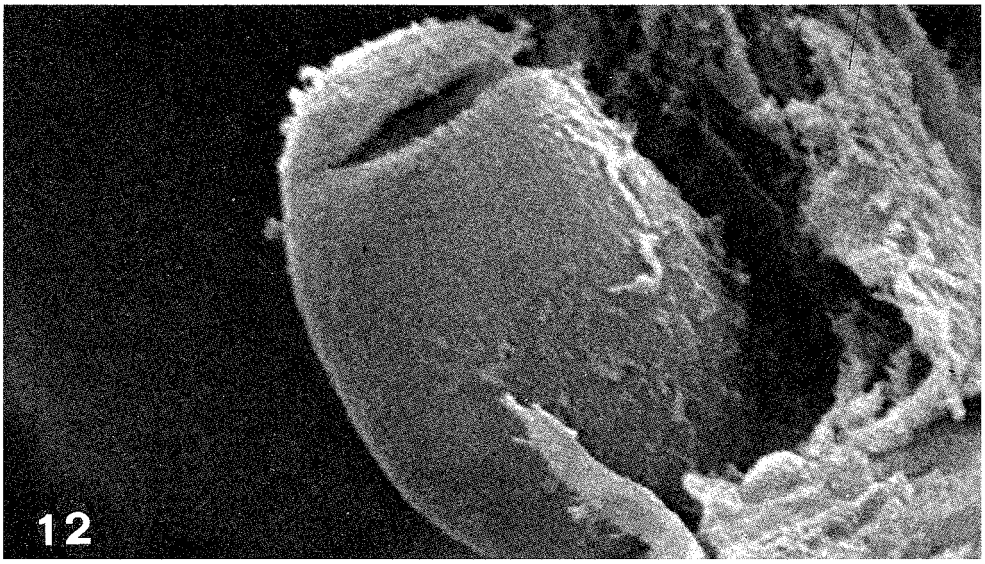
12

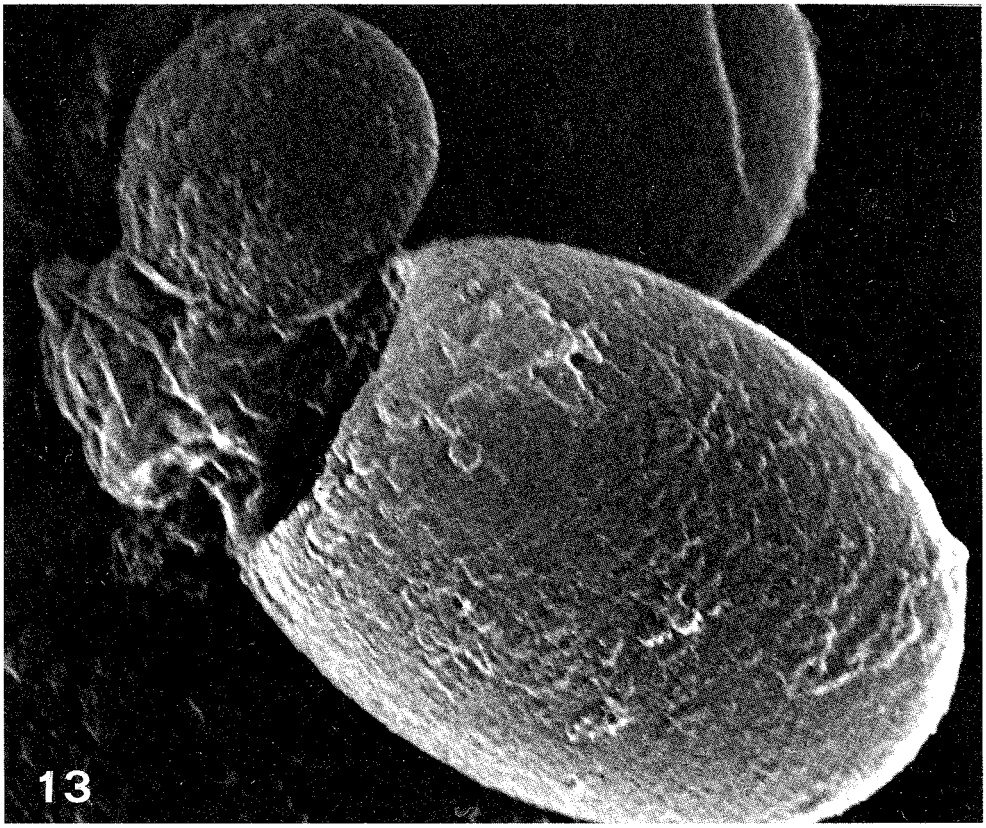
13

BIBLIOGRAFIA

1) ABDUL-SALAM J., SREELATHA B.S. (1992). *Observations on the tissue response of the grouper, Epinephelus tauvinato Gonapodasmius epinepheli (Trematoda: Didymozoidae)* Riv. Parass., IX (LIII) 203-213.
2) EUZEBY J.: «*Les parasitoses humaines d'origine animale*». Flammarion Medicin Sciences, Paris, 1984.
3) GRABDA J.: «*Marine fish Parasitology*». Polish Scientific Publishers, Warsawa, 1991.
4) LEONI A., PIRAS P.L., SIDDI M.R. (1988). «*Didymocystis xiphiados in Xiphias gladius del Mediterraneo*». Parassitologia, 30, 107-108.
5) YAMAGUTI S.: «*Synopsis of digenetic trematodes of vertebrates*». Keigaku Publishing Co., Tokio, 1971.

S. APPINO[1], S. AMEDEO[1], G. GENINATTI[2]

VARIAZIONI ISTOLOGICHE ED ISTOCHIMICHE DELL'ENDOMETRIO DI BOVINE AFFETTE DA CORPO LUTEO PERSISTENTE E TRATTATE CON PgF2-alfa.

[1] Università degli Studi di Torino - Dipartimento di Patologia Animale - Via Nizza, 52 - 10126 Torino
[2] Associazione provinciale allevatori di Torino - Via Valeggio, 22/c - 10128 Torino

RIASSUNTO

Campioni di endometrio prelevati mediante biopsia da bovine con corpo luteo persistente e trattate con PgF2-alfa sono stati sottoposti ad indagine istologica ed istochimica. Prima del trattamento l'epitelio dell'endometrio appariva pseudostratificato, alto, mostrava materiale PAS-positivo nel citoplasma ed attività della fosfatasi alcalina. Dopo il trattamento l'epitelio era più basso, diminuiva il materiale PAS-positivo e l'attività della fosfatasi alcalina scompariva a 48 ore per riapparire a 72 ore. Quadri analoghi si riscontravano nelle ghiandole uterine. I risultati ottenuti hanno consentito di dimostrare, da un punto di vista morfologico, l'attività luteolitica della PgF2-alfa sperimentata.

Parole chiave: bovino, PgF2-alfa, utero.

HISTOLOGICAL AND HISTOCHEMICAL CHANGES IN THE ENDOMETRIUM OF COWS AFFECTED BY PERSISTENT CORPUS LUTEUM AND TREATED WITH PgF2-alfa

SUMMARY

Uterine biopsies collected from cows affected by persistent corpus luteum and treated with PgF2-alfa were studied by means of histochemical and histological techniques. Before treatment the uterine epithelium was psedostratified, tall and showed PAS-positive material into cell cytoplasm; alkaline phosphatase activity was found. After treatment the epithelium was lower, PAS-positivity decreased and alkaline phosphatase disappeared at 48 hours to reappear at 72 hours. Same changes were observed on the glandular epithelium. The results demonstrate the luteolytic activity of PgF2-alfa from a morphological and histochemical point of view.

Key words: cattle, PgF2-alfa, uterus.

Lavoro eseguito con contributo C.N.R., nell'ambito del P.F. RAISA, sottoprogetto 3. Pubblicazione n. 1001.

INTRODUZIONE

L'endometrio è un tessuto ideale per lo studio degli effetti correlati di ormoni ovarici, enzimi e prostaglandine.

Le normali modificazioni cicliche uterine sono intimamente collegate a quelle ovariche: ad una fase proliferativa dell'endometrio corrisponde una fase preovulatoria o follicolare dell'ovaia, mentre ad una fase secretoria dell'endometrio corrisponde una fase postovulatoria o luteinica ovarica. Queste modificazioni avvengono ciclicamente e creano le condizioni ideali per accogliere l'ovulo fecondato. All'inizio del nostro secolo, alcuni ricercatori hanno affrontato l'argomento descrivendo i cambiamenti istologici legati al ciclo mestruale nell'endometrio umano (7) e successivamente altri studiosi hanno esteso lo studio alle specie animali quali: il bovino (1), il suino (3), il coniglio (8), i primati (2), ecc. Si possono distinguere tre tipi di risposta dell'utero all'azione degli ormoni ovarici, ciascuna caratterizzata da diversi meccanismi di azione. La prima è condizionata dagli estrogeni i quali inducono un aumento dell'RNA, degli enzimi specifici e della sintesi proteica; questo effetto è accompagnato da variazioni biochimiche morfologiche e da differenziazione funzionale delle cellule uterine (13). Al secondo gruppo fanno capo modificazioni non genomiche quali l'eosinofilia ormono-indotta e le modificazioni ad essa collegate (5, 13); infatti, gli eosinofili migrano dal sangue verso il lume uterino sotto lo stimolo ormonale e la loro successiva degranulazione determina la liberazione nell'endometrio di sostanze capaci di indurre modificazioni di vario grado (13, 14). Un terzo gruppo di variazioni uterine ormono-indotte comprende l'aumento del contenuto di glicogeno nel citoplasma delle cellule epiteliali superficiali e ghiandolari e all'interno del lume ghiandolare, oltre all'incremento dell'indice mitotico (4, 6, 12). Di conseguenza, le variazioni cicliche istologiche ed istochimiche dell'utero consistono principalmente in: variazioni nell'altezza dell'epitelio (9), variazioni della distribuzione dell'attività della fosfatasi alcalina legata allo sviluppo del corpo luteo (CL) (10), variazioni delle ghiandole uterine (1), variazioni quantitative del glicogeno presente a livello dell'epitelio superficiale dell'endometrio, dell'epitelio ghiandolare ed all'interno del lume ghiandolare (15). I follicoli ovarici e il CL sono le strutture maggiormente coinvolte nell'attività ciclica dell'ovaio. Di queste, il CL riveste un ruolo fondamentale di interrelazione con l'utero. Infatti, sotto l'effetto del progesterone, le cellule superficiali dell'endometrio aumentano di volume e gli elementi ghiandolari si moltiplicano e secernono materiale che verrà poi riversato nel lume uterino; questo periodo corrisponde alla «fase secretoria». Quando lo stimolo ormonale è massimo predominano le cellule alte, l'epitelio è pseudostratificato e nello stroma superficiale sono presenti numerosi granulociti eosinofili; quando il CL regredisce, diminuisce anche la produzione di progesterone, le cellule epiteliali diventano cubiche, basse, le ghiandole riducono le secrezioni e, sotto l'influenza degli estrogeni, si avviano ad una «fase proliferativa» che conduce all'estro. Tra i fattori in grado di indurre luteolisi assumono un ruolo determinante le prostaglandine, in particolare le PgF2-alfa, prodotte principalmente nell'epitelio uterino. Sono sostanze in grado di determinare luteolisi nella maggior parte delle specie animali; grazie a questa caratteristica, vengono utilizzate in svariate condizioni patologiche, principalmente nella rimozione del corpo luteo persistente, nella sincronizzazione dell'estro, nella terapia delle endometriti, ecc. (16). Nell'ambito del nostro lavoro abbiamo voluto

valutare l'efficacia dell'attività luteolitica di una prostaglandina F2-alfa esogena in bovine affette da corpo luteo persistente, mediante lo studio delle variazioni morfologiche ed istochimiche dell'endometrio.

MATERIALI E METODI

Il materiale in esame, costituito da frammenti di mucosa uterina, è stato prelevato mediante biopsia, utilizzando il catetere di Folmer Nielsen (11), da due bovine con corpo luteo persistente prima e dopo la somministrazione di 0,15 mg di cloprostenolo destrogiro.

Su ogni bovina sono state effettuate 4 biopsie di cui la prima in presenza di corpo luteo e le successive a 24, 48 e 72 ore dal trattamento. Il tessuto è stato incluso in O.C.T. compound (Miles Laboratories, Ill.) e congelato in azoto liquido, sono state effettuate delle sezioni di 4-5 μm di spessore, che sono state successivamente sottoposte a colorazione ematossilina-eosina (E.E.), reazione enzimatica della fosfatasi alcalina e alla reazione acido periodico-reattivo di Schiff (PAS). Per la determinazione dell'attività della fosfatasi alcalina il tessuto appena sezionato è stato immerso, per circa 15', nel seguente mezzo di incubazione: fosfato di naftolo AS (Sigma Chem. Co.) mg 20, solubilizzato in una soluzione contenente 0,3 ml di DFM, tampone Veronal sodico-acetato sec. Michaelis pH 9,2 ml 50 e Fast Blue B (Fluka Chem. Co.) mg 50. La reazione è stata successivamente inibita mediante lavaggio con una soluzione di formaldeide al 10% tamponata. Il preparato ottenuto è stato lavato, disidratato nella serie degli alcoli e montato in Entellan (Merck Chem.Co.). Per quanto riguarda la PAS reazione, le sezioni sono state immerse in una soluzione di acido periodico 0,5% per 45', lavate in acqua corrente per 10', trattate per 15' nel reattivo di Schiff e successivamente lavate in acqua corrente per 10' circa. Le sezioni, dopo colorazione nucleare con ematossilina di Mayer, sono state sottoposte a disidratazione e quindi montate in Entellan. La colorazione PAS è stata usata per valutare la presenza di glicogeno nel lume ghiandolare e nelle cellule epiteliali superficiali e ghiandolari dell'endometrio, mentre la reazione enzimatica della fosfatasi alcalina è stata adottata come marker dell'attività metabolica cellulare correlata alla presenza dell'enzima stesso.

RISULTATI

Entrambe le vacche sottoposte a trattamento evidenziarono segni clinici di estro dopo tre giorni dalla somministrazione di PgF2-alfa.

Valutazione morfologica: considerevoli variazioni sono state osservate a livello dell'epitelio superficiale. In presenza di corpo luteo persistente l'epitelio appare pseudostratificato e alto circa 45-55 μm (fig. 1) mentre, nelle ore successive al trattamento, si osserva un graduale abbassamento. In rapporto al diverso momento del prelievo, l'altezza dell'epitelio è di 20-30 μm a 24 ore dalla somministrazione di PgF2-alfa (fig. 2) e di 15-20 μm dopo 72 ore (fig. 3). Anche l'epitelio ghiandolare mostra variazioni di altezza: prima del trattamento è di circa 50 μm (fig. 4), dopo 24 ore è di 25-35 μm (fig. 5), dopo 48 ore di 20-22 μm ed infine di 20-30 μm a 72 ore

Figura 1 - Presenza di corpo luteo. Endometrio in fase secretiva. Notare l'epitelio superficiale pseudostratificato, alto circa 45-55 μm, e la marcata PAS positività citoplasmatica (PAS; barra = 25μm).

Figura 2 - 24 ore dopo trattamento con PgF2-alfa. L'altezza del'epitelio superficiale dell'endometrio si è ridotta a circa 20-30 μm ed il materiale PAS positivo è pressoché scomparso dal citoplasma (PAS; 400x).

Figura 3 - 72 ore dopo trattamento con PgF2-alfa. L'epitelio superficiale dell'endometrio è cilindrico semplice, alto 15-20 μm e PAS negativo (PAS; barra = 50μ).

Figura 4 - Presenza di corpo luteo. L'epitelio ghiandolare dell'endometrio in fase secretiva è alto circa 50 μm e marcatamente PAS positivo (PAS; 400x).

Figura 5 - 24 ore dopo trattamento con PgF2-alfa. L'altezza dell'epitelio ghiandolare si è ridotta a circa 25-35 μm, si nota anche la riduzione del materiale PAS positivo (PAS; 400x).

Figura 6 - 72 ore dopo trattamento con PgF2-alfa. L'epitelio ghiandolare è alto circa 20-30 μm ed è leggermente PAS positivo (PAS; 400x).

Figura 7 - Presenza di corpo luteo. L'epitelio superficiale dell'endometrio mostra marcata attività della fosfatasi alcalina, mentre l'epitelio ghiandolare è debolmente positivo (Fosfatasi alcalina; barra = 50μ).

Figura 8 - 48 ore dopo trattamento con PgF2-alfa. L'epitelio ghiandolare è negativo alla reazione della fosfatasi alcalina (Fosfatasi alcalina; 400x).

Figura 9 - 72 ore dopo trattamento con PgF2-alfa. L'epitelio ghiandolare è marcatamente positivo alla reazione della fosfatasi alcalina. (Fosfatasi alcalina; barra = 50μm).


1

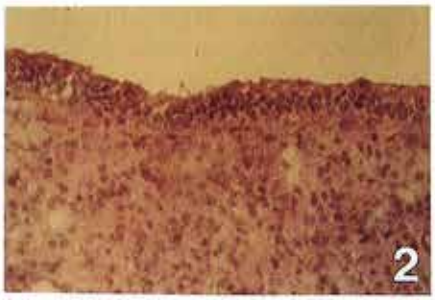
2

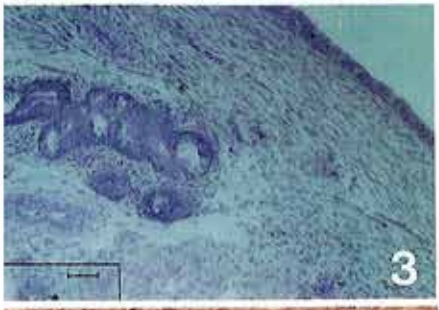
3

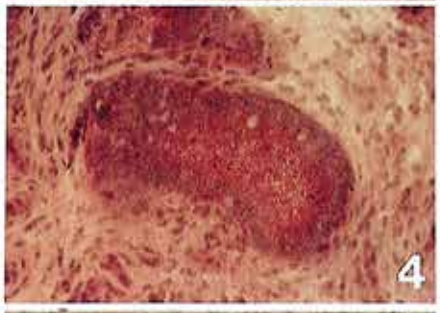
4

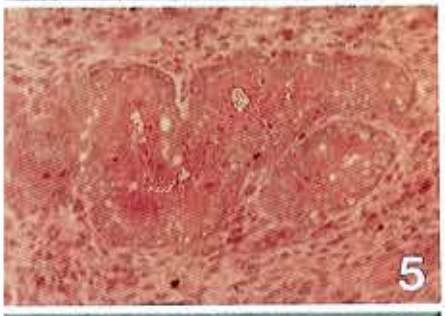
5

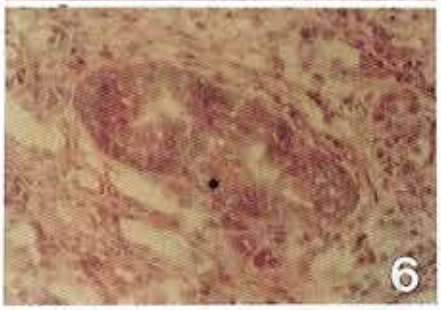
6

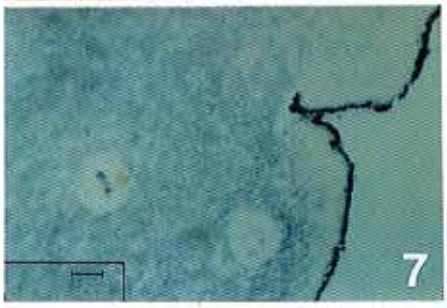
7

8

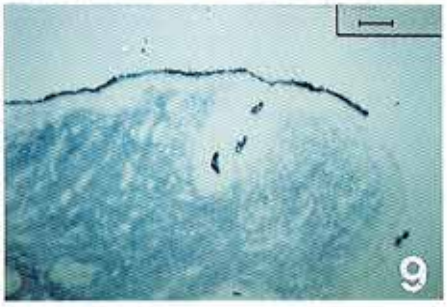
9

(fig. 6). Si osservano inoltre modificazioni di aspetto: l'epitelio da pseudostratificato (fig. 1), diventa cilindrico semplice (figg. 2 e 3). Valutazione istochimica: nei campioni di tessuto prelevati in presenza di corpo luteo persistente si riscontra abbondante materiale PAS positivo nel citoplasma delle cellule epiteliali superficiali dell'endometrio (fig. 1), delle ghiandole ed all'interno del lume ghiandolare (fig. 4). Dopo il trattamento la PAS-positività citoplasmatica diminuisce notevolmente, sia a livello dell'epitelio superficiale (fig. 2 e 3) sia a livello dell'epitelio ghiandolare (figg. 5 e 6). Inoltre il lume ghiandolare si svuota del secreto e la PAS positività si attenua gradualmente: a 24 ore si presenta a focolai (fig. 5), a 48 è quasi del tutto assente, mentre tende a ricomparire a 72 ore (fig. 6). Anche l'attività della fosfatasi alcalina subisce variazioni degne di nota: prima del trattamento si assiste ad una marcata positività dell'epitelio superficiale mentre essa è scarsa o assente a livello ghiandolare (fig. 7). Tale attività diminuisce ulteriormente a 48 ore dal trattamento (fig. 8), ricomparendo poi a 72 ore, più marcatamente, a livello dell'epitelio ghiandolare (fig. 9).

DISCUSSIONE

L'effetto luteolitico della prostaglandina PgF2-alfa impiegata è marcato e rapido. Già dopo 24 ore dal trattamento le modificazioni subite dall'endometrio appaiono intense evidenziando la caduta dell'attività endocrina del corpo luteo indicata dalle notevoli variazioni delle dimensioni delle cellule epiteliali nonché dalle profonde variazioni dell'attività secernente delle ghiandole uterine. Il lume ghiandolare si svuota del secreto e nel citoplasma delle cellule epiteliali, sia ghiandolari sia superficiali, la PAS positività diminuisce gradualmente. Alla cessata attività del CL corrisponde anche la diminuita attività della fosfatasi alcalina che ricompare in prossimità dell'estro. In conclusione, con questo lavoro è stato evidenziato ed illustrato, da un punto di vista morfologico, morfometrico ed istochimico, il passaggio della mucosa uterina da un quadro secretivo, caratteristico della fase luteinica, ad uno proliferativo, tipico della fase follicolare, che conduce all'estro e indotto dalla somministrazione della prostaglandina. L'esame istologico ed istochimico dei frammenti di endometrio si propone, pertanto, come valido ausilio al fine di una verifica obiettiva dell'effetto farmacologico delle prostaglandine.

BIBLIOGRAFIA

1) ASDELL S.A.: *Patterns of Mammalian Reproduction.* Comstock Publishing Company, New York, 1946.

2) BARTELMEZ G.W.: *Cyclic changes in the endometrium of the rhesus monkey (Macaca mulatta).* Contrib. Embryol. Carnegie Inst. *34*, 99, 1951.

3) BURGOS M.H., NILSON O. e WESTMAN A.: *Cyclic changes occurring in the mucosa of the Guinea pigs uterus, cervix and vagina and the sexual investigated by electron microscopy.* Endocrinol. *63*, 106, 1958.

4) GALAND P., MAIRESS N., ROORIJCK J. e FLANDROY L.: *Differential blockade of estrogen-induced uterine responses by antiestrogen nadfoxidine.* J. Steroid. Biochem. *19*, 1225, 1983.

5) GRUNERT G., PORCIA N., NEUMANN G., SEPULVEDA A. e TCHERNITCHIN A.N.: *Progesterone interaction with eosinophils and with responses already induced by oestrogen in the uterus.* J. Endocrinol. *102*, 295, 1984.

6) HECHTER O., YOSHINAGA K., CHON C., DODD P. e HALKESTORN I.D.K.: In: *vitro stimulatory effect of nucleotides and nucleosides on biosynthesis process in castrated pigs.* J. Endocrinol. *24*, 384, 1965.

7) HITSCHMAN F. e ADLER L.: *Der Bau der Uterusschleimhaut des geschlechtsreifen Weibes mit besonderer Brücksichtigung der Menstruation.* Monatsschr. Geburshilfe. *17*, 1, 1980.

8) LARSEN J.F.: *Electron microscopy of the uterine epithelium in the rabbit.* J. Cell. Biol. *14*, 49, 1962.

9) MARINOV U. e LOVELL J.E.: *Secretory and ciliated cells in the bovine cervix.* Am. J. Vet. Res. *28*, 1763, 1967.

10) MOSS S., WRENN T.R. e SKYKER J.F.: *Alkaline phosphatase glycogen and Periodic Acid-Schiff positive substances in the bovine uterus during estrous cycle.* Endocrinol. *55*, 261, 1954.

11) SAGARTZ J.W. e HARDENBROOK H.J.: *A clinical, bacteriologic, histologic survey of infertile cows.* J. Am. Vet. Med. Ass. *158*, 619, 1971.

12) SINGHAL R. e LA FRENIERE R.T.: *Metabolic control mechanism in mammalian system, XV. Study on the role of adenosine 3'5' — monophosphate in estrogen action on the uterus.* J. Pharmacol. Exp. Ther. *180*, 86, 1972.

13) TCHERNITCHIN A.N.: *Eosinophil-mediated non-genomic parameters of estrogen stimulation: A separate group of responses mediated by an independent mechanism.* J.Steroid Biochem. *19*, 95, 1983.

14) TCHERNITCHIN A.N. e GALAND P.: *Oestrogen levels in the blood, not in the uterus, determine uterine eosinophilia and oedema.* J. Endocrinol. *99*, 123, 1983.

15) WEETH H.J. e HERMAN H.A.: *Histological and histochemical study of the bovine oviducts and uterus and placenta.* Missouri Agric. Exper. St. Res. Bull. 501, 1952.

16) WENZEL J.G.W.: *A review of prostaglandin F products and their use in dairy reproductive herd health programs.* Vet. Bull. *61*, 433, 1991.

A. CORRADI[1], R. DI LECCE[1], A.M. CANTONI[1], A. FUSARI[2], L. SIDOLI[3], A. UBALDI[2], P. BORGHETTI[1], E. CABASSI[1]

AVVELENAMENTO ACUTO DA CARBADOX NEL SUINO: OSSERVAZIONI ANATOMOPATOLOGICHE, COMPORTAMENTO DEGLI ELETTROLITI SIERICI E DEGLI ORMONI CORRELATI

[1] Università degli Studi di Parma - Istituto di Anatomia Patologica Veterinaria - Via Del Taglio, 8 - 43100 Parma
[2] Istituto di Diagnostica e Tossicologia Sperimentale Veterinaria - Parma
[3] Istituto Zooprofilattico Sperimentale - Parma

RIASSUNTO

Gli Autori riferiscono in merito ad uno studio sperimentale di intossicazione acuta da carbadox nel suino. Sei suinetti ibridi, LW olandese x (LW inglese x Landrace olandese) maschi castrati, di 23 Kg di peso sono stati utilizzati nella prova. Due animali sono stati considerati controllo, mentre gli altri quattro, che per 11 giorni hanno ricevuto nella razione quotidiana 500 ppm di Carbadox, hanno rappresentato il gruppo esperimento. A tutti gli animali è stato prelevato sangue per tre volte nel corso dell'esperimento (giorno 0, 5 e 11) per indagini biochimico-cliniche (PCV), elettrolitiche (sodio, potassio, magnesio e cloro) e ormonali (aldosterone, renina e peptide natriuretico atriale). Negli animali trattati si è rilevata secchezza delle feci dopo circa sette giorni e suzione di urine dopo 10 giorni. Negli stessi soggetti sono stati riscontrati segni di disidratazione e perdita di peso. I quadri istologici più salienti sono stati osservati a livello di ghiandole surrenali (ipotrofia, degenerazione idropica delle cellule della zona glomerulare, fibrosi e minor reattività cellulare verso la NADH-TR). A carico del rene rigonfiamento delle cellule dell'apparato juxtaglomerularis e nella tiroide formazioni macro e microfollicolari con sostanza colloide granulosa, non omogenea. Le indagini al microscopio elettronico sul miocardio atriale destro hanno messo in evidenza una minor presenza di granuli di peptide natriuretico atriale nei suinetti trattati con chinossalinico. Nei suini intossicati da carbadox i livelli ematici di sodio, di cloro, di aldosterone e di pepetide natriuretico atriale sono diminuiti durante il trattamento, mentre i livelli di potassio e di attività reninica hanno incrementato i loro valori.

Dai reperti è emerso che la riduzione della sintesi dei mineralcorticoidi è indotta da un effetto tossico del carbadox sulle cellule della glomerulare della corteccia surrenale.

Gli Autori interpretano la diminuzione dei livelli ematici del peptide natriuretico come fenomeno secondario all'ipovolemia, conseguente minor tensione delle miofibre atriali e ridotta secrezione del peptide stesso.

Parole chiave: suino, carbadox, istopatologia, status elettrolitico, status ormonale.

Lavoro presentato al 1° Meeting Internazionale Torino-Hannover-Parigi «Nuove fronteiere della diagnostica in patologia veterinaria». Bardonecchia 6-9 marzo 1991.

ACUTE CARBADOX POISONING IN PIGLETS: ANATOMOPATHOLOGICAL FEATURES, ELECTROLYTIC METABOLISM AND HORMONAL PATTERNS

SUMMARY

An experiment was performed to study the clinical and the anatomopathological features of high oral doses of carbadox (500 ppm) in piglets. Six hybrid piglets [LW holland x (LW england x Landrace holland)], 60-70 days old, male castrated, of the same weight (23 kg) were used in the experiment; two subjects maked up the group of control animals and the other ones were treated in diet with 500 ppm of carbadox for 11 days. A collection blood from each animals was taken at day 0, 5, 11 and their serum or plasma were tested for PCV, natrium, kalium, magnesium, chloride, aldosterone, renin activity and atrial natriuretic peptide (ANP). Hard and dry feaces were noted in treated animals seven days after the experiment began; signs of urine-drinking were noted after 10 days in two of the four treated piglets. During histopathologic examination, the most prominent lesion observed in treated animals was discovered in zona glomerulosa of the adrenal glands. The cells of this anatomic regions were abnormally swollen with hydropic degeneration and many of them, expecially atrophic ones, were trapped in a fine connective tissue lining in the adrenal capsule. The cells of the zona glomerulosa have shown increase in lipid content and reduction in NADH-TR reactivity. In some cases the cells of juxtaglomerular apparatus of the kidney exhibite a swollen aspect in treated animals. The thyroid follicles of all treated subjects showed an irregularity in diameter, a retraction of the colloidal substance. In treated animals the cytoplasmatic ANP granules in rigth atrial myocyte are more numerous than controls (2:1). This data suggest than in treated animals the granulogenesis is strong, but many of the same granules show a marked standstill of ripening. In treated animals only a 40% of granules are completly ripe (voluminose granules with homogeneus electrondensity), while in control animals the granules ripe are the 65% of total. In carbadox poisoned swine the sodium, the chloride and the aldosterone levels as well as atrial natruretic peptide decrease in the long run, while the renin plasmatic activity, kalium and magnesium increase. The findings observed suggest that the mineralcorticoid reduction synthesis are induced by the toxic mechanism of the carbadox on the cells of the zona glomerularis of the adrenal gland, characterized by hypoplasia and hypotrophia with hydropic changes in the cells still present. The AA. thought that the low levels of atrial natriuretic peptide might be due to hypovoleamia and consequently less heart wall atrial strech, so the atrial natriuretic peptide secretion is reduced.

INTRODUZIONE

I composti chinossalinici, quale il carbadox, sono molecole ampiamente utilizzate nell'allevamento del suinetto per la chemioprofilassi delle enteriti batteriche. La leg-

ge italiana ne regolamenta l'uso, il dosaggio ed i tempi di sospensione, consentendone l'impiego nei suini fino a 4 mesi d'età alle dosi di 50 ppm, sospendendone la somministrazione 4 settimane prima della macellazione (9)

In letteratura non molte sono le segnalazioni di episodi di avvelenamento da carbadox e quelle riportate sono di tipo sub-acuto o cronico (8). Queste si caratterizzano per le manifestazioni cliniche legate all'equilibrio idrosalino e per le lesioni regressive a carico della zona glomerulare delle ghiandole surrenali.

Studi di ricercatori olandesi sugli effetti di una prolungata somministrazione di carbadox a suinetti in fase di svezzamento hanno permesso di riprodurre sperimentalmente il quadro clinico e le lesioni anatomiche (5, 6, 12, 13). Per contro poco o nulla si conosce dell'intossicazione acuta indotta dalla suddetta molecola a livello anatomico, biochimico-clinico ed ormonale in suini già svezzati.

Nel presente lavoro si riportano i quadri anatomo-patologici sperimentali sulla tossicità acuta da carbadox in suinetti svezzati, nonchè il comportamento degli elettroliti e di alcuni ormoni correlati al controllo omeostatico dell'equilibrio idrosalino.

MATERIALE E METODI

Lo studio è stato condotto su sei suini ibridi [LW x (LW inglese x Landrace olandese)], maschi castrati, di 60-70 giorni di vita e del peso iniziale di 23 Kg.

Gli animali per tutta la durata del periodo sperimentale e periodo di adattamento sono stati allevati in 3 stabulari in legno (due animali cadauno), in ambiente mantenuto a temperatura costante di 22° C e umidità relativa del 60%, con disponibilità continua di acqua di bevanda e mangime sfarinato del commercio con energia pari a 3000 Kcal/Kg (17-19% proteine, 4-5% grassi, 3.5-4.5% fibra secca, 6-7% ceneri). Dopo una settimana di adattamento è iniziato il periodo sperimentale di durata complessiva di 11 giorni. Un gruppo di 2 animali è stato utilizzato come gruppo controllo, mentre ai quattro rimanenti suini, è stato somministrato il mangime di cui sopra con aggiunta di carbadox in ragione di 500 ppm.

In tutti gli animali sono stati effettuati tre prelievi di sangue dalla vena cava craniale: al giorno 0, dopo 5 e 11 giorni dall'inizio dell'esperimento. Le tecniche di prelievo sono state diversificate in base alle indagini biochimico-cliniche ed ormonali effettuate. Da 20 ml di prelievo sono state approntate tre aliquote per consentire le singole ricerche, in particolare per la determinazione dell'ormone ANP (atrial natriuretic peptide) 7 ml di sangue sono stati collezionati in una provetta contenente 100 μl di EDTA al 10% e 500 μl di aprotinina pari a 10.000 unità inattivanti callicreina; immediatamente la provetta è stata posta in centrifuga refrigerata a 4°C, e centrifugata a 1.500 rpm per 10 minuti; il plasma così ottenuto è stato immediatamente congelato in azoto liquido e conservato a —80°C. Aliquote di siero di sangue raccolto in provette prive di anticoagulante sono state congelate per la determinazione dell'ormone aldosterone e degli elettroliti. In una terza provetta contenente eparina è stato raccolto il sangue per le determinazioni dell'attività reninica plasmatica e l'ematocrito.

Tutti gli ormoni sono stati dosati mediante tecniche radioimmunologiche, mentre la determinazione degli elettroliti è stata effettuata mediante l'uso di kit del commercio (Chemetest).

Su tutti i suinetti, sacrificati con iniezione intracardiaca di TANAX, è stato eseguito l'esame necroscopico e sono stati prelevati campioni di surrenale, rene, cuore, tiroide e intestino (tenue e crasso), che in parte sono stati prontamente congelati in isopentano preraffreddato in azoto liquido ed in parte fissati in formalina calcica 10% a pH 7,4. Inoltre frammenti di miocardio ventricolare destro sono stati fissati in glutaraldeide 2.5% in tampone cacodilato 0.1 M a pH 7.4.

I tessuti fissati in formalina calcica sono stati inclusi in paraffina (56-58 °C) e sezioni istologiche dello spessore di 5 μm sono state colorate secondo le seguenti metodiche: eosina-ematossilina, Azan, PAS-reazione. Dai tessuti congelati sono state allestite sezioni di 10 μm di spessore per indagini istochimiche (OIL RED O) e istoenzimologiche (NADH-tetrazolio riduttasi) proposte da Pearse (7). Le indagini di microscopia elettronica sono state effettuate seguendo metodiche ottimizzate (2).

RISULTATI

Indagini cliniche

Suinetti controllo: gli animali hanno sempre mostrato normalità comportamentale e goduto buona salute.

Suinetti trattati con 500 ppm di carbadox: in tutti e 4 i suinetti dopo 7 giorni dall'inizio della sperimentazione è stata notata l'emissione di feci asciutte; dopo 10 giorni è comparso picagismo ed in due soggetti si è manifestato anche il comportamento del «bere le urine». In tutti e quattro gli animali è stata rilevata iperattività neuro-muscolare, lieve inappetenza, perdita di peso, ed arruffamento delle setole.

Indagini ematochimiche ed ormonali

I dosaggi ormonali hanno evidenziato un costante decremento dell'aldosterone degli animali trattati, rispetto ai valori medi dei suini controllo, decremento già apprezzabile dal quinto giorno in poi del trattamento, mentre i livelli plasmatici di attività reninica degli animali trattati hanno mostrato un evidente incremento solo in 11a giornata, quando anche l'aldosteronemia è risultata in netto decremento (tabella 1).

Il peptide natriuretico (ANP) ha evidenziato un netto decremento dei valori plasmatici negli animali trattati rispetto ai suinetti controllo (tabella 1).

Nei suini intossicati con carbadox i livelli sierici di sodio e cloro sono risultati inferiori a quelli registrati negli animali controllo (tabella 2). Per contro i livelli sierici di potassio e magnesio sono risultati maggiori nel gruppo dei suinetti trattati con carbadox rispetto a quelli dei suinetti controllo (tabella 2).

I valori medi di ematocrito (PCV) all'11° giorno sperimentale degli animali controllo e dei suinetti trattati è stato rispettivamente pari al 40% ed al 56%.

Indagini necroscopiche

Suini controllo: nessuna alterazione è stata rilevata a carico di parenchimi, apparati e sistemi.

Suini trattati con 500 ppm di carbadox: nulla di particolarmente apprezzabile da segnalare a carico di organi e parenchimi, fatta eccezione per la cute, il cuore e

il contenuto gastrointestinale. Tutti e quattro i suinetti hanno mostrato cute lievemente disidratata e modicamente anelastica. All'esame degli organi della cavità toracica soltanto a livello di cuore sono stati rilevati segni di flaccidità e dilatazione delle camere atrio-ventricolari di destra. In cavità addominale è stato osservato un minor contenuto di ingesta nello stomaco e nell'intestino; inoltre a livello di colon il contenuto è apparso molto disidratato con accentuazione nelle anse distali; nel retto le feci assumevano aspetto addirittura simile a scibale.

Indagini istologiche, istochimiche, istoenzimatiche ed elettronmicroscopiche

Dal punto di vista istologico nei suini trattati con 500 ppm di carbadox le lesioni di maggior rilievo sono state osservate a livello delle ghiandole surrenali. La zona glomerulare è risultata ipotrofica e non nettamente divisa dalla zona fascicolata; quest'ultima è apparsa lievemente distrofica con disorganizzazione della struttura colonnare. Le cellule della zona glomerulare si sono presentate spesso atrofiche e molte di esse sono coinvolte da degenerazione idropica.

Contemporaneamente ai fenomeni degenerativi si è osservata proliferazione fibroconnettivale che dalla capsula si affonda nella zona glomerulare intrappolando diversi elementi cellulari.

Inoltre a livello capsulare sono state rilevate numerose cellule positive alla PAS-reazione.

Dal punto di vista istochimico nei suini trattati con carbadox le cellule della zona glomerulare sono risultate nettamente positive alla reazione OIL RED O, mentre gli elementi cellulari che popolano le altre zone della ghiandola hanno mostrato scarsa capacità reattiva. Nei suini trattati, la reazione istoenzimatica della NADH-tetrazolio reduttasi ha evidenziato una minor attività enzimatica soltanto nella zona glomerulare, rispetto agli animali di controllo. Nelle altre zone della ghiandola non si sono riscontrate variazioni nella risposta reattiva alla NADH-tetrazolio reduttasi nell' ambito di tutti e sei gli animali esaminati.

Nei suini trattati sono state osservate alterazioni renali caratterizzate da ipertrofia glomerulare associata a congestione capillaritica. Alcuni glomeruli hanno mostrato quadri degenerativi associati a reazioni fibrosclerosanti.

In alcuni riquadri le cellule dell'apparato juxtaglomerulare hanno presentato un grosso nucleo chiaro e citoplasma alquanto disperso.

Le cellule epiteliali di rivestimento dei tubuli contorti prossimali hanno mostrato segni di rigonfiamento torbido ed il lume tubulare spesso si è presentato occluso da cilindri di materiale proteinaceo.

I follicoli tiroidei di tutti gli animali trattati sono risultati disomogenei per dimensioni e contenuto in sostanza colloide. Nei macrofollicoli la sostanza coilloide è apparsa poco rappresentata, di aspetto granuloso e scarsamente positiva alla PAS reazione. Le cellule epiteliali di rivestimento dei follicoli si sono presentate ipofunzionanti e con segni di distrofia strutturale.

A carico del colon ascendente e discendente la mucosa ha mostrato processi di ipertrofia ed iperplasia delle cellule caliciformi.

Lo studio microscopico del miocardio a livello atriale e ventricolare non ha permesso di evidenziare alterazioni morfostrutturali tra suini trattati e controlli. Anche la risposta delle miofibre cardiache alla NADH-tetrazolio reduttasi è apparsa normale e perfettamente sovrapponibile nei due gruppi di animali.

Nei miociti atriali di destra, l'indagine elettronmicroscopica per l'evidenziazione e lo studio dei granuli di ANP ha permesso di rilevare nei suini trattati un numero di granuli elettrondensi in rapporto di 2:1 rispetto ai controlli. I granuli sono stati rilevati prevalentemente in sede peri e paranucleare con predominanza in prossimità dell'apparato del Golgi da cui traggono origine. Più in particolare negli animali trattati la granulogenesi di ANP è apparsa più accentuata, con molti granuli, immaturi o quantomeno in fase di arresto maturativo. Infatti negli animali trattati solo il 40% dei granuli appaiono voluminosi con omogenea elettrondensità, mentre nei suinetti controllo i granuli maturi sono stati quantificati pari al 65% di quelli evidenziati.

CONSIDERAZIONI CONCLUSIVE

I quadri clinici, ematochimici ed istologici da noi osservati sono perfettamente sovrapponibili a quelli descritti da Van der Molen et alii in condizioni sperimentali di tossicità sub-acuta/cronica (12,13). In particolare abbiamo trovato rispondenza tra i nostri dati ematochimici ed i loro riscontri relativi all'aldosteronemia, alla natriemia, alla caliemia e all'attività plasmatica della renina, nonchè nell' ambito delle lesioni tissutali della corteccia surrenale.

Gli studi istoenzimologici ed istochimici delle ghiandole surrenali (NADH-tetrazolio reduttasi e OIL RED O) ci hanno confermato che le lesioni oltre ad essere strutturali sono anche di ordine funzionale. La ridotta attività enzimatica verso l'enzima NADH è espressione di diminuita funzionalità ossidativa mitocondriale e relativa minor capacità biosintetica.

Anche l'abbondante presenza di acidi grassi neutri intracitoplasmatici (OIL RED O positivi), dà significato alla scarsa biosintesi cellulare di aldosterone. È verosimile che tali raccolte lipidiche intracitoplasmatiche, per la minor funzionalità ossidativa mitocondriale, non possano essere utilizzate per la normale sintesi dell'aldosterone dal loro prodotto finale di ossidazione (acetil-CoA) e si ritrovano come globuli lipidici nel citoplasma della cellula (10). Il loro mancato utilizzo si potrebbe attribuire alla succitata minor funzionalità ossidativa mitocondriale.

Le modificazioni di concentrazione sierica dell' aldosterone e di attività plasmatica della renina sono l'esito delle alterazioni morfostrutturali delle cellule surrenaliche della zona glomerulare; l'ipoaldosteronismo, unitamente all'iponatriemia, all'ipocloremia e all'ipercaliemia, sono le prime alterazioni biochimico-ormonali rilevabili dell'azione tossica del carbadox, mentre l'iperrenninemia è da considerare una risposta organica di tipo compensatorio.

L'aldosterone stimola la pompa del sodio nelle cellule epiteliali responsive per induzione di una proteina effettrice, che controlla e modula il flusso transcellulare del sodio (11), perciò la sua diminuzione limita l'assorbimento intestinale del sodio e il riassorbimento sodico nella cellula epiteliale del tubulo contorto distale e favorisce l'aumento delle concentrazioni di potassio cellulare e sierico. L'aumento dell'attività reninica plasmatica associata a emoconcentrazione osservata nei suini intossicati con il chinossalinico (carbadox) testimonia una deplezione di volume sanguigno, anche in mancanza di dati relativi alla concentrazione di vasopressina (ADH). La sintesi di renina avviene a livello di cellule dell'apparato juxtaglomerulare ed è con-

seguenza di uno stato ipovolemico, in quanto la sua funzione vasocostrittrice, che si esplica mediante l'attivazione del sistema renina-angiotensina, ha la principale funzione di ristabilire l'omeostasi pressoria soprattutto a livello glomerulare sistemico. L'elevata attività plasmatica della renina, congiuntamente ad un'aumentata concentrazione sierica dello ione potassio, rappresentano stimoli specifici per le cellule della zona glomerulare a secernere aldosterone, stimoli chimici purtroppo inefficaci per la presenza di gravi lesioni regressive in tale componente (degenerazione idropica, diminuita attività enzimatica alla NADH-tetrazolio reduttasi e aumento di grassi neutri intracitoplasmatici).

Per quanto concerne l'andamento del peptide natriuretico atriale (ANP), le nostre indagini hanno rilevato un costante decremento dei valori, non solo in diretto rapporto con gli alti livelli di tossico assunto, ma anche in correlazione ai valori di ipoaldosteronemia e di attività reninica plasmatica. È noto che l'azione dell'ANP sull'aldosterone appare in parte mediata dal suo intervento sul sistema renina-angiotensina ed in parte diretta a livello surrenalico (1,14).

Nel contesto presente, considerati i bassi livelli plasmatici e sierici, rispettivamente di ANP e di mineralcorticoidi, si può presumere che vi sia, da parte dei soggetti intossicati da carbadox, inibizione parziale nel rilasciare ANP e nel controllare quindi la secrezione di aldosterone e viceversa, riconoscendo che se da una parte l'ANP esercita un'azione di controllo sulla secrezione di aldosterone, dall'altra l'aldosterone ha effetti di stimolo anche sulla secrezione dell'ANP (3). I bassi livelli di ANP raggiunti potrebbero quindi dipendere dalle scarse possibilità di dismissione in circolo del peptide natriuretico atriale per effetto della ridotta produzione di aldosterone, ma potrebbero essere conseguenti anche alla mancanza di efficaci stimoli emodinamici di stiramento e sovradistensione atriale, stimoli notoriamente capaci, in condizioni normali o patologiche, di promuovere la liberazione di ANP (4).

L'ipoaldosteronismo iperreninemico osservato in suini con 500 ppm di carbadox nella dieta non sembra quindi costituire uno stimolo importante per la secrezione di ANP, anche se è risaputo che in corso di ipercaliemia consecutiva ad ipoaldosteronismo può verificarsi perdita del sincronismo atrio-ventricolare e conseguente aumento della pressione atriale con stiramento delle pareti (1).

Da quanto fin qui considerato, appare chiaro che l'intossicazione acuta sperimentale con 500 ppm di carbadox per 11 giorni nella razione di suinetti svezzati, comporta gravi variazioni ematiche nel comportamento elettrolitico e nella componente ormonale ad esso correlato. Tali modificazioni sono senz'altro frutto di spiccate alterazioni morfofunzionali della glomerulare surrenalica, nonché di risentimento dell'apparato iuxtaglomerulare.

L'intossicazione acuta da carbadox nel determinismo delle manifestazioni ematochimiche e nell'insorgenza delle alterazioni regressive a livello corticale appare quindi un problema assai complesso che chiama in causa delicati meccanismi diretti e riflessi.

Tali meccanismi, promossi dalla ingestione del succitato chinossalico alle dosi utilizzate, si mostrerebbero atti a determinare nella corticale surrenalica del suino fenomeni di ipotrofia e di distrofia del comparto glomerulare, verosimilmente primitivi e non conseguenza delle variazioni ematiche elettrolitiche ed ormonali riscontrate, anche se inevitabilmente nella fase finale della nostra prova i due momenti patogenetici potrebbero in parte sovrapporsi.

1	2
3	4
5	6
7	8

Figura 1 - Suino controllo - intestino retto. Normale aspetto delle feci.

Figura 2 - Suino trattato per 11 giorni con 500 ppm di carbadox nella dieta - intestino retto. Feci asciutte a mò di scibale.

Figura 3 - Suino controllo - ghiandola surrenale. Aspetto istologico della zona glomerulare. (Azan, 200X).

Figura 4 - Suino trattato con carbadox - ghiandola surrenale. Ipotrofia e degenerazione idropica degli elementi cellulari della zona glomerulare che appaiono anche imbrigliati in una rete connettivale. (Azan, 200X).

Figura 5 - Suino controllo - ghiandola surrenale. Risposta istoenzimatica alla NADH-tetrazolio-reduttasi della zona glomerulare. (100X).

Figura 6 - Suino trattato con carbadox - ghiandola surrenale. Si osserva riduzione dell'attività istoenzimatica (NADH-tetrazolio-reduttasi) nelle cellule zona glomerulare. (100X).

Figura 7 - Suino controllo - ghiandola surrenale. Reazione istochimica contenuta ed uniforme all'Oil Red O. (100X).

Figura 8 - Suino trattato con carbadox - ghiandola surrenale. Reazione istochimica marcata e ricca in globuli lipidici neutri. (Oil Red O, 100X).

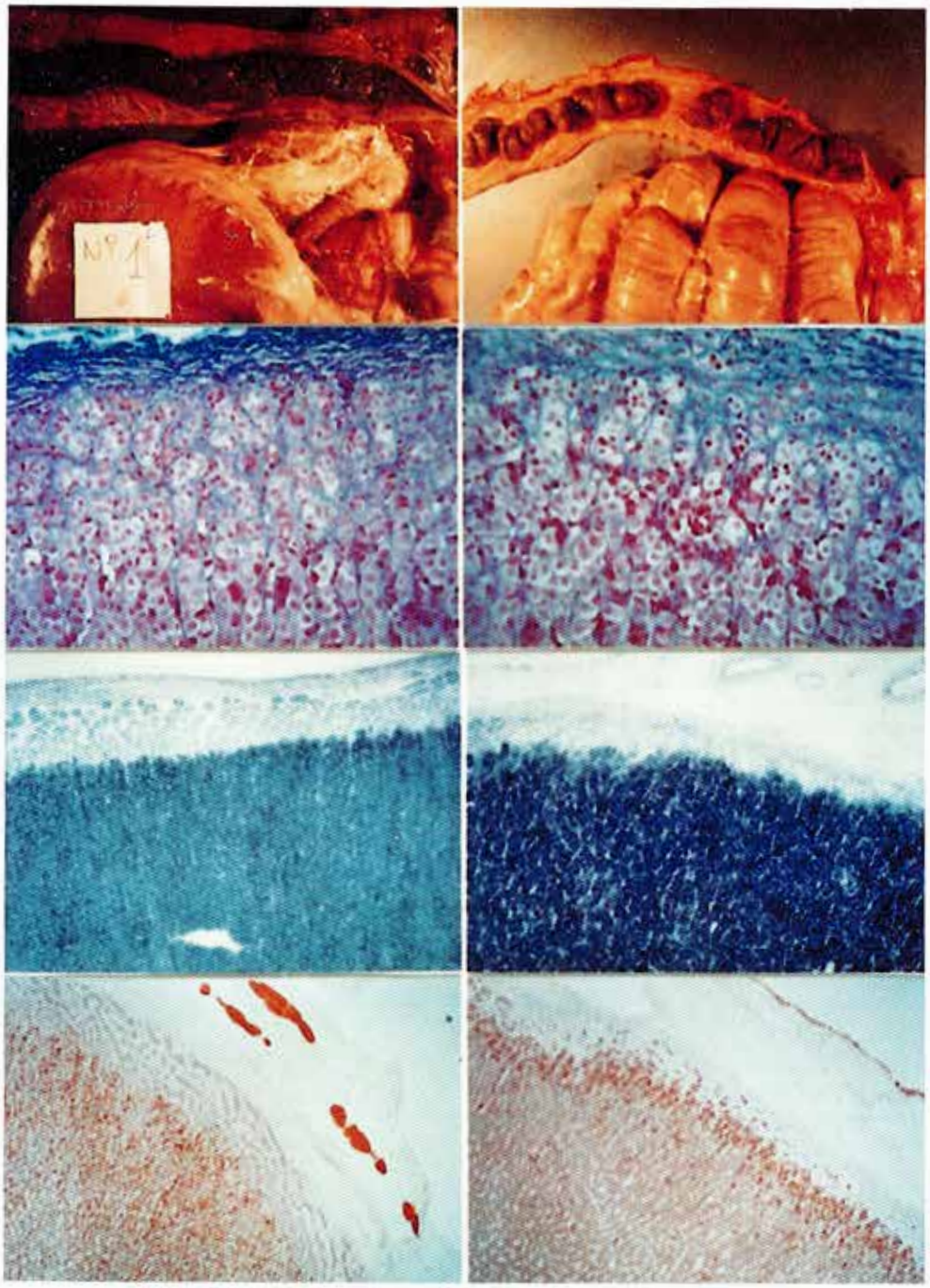
Nº 1

Tabella 1 - Valori medi di peptide natriuretico atriale (ANP), di aldosterone sierico e della attività reninica plasmatica del gruppo dei suinetti controllo e quelli del gruppo degli animali trattati con 500 ppm di cardabox

Giorno di prelievo	0	5	11
ANP		pg/ml	
suini controllo	54.70	45.99	49.77
suini trattati	50.24	23.71	12.84
ALDOSTERONE		pg/ml	
suini controllo	107	120	103
suini trattati	109	82	64
RENINA		ng/ml/h	
suini controllo	0.26	0.72	0.44
suini trattati	0.33	1.28	29.70

Tabella 2 - Valori medi sierici di ioni sodio, cloro, potassio e magnesio del gruppo dei suinetti controllo e quelli del gruppo degli animali trattati con 500 ppm di cardabox

Giorno di prelievo	0	5	11
SODIO		mg/dl	
suini controllo	340	341	339
suini trattati	330	319	303
CLORO		mg/dl	
suini controllo	362	360.5	362
suini trattati	364	325	270
POTASSIO		mg/dl	
suini controllo	19.5	20.3	21.5
suini trattati	19.6	22.1	25.4
MAGNESIO		mg/dl	
suini controllo	2.1	2.4	2.2
suini trattati	2.1	2.3	3.0

Lavoro eseguito con contributo M.U.R.S.T.

P.S.: si ringrazia per la preziosa collaborazione offerta per le indagini al microscopio elettronico il

BIBLIOGRAFIA

1) BORGHETTI A. (1988). *Peptide natriuretico atriale (ANP).* Fisiopatologia e clinica. Ed. Pozzi.

2) CASTAGNARO M., GUARDA F., LUCCHI M.L., BORTOLAMI R. (1991). *The morphology and location of atrial specific granules and the demonstration of atrial natriuretic factor in porcine, lapine and bovine heart by immunoelectronmicroscopy.* Vet. Res. Comm., 15, 335-340.

3) CLINKINBEARD C., SESSION C., SHENKER Y. (1990). *The pathological role of atrial natriuretic hormone in the regulation of aldosterone and salt and water metabolism.* Clin. Endocrinol. Metab., 70, 582-589.

4) EDWARDS B.S., ZIMMERMAN R.S., SCHWAB T.R. (1988). *Atrial strech, not pressure, is the principal determinant controlling the acute release of atrial natriuretic factor.* Circ. Res., 62, 191-195.

5) KÖFER J., HÖCHER H., HINTERDORTER F. (1990). *Olaquindox poisoning in piglets.* Wiener Tierärtliche Monatschrift, 77, 135-137.

6) NABUURS M.J.A., VAN DER MOLEN E.J., DE GRAAF G.J, JAGER L.P. (1990). *Clinical signs and performance of pigs treated with different doses of carbadox, cyadox and olaquindox.* J. Vet. Med. A, 37, 68-76.

7) PEARSE A.G.E. (1978). *Istochimica teoria e pratica.* 1° Vol., Ed. Piccin. Padova.

8) POWER S.B., DONELLY W.J.C., MCLAUGHLIN J.G., WALSH M.C., DROMEY M.F. (1989). *Accidental carbadox overdosage in pigs in a Irish weaner-producing herd.* Vet. Rec. 124, 367-370.

9) QUINTAVALLA F., SIGNORINI G. (1992). *Il medicinale veterinario terapia e legislazione.* Ed. SBM, Monduzzi editore Spa, Bologna.

10) STRYER L. (1989). *Biochimica.* Ed. Zanichelli, Bologna.

11) SZERLIP H.M., WEISBERG L., CLYAMAN M., NEILSON E., WADE J.B., COX M. (1989). *Aldosterone induced proteins purification and localization of GP 65, 70.* Am. J. Physiol., 256, (4Pt1), C 865-872.

12) VAN DER MOLEN E.J., DE GRAAF G.J., BAARS A.J., SCHOPMAN W. (1986). *Carbadox induced changes in aldosterone, sodium and potassium levels in blood of weaned pigs.* J. Vet. Med. A, 33, 617-623.

13) VAN DER MOLEN E.J, DE GRAAF G.J, BAARS A.J. (1989). *Persistence of Carbadox-induced adrenal lesion in pigs following drug withdrawal and recovery of aldosterone plasma concentration.* J. Comp. Path., 100, 295-304.

14) VOLLMAR A.M. (1990). *Das atriale natriuretische Peptid.* Tierärtztl. Prax., 18, 219-223.

M. FINAZZI[1], D. GELMETTI[2], V. GRIECO[1], W. BONTEMPI[1]

REPERTI ISTOLOGICI ED IMMUNOISTOCHIMICI DELLE GHIANDOLE ANNESSE ALL'APPARATO GENITALE IN VITELLI TRATTATI CON PROMOTORI DI CRESCITA*

[1] Università degli Studi di Milano - Istituto di Anatomia Patologica Veterinaria e Patologia Aviare - Via Celoria, 10 - 20133 Milano
[2] Istituto Zooprofilattico Sperimentale della Lombardia e dell'Emilia - «Bruno Ubertini» - Sezione di Milano

RIASSUNTO

Nell'esperimento sono stati utilizzati 56 vitelli (28 maschi e 28 femmine) suddivisi in 4 gruppi, di cui: 1) controlli, 2) animali allevati con alimentazione potenziata, pur nel rispetto della legge, 3) come il precedente, ma con l'aggiunta di un β-agonista, 4) come il precedente più un cocktail di altre sostanze anabolizzanti (ormoni). Solo nel 3° gruppo si è notata una maturazione precoce delle ghiandole genitali e nel 4° anche una manifesta iperplasia delle cellule basali della prostata, della ghiandola bulbo-uretrale e di quella del Bartolino, contrassegnata da intensa positività alla citocheratina 8.12, marker degli epiteli pluristratificati.

Parole chiave: vitelli, ghiandole dell'apparato genitale, anabolizzanti, citocheratine.

HISTOLOGICAL AND IMMUNOHISTOCHEMICAL EXAMINATION ON ACCESSORY GENITAL GLANDS OF VEAL CALVES TREATED WITH ANABOLIC SUBSTANCES

SUMMARY

56 veal calves (28 males and 28 females) were divided in 4 groups and fed as follow: 1) with commercial normal feed, 2) with highly concentrated feed, 3) fed as the second group plus β-agonist, 4) fed as the third group plus a mixture of other anabolic substances (hormons). The accessory genital glands of the animals of the third group showed picture of early maturation. In addition the animals of the fourth group showed hyperplasia of prostatic, bulbo-urethral and glands of Bartholin basal cells. Cytokeratine 8.12 reacts intensively with the hyperplastic glandular structures.

Key words: calves, accessory genital glands, anabolic substances, cytokeratines.

* Lavoro eseguito con il contributo CNR, nell'ambito del PF RAISA, Sottoprogetto 3, Pubblicazione n. 742.

INTRODUZIONE

Nonostante le norme vigenti in ambito nazionale e comunitario ne vietino la detenzione e l'uso, gli anabolizzanti rappresentano un problema ancora assai attuale in campo zootecnico. Oggi tuttavia, accanto ai ben noti composti steroidei, stilbenici ad azione estrogena, androgena e progestinica, vengono usati fraudolentemente nell'allevamento bovino sostanze che appartengono alla categoria dei β-agonisti e incrementano la sintesi proteica a scapito della lipogenesi, promuovendo così l'aumento della massa muscolare. La presenza di complesse molecole in cocktails ben bilanciati ha prodotto effetti sorprendenti limitando notevolmente la comparsa, nelle ghiandole sessuali degli animali trattati, di quelle vistose alterazioni epiteliali (iperplasia, metaplasia squamosa), facilmente riconoscibili con la tecnica istologica di routine. Questa rinnovata difficoltà nel riconoscere, o meglio sospettare, istologicamente un trattamento anabolizzante ha stimolato alcuni Autori (Wijman *et al.*, 1987; Gelmetti e Finazzi, 1989) ad utilizzare la tecnica immunoistochimica impiegando anticorpi monoclonali diretti verso le citocheratine che rappresentano la classe dominante dei filamenti intermedi ed il cui riconoscimento su base immunitaria permette di distinguere gli epiteli semplici da quelli stratificati (Moll *et al.*, 1982; Cooper *et al.*, 1985; Achtstätter *et al.*, 1985). Negli epiteli ghiandolari in genere e più precisamente nelle ghiandole sessuali, numerosi ricercatori hanno messo in evidenza inoltre che le cellule secernenti esprimono citocheratine diverse rispetto alle sottostanti cellule basali (Verhagen *et al.*, 1988; Sherwood *et al.*, 1991). Sulla base di queste conoscenze e di risultati precedenti (Gelmetti e Finazzi, 1989) si è predisposto uno studio sperimentale in cui venivano somministrate sostanze anabolizzanti singole od in associazione di cui erano note dose e composizione chimica, mentre altri animali di controllo erano sicuramente non trattati. Le eventuali modificazioni a carico delle ghiandole sessuali venivano valutate, quindi, con la tecnica immunoistochimica volta al riconoscimento delle citocheratine proprie degli epiteli pluristratificati. Il prelievo e la fissazione dei tessuti sono stati effettuati in modo tale da rispettare l'immunoreattività degli epitopi antigenici.

MATERIALI E METODI

56 vitelli (28 femmine e 28 maschi), distinti in 4 gruppi composti da 7 maschi e 7 femmine ciascuno, alimentati a latte, stabulati in gabbie singole e nelle medesime condizioni di allevamento, sono stati trattati secondo il protocollo sperimentale riportato in Tab. I. Alla macellazione i campioni di prostata (corpo e porzione disseminata), ghiandole bulbo-uretrali, vescichette seminali e ghiandola del Bartolino di ciascun animale sono stati fissati sia in formalina tamponata al 10% che in alcool assoluto.

Dai campioni inclusi in paraffina sono state ottenute sezioni microtomiche dello spessore di 4-5 micron poi colorate con Ematossilina-Eosina (E.E.). Per l'indagine immunoistochimica eseguita con il metodo avidina-biotina (ABC) (Hsu *et al.*, 1981) è stato impiegato un siero monoclonale, Techno-genetics clone 8.12, reattivo nei confronti delle citocheratine degli epiteli stratificati (cheratine 13 e 16 del catalogo di Moll) (Moll et al., 1982) alla diluizione d'uso di 1:600. I controlli sulla reattività del siero erano rappresentati da sezioni di esofago bovino.

RISULTATI

Maschi

1° Gruppo «Bianco»: i reperti istologici (E.E.) delle prostate sono risultati, nel gruppo, non omogenei e caratterizzati da gradi diversi di maturazione degli adenomeri, con rari aspetti di stasi di secreto e dilatazioni cistiche. Le ghiandole bulbo-uretrali presentavano in questo gruppo un comportamento analogo. L'immunoistochimica segnala una netta positività nelle cellule basali che circondano completamente le ghiandole, quando queste sono immature, mentre in quelle più mature sono interposte alle cellule secernenti (figg. 1-2). Gli epiteli ghiandolari risultavano costantemente negativi mentre nei dotti il segnale di positività era sempre molto intenso.

2° Gruppo «Industriale»: sostanzialmente i risultati sono simili a quelli del gruppo precedente.

3° Gruppo «Beta-agonisti»: pur con qualche variazione individuale i reperti della prostata risultano abbastanza omogenei e sono caratterizzati da un più accentuato grado di secrezione ghiandolare (dilatazioni cistiche, stasi di secreto) e da marcata irregolarità architettonica sia ghiandolare che duttale rispetto ai gruppi 1° e 2°. L'immunoistochimica segnala una diminuzione di numero delle cellule basali, rispetto ai gruppi precedenti (fig.3). Del tutto sovrapponibili sono i risultati delle ghiandole bulbo-uretrali.

4° Gruppo «Mix»: in tutti gli animali la prostata è in piena attività secernente, con accentuata stasi secretoria e presenta una maggiore irregolarità nell'architettura generale. Evidenti sono i reperti di iperplasia a livello ghiandolare e le modificazioni in senso secretorio dei dotti. All'immunoistochimica la focale iperplasia è fortemente positiva e facilmente riconoscibile anche a piccoli ingrandimenti (fig.4).

Le ghiandole bulbo-uretrali presentano anch'esse un epitelio ghiandolare maturo, alto, con secreto tendenzialmente acidofilo. L'immunoistochimica ricalca in gran parte quanto già descritto per la prostata (fig.5). Le vescichette seminali, in tutti i gruppi esaminati, sia con E.-E. che con l'immunoistochimica non hanno evidenziato reperti significativi.

Femmine

1° Gruppo «Bianco»: Nelle ghiandole di Bartolino sono presenti variazioni individuali riguardo al grado di maturazione degli adenomeri. L'immunoistochimica segnala anche qui la presenza di cellule basali che, rispetto ai maschi della stessa età, appaiono più rare e discontinue (fig.6). Contrasta con tale reperto la netta positività dei numerosi dotti presenti nelle ghiandole non ancora mature.

2° Gruppo «Industriale»: i reperti sono sovrapponibili a quelli descritti nel gruppo precedente.

3° Gruppo «Beta-agonisti»: le ghiandole di Bartolino appaiono decisamente più mature rispetto ai due gruppi precedenti, con più limitate variazioni individuali. I dotti hanno un aspetto più disordinato. All'immunoistochimica le cellule basali sono ancora meno numerose che nei gruppi precedenti.

4° Gruppo «Mix»: l'aspetto istologico, omogeneo in tutti i soggetti del gruppo, è caratterizzato da un generale disordine architettonico della ghiandola e da una spiccata spinta secretoria sia a livello di adenomeri che di dotti. La parziale trasfor-

mazione in senso secernente dei dotti, nella parte rivolta verso il lume, determina una diminuzione di spessore degli strati epiteliali che si coglie significativamente con l'immunoistochimica (fig. 7). Quest'ultima, ancora, evidenzia una focale iperplasia epiteliale all'interno degli adenomeri simile a quella descritta per il corrispondente gruppo «mix» dei maschi, anche se di grado inferiore (figg. 7-8).

DISCUSSIONE E CONCLUSIONI

I risultati ottenuti dall'esperimento ci portano a formulare alcune considerazioni:

1) La maturazione delle ghiandole sessuali (prostata, bulbouretrale, ghiandola del Bartolino) nei soggetti non trattati presenta delle variazioni individuali molto spiccate ed, in alcuni casi, può essere simile a quella di animali trattati con β agonisti, anche se, in questi ultimi, appare più uniforme e mediamente più accentuata. Evidente è, quindi, la difficoltà espressa da più Autori (Di Antonio *et al.*, 1985; Rosmini *et al.*, 1987) di riconoscere, in condizioni di campo, un eventuale trattamento anabolizzante in animali che di volta in volta sono diversi per età, razza, sesso od altri parametri, basandosi esclusivamente su aspetti di precoce maturazione ghiandolare, di eccessi secretivi ed in assenza dei canonici quadri di iperplasia o metaplasia. In questi casi, l'immunoistochimica non sembra fornire ulteriori dati rispetto a quelli già rilevati con la colorazione di routine. Si evidenzia, invece, con il monoclonale 8.12 diretto verso le citocheratine degli epiteli pluristratificati, che in tutte le ghiandole sessuali ci sono cellule basali positive quanto quelle degli epiteli duttali. Tali cellule risultano distribuite in modo continuo, ad anello, nelle ghiandole immature, mentre si fanno più rare, o risultano mascherate dalla secrezione, in quelle mature (fig. 9a). Nei soggetti trattati con β-agonisti, in cui abbiamo visto la secrezione essere particolarmente accentuata, tendono a scomparire quasi totalmente.

2) Nei gruppi di maschi e femmine, trattati con miscele di β-agonisti ed ormoni, si hanno i reperti patologici più significativi e spesso facilmente riconoscibili anche con la colorazione di routine. La spinta in senso secretorio risulta accentuata al punto che anche le strutture canalicolari risultano più o meno coinvolte. Tale reperto potrebbe essere indotto sia dai β-agonisti che dagli ormoni. L'iperplasia dovrebbe, invece, essere indotta esclusivamente dal trattamento ormonale visto che nel gruppo di animali trattati con soli β-agonisti questo reperto non era stato osservato. L'immunoistichimica in questi casi, fornisce dei reperti qualitativamente e quantitativamente superiori alle colorazioni di routine perché l'iperplasia risulta nettamente evidenziata ed apprezzabile anche quando costituita da 2 sole file di nuclei. Chiarisce, ancora, in modo inequivocabile che tale reperto corrisponde alla proliferazione delle cellule basali che essendo le sole sollecitate dal trattamento estrogenico, per la presenza in esse di recettori specifici, si moltiplicano e sporgono nei lumi ghiandolari (fig. 9b) (Schulze *et al.*, 1987).

Concludendo, possiamo affermare, a conferma di quanto già da alcuni di noi precedentemente osservato (Gelmetti e Finazzi 1989), che l'impiego dell'anticorpo monoclonale 8.12 risulta utilissimo al riconoscimento di alterazioni di tipo iperplastico ed in particolare quando ci sia un sospetto trattamento di tipo ormonale, mentre non apporta ulteriori chiarimenti nel riconoscimento di altre alterazioni indotte da trattamenti anabolizzanti di tipo non ormonale, β-agonisti in particolare.

Tabella 1 - Protocollo sperimentale

Identificazione	Farmaco	Somministrazione		
		Dose	Durata	Via
1 *Gruppo bianco*	Nessun trattamento	—	—	—
2 *Gruppo industriale*	Zn-chelato	1 g/pasto	75 giorni	OS
	D-L Carnitina	5 g/pasto	75 giorni	OS
3 *Gruppo β agonista*	Zn-chelato	1 g/pasto	75 giorni	OS
	D-L Carnitina	5 g/pasto	75 giorni	OS
	Clenbuterolo Cloridrato	0,16 mg/capo die	30°-45° giorno	OS
	Clenbuterolo Cloridrato	0,32 mg/capo die	45°-60° giorno	OS
	Clenbuterolo Cloridrato	0,48 mg/capo die	60°-75° giorno	OS
4 *Gruppo mix*	Zn-chelato	1 g/pasto	75 giorni	OS
	D-L Carnitina	5 g/pasto	75 giorni	OS
	Clenbuterolo Cloridrato	0,16 mg/capo die	30°-45° giorno	OS
	Clenbuterolo Cloridrato	0,32 mg/capo die	45°-60° giorno	OS
	Clenbuterolo Cloridrato	0,48 mg/capo die	60°-75° giorno	OS
	Cocktail[1]	3 ml	1° giorno	I.M.
	Cocktail	3 ml	8° giorno	I.M.
	Cocktail	5 ml	24° giorno	I.M.
	Cocktail	4 ml	60° giorno	S.C.

[1] Cocktail: 17-β estradiolo benzoato 2.11%
Progesterone acetato 2.03%
Testosterone fenil-priopionatol. 92%
Testosterone decaonato 3.13%

Figura 1 - Prostata del «gruppo bianco». Immunoperossidasi, 125x. Intensa colorazione delle cellule basali in ghiandola immatura.

Figura 2 - Prostata del «gruppo bianco». Immunoperossidasi, 125x. Ghiandola sviluppata con diminuzione del numero delle cellule basali.

Figura 3 - Prostata del «gruppo β-agonista». Immunoperossidasi, 125x. Ghiandola secernente con poche cellule basali.

Figura 7 - Ghiandola di Bartolino del «gruppo mix». Immunoperossidasi, 125x. Iperplasia delle cellule basali e diminuzione di numero delle cellule dell'epitelio stratificato dei dotti.

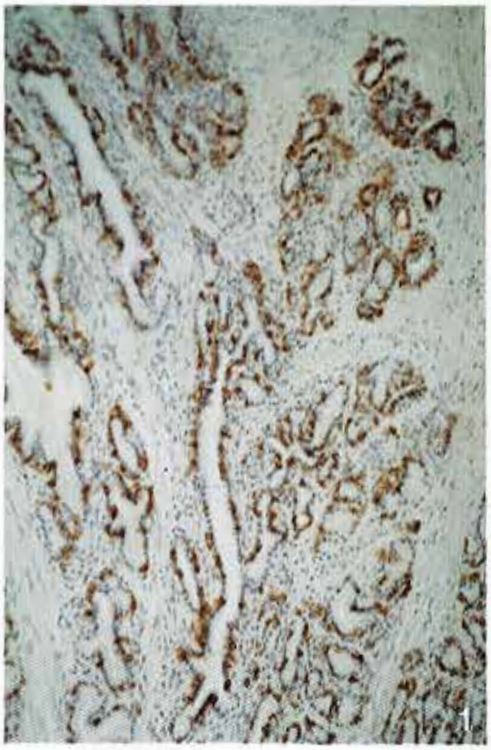
1

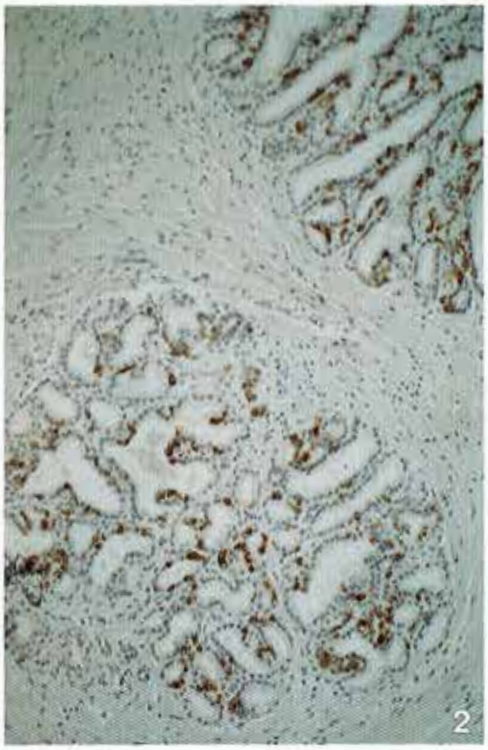
2

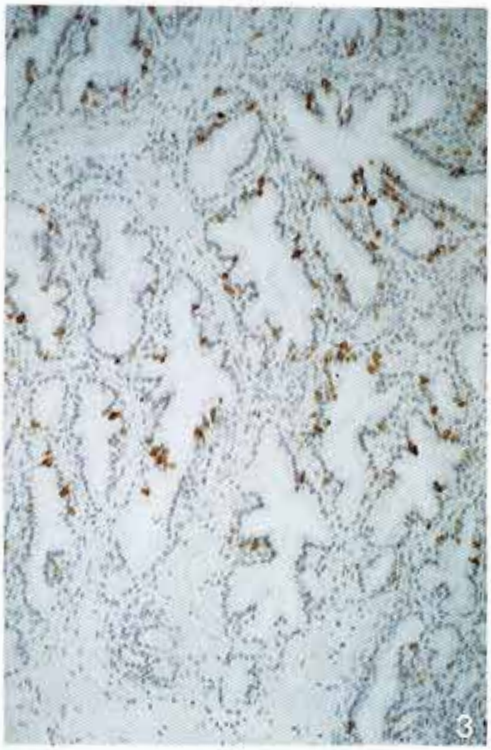
3

7

Figura 4 - Prostata del «gruppo mix». Immunoperossidasi, 320x. Marcata iperplasia delle cellule basali.

Figura 5 - Bulbo-uretrale del «gruppo mix». Immunoperossidasi, 125x. Marcata iperplasia delle cellule basali.

Figura 6 - Ghiandola di Bartolino del «gruppo bianco». Immunoperossidasi, 320x. Anche in questa ghiandola sono presenti cellule basali. A destra intensamente positivo l'epitelio duttale.

Figura 8 - Ghiandola di Bartolino del «gruppo mix». Immunoperossidasi, 125x. Manifesta iperplasia delle cellule basali.

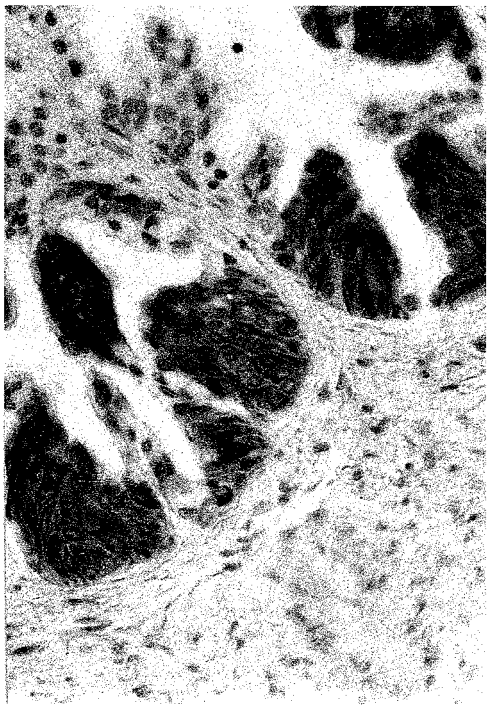

Fig. 4

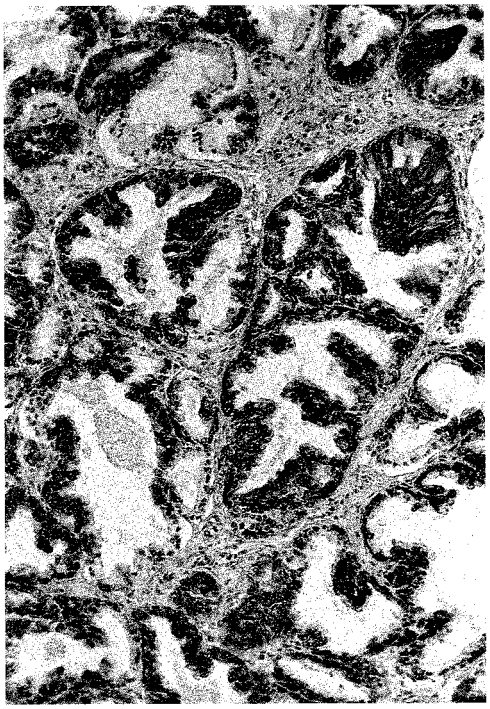

Fig. 5

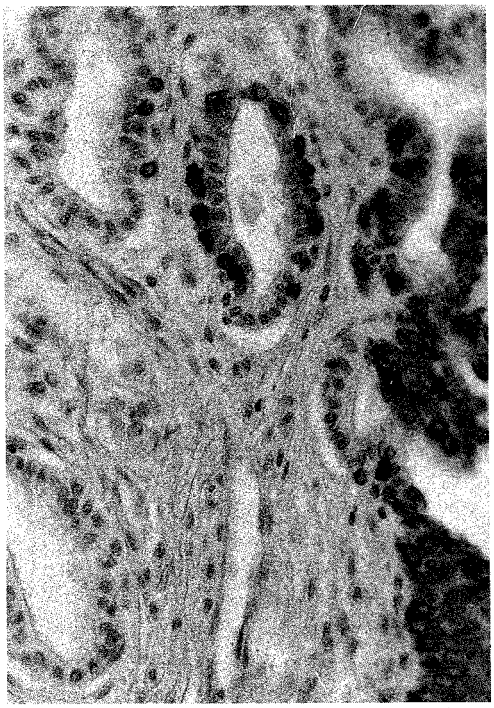

Fig. 6

Fig. 8

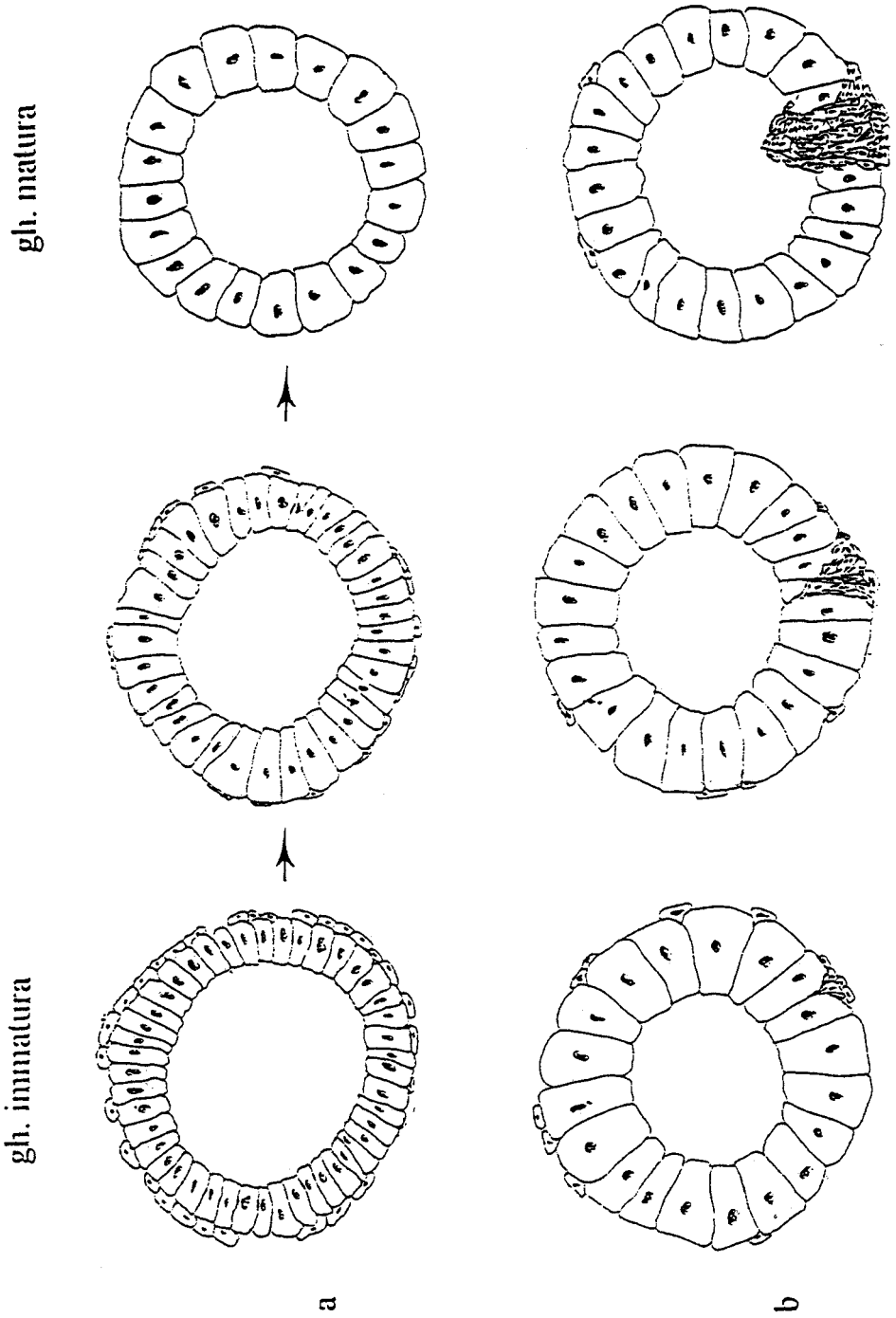

Figura 9 - A) Schematizzazione della localizzazione e distribuzione delle cellule basali in ghiandola immatura, matura e decisamente secernente.
B) Proliferazione delle cellule basali in conseguenza di stimoli ormonali.

BIBLIOGRAFIA

1) ACHTSTÄTTER T., MOLL R., MOORE B. (1985). *Cytokeratin polypeptide patterns of different epithelia of the human male urogenital tract: immunofluorescence and gel electrophoretic studies*. J. Histochem. Cytochem., *33* (5): 415-426.

2) COOPER D., SCHERMER A., TUNG TIEN SUN (1985). *Classification of human epithelia and their neoplasm using monoclonal antibodies to keratins: strategies, applications and limitations*. Lab. Invest., *52* (3): 243-256.

3) DI ANTONIO E., AVELLINI P., AISA M.C., MARZETTI M., CICCALENI G., DE PAOLIS F. (1985). *Risultati delle osservazioni istologiche eseguite sulla prostata di bovini macellati in diversi mattatoi dell'Italia centrale*. Atti SISVet., *39*: 619-622.

4) GELMETTI D., FINAZZI M. (1989). *Modificazioni dell'epitelio prostatico di vitelli trattati con anabolizzanti. Studio istopatologico e immunoistochimico*. Atti SISVet., *43*: 1163-1167.

5) HSU S.M., RAINE L & FAINGER H. (1981). *Use of avidin-biotin-peroxidase complex (ABC) in immunoperoxidase techniques: a comparison between ABC and umlabeled antibody (PAP) procedures*. J. Histochem. Cytochem., *29*: 577-580.

6) MOLL R., WERNER W., FRANKE S., SCHILLER D.L., GEIHER B. e KREPLER R. (1982). *The catalog of human cytokeratins: patterns of expression in normal epithelia, tumors and cultured cells*. Cell, *31*: 11-24.

7) ROSMINI R., MARCATO P.S., MAROCCHIO L. (1987). *Aggiornamento interpretativo dei reperti istologici nella prostata e nella ghiandola del Bartolino di vitelli macellati*. Praxis Vet. VIII - *3*: 8-10.

8) SHERWOOD E., THEYER G., STEINER G., BERG L., KOZLOWSKI J., CHUNG LEE (1991). *Differential expression of specific cytokeratin polypeptides in the basal and luminal epithelia of the human prostate*. The Prostate *18*: 303-314.

9) SCHULZE H., BARRAK E. (1987). *Immunocytochemical localization of estrogen receptors in spontaneous and experimentally induced canine benign prostatic hyperplasia*. The Prostate *11*: 145-162.

10) VERHAGEN A., AALDERS T., RAMAEKERS F., DEBRUYNE F., SCHALKEN J. (1988). *Differential expression of keratins in the basal and luminal compartments of rat prostatic epithelium during degeneration and regeneration*. The Prostate *13*: 25-38.

11) WEIJMAN J., RAMAEKERS F.C.S. e VOS J.G. (1987). *Immunohistochemie van cytokeratines in prostaatweefsel als mogelijk gevoelige methode voor de screening van met oestrogene anabolica behandelde mentkslveren*. Tijdschr. Diergeneeskd, 112, *(9:)* 507-512.

12) WEIJMAN J., RAMAEKERS F.C.S., ELSINGHORST A.M., VAN WICHEN P.J. e ZWART P (1992). *Changing cytocheratin expression patterns in diethilstilbestrol dipropionated-induced metaplastic lesions of the goat prostate*. Vet. Quarterly *14*: 2-7.

B. BIOLATTI, E. BOLLO, S. APPINO

PATOLOGIA DELL'APPARATO GENITALE, APPARATO RESPIRATORIO, MAMMELLA E TIMO DI VITELLI TRATTATI CON CLENBUTEROLO E STEROIDI SESSUALI

Università degli Studi di Torino - Dipartimento di Patologia Animale - Via Nizza, 52 - 10126 Torino

RIASSUNTO

Sono state studiate le alterazioni dell'apparato genitale femminile, apparato respiratorio, mammella e timo in vitelli a carne bianca conseguenti alla somministrazione di clenbuterolo da solo (gruppo I + B) e associato a: desametazone, 17β estradiolo benzoato, progesterone acetato, testosterone fenil-propionato, testosterone decanoato (gruppo I + B + T). Fungevano da controllo due gruppi di vitelli, uno esclusivamente alimentato con latte in polvere ricostituito (gruppo C) ed un secondo che riceveva un integrazione di zinco chelato e DL-carnitina (gruppo I). Le alterazioni più evidenti erano rappresentate da: marcata atrofia ovarica, abnorme dilatazione all'esame microscopico delle ghiandole endometriali, ipersecrezione uterina e cervico-vaginale, abnorme dilatazione della trachea, precoce maturazione del parenchima mammario e atrofia timica nel gruppo I + B + T; ipersecrezione cervico-vaginale e abnorme dilatazione della trachea nel gruppo I + B.

Parole chiave: bovini, anabolizzanti, clenbuterolo, apparato genitale, trachea.

PATHOLOGICAL CHANGES OF GENITAL AND RESPIRATORY TRACTS, MAMMARY GLAND AND THYMUS IN VEAL CALVES TREATED WITH CLENBUTEROL AND SEXUAL STEROIDS

SUMMARY

The Authors studied the pathological changes of female genital tract, respiratory tract, mammary gland and thymus in veal calves treated as follows: clenbuterol (group I + B); clenbuterol, dexamethazone, 17β oestradiol benzoate, progesterone acetate, testosterone phenil-propionate, testosterone decanoate (group I + B + T). A control group (group C) was fed with milk powder, and group I was given milk powder added with zinc-chelate and DL-carnitine. The most relevant lesions were represented by: ovarian atrophy, endometrial glands dilation, uterine and cervico-vaginal hypersecretion, tracheal dilation, early differentiation of mammary gland

Lavoro eseguito con contributo del CNR, nell'ambito del PF RAISA, sottoprogetto 3. Pubblicazione n. 750.

and thymus atrophy in group I + B + T; cervico-vaginal hypersecretion and tracheal dilation in group I + B.

Key words: cattle, anabolics, clenbuterol, genital tract, trachea

INTRODUZIONE

L'impiego illegale di anabolizzanti negli allevamenti di bovini all'ingrasso comporta per i ricercatori un costante impegno diretto all'individuazione di parametri che consentano di riconoscere gli animali trattati, sia in vita sia dopo la macellazione. Numerosi studi sono stati condotti per determinare gli effetti di varie sostanze anabolizzanti sull'apparato genitale maschile e femminile, sulle ghiandole sessuali accessorie, sull'apparato respiratorio, sul SNC, ecc.[1-15]. Ne sono scaturiti quadri anatomo-istopatologici alquanto variabili, la cui interpretazione può prestarsi a giuste critiche, anche se ad es. nel caso degli steroidi sessuali è sempre stato confermato il coinvolgimento dell'apparato genitale e delle ghiandole accessorie. Infatti le alterazioni dipendono dalla natura, dose, tempi di somministrazione delle molecole e variano con il variare della composizione del prodotto somministrato. In Italia prima del 1988 si impiegavano pochi principi attivi, spesso somministrati a dosi elevate, per cui ne conseguivano evidenti e gravi lesioni agli organi bersaglio. Successivamente si è passati all'uso di prodotti in cui figurano numerose molecole di natura completamente diversa ed in dosi assai ridotte, quali ad es. associazioni di steroidi sessuali (estrogeni, androgeni e gestageni), β_2 agonisti e cortisonici.

Il presente lavoro vuole essere un contributo allo studio delle alterazioni indotte su particolari organi bersaglio dalle sostanze maggiormente impiegate negli allevamenti a scopo anabolizzante.

MATERIALE E METODI

L'indagine è stata condotta su 28 vitelli femmine a carne bianca, di razza polacca, dell'età di 3 mesi all'inizio dell'esperimento, suddivisi in 4 gruppi di 7 soggetti ciascuno. L'esperimento è durato 75 giorni. Il gruppo di controllo (C) è stato alimentato esclusivamente con latte in polvere ricostituito. I vitelli del secondo gruppo (I) hanno ricevuto un supplemento costituito da zinco chelato (1 g/pasto) e DL-carnitina (5/pasto) per 75 giorni. I vitelli del terzo gruppo (I + B) oltre al supplemento somministrato al gruppo I, sono stati trattati con clenbuterolo cloridrato per via orale alle seguenti dosi: 0,16 mg/capo/die dal giorno 30 al giorno 45, 0, 32 mg/capo/die dal giorno 46 al giorno 60 e 0,48 mg/capo/die dal giorno 61 al giorno 75. I vitelli del quarto gruppo (I + B + T) oltre al trattamento del gruppo I + B hanno ricevuto 3 iniezioni intramuscolo ai giorni 27 (3 ml), 42 (3 ml) e 57 (5 ml) di una sospensione in glicole propilenico dei seguenti steroidi sessuali: 17β-estradiolo (21,1 mg/ml), progesterone acetato (20,3 mg/ml), testosterone fenil-propionato (19,2 mg/ml) e testosterone decanoato (31,3 mg/ml; al giorno 68 i soggetti sono stati trattati per via sottocutanea con 4 ml di una soluzione di desametazone 21 isonicotinato alla concentrazione di 1 mg/ml.

Al giorno 76 gli animali sono stati macellati e si è proceduto all'esame necroscopico. Ovaie, utero e timo sono stati pesati e i campioni prelevati dai vari organi sono stati fissati in formalina, inclusi in paraffina, sezionati allo spessore di 4 μm e colorati con le tecniche istopatologiche di routine.

RISULTATI

APPARATO GENITALE

Ovaie

Gruppo C (peso medio: 5,43 g): macroscopicamente erano presenti numerosi follicoli a diverso stadio di sviluppo, il cui diametro variava da 1-2 mm a 6-7 mm (Fig. 1a). Istologicamente si evidenzia un quadro caratterizzato da: follicoli antrali dotati di una teca interna riccamente vascolarizzata e cellule della granulosa con abbondante citoplasma (Fig. 2a); follicoli atresici la cui teca interna è scarsamente vascolarizzata, più sottile e dotata di cellule tecali fusate, mentre le cellule della granulosa sono vacuolizzate, presentano evidenti segni di degenerazione e si trovano in gran numero libere nel lume follicolare; follicoli in evoluzione atresica e nuclei connettivali residui di follicoli atresici.

Gruppo I (peso medio: 4,25 g): il reperto è analogo al gruppo di controllo (Fig. 1b).

Gruppo I+B (peso medio: 5,2 g): macroscopicamente il reperto era analogo al gruppo di controllo e al gruppo I (Fig. 1c). Istologicamente si evidenziano numerosi follicoli in corso di atresia e numerosi nuclei di tessuto connettivo fibroso che ha sostituito completamente il follicolo, mentre sono meno frequenti i follicoli in maturazione. È tuttavia rispettata la variabilità dei diametri follicolari che si riscontra nelle ovaie dei controlli.

Gruppo I+B+T (peso medio: 1,81 g): le ovaie erano diminuite di peso e di volume, macroscopicamente si presentavano di aspetto fibroso, con un ridotto numero di follicoli i quali avevano dimensioni notevolmente inferiore rispetto a quelle degli altri gruppi e un diametro che non superava i 2-3 mm (Fig. 1d). Istologicamente nei follicoli antrali la vascolarizzazione della teca interna è notevolmente ridotta rispetto ai controlli, le cellule tecali sono fusate e più sottili con citoplasma ridotto; le cellule della granulosa appaiono dissociate, con citoplasma ridotto e molto spesso vacuolizzato (Fig. 2b). Sono numerosi i follicoli atresici ormai trasformati in tessuto connettivo (Fig. 2c).

L'analisi statistica ha evidenziato una differenza significativa ($p<0,05$) tra i pesi delle ovaie dei soggetti del gruppo I+B+T e quelle dei soggetti di tutti gli altri gruppi.

Utero

Gruppo C (peso medio: 192,56 g): macroscopicamente nel lume uterino della maggior parte dei soggetti non si evidenziavano raccolte di muco e la mucosa si presentava asciutta e opaca (Fig. 3a). Istologicamente il quadro è tipico dei soggetti prepu-

beri: nell'endometrio è presente un discreto numero di ghiandole dotate di un lume pressochè virtuale e di un epitelio cubico-cilindrico monostratificato che alla colorazione PAS risulta prevalentemente non secernente (Figg. 4a, 4c). L'epitelio superficiale dell'endometrio è monostratificato (Fig. 5a).

Gruppo I (peso medio: 162,1 g): macroscopicamente il reperto è analogo al gruppo di controllo (Fig. 3b). Istologicamente il quadro è per lo più assimilabile al gruppo di controllo, le ghiandole presentano un epitelio di tipo cubico-cilindrico ed il lume di quelle superficiali è a volte lievemente dilatato.

Gruppo I+B (peso medio: 206,72 g): macroscopicamente in quasi tutti i soggetti l'endometrio si presentava tumido, ricoperto da una lieve quantità di muco chiaro e trasparente (Fig. 3c). Istologicamente il quadro è assimilabile al gruppo I, con la differenza che la dilatazione dei lumi ghiandolari superficiali, ancorché lieve, è più marcata e si ripete con maggior costanza.

Gruppo I+B+T (peso medio: 234,19 g): macroscopicamente in tutti i soggetti l'endometrio appariva edematoso e ricoperto di muco che a volte si presentava lievemente torbido (Fig. 3d). Istologicamente il quadro, che si ripete costantemente in tutti i soggetti del gruppo, evidenzia una marcata dilatazione del lume delle ghiandole endometriali, sia negli strati superficiali sia medio-profondi (Fig. 4b, 4e). All'interno del lume è presente del secreto eosinofilico e PAS positivo, le cellule epiteliali sono cubiche o appiattite nelle ghiandole più dilatate. Nello strato più profondo dell'endometrio si nota un aumento delle dimensioni della porzione basale delle ghiandole. In questa sede l'epitelio ghiandolare è pluristratificato, disposto attorno ad un ridotto lume principale mentre nel contesto della stratificazione si sono formati una moltitudine di piccoli lumi secondari che conferiscono alla struttura ghiandolare un aspetto simil-adenomatoso (Figg. 4b, 4d). Le cellule epiteliali hanno in gran parte perso la polarità e la forma cilindrica o cubica, sono piccole, sferiche, stipate e dotate di nuclei ipercromatici. L'epitelio superficale dell'endometrio è cilindrico monostratificato, ma in corrispondenza delle caruncole diventa pluristratificato e nel suo contesto presenta abbondante quantità di secreto PAS positivo (Fig. 5b).

L'analisi statistica ha evidenziato una differenza significativa ($p < 0,05$) tra il peso dell'utero dei soggetti del gruppo I+B+T e quello dei soggetti del gruppo I.

Cervice e vagina

Gruppo C: macroscopicamente si presentavano quasi sempre prive di secreto sulla mucosa (Fig. 3a); in pochi casi era presente una lieve quantità di muco più o meno vischioso. Istologicamente le plice cervicali appaiono alte e frastagliate. Le cellule dell'epitelio di rivestimento delle pliche cervicali presentano un rapporto nucleo-citoplasma a favore del nucleo e sono intervallate da cellule dotate di abbondante citoplasma chiaro, in attività secretiva, presenti in quantità variabile e a volte nettamente prevalenti (Fig. 5c).

Gruppo I: il reperto era assimilabile al gruppo di controllo (Fig. 3b), tuttavia in quasi tutti i soggetti era presente una quantità minima di muco prevalentemente vischioso.

Gruppo I+B: macroscopicamente tutti i soggetti presentavano quantità variabili di muco cervico-vaginale di aspetto prevalentemente fluido (Fig. 3c). Istologicamen-

te il quadro è assimilabile ai due gruppi precedenti con prevalenza di cellule dell'epitelio cervicale in fase secretiva.

Gruppo I + B + T: macroscopicamente nella vagina di tutti i soggetti si evidenziava abbondante quantità di muco di consistenza fluida (Fig. 3d). Istologicamente le pliche cervicali appaiono più basse e meno frastagliate, le cellule dell'epitelio di rivestimento sono in costante attività secernente, si presentano quindi voluminose con citoplasma chiaro, frequentemente ricoperto di spessi strati di muco PAS positivo; in alcuni soggetti l'epitelio è iperplastico, le cellule si dispongonono su più strati e, a volte, formano cuscinetti ricoperti di secreto (Fig. 5d). Non sono state riscontrate alterazioni a carico dell'epitelio vaginale nei quattro gruppi.

APPARATO RESPIRATORIO

Trachea

In tutti i soggetti del gruppo di controllo e del gruppo I la trachea era normale e presentava un'evidente cresta tracheale (Fig. 6a), mentre tutti i soggetti del gruppo I + B + T presentavano una marcata dilatazione del lume tracheale con conseguente scomparsa della cresta tracheale (Fig. 6b). Alla sezione trasversale si evidenziava il rilasciamento del muscolo tracheale. Istologicamente non si rilevano alterazioni.

Polmone

Macroscopicamente i polmoni di tutti i soggetti presentavano un quadro riferibile alla norma.

Istologicamente i soggetti del gruppo I + B e del gruppo I + B + T presentano a livello polmonare frequenti quadri di enfisema alveolare, caratterizzato da dilatazione del lume, assottiglimento e a volte rottura delle pareti alveolari in assenza di flogosi. Anche nei soggetti dei gruppi C e I si rinvengono focolai di enfisema alveolare che peraltro si riscontrano con minor frequenza.

Mammella

Macroscopicamente non si evidenziavano differenze tra i quattro gruppi. Istologicamente le mammelle di tutti i soggetti dei seguenti gruppi: C, I e I + B presentano un aspetto immaturo, caratterizzato dalla presenza di tubuli escretori, più o meno ramificati, e dalla totale assenza di alveoli mammari. I tubuli sono immersi in tessuto connettivo fibroso e adiposo (Fig. 7a). Le mammelle di tutti i soggetti del gruppo I + B + T presentano un avanzato grado di differenziazione. I tubuli escretori sono circondati da alveoli mammari stipati e in gran parte ripeni di secreto eosinofilo alla colorazione con ematossilina-eosina. In altre aree le cellule epiteliali dell'estremità dei dotti e degli alveoli sono in fase di replicazione evidenziando un aspetto ancora immaturo e assenza di polarità. Il tessuto connettivo, abbondante nei soggetti immaturi, si presenta nella ghiandola mammaria dei soggetti trattati in sottili sepimenti che suddivisono in lobuli il parenchima, mentre il tessuto adiposo appare ridotto nella maggior parte dei soggetti (Fig. 7b).

Timo

Macroscopicamente non si evidenziavano differenze nei seguenti gruppi C, I e I+B, nei quali il quadro rientrava nella norma. Il timo dei soggetti del gruppo I+B+T si presentava in tutti i casi atrofico e parzialmente sostituito da tessuto adiposo. La media dei pesi del timo nei diversi gruppi risultava: 773,03 g gruppo C, 690,24 g gruppo I, 589,02 g gruppo I+B, 98,30 g gruppo I+B+T. Istologicamente i gruppi C, I e I+B non presentano alterazioni e il quadro è analogo (Fig. 7c), mentre il timo dei soggetti del gruppo I+B+T presenta una grave deplezione dei timociti specialmente a livello della corticale che appare notevolmente assottigliata e spesso assente (Fig. 7d). Ampie aree di parenchima sono sostituite da tessuto adiposo.

L'analisi statistica ha evidenziato una differenza significativa ($p<0.05$) tra il peso del timo dei soggetti del gruppo I+B+T e quello dei soggetti di tutti gli altri gruppi.

DISCUSSIONE

I reperti anatomo-patologici, macroscopici e microscopici, rilevati nei soggetti esaminati, presentano differenze più o meno marcate tra i quattro gruppi.

Apparato genitale

Il quadro ovarico e uterino non offrono all'osservazione marcate differenze tra i seguenti gruppi: C, I e I+B. Mentre le alterazioni degli apparati del gruppo I+B+T sono caratteristiche e consentono di differenziarli dagli altri gruppi. È tale l'atrofia ovarica presente in tutti i soggetti, caratterizzata dall'aspetto fibroso dell'organo e scarso numero di follicoli. Ancora più specifica ci pare l'alterazione delle ghiandole endometriali dei soggetti di questo gruppo, tutte abnormemente dilatate e ripiene di secreto. Mentre complessa è l'interpretazione della tumultuosa replicazione delle cellule della porzione basale delle ghiandole, le quali rispondono in modo abnorme allo stimolo provocato dagli steroidi sessuali (estrogeni, androgeni e gestageni) inoculati nei soggetti di questo gruppo, assumendo un aspetto iperplastico simil-adenomatoso. Anche l'iperplasia e lo stato ipersecretivo dell'epitelio delle pliche cervicali sono tipiche. La presenza di abbondante secreto in utero si è rivelata costante nei soggetti dei gruppi I+B e I+B+T ed in quest'ultimo era più marcata.

Apparato respiratorio

Di notevole interesse è l'aumento del diametro trasversale della trachea associato a scomparsa della cresta tracheale rilevate nei soggetti dei gruppi I+B e I+B+T, entrambi trattati con clenbuterolo. Tuttavia confrontando il reperto tracheale di questi soggetti con il reperto ottenuto in un precedente esperimento[1], in cui gli animali erano stati trattati esclusivamente con clenbuterolo a dosi maggiori (20μm/kg/die), risulta evidente una dilatazione più pronunciata in questi ultimi. Appare quindi ipotizzabile un collegamento dose dipendente tra somministrazione di clenbuterolo e dilatazione della trachea.

Tabella 1 - Peso delle ovaie, utero e timo dei soggetti dei quattro gruppi (in g)

	GRUPPO C				GRUPPO I		
	ovaie*	utero**	timo		ovaie*	utero**	timo
1	4,73	247,2	768,65	8	2,68	132,5	696,85
2	6,59	231,15	773,65	9	0,88	142,50	374
3	—	—	1014,60	10	4,10	142,80	768,65
4	5,48	118	634,76	11	2,43	164,50	916,50
5	4,93	173,85	823	12	4,28	152,37	796,60
6	—	—	623,5	13	6,30	200,31	559,90
7				14	9,14	188,25	719,20
p. medio	5,43	192,56	773,03	p. medio	4,25	160,46	690,24

	GRUPPO I+B				GRUPPO I+B+T		
	ovaie*	utero**	timo		ovaie*	utero**	timo
15	—	—	522,07	22	1,03	—	47,92
16	4,97	191,88	—	23	1,52	210	—
17	3,04	282,20	—	24	1,53	269,5	—
18	7,96	200,22	238,90	25	1,03	290,4	88,7
19	6,41	164	1018	26	3,26	223,1	117,58
20	3	177	742,40	27	1,31	224,5	139
21	5,86	225,80	423,74	28	3,00	187,7	—
p. medio	5,2	206,85	589,02	p. medio	1,81°	234,2°°	98,30°°°

Legenda:
p. medio = peso medio;
* = peso medio delle due ovaie;
** = peso dell'utero, cervice e vagina ad eccezione del vestibolo e della vulva;
° = differenza statisticamente significativa ($p<0,05$) con i gruppi: Controllo, I e I+B;
°° = differenza statisticamente significativa ($p<0,05$) con il gruppo I;
°°° = differenza statisticamente significativa ($p<0,05$) con i gruppi: Controllo I e I+B.

Mammella

Di notevole rilievo ai fini dell'identificazione dei soggetti trattati con steroidi sessuali è il riscontro di quadri istologici di marcata differenziazione del parenchima mammario, caratterizzati dalla comparsa di alveoli secernenti in tutti i soggetti del gruppo I + B + T. Tali modificazioni sono chiaramente imputabili all'azione degli steroidi sessuali inoculati nei soggetti di questo gruppo[12].

Timo

Per quanto riguarda le alterazioni indotte dal desametazone, è risultata marcata l'atrofia del timo presente in tutti i soggetti del gruppo I + B + T, caratteristica dell'azione necrotizzante a carico del tessuto linfoide operata dai cortisonici[11].

Le alterazioni evidenziate rappresentano un'ulteriore conferma dell'importanza dell'anatomia patologica applicata all'ispezione degli alimenti di origine animale al fine di garantirne la salubrità. Pur essendo una valutazione di ordine qualitativo e come tale non accettata dai magistrati come prova determinante di un avvenuto trattamento con sostanze illecite, l'esame anatomo-istopatologico costituisce un importante ausilio diagnostico ed epidemiologico utile al servizio di sanità pubblica veterinaria al fine di identificare sul territorio gli allevamenti in cui vengono illecitamente trattati gli animali destinati all'alimentazione umana.

RINGRAZIAMENTI

Si ringrazia la Sig.ra Angela Bellonio per l'eccellente contributo tecnico alla realizzazione del presente lavoro.

Figura 1a - Ovaie di un soggetto del gruppo C. Si evidenziano follicoli a vario stadio di sviluppo e assenza di corpi lutei (barra = 1 cm).

Figura 1b - Ovaie di un soggetto del gruppo I. Il reperto è analogo a quello della figura precedente (barra = 1 cm).

Figura 1c - Ovaie di un soggetto del gruppo I + B. Il reperto è analogo a quello delle due figure precedenti (barra = 1 cm).

Figura 1d - Ovaie di un soggetto del gruppo I + B + T. Si evidenzia ipotrofia ovarica, assenza di follicoli e aspetto fibroso (barra = 1 cm).

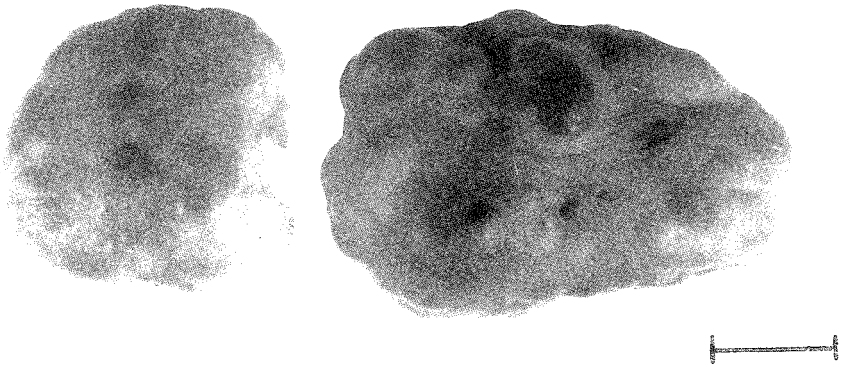

Fig. 1a



Fig. 1b



Fig. 1c



Fig. 1d

Figura 2a - Ovaia di un soggetto del gruppo C; sezione istologica di un follicolo antrale. Si evidenzia la presenza di cellule della teca interna e della granulosa dotate di abbondante citoplasma e ricca vascolarizzazione della teca interna (E.E.; barra = 25 μm).

Figura 2b - Ovaia di un soggetto del gruppo I + B + T; sezione istologica di un follicolo antrale. Le cellule della granulosa appaiono dissociate con citoplasma ridotto e la teca interna presenta cellule affusate e scarsa vascolarizzazione (E.E.; barra = 25 μm).

Figura 2c - Ovaia di un soggetto del gruppo I + B + T; sezione istologica. Si evidenziano ampie aree cicatriziali conseguenti all'atresia follicolare (E.E.; barra = 100 μm).

Figura 3a - Apparato genitale di un soggetto del gruppo C. Non si evidenziano lesioni (barra = 5 cm).

Figura 3b - Apparato genitale di un soggetto del gruppo I. Non si evidenziano lesioni (barra = 5 cm).

Figura 3c - Apparato genitale di un soggetto del gruppo I + B. La mucosa uterina appare tumida (freccia) ed è presente una raccolta di muco in vagina (barra = 5 cm).

Figura 3d - Apparato genitale di un soggetto del gruppo I + B + T. Le ovaie presentano superficie liscia e si evidenzia un'abbondante raccolta di muco in vagina (barra = 5 cm).

Figura 4a - Utero di un soggetto del gruppo C; sezione istologica. Non si evidenziano lesioni (E.E.; barra = 200 μm).

Figura 4b - Utero di un soggetto del gruppo I + B + T; sezione istologica. Marcata dilatazione del lume ghiandolare prevalentemente negli strati superficiali e aspetto iperplastico simil-adenomatoso della porzione basale delle ghiandole stesse (E.E.; barra = 200 μm).

Figura 4c - Particolare della figura 4a. Aspetto normale della porzione basale di alcune ghiandole uterine (E.E.; barra = 25 μm).

Figura 4d - Particolare della figura 4b. Aspetto simil-adenomatoso della porzione basale di una ghiandola uterina (E.E.; barra = 25 μm).

Figura 4e - Particolare della figura 4b. Marcata dilatazione del lume ghiandolare associata ad appiattimento dell'epitelio (E.E.; barra = 50 μm).

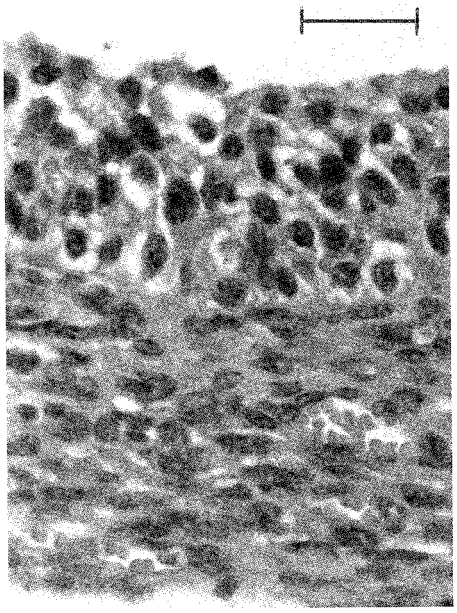

Fig. 2a

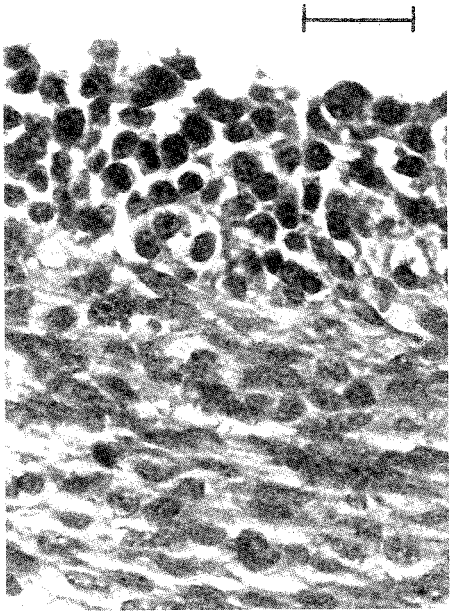

Fig. 2b

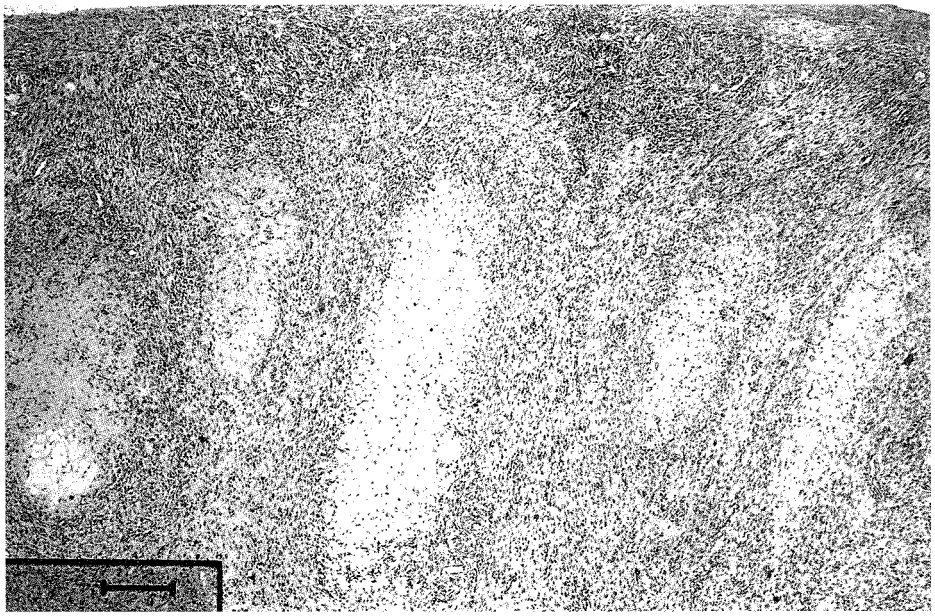

Fig. 2c

Fig. 3a

Fig. 3b

Fig. 3c

Fig. 3d

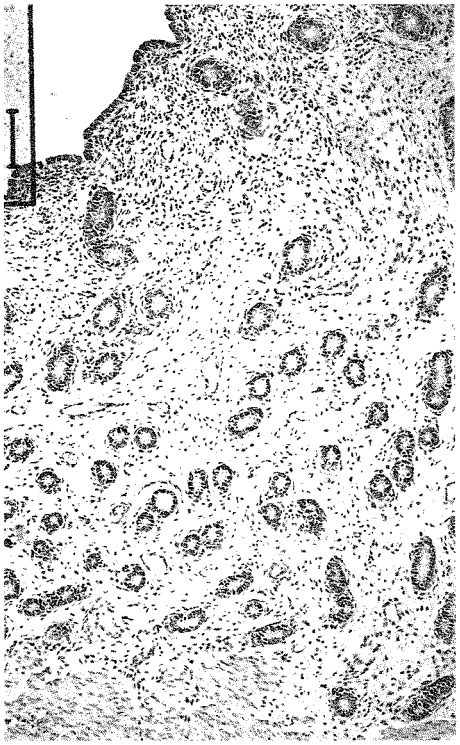

Fig. 4a

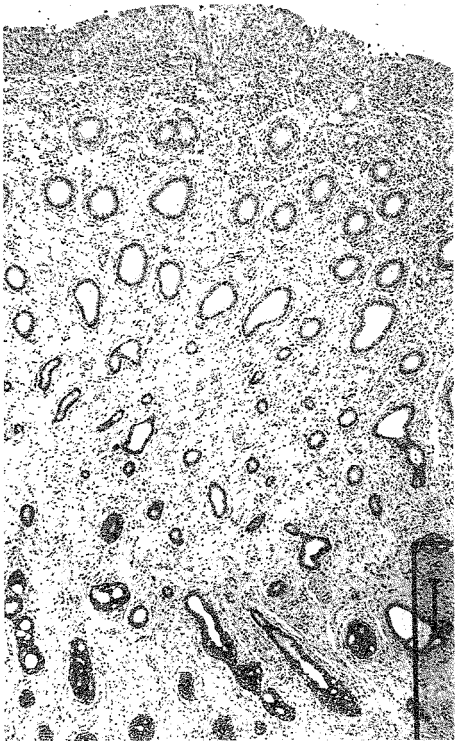

Fig. 4b

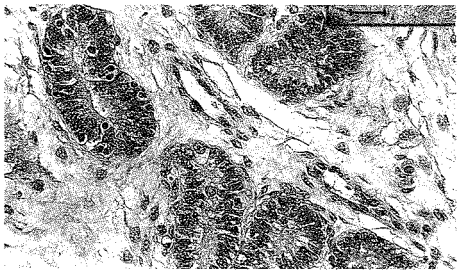

Fig. 4c

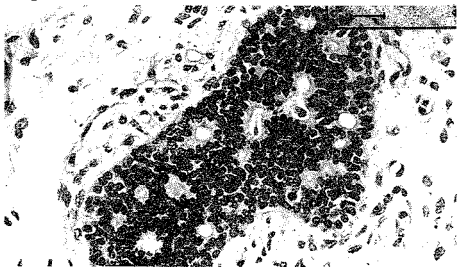

Fig. 4d

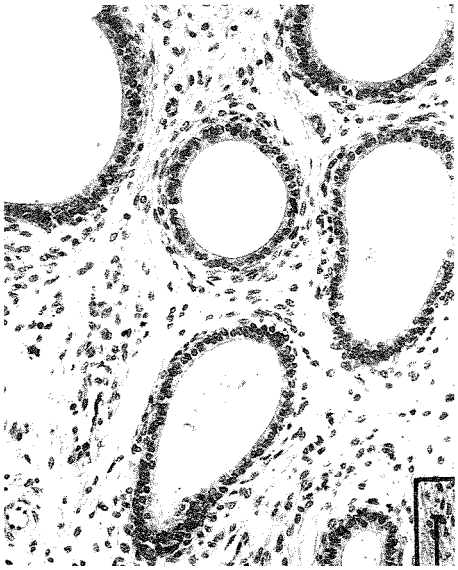

Fig. 4e

Figura 5a - Utero di un soggetto del gruppo C; sezione istologica condotta a livello di una caruncola. L'epitelio superficiale è cilindrico monostratificato (E.E.; barra = 50 μm).

Figura 5b - Utero di un soggetto del gruppo I + B + T; sezione istologica condotta a livello di una caruncola. L'epitelio superficiale è pluristratificato (E.E.; barra = 100 μm).

Figura 5c - Cervice di un soggetto del gruppo C. sezione istologica. Le pliche cervicali sono alte e frastagliate, l'epitelio di rivestimento è monostratificato e mostra scarsa attività secernente (E.E.; barra = 100 μm).

Figura 5d - Cervice di un soggetto del gruppo I + B + T; sezione istologica. Le plice sono più basse, meno frastagliate, l'epitelio di rivestimento è secernente, iperplastico e ricoperto di muco (E.E., barra = 100 μm).

Figura 6a - Trachee di due soggetti del gruppo C. Le trachee presentano aspetto normale e sono ben evidenti le creste tracheali.

Figura 6b - Trachee di due soggetti del gruppo I + B. Sono ben evidenti la dilatazione del lume e del muscolo tracheale associati ad appiattimento e scomparsa della cresta tracheale.

Figura 7a - Mammella di un soggetto del gruppo C; sezione istologica. Aspetto normale dell'organo nel soggetto prebubere, sono presenti i tubuli escretori mentre gli alveoli dotati di cellule secernenti non si sono ancora formati (E.E.; barra = 200 μm).

Figura 7b - Mammella di un soggetto del gruppo I + B + T; sezione istologica. I tubuli escretori sono circondati da alveoli ripieni di secreto ed il tessuto connettivo è ridotto a sottili sepimenti (E.E.; barra = 50 μm).

Figura 7c - Timo di un soggetto del gruppo C; sezione istologica. Aspetto normale del timo nel soggetto giovane (E.E.; barra = 200 μm).

Figura 7d - Timo di un soggetto del gruppo I + B + T; sezione istologica. È evidente l'atrofia dell'organo caratterizzata dalla prevalente scomparsa della corticale che è stata sostituita da tessuto adiposo (E.E.; barra = 200 μm).

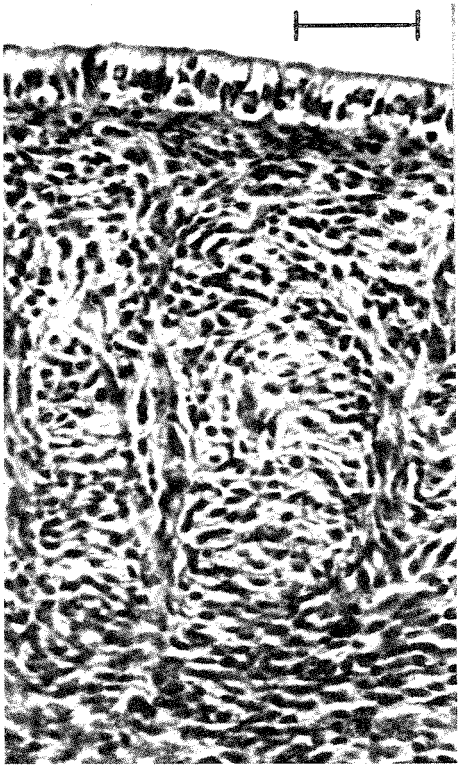

Fig. 5a

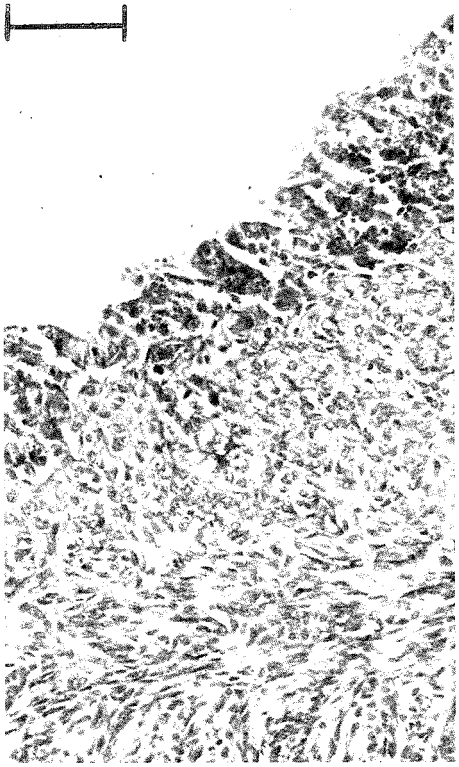

Fig. 5b

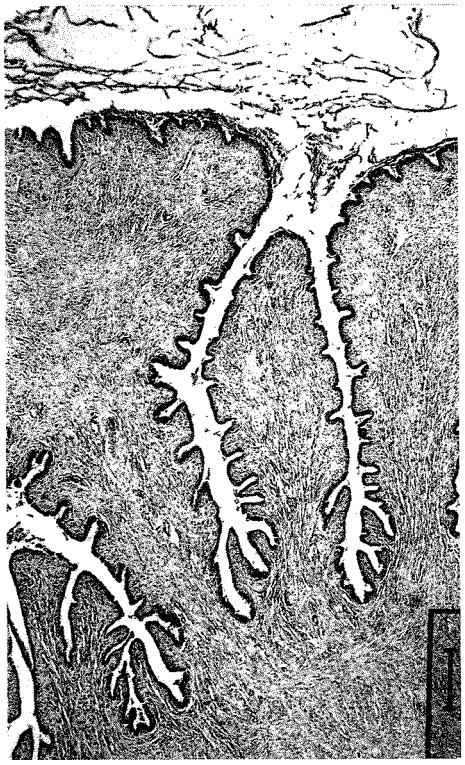

Fig. 5c

Fig. 5d

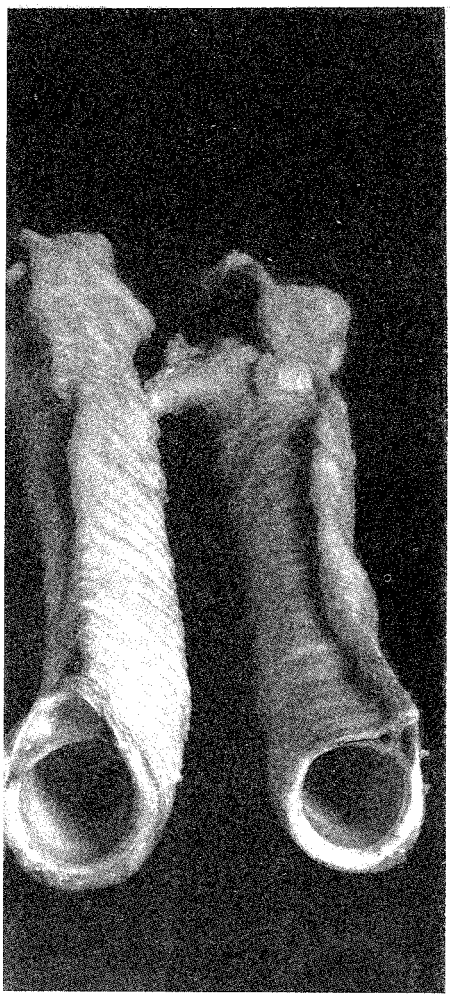

Fig. 6a

Fig. 6b

Fig. 7a

Fig. 7b

Fig. 7c

Fig. 7d

BIBLIOGRAFIA

1) BIOLATTI B., BOLLO E., APPINO S., AMEDEO S., GUARDA F., TARTARI E. *Somministrazione cronica di clenbuterolo in vitelli a carne bianca. Aspetti anatomo-patologici.* Atti Soc. It. Buiatria, *24*, 319-325, 1992.

2) BIOLATTI B., BOLLO E., APPINO S., RE G., MCCAUGHEY J., KENNEDY D.G. *Pathological findings following chronic administration of clenbuterol in veal calves.* Medicina Veterinaria, *9*, n. 9 (suppl.), 100-101, 1992.

3) BIOLATTI B., GUARDA F. *Evoluzione della patologia dell'apparato genitale femminile e del timo di vitelli e vitelloni regolarmente macellati nel periodo 1986/88 in alcune aree del Piemonte.* Atti Soc. It. Buiatria, *21*, 201-219, 1989.

4) CHAUBEAU DUFFOUR C., GRANDMONTAGNE C. *Evolution des immages histologiques de la prostate consécutive a l'utilisation de nouvelles molécules dans l'élevage du veau.* Rev. Med. Vet., *141*, 187-194, 1990.

5) FIRMIN GOMES TEIXEIRA Z., ANTHONIOZ P. *Estrogens induce malpighian metaplasia of the endocervical junction in female rats: immunohistochemistry study.* Biol. Struct. Morphog., *2*, 45-53, 1989.

6) GIRARDI C., BADINO P., RE G., DACASTO M., BIOLATTI B., BRUSA F., DI CARLO F. *Stato recettoriale e reperti anatomo ed istopatologici del tratto genitale femminile in vitelli a carne bianca.* Atti Soc. It. Buiatria, *22*, 358-367, 1990.

7) GRANDMONTAGNE C. *Modifications histologiques de la prostate du veau traité par les différents anabolisants utilisés en élevage.* Rev. Med. Vet., *137*, 37-47, 1986.

8) GROOT M.J., DEN HARTOG J.M.P. *Histological changes in the genital tract of female veal calves implanted with naturally occurring anabolic steroids.* J. Vet. Med., A, *37*, 775-786, 1990.

9) GUARDA F., BIOLATTI B., MIGLIETTI M. *Pathologisch-anatomische Befunde in Thymus und weiblichen Geschlechtsorganen von Schlachtkalbern nach Behandlung mit anabolisch wirksamen Substanzen.* Dtsch. tierärztl. Wschr. *97*, 313-315, 1990.

10) GUARDA F., BIOLATTI B., VALENZA F., MIGLIETTI M. *Correlazioni anatomo-patologiche tra lesioni del timo e dell'apparato genitale femminile in vitelli a carne bianca regolarmente macellati.* Atti Soc. It., Buiatria, *20*, 473-480, 1988.

11) GUARDA F., VALENZA F., BIOLATTI B., QUAGLIA F., EMANUEL C. *Sull'atrofia precoce del timo inseguito a somministrazione prolungata di glicocorticoidi nei vitelli sanati.* Il Nuovo Progr. Vet., *38*, 434-442, 1983.

12) HEALD C.W. *Hormonal effects on mammary cytology.* J. Dairy Sci., *57*, 917-925, 1973.

13) KROES R., RUITENBERG E.J., BERKLENS J.M. *Histological changes in the genital tract of the female calf after administration of diethylstilbestrol and hexestrol.* J. Vet. Med. A., *17*, 440-452, 1969.

14) MORA A., ANDREUCCI A. *Sul riconoscimento al macello dei vitelli trattati con estrogeni.* Atti Soc. Ital. Sci. Vet., *22*, 570-575, 1968.

15) ROSMINI R. *Aggiornamento interpretativo dei reperti istologici nella prostata e nella ghiandola del Bartolini di vitelli macellati.* Praxis Vet., *8*, (3), 8-10, 1987.

A. CORRADI, E. CABASSI, A.M. CANTONI, R. DI LECCE,
P. BORGHETTI, A. PERILLO

L'APPLICAZIONE DELLE LECTINE NELLO STUDIO DELLE GHIANDOLE ANNESSE ALL'APPARATO GENITALE DI VITELLI TRATTATI CON VARI PROMOTORI DI CRESCITA

Università degli Studi di Parma - Istituto di Anatomia Patologica Veterinaria
- Via Del Taglio, 8 - 43100 Parma

RIASSUNTO

Le difficoltà interpretative sempre crescenti nell'individuare, attraverso l'esame istologico, vitelli trattati con promotori di crescita hanno indotto gli AA. a condurre una serie di indagini sulle ghiandole sessuali accessorie di vitelli, che avevano ricevuto determinate molecole (D-L carnitina associata a zinco chelato; D-L carnitina associata a zinco chelato e clenbuterolo cloridrato; D-L carnitina associata a zinco chelato, clenbuterolo cloridrato e anabolizzanti steroidei), comparativamente a quelle di soggetti controllo. Dalle risultanze conseguite è emerso che la tecnica delle lectine, associata alle indagini istologiche ed istochimiche classiche, migliora la lettura delle modificazioni morfofunzionali dell'assetto ghiandolare indotte dai suddetti farmaci e rileva variazioni nei residui glicidici delle componenti glicoproteiche di secrezione degli animali trattati con farmaci ad attività ormonale (clenbuterolo cloridrato e clenbuterolo cloridrato più anabolizzanti steroidei), facilitando così la valutazione interpretativa del quadro istopatologico.

Parole chiave: vitello, prostata, ghiandole bulbo-uretrali, ghiandole vestibolari maggiori, promotori di crescita, lectine.

STUDY ON ACCESSORY SEXUAL GLANDS OF CALVES TREATED WITH GROWING PROMOTERS: LECTINS HISTOCHEMISTRY

SUMMARY

The AA. have performed a study on accessory sexual glands of calves untreated and treated with growing-promoters such as the D-L carnitine plus zinc chelate; D-L carnitine plus zinc chelate, and clenbuteral chloridrate; D-L carnitine plus zinc chelate plus clenbuterol chloridrate; D-L carnitina plus clenbuterol chloridrate and a cocktail of anabolic steroids. The accessory sexual glands were processed for histological (H.E.; Azan) and histochemical reactions (Alcian 8GX pH 2.6-Pas) in particular for identyfing the glycide residues the lectins histochemestry was performed. A battery of seven lectin was used (Con A, WGA, DBA, SBA, PNA, RCA-I, UEA-I). Lectins histochemical reactions in support to classical histochemical and

histological methods have shown variations in the glycoconiugates component of epithelial glandular or ductal cells in calves treated or untreated with growing promoters with hormonal activity.

Key words: calf - prostate - bulbo-urethralis glands - vestibular major glands - growing promoters - lectins histochemistry.

INTRODUZIONE

Nell'allevamento intensivo bovino l'uso di promotori di crescita è diventato una pratica purtroppo comune, per accelerare ed incrementare la produttività a costi più contenuti e per garantirne una miglior presentazione commerciale.

Se questo è vero, è altrettanto vero che più di una preoccupazione è sorta e viene mantenuta per quanto di pericoloso può aversi dall'illecito impiego di talune molecole (estrogeni, androgeni, progestinici, β2 agonisti, ecc.), particolarmente attive in termini di rischio per la salute del consumatore che utilizza tali derrate (9, 12, 13).

Da qui l'attenzione degli studiosi e degli igienisti che mirano ad ottenere maggior elementi di conoscenza per individuare, sia in vivo che dopo macellazione, gli animali abusivamente trattati con singoli principi attivi o più verosimilmente con molecole diversamente associate, impiegate a dosaggi alquanto ridotti e pertanto difficilmente rilevabili attraverso comuni sistemi di controllo.

Il problema attuale è infatti proprio quello di riconoscere gli animali così trattati, di identificare le alterazioni morfofunzionali che siffatte molecole sono in grado di determinare sugli organi bersaglio, in misura costante e probativa, al fine della formulazione di un giudizio diagnostico di trattamento, o quantomeno di sospetto intervento farmacologico, intervento che come si è già detto ha ampie ricadute in campo igienico-sanitario, in rapporto ai potenziali effetti a lungo termine.

In questo contesto l'apporto dell'anatomia patologica, con nuove e sofisticate indagini tecnologiche, può offrire un contributo di un certo rilievo, ricorrendo a valutazioni istochimiche, immunoistochimiche, istoenzimatiche, ecc., senza ovviamente trascurare le basilari indagini macroscopiche e microscopiche in sede ispettiva.

L'esigenza di approfondire le nostre conoscenze in questo senso, vagliando le modificazioni istochimiche che possono insorgere nelle ghiandole accessorie all'apparato genitale per somministrazione illecita di molecole ad attività anabolizzante, era già stata sentita dall'Istituto di Anatomia Patologica Veterinaria di Parma (4, 5).

A tal fine era stata condotta una serie d'indagini su campioni di ghiandole sessuali accessorie di tre gruppi di vitelli maschi e femmine, distintamente trattati con principi attivi ad effetto anabolizzante (trenbolone acetato; zeranolo, 17β estradiolo e progesterone; dietilstilbestrolo, trenbolone acetato e progesterone).

Dalle risultanze conseguite era emerso che la tecnica delle lectine, associata alle prove istologiche ed istochimiche, migliorava la chiave di lettura delle modificazioni morfofunzionali dell'assetto ghiandolare indotte dalle suddette molecole, facilitando così la valutazione interpretativa del quadro istopatologico.

La necessità di ampliare ed approfondire le conoscenze, anche in relazione all'evoluzione delle tecniche di allevamento dei vitelli con l'utilizzo di nuove associazioni di molecole promotrici di crescita, ci ha indotto ad impostare una nuova ricerca sperimentale in questo senso.

Riferiamo in questa nota i risultati ottenuti da uno studio sulle ghiandole annesse all'apparato genitale maschile (ghiandola prostatica, ghiandole bulbo-uretrali e vescichette seminali) e femminile (ghiandole vestibolari maggiori o del Bartolino) di vitelli c.d. polacchi a carne bianca, trattati con alcuni promotori di crescita abusivamente in uso negli allevamenti intensivi, e riguardanti: zinco chelato, carnitina, clenbuterolo ed un'associazione di molecole ad attività estrogena, androgena, progestinica accompagnata da un cortisonico ritardo.

Come è noto le ghiandole annesse all'apparato genitale rappresentano uno dei distretti più manifestamente interessati dal trattamento anabolizzante e vengono utilizzate come test di screening per rilevare o sospettare interventi illeciti in vitelli all'ingrasso.

In quest'ambito noi abbiamo cercato di indagare oltre che sui quadri anatomoistopatologici, anche sulla risposta alle lectine, molecole proteiche di origine non immunitaria, capaci di agglutinare e/o precipitare i glicoconiugati; lectine dimostratesi utili mezzi di indagine per valutare quanti-qualitativamente le secrezioni glicoproteiche ghiandolari tanto in condizioni normali che patologiche (2, 3, 4, 5, 10, 11).

MATERIALE E METODI

La ricerca è stata effettuata su un numero complessivo di 56 vitelli da latte, di razza c.d. polacca, di circa tre mesi di età, allevati in box singoli, omogenei per peso iniziale e sviluppo morfologico, tenuti costantemente nelle stesse condizioni di stabulazione e alimentazione.

Gli animali sono stati separati in un lotto di controllo (BIANCO) ed in tre gruppi di esperimento, (INDUSTRIALE, BETA, MIX) mediante ripartizione casuale di 7 maschi ed altrettante femmine per ogni singolo lotto.

Tutti i vitelli del *primo gruppo* da esperimento (INDUSTRIALE) negli ultimi 75 giorni di vita, nella razione a base di latte ricostituito, hanno ricevuto ad ogni pasto 1 g di zinco chelato e 5 g di D-L carnitina.

A tutti i 14 soggetti del *secondo gruppo* da esperimento (BETA), sono stati somministrati:

a) nell'alimento, nei 75 giorni prima della macellazione 1 g di zinco chelato e 5 g di D-L carnitina ad ogni pasto;

b) nell'alimento pro-capite e pro-die dosaggi progressivamente crescenti di una specialità medicinale a base di clenbuterolo cloridrato così distinti:

— dal 45° al 31° giorno prima della macellazione 0,16 mg di principio attivo;
— dal 30° al 16° giorno prima della macellazione 0,32 mg di principio attivo;
— dal 15° al giorno antecedente la macellazione 0,48 mg di principio attivo.

Nel *terzo gruppo* da esperimento (MIX) i 7 vitelli maschi e le 7 femmine sono stati trattati alla stessa stregua del gruppo BETA, con l'aggiunta per via parenterale di un'associazione di molecole ad attività estrogena, androgena e progestinica, e intervenendo in fase finale anche con un preparato a base di cortisone ritardo.

Più in particolare il trattamento del terzo gruppo da esperimento (MIX) è stato così attuato:

a) per 75 giorni prima dell'abbattimento 1 g di zinco chelato e 5 g di D-L carnitina pro-capite ad ogni pasto;

b) dal 45° al 31° giorno prima dell'abbattimento, in dose unica nell'alimento, 0,16 mg di clenbuterolo cloridrato, capo/die; dal 30° al 16° giorno tale dosaggio è stato raddoppiato e dal 15° al giorno antecedente la macellazione 0,48 mg di principio attivo, sempre pro-capite e pro-die.

c) in 45a giornata prima della macellazione a ciascun vitello del gruppo sono stati iniettati intramuscolo 3 ml di una sospensione in glicole propilenico, comprendente come principi attivi 17β estradiolo benzoato al 2,11%, progesterone acetato al 2,03%, testosterone fenilpropionato 1,92%; testosterone decanoato 3,13%. Al 30° giorno prima dell'abbattimento tutti i vitelli hanno ricevuto ancora 3 ml della stessa sospensione di anabolizzanti; due settimane prima della macellazione la quantità di sospensione iniettata è stata di 5 ml pro-capite;

d) infine 7 giorni prima della macellazione è stata praticata per via sottocutanea a ciascun vitello un'iniezione di 4 ml di una specialità farmaceutica a base di desametazone isonicotinato.

In tutti i vitelli i prelievi delle ghiandole accessorie all'apparato sessuale (prostata, ghiandole bulbo-uretrali, veschichette seminali nei maschi; ghiandole vestibolari maggiori o del Bartolino nelle femmine), sono stati eseguiti immediatamente dopo l'eviscerazione degli animali macellati.

Gli esami istologici ed istochimici sono stati effettuati con sezioni di ghiandole fissate in formalina calcica al 10%, incluse in paraffina e colorate con le routinarie metodiche: ematossilina-eosina, Azan, Alcian blu 8GX PAS reazione a pH 2,6 (4, 5, 12).

Per la reazione istochimica delle lectine e la loro visualizzazione si è fatto ricorso a kit del commercio, utilizzando kit I, BK1000 (Vector) ed il complesso streptoavidina-biotina-perossidasi (Vectastain ABC kit; Vector) seguendo la metodica ottimizzata proposta da Hsu e Raine (6), già adottata in nostre precedenti indagini (3, 4).

Le lectine saggiate per l'identificazione dei residui glicidici specifici sono state: Concanavalia ensiformis (Con A) per α-D mannosio e α-glucosio; 10 μg/ml); Triticum vulgaris (WGA, per N-acetilglucosamina; 50 μg/ml); Dolichos biflorus (DBA, per α-N-acetilglucosamina; 20 μg/ml); Glycine maximus (SBA, per α o β-N-acetilgalattosamina; 25 μg/ml); Arachis hypogea (PNA, per β-1, 3-N-acetilgalattosamina; 20 μg/ml); Ricinus communis (RCA-I, per D-galattosio; 50 μg/ml); Ulex europaeus (UEA-I, per l'L(-) fucosio; 25 μg/ml).

RISULTATI

I risultati acquisiti, a seguito delle reazioni istochimiche delle sette lectine di batteria dei vari gruppi di vitelli esaminati, relativi alle ghiandole annesse all'apparato genitale sono riportati nelle tabelle 1, 2 e 3.

PROSTATA

Gruppo BIANCO: in tutti i vitelli la ghiandola, pur con qualche variazione individuale, è apparsa normostrutturata, immatura e compatibile con lo stato prepubere

degli animali; in particolare l'epitelio di rivestimento dell'uretra prostatica è risultato composto da polistrato a 6-7 file di cellule.

Lo studio istochimico ha evidenziato la presenza di secreti neutri nei lumi duttali e di granuli di secreto neutro nelle cellule epiteliali di rivestimento. La componente ghiandolare immatura è apparsa quasi totalmente negativa all'Alcian 8GX-Pas reazione; nelle cellule epiteliali degli adenomeri ghiandolari già maturi è stata rilevata positività per i coloranti acidi unicamente nello strato esterno della ghiandola stessa.

L'indagine istochimica con le lectine ha evidenziato:

— negli epiteli ghiandolari maturi positività verso PNA e RCA-I;
— negli epiteli duttali maturi positività verso Con A, WGA e RCA-I;
— negli epiteli ghiandolari immaturi positività verso Con A, WGA, e UEA-I;
— negli epiteli duttali immaturi negatività verso tutte le lectine saggiate.

Gruppo INDUSTRIALE: la ghiandola prostatica dei vitelli ha mostrato quadri istologici ed istochimici sovrapponibili a quelli sopra descritti per gli animali del gruppo controllo.

Gruppo BETA: la prostata degli animali di questo gruppo è parsa, nel suo contesto, più matura rispetto a quelle dei vitelli dei gruppi BIANCO ed INDUSTRIALE. Tale riscontro è testimoniato dal maggior numero di alveoli ghiandolari maturi, evidenziabili soprattutto con la metodica istochimica dell'Alcian 8GX-Pas reazione. Le cellule epiteliali degli stessi sono risultate più ricche in granuli di secreto alcianofilo, rispetto a quelle dei vitelli dei gruppi BIANCO ed INDUSTRIALE.

In rari casi sono stati registrati fenomeni di iperplasia duttulo-ghiandolare.

A livello di uretra prostatica è interessante segnalare che il pluristrato epiteliale della mucosa è apparso costituito solamente da 4-5 file di cellule con un calo di 1-2 file, rispetto a quelle dei vitelli dei gruppi BIANCO ed INDUSTRIALE.

Per quanto concerne lo studio istochimico delle lectine, i risultati sono molto simili a quelli osservati nei due gruppi precedenti, ma l'intensità e l'entità reattiva delle ghiandole degli animali di questo gruppo sono risultate più marcate, soprattutto per Con A e RCAI, nonchè estese a più strutture acinose e duttali mature.

Gruppo MIX: gli animali di questo gruppo hanno mostrato completa maturità ghiandolare, caratterizzata da abbondante presenza di granuli di secreto acido in tutte le cellule epitelio-ghiandolari. In questo gruppo sperimentale i fenomeni di iperplasia epiteliale duttulo-ghiandolare sono risultati più numerosi e maggiormente evidenti rispetto a quelli osservati nelle prostate degli animali del gruppo BETA.

L'epitelio di rivestimento dell'uretra prostatica è apparso ipoplasico (3-4 file cellulari) e cosparso di formazioni papillari a cavolfiore.

Lo studio istochimico ha permesso di evidenziare reazioni costanti ed intense degli alveoli ghiandolari e dei dotti alle lectine Con A, WGA, PNA e RCA-I. È da sottolineare che in questo gruppo di animali si è osservata positività, più o meno intensa, degli acini e dei dotti alla lectina SBA.

GHIANDOLE BULBO-URETRALI

Gruppo BIANCO: l'assetto tubulo-alveolare è apparso ben strutturato con cellule epiteliali mature contenenti numerosi granuli di secreto a prevalenza acida. Nei lumi

duttali i secreti sono risultati non molto abbondanti, misti, a prevalenza neutra. La maturazione della ghiandola è stata ben manifesta in periferia, mentre al centro si sono osservati gruppi ghiandolari immaturi od in fase di maturazione.

L'indagine istochimica verso le lectine ha evidenziato:

— negli epiteli ghiandolari maturi positività verso PNA e RCA-I;
— negli epiteli duttali maturi positività per Con A, WGA e RCA-I;
— negli epiteli ghiandolari immaturi positività per Con A e WGA;
— negli epiteli duttali immaturi positività per Con-A, WGA e RCA-I.

Gruppo INDUSTRIALE: i vitelli di questo gruppo hanno presentato quadri istologici ed istochimici molto simili a quelli osservati e descritti negli animali del gruppo BIANCO.

Gruppo BETA: le componenti ghiandolari e duttali sono apparse mature in quasi tutto l'organo; soltanto pochi elementi tubulo-alveolari, soprattutto centrali, hanno manifestato incompleta maturazione. In alcune strutture alveolari sono stati rilevati fenomeni di ipertrofia-iperplasia epiteliale. Le cellule epiteliali alveolari mature sono apparse ben strutturate e ricche di granulazioni di secreto, in prevalenza alcianofile, seppur frammiste a granuli neutri. Nei lumi duttali i secreti sono risultati misti a prevalenza neutra.

La risposta istochimica verso le lectine è apparsa abbastanza differenziata tra strutture tubulo-alveolari mature ed immature; minor diversificazione si è avuta a livello della componente duttale. In particolare si sono osservati:

— epiteli ghiandolari maturi Con A, WGA, PNA e RCA-I positivi;
— epiteli duttali maturi Con A, WGA, RCA-I e UEA-I positivi;
— epiteli ghiandolari immaturi RCA-I positivi;
— epiteli duttali immaturi WGA, RCA-I e UEA-I positivi.

Gruppo MIX: le strutture tubulo-alveolari dei vitelli di questo gruppo sono apparse mature, con cellule ricche di granuli di secreto acido e nuclei quasi sempre siti in posizione basale. In queste ghiandole è stato abbastanza frequente il riscontro di processi iperplasici a carico delle cellule epiteliali.

I lumi duttali sono apparsi spesso ectasici e ripieni di secreto misto, in prevalenza neutro.

La reazione istochimica alle lectine si è manifestata abbastanza intensa nella componente epiteliale alveolare verso Con A, PNA e RCA-I. A livello dell'epitelio duttale la reazione più manifesta è stata verso Con A e WGA.

Le cellule iperplastiche hanno mostrato buona reattività istochimica verso le lectine WGA, DBA e RCA-I.

VESCICHETTE SEMINALI

Le veschichette seminali di tutti i vitelli dei gruppi sperimentali (INDUSTRIALE, BETA e MIX) e controllo (gruppo BIANCO) sono apparse morfologicamente simili e non hanno mostrato variazioni funzionali apprezzabili, dimostrabili con le tecniche istochimiche di protocollo.

GHIANDOLE VESTIBOLARI MAGGIORI O DEL BARTOLINO

Gruppo BIANCO: le strutture tubulo-acinose e duttali sono parse ben strutturate, con lievi variazioni individuali, ma ancora non tutte perfettamente mature; nel citoplasma delle cellule degli epiteli ghiandolari ben visibile ed apprezzabile è stata la presenza di granuli acidofili di secreto. La reazione istochimica per le lectine ha dato il seguente esito:

— epiteli ghiandolari maturi Con A, WGA, PNA e RCA-I positivi;
— epiteli duttali maturi WGA, PNA e RCA-I positivi;
— epiteli ghiandolari immaturi WGA debolmente positivi;
— epiteli duttali immaturi negativi a tutte le lectine saggiate.

Gruppo INDUSTRIALE: i quadri istologici osservati nelle vitelle di questo gruppo sono risultati molto simili a quelli descritti per gli animali del gruppo BIANCO. Soltanto all'indagine istochimica delle lectine sono state osservate lievi differenze, quantificabili in una reazione positiva modesta degli epiteli ghiandolari immaturi per le lectine Con A, WGA, PNA e RCA-I.

Gruppo BETA: l'aspetto ghiandolare si è mostrato ben differenziato, maturo e solo piccole isole tubulo-acinose non hanno rivelato completo sviluppo morfofunzionale. Le cellule epitelialo-ghiandolari sono risultate ricche di granuli di secreto alcianofilo.

Le componenti duttali della ghiandola non sono apparse sempre ben strutturate, anzi in alcune vitelle è stato possibile rilevare un lieve aumento di una o due file di cellule dell'epitelio. I lumi duttali spesso sono apparsi ectasici e ripieni di secreto misto a prevalenza neutro.

L'indagine istochimica delle lectine ha permesso di rilevare:

— negli epiteli ghiandolari maturi una positività verso PNA, RCA-I, Con A e WGA;
— epiteli duttali maturi Con A e WGA positivi;
— epiteli dei dotti immaturi, negativi a tutte le lectine saggiate.

Gruppo MIX: il parenchima ghiandolare delle vitelle di questo gruppo è apparso completamente maturo ed ha presentato notevoli analogie istologiche ed istochimiche a quello degli animali del gruppo BETA. Sono state rilevate inoltre cisti intraepiteliali contenenti materiale PAS positivo e fenomeni di iperplasia degli epiteli duttali.

Per quanto attiene alle reazioni istochimiche delle lectine si sono riscontrati:

— epiteli ghiandolari maturi reattivi verso le lectine PNA e RCA-I;
— epiteli duttali maturi positivi verso Con A, WGA, PNA, RCA-I e UEA-I.

Una debole positività all'UEA-I è stata riscontrata anche nelle cellule iperplastiche degli epiteli duttali.

CONSIDERAZIONI CONCLUSIVE

Le ghiandole sessuali accessorie dei vitelli, maschi e femmine, dei gruppi BIANCO ed INDUSTRIALE hanno rispettato morfologicamente e funzionalmente lo stato impubere dell'animale, mentre nelle ghiandole omologhe dei vitelli del gruppo BETA si è riconosciuta precoce maturità, associata a quadri iperplasici degli epiteli,

sia ghiandolari che duttali. Per contro, le ghiandole degli animali del gruppo MIX hanno mostrato fenomeni di precoce maturità e iperplasia, tanto a livello ghiandolare quanto negli epiteli duttali.

Nelle ghiandole vestibolari maggiori di questo gruppo di animali (MIX) non raro è stato il riscontro di cisti intraepiteliali duttali contenenti materiale PAS positivo.

Per quanto concerne lo studio istochimico delle lectine, si è notato che il grado di maturità cellulare delle ghiandole sessuali accessorie maschili (prostata e ghiandole bulbo-uretrali) è in diretto rapporto con l'aumento delle componenti glicosecretorie, positive ai residui di D-galattosio (RCA-I) e β-1,3- N-acetilgalattosamina (PNA).

I glicoconiugati ad alto contenuto in mannosio e glucosio (Con A) o N-acetilglucosamine sono apparsi, per contro, maggiormente rappresentati nelle cellule epitelio-ghiandolari in fase maturativa e la loro concentrazione è risultata diminuita nelle cellule completamente mature.

È da sottolineare che i glicoconiugati ad alto contenuto in α-mannosio, α-glucosio e di radicali di N-acetilglucosamina ricompaiono nelle cellule epitelio-ghiandolari mature sollecitate farmacologicamente con molecole adrenergiche (β2 agonisti) o steroidee (ormoni sessuali), mentre i residui glicidici di α-galattosio e di N-acetilgalattosamina non sembrano modificarsi a seguito dei sunnominati trattamenti farmacologici.

Le ghiandole vestibolari maggiori degli animali trattati con farmaci β2 adrenergici o con steroidi sessuali (gruppi BETA e MIX) hanno presentato, al contrario dei vitelli maschi degli stessi gruppi sperimentali, elementi epiteliali maturi, meno ricchi in glicoconiugati contenenti residui glicidici di α-mannosio e α-glucosio (Con A) e di N-acetilglucosamina (WGA). Ciò dimostra ulteriormente che molecole β2 adrenergiche o steroidee sessuali sono in grado di influenzare le componenti secretorie delle ghiandole sessuali accessorie. Se questo è vero per le cellule epitelio-ghiandolari, non è altrettanto vero per le cellule duttali. Infatti quest'ultime sono risultate quasi totalmente indifferenti ai trattamenti farmacologici di protocollo (ormoni sessuali e β2 adrenergici).

I risultati della nostra esperienza sull'utilizzo di alcuni promotori di crescita ad effetto anabolizzante nell'allevamento del vitello a carne bianca, se da un lato esprimono una conferma alle nozioni già da tempo acquisite che le ghiandole annesse all'apparato genitale, maschile e femminile, costituiscono organi bersaglio in corso di trattamento con anabolizzanti (β2 agonisti e associazione di molecole ad attività estrogena, androgena, progestinica), dall'altro rappresentano una più precisa e sicura documentazione delle modificazioni morfofunzionali indotte da trattamento stesso. Viene, infatti, definita in termini abbastanza indicativi l'esistenza di un diretto rapporto tra la diffusa accelerazione del processo maturativo del parenchima ghiandolare è l'insorgenza di processi iperplasici a carico degli epiteli tubulo-alveolari o tubulo-acinosi che caratterizza questi interventi farmacologici illeciti.

I risultati di questa nostra esperienza dimostrano che l'istochimica di affinità alle lectine a livello di prostata, ghiandole bulbo-uretrali e ghiandole vestibolari maggiori in vitelli trattati con molecole ad attività anabolizzante (β2 adrenergici da soli od associati ad un cocktail di estrogeni, androgeni e progestinici) è una tecnica sufficientemente sensibile, abbastanza orientativa per avvalorare o elidere il sospetto di un illecito trattamento, assicurando così un più moderno e rispondente controllo sanitario delle carni. Nel corso dei vari trattamenti effettuati si è potuto osservare