FONDAZIONE INIZIATIVE ZOOPROFILATTICHE E ZOOTECNICHE

ARGOMENTI DI PATOLOGIA VETERINARIA

(Scritti in memoria del Prof. Luigi Leinati)

36

EDITO A CURA DELLA
FONDAZIONE INIZIATIVE ZOOPROFILATTICHE E ZOOTECNICHE - BRESCIA

ARGOMENTI DI PATOLOGIA VETERINARIA
(Scritti in memoria del Prof. Luigi Leinati)

Nella stessa collana sono stati pubblicati i seguenti volumi:

1 - 1979 Infezioni respiratorie del bovino
2 - 1980 L'oggi e il domani della sulfamidoterapia veterinaria
3 - 1980 Ormoni della riproduzione e Medicina Veterinaria
4 - 1980 Gli antibiotici nella pratica veterinaria
5 - 1981 La leucosi bovina enzootica
6 - 1981 La «Scuola per la Ricerca Scientifica» di Brescia
7 - 1982 Gli indicatori di Sanità Veterinaria nel Servizio Sanitario Nazionale
8 - 1982 Le elmintiasi nell'allevamento intensivo del bovino
9 - 1983 Zoonosi ed animali da compagnia
10 - 1983 Le infezioni da Escherichia coli degli animali
11 - 1983 Immunogenetica animale e immunopatologia veterinaria
12 - 1984 Il controllo delle affezioni respiratorie del cavallo
13 - 1984 1° Simposio Internazionale di Medicina veterinaria sul cavallo da competizione
14 - 1985 5° Simposio Nazionale Associazione Scientifica di Produzione Animale
15 - 1985 La malattia di Aujeszky. Attualità e prospettive di profilassi nell'allevamento suino.
16 - 1986 Immunologia comparata della malattia neoplastica
17 - 1983 6° Congresso Nazionale Associazione Scientifica di Produzione Animale
18 - 1987 Embryo transfer oggi: problemi biologici e tecnici aperti e prospettive
19 - 1987 Coniglicoltura: tecniche di gestione, ecopatologia e marketing
20 - 1988 Trentennale della Fondazione Iniziative Zooprofilattiche e Zootecniche di Brescia, 1956-1986.
21 - 1989 Le infezioni erpetiche del bovino e del suino
22 - 1989 Nuove frontiere della diagnostica nelle scienze veterinarie
23 - 1989 La rabbia silvestre: risultati e prospettive della vaccinazione orale in Europa
24 - 1989 Chick Anemia ed infezioni enteriche virali nei volatili
25 - 1990 Mappaggio del genoma bovino
26 - 1990 Riproduzione nella specie suina
27 - 1990 La nube di Chernobyl sul territorio bresciano
28 - 1991 Le immunodeficienze da retrovirus e le encefalopatie spongiformi
29 - 1991 La sindrome chetosica nel bovino
30 - 1991 Atti del convegno annuale del gruppo di lavoro delle regioni Alpine per la profilassi delle mastiti
31 - 1991 Allevamento delle piccole specie
32 - 1992 Gestione e protezione del patrimonio faunistico
33 - 1992 Allevamento e malattie del visone
34 - 1993 Atti del XIX Meeting annuale della S.I.P.A.S. e del Convegno su Malattie dismetaboliche del Suino
35 - 1993 Stato dell'arte delle ricerche italiane nel settore delle biotecnologie applicate alle scienze veterinarie e zootecniche.

FONDAZIONE INIZIATIVE ZOOPROFILATTICHE
E ZOOTECNICHE - BRESCIA
Via A. Bianchi 1, 25125 Brescia - Tel. 030/223244-2420569

ARGOMENTI DI PATOLOGIA VETERINARIA

(Scritti in memoria del Prof. Luigi Leinati)

EDITO A CURA DELLA
FONDAZIONE INIZIATIVE ZOOPROFILATTICHE
E ZOOTECNICHE - BRESCIA

© Fondazione Iniziative Zooprofilattiche e Zootecniche - Brescia, Gennaio 1994

Tipolitografia La Nuova Cartografica - Brescia, 1994

INDICE

Presentazione . . . . . pag. 7

G. Corsico, S. Camisasca, A. Belloli, A. Palma, E. Scanziani, G. Mandelli - Pleuropolmonite contagiosa bovina e ispezione sanitaria delle carni . . . . . » 11

G. Mandelli, E. Scanziani, S. Biganzoli, F. Enice, L. Pellegrino - Tumori mammari canini: ricerche immunoistochimiche con un siero anticaseina omologa . . . . . » 21

M. Finazzi, V. Grieco, M. Luini, G. Sironi, G. Mandelli - Lesioni uterine correlate ad infezione da BHV 4 nel bovino . . . . . » 31

G. Cammarata, M. Parodi, G. Cioccarelli - Osservazioni istologiche su tiroidi di bovini valtellinesi con rilievi comparativi . . . . . » 47

T. Rampin, G. Sironi, M. Caniatti - Aspetti morfologici della malattia di Pacheco . . . . . » 65

E. Scanziani, V. Grieco, S. Paltrinieri, W. Ponti, S. Salvi - Studio patogenetico sulle nefriti interstiziali del bovino . . . . . » 75

M. Caniatti, P. Roccabianca, G. Sironi, C.M. Mortellaro, S. Romussi, E. Scanziani - Esame citologico di patologie del cavo orale nel cane . » 85

D. Gelmetti, S. Colmegna, D. Gallazzi, M.T. Scicluna, L. Capucci, P.F. Guadagnini, G. Mandelli - Malattia emorragica virale del coniglio (MEV): studio patogenetico mediante infezione sperimentale . . » 93

P.S. Marcato - Aspetti morfologici patogenetici e comparativi dell'epatite necrotica infettiva dei leporidi (complesso VHD-EBHS). Una rassegna . . . . . » 111

M.C. Spinnato, R. Rosmini - Il controllo della malattia aleutina del visone: correlazioni tra le indagini anatomo-istopatologiche e il test IEOP . » 131

A. Leoni, G. Garippa, E. Arru - Principali caratteristiche anatomo-istopatologiche della fascioliasi caprina . . . . . » 143

E. Sanna, S. Pirino, A. Leoni, A.M. Nieddu, E. Sanna Passino, L. Pisano - Il trapianto di rene nel cane. Valutazione istologica, istochimica ed ultrastrutturale di alcuni liquidi di perfusione . . . . . » 149

F. Guarda - Patologia comparata degli aneurismi cardiaci negli animali . » 159

P. Rossetti, G. Renzoni, E. Taccini, L. Cambi, G. Braca - Patologia neoplastica nell'ovino: il contributo di una scuola . . . . . » 171

F. Abramo, V. Galofaro, C. Papini, M. Arispici, A. Poli - Classificazione istologica e immunoistochimica dei linfomi nel cane . . . . » 185

G. Vitellozzi, L. Mughetti, A. Ciorba, V. Mangili - L'adenocarcinoma del piccolo intestino negli ovini . . . . . » 201

B. Macrì, F. Abramo, A. Poli, S. Mansueto, M. Calò, G. Mazzullo, A. Augello - Amiloidosi in corso di leishmaniosi nel cane . . . » 217

P. Galati, G. Di Guardo, D. Amaddeo, G. Cardeti, A. Fagiolo, S. Papparella, F. Roperto - Patologia da lentivirus in medicina veterinaria: contributo alla conoscenza dell'artrite-encefalite caprina . . . . » 227

A. Troncone, G. Colella, M. Zizzo, L.A. Carosielli - Border disease in agnelli: alterazione dal sistema nervoso centrale . . . . . » 237

A. PANEBIANCO, S. GIANNETTO - Osservazioni sull'infestione da *Maccallumtrema xiphiados* (Yamaguti, 1970) in *Xiphias gladius* . . . . » 243
S. APPINO, S. AMEDEO, G. GENINATTI - Variazioni istologiche ed istochimiche dell'endometrio di bovine affette da corpo luteo persistente e trattate con PgF2-alfa . . . . . » 253
A. CORRADI, R. DI LECCE, A.M. CANTONI, A. FUSARI, L. SIDOLI, A. UBALDI, P. BORGHETTI, E. CABASSI - Avvelenamento acuto da Carbadox nel suino: osservazioni anatomopatologiche, comportamento degli elettroliti sierici e degli ormoni correlati . . . . . » 261
M. FINAZZI, D. GELMETTI, V. GRIECO, W. BONTEMPI - Reperti istologici ed immunoistochimici delle ghiandole annesse all'apparato genitale in vitelli trattati con promotori di crescita . . . . . » 273
B. BIOLATTI, E. BOLLO, S. APPINO - Patologia dell'apparato genitale, apparato respiratorio, mammella e timo di vitelli trattati con clenbuterolo e steroidi sessuali . . . . . » 285
A. CORRADI, E. CABASSI, A.M. CANTONI, R. DI LECCE, P. BORGHETTI, A. PERILLO - L'applicazione delle lectine nello studio delle ghiandole annesse all'apparato genitale di vitelli trattati con vari promotori di crescita » 303
G. SIRONI, E. SCANZIANI, V. GRIECO, M. FINAZZI, G. CAMMARATA, G. MANDELLI - Aspetti ultrastrutturali della polmonite da mycoplasma mycoides subsp. mycoides s.c. nel bovino . . . . . » 319
P. SARTORELLI, P. LANFRANCHI, F. AGNES - Parametri ematochimici nello stambecco: influenza di fattori fisiologici e di errori preanalitici . » 331
G. MAZUÉ, A. NAVA, J. NEWMAN, G. SCAMPINI - Specie specificità nel ratto del reperto di policariocitosi epatocitaria dopo trattamento con rifabutina . . . . . » 339
P. DELLA TORRE, G. MAZUÉ, A. NAVA, J. NEWMAN, G. SCAMPINI - Peculiare reperto di glomerulopatia renale indotta dal trattamento con bFGF in macaca fascicularis . . . . . » 353
S. BIAVATI, L. DELLA SALDA, M. MANERA - Il tegumento di *Anguilla Anguilla* (Linneo, 1758) in condizioni normali e patologiche. Contributo sperimentale . . . . . » 359
M.G. CANESE, F. VALENZA, R. GUASCO, F. GUARDA - Due rare forme di tumore di tipo istiocitario nel cane, contributo casistico . . . » 385
M. GALEOTTI, C. ELENI, D. VOLPATTI, P.S. MARCATO - Le unità della corticale profonda (UCP) dei linfonodi di bovino . . . . . » 401
G. SARLI, G. BENAZZI, R. PREZIOSI, P.S. MARCATO - Stima dell'attività mitotica nei tumori mammari del cane e del gatto: standardizzazione del parametro . . . . . » 427
P.S. MARCATO, C. BENAZZI, G. BETTINI, M. MASI, L. DELLA SALDA, G. VECCHI, A. POLI - Cisti ematiche e sierose delle valvole atrio-ventricolari nel cuore bovino . . . . . » 437
C. DELIGANT, M. CANIATTI, E. SCANZIANI - Supporto informatico per la gestione di archivi in patologia veterinaria con particolare riferimento alle forme neoplastiche . . . . . » 451

PRESENTAZIONE

Il 10 maggio 1992 è mancato il prof. Luigi Leinati, emerito di Patologia generale ed Anatomia patologica veterinaria presso l'Università degli Studi di Milano.

Con Lui è scomparsa una delle personalità più prestigiose della classe veterinaria, ma rimane vivissima la Sua traccia nelle tante opere compiute, nella mente dei Suoi numerosi allievi, nel ricordo di tutti coloro che con Lui hanno operato e nei veterinari che hanno preparato l'esame di anatomia patologica sul Suo compendio.

I Suoi discepoli che sono arrivati al fastigio della cattedra ed i Suoi estimatori, con riconoscente e devoto pensiero, hanno voluto ricordare la Figura dello Scienziato e del Docente, dando alle stampe il presente quaderno che raccoglie vari contributi scientifici, spontaneamente inviati da ogni parte d'Italia a testimoniare la stima, la gratitudine e l'affetto che il prof. Luigi Leinati ha saputo suscitare in quanti, allievi e colleghi, hanno avuto la ventura di lavorare con Lui e di conoscerLo.

A questo ossequio oltre la morte, senz'altro di più alto significato e più nobile della devozione espressa in vita, si uniscono tutti i soci dell'A.P.I.V. (Associazione Italiana dei Patologi Veterinari) in una memoria carica di stima e reverenza, con purezza di sentimento e saldezza di ricordo.

A quanti hanno aderito, con la Loro collaborazione a tutti i livelli e con la stesura di interessanti originali rapporti scientifici, alla realizzazione di questo quaderno commemorativo dell'illustre Maestro, vada il nostro più vivo ringraziamento.

Anche alla Fondazione Iniziative Zooprofilattiche e Zootecniche di Brescia, in particolare al prof. Gian Luigi Gualandi ed al dott. Angelo Pecorelli, vada la nostra più sincera gratitudine, avendo accettato di portare a compimento questo volume in onore del prof. Leinati, per ricordarne la Figura luminosa che nella Sua lunga carriera universitaria ha saputo non solo dar lustro alle discipline anatomopatologiche, ma anche operare validamente per il prestigio della cultura veterinaria italiana.

Enrico Cabassi
(Presidente A.P.I.V.)

Parma, 20 settembre 1993

Luigi Leinati nasce a Calendasco (Piacenza) il 12 dicembre 1895.

Dopo aver partecipato con onore alla prima guerra mondiale riportando una grave ferita al braccio sinistro, si laurea in zooiatria nel 1920 presso la Scuola Superiore di Veterinaria di Milano. Dal 1920 al 1930 è assistente del prof. Guido Guerrini presso l'Istituto di Patologia comparata della stessa Scuola, compiendo nel frattempo proficui periodi di studio presso l'Istituto di Patologia veterinaria di Berlino e conseguendo nel 1926 la libera docenza in Patologia generale e Anatomia patologica veterinaria. Rimarrà poi in stretto collegamento con i più autorevoli esponenti della Patologia veterinaria mittel-europea per tutta la sua carriera.

Nel 1930 viene chiamato a ricoprire la cattedra di Patologia generale e Anatomia patologica della Facoltà di Medicina veterinaria di Camerino, ove rimane fino al 1932. In tale anno è chiamato alla stessa cattedra della Facoltà di Medicina veterinaria di Torino, ove rimane fino al 1938. A partire dall'anno accademico 1938/39 è cattedratico di Patologia generale e Anatomia patologica e direttore del corrispondente Istituto presso la Facoltà di Medicina veterinaria di Milano, ove rimane fino al collocamento a riposo (1966).

È Preside di Facoltà per oltre 20 anni (1945-1966), rappresentante delle Facoltà di Medicina veterinaria presso il Consiglio Superiore dell'Istruzione, medaglia d'oro al merito della scuola, della cultura e dell'arte, dottore honoris causa della Scuola superiore veterinaria di Hannover e del Corso di Laurea in Scienze della Produzione animale dell'Università di Milano, socio onorario di numerose associazioni scientifiche italiane e straniere, professore emerito di Patologia generale e Anatomia patologica veterinaria presso l'Università degli Studi di Milano, autore di trattati specialistici e di numerose pubblicazioni scientifiche, direttore del periodico «La Clinica Veterinaria» dal 1954 (succedendo a Pietro Stazzi) agli anni '90, che contrassegnano la progressiva estinzione della gloriosa rivista.

Al di là dei suoi grandi meriti scientifici, il prof. Leinati sarà ricordato dagli allievi, e da quanti ebbero modo di conoscerlo, soprattutto per le sue qualità umane. L'Associazione dei Patologi veterinari italiani (APIV) perde un esponente di grande personalità, che ha segnato la storia del corrispondente settore nazionale e non soltanto di questo.

G. CORSICO[1], S. CAMISASCA[1], A. BELLOLI[2],
A. PALMA[2], E. SCANZIANI[3], G. MANDELLI[3]

PLEUROPOLMONITE CONTAGIOSA BOVINA E ISPEZIONE SANITARIA DELLE CARNI*

[1] Università degli Studi di Milano - Istituto di Ispezione degli Alimenti di O.A. II - Via Grasselli, 7 - 20133 Milano
[2] Servizio Veterinario Regione Lombardia
[3] Università degli Studi di Milano - Istituto di Anatomia Patologica Veterinaria e Patologia Aviare - Via Celoria, 10 - 20133 Milano

RIASSUNTO

I recenti focolai di pleuropolmonite contagiosa bovina (PPCB), manifestatisi nel nostro Paese, hanno indotto le autorità sanitarie italiane e della CEE ad adottare provvedimenti finalizzati all'eradicazione della malattia attraverso l'abbattimento e la macellazione degli animali provenienti da allevamenti infetti o sospetti di infezione.

Tali provvedimenti hanno comportato alcuni problemi relativamente ai criteri da adottarsi in sede di ispezione sanitaria delle carni.

Gli Autori propongono una linea di condotta ispettiva in ordine ai reperti evidenziati in occasione degli esami *ante* e *post mortem*.

Parole chiave: pleuropolmonite contagiosa bovina, ispezione ante mortem, ispezione post mortem.

CONTAGIOUS BOVINE PLEUROPNEUMONIA (CBPP) AND MEAT INSPECTION

SUMMARY

The recent outbreaks of CBPP, occured in our Country, drove the national and EEC sanitary authorities to take measures against this disease. They decided to eradicate this disease slaughtering the animals coming from infected or suspected breedings.

These measures involved some problems in deciding the criterias to follow during the sanitary inspection of the related meats.

The Authors suggest an inspectoral line of conduct according to the results of the ante- and post mortem tests.

Key words: contagious bovine pleuropneumonia, ante mortem inspection, post mortem inspection.

* Lavoro eseguito con i contributi del Ministero della Università e della Ricerca scientifica e tecnologica (quota 60%).

PREMESSA

La pleuropolmonite contagiosa dei bovini (PPCB) è una malattia infettiva sostenuta da *Mycoplasma mycoides* subsp. *mycoides* SC che colpisce il bovino, il bufalo, lo zebù e più raramente il bisonte e lo yak, anatomopatologicamente caratterizzata da flogosi sierofibrinosa pleuro-polmonare.

Pare che la malattia abbia infierito in Europa fin dal XVI secolo, provocando danni ingenti all'allevamento dei bovini (19). In Italia gli ultimi casi di PPCB sono stati segnalati verso la fine del XIX secolo, mentre in taluni Paesi europei, come la Germania e la Francia, sono stati registrati focolai della malattia sino al 1920. Casi sporadici di PPCB sono stati accertati in Italia anche all'inizio di questo secolo, forse a causa di importazioni di bovini soprattutto dalla Francia e dalla Spagna.

La recente comparsa in Italia della malattia non ha trovato esaurienti spiegazioni sul piano epidemiologico (5).

Da parte di alcuni Autori si sostiene che i recenti focolai di PPCB sarebbero da attribuire al riaccendersi dell'infezione rimasta sul nostro territorio allo stato silente. Ipotesi più probabile sarebbe quella che la malattia sia stata importata da Paesi della CEE e da Paesi terzi, considerato che l'Italia ha aumentato considerevolmente, negli ultimi anni, le importazioni di bovini da allevamento per l'ingrasso. Del tutto recentemente sono stati accertati, sempre nel nostro Paese, focolai di pleuropolmonite contagiosa anche nei bufali, sulla cui origine sono in corso indagini d'ordine epidemiologico.

PROVVEDIMENTI

Sulla base delle norme recentemente emanate dal Ministero della Sanità, a seguito dei pareri e raccomandazioni espressi dal Consiglio Superiore di Sanità, dalla Regione Lombardia e dal Consiglio della Comunità Economica Europea, viene attualmente praticata la macellazione di tutti i bovini appartenenti ad allevamenti in cui si siano manifestati casi di PPCB. Le carni dei suddetti animali, come da disposizioni contenute nel Decreto 27 giugno 1991, n. 248, «possono essere immesse in commercio a condizione che le ispezioni sanitarie, *ante* e *post mortem*, non abbiano rilevato alterazioni tali da rendere le carcasse inadatte al consumo umano. In ogni caso, dovrà essere disposta la distruzione della testa e dei visceri, ivi compresi i reni, non trascurando, inoltre, il controllo a campione per la ricerca di eventuali residui di farmaci presenti nelle carni».

Si premette, in proposito quanto segue:

— *M. Mycoplasma mycoides subsp. mycoides (M. mycoides)*, agente causale della PPCB, è considerato patogeno per il bovino e lo zebù. Raramente può infettare il bisonte, lo yak ed il bufalo domestico. Nessuna evidenza di possibile infezione umana è stata a tutt'oggi segnalata.

— *M. mycoides* è generalmente trasmesso per via aerogena attraverso il contatto diretto, ripetuto e prolungato, anche se è stata adombrata la possibilità di una trasmissione indiretta tramite l'ingestione di foraggio contaminato. Occorre tuttavia rilevare come, in occasione dell'osservazione di numerosi focolai manifestatisi nel territorio della Regione Lombardia, sia stato possibile escludere, almeno in alcuni

casi, il verificarsi di un contatto diretto, ripetuto e prolungato, tra animali infetti e animali sani.

— *M. mycoides* è scarsamente resistente nell'ambiente esterno, con ampie variazioni in riferimento alle condizioni di temperatura ed umidità (sopravvive infatti per 2-3 gg. nelle regioni a clima tropicale e 1-2 settimane nelle regioni a clima temperato, risultando sensibile all'azione dei più comuni disinfettanti).

— *M. mycoides*, o quantomeno l'antigene da esso derivato, è dimostrabile non solo a livello polmonare ma anche nel sangue circolante, nel rene e nel fegato di animali infetti. Recentemente, attraverso l'indagine immunoistochimica, è stato possibile accertare la presenza di antigene riferibile a *M. mycoides* nel lume dei vasi sanguiferi e finanche dei capillari del tessuto muscolare di bovini colpiti da PPCB, senza per altro ottenere l'isolamento del microrganismo dalla stessa sede previo ricorso all'esame batteriologico (23).

In ordine a quanto previsto dall'art. 2, punto 1, lettere f) e d) del citato Decreto 27-6-1993, n. 248, gli animali provenienti da zone infette e destinati obbligatoriamente alla macellazione presso mattatoi riconosciuti idonei dal Ministero della Sanità, possono appartenere sia ad aziende nelle quali si siano manifestati numerosi casi di malattia (macellazione coatta di tutti gli animali presenti nell'azienda stessa), sia ad aziende nelle quali si siano avute reazioni sierologiche positive in alcuni animali (necessità di procedere ad una diagnosi definitiva con ricorso ad esame anatomopatologico e ad indagini di laboratorio).

In ogni caso il trasferimento degli animali al macello dovrà avvenire nel rispetto delle norme previste dal piano di eradicazione della malattia e dalle disposizioni sancite dal recente D.L.vo 27-1-1992, n. 118, relativamente alla dichiarazione del titolare dell'allevamento per quanto riguarda gli eventuali trattamenti terapeutici praticati negli animali.

La verifica della documentazione di che trattasi e il controllo negli animali delle marche auricolari, risultano di fondamentale importanza per l'adozione dei successivi provvedimenti sanitari e per le pratiche relative all'indennizzo previsto dai piani di eradicazione della PPCB (si raccomanda che il padiglione auricolare, provvisto della marca, rimanga aderente alla muscolatura del collo della carcassa da sottoporre, con i relativi visceri ed organi, ad ispezione sanitaria *post-mortem*).

Stante la genericità delle indicazioni contenute nel sopracitato Decreto 27-6-1991, n. 248, relativamente al criterio da adottare nella formulazione del giudizio ispettivo sulle carni, richiamiamo di seguito i quadri anatomo-patologici della PPCB, con particolare riferimento a quelli dell'apparato respiratorio (5, 6, 10, 12, 14, 15, 16). Nella fase acuta della malattia, la pleura può essere ricoperta da membrane fibrinose di aspetto gelatinoso e di colorito giallastro, al disotto delle quali è possibile, nella fase subacuta, riscontrare la presenza di tessuto di granulazione. In cavità pleurica può essere presente una notevole quantità di essudato di colorito giallastro misto a fiocchi e cenci fibrinosi dello stesso colore (questo reperto può non essere constatato direttamente dal veterinario ispettore qualora lo stesso non assista all'apertura del torace).

In sede polmonare, il reperto anatomo-patologico più caratteristico è quello della c.d. «marmorizzazione policroma», contraddistinto inizialmente da espansione dei setti interlobulari, eventualmente associata ad edema gelatinoso dell'interstizio, con aspetti rilevabili anche sulla superficie polmonare, mentre alla sezione è possibile

distinguere la presenza di lobi colpiti in stadi evolutivi diversi (iperemia, epatizzazione rossa e necrosi) (Fig. 1). Sempre sulla superficie di taglio del polmone, è possibile notare un ispessimento delle pareti dei bronchi che risultano edematose. I linfonodi del polmone sono generalmente interessati dalla flogosi, sottoforma di una linfoadenite iperplastica semplice acuta, con stasi sanguigna e linfatica marcata. Non raramente, nei casi acuti di PPCB, sono rilevabili lesioni prevalentemente infartuali a carico dei reni (Fig. 2 e 3).

Per quanto concerne il reperto, in ambito polmonare, di sequestri, reperto tipico delle forme croniche, questi sono rappresentati da formazioni nodose di dimensioni variabili, spesso situate nella profondità del parenchima polmonare e quindi difficilmente individuabili se non attraverso una attenta palpazione dell'organo.

Il reperimento di sequestri situati in sede sottopleurica può essere facilitato dalla presenza, sulla superficie della sierosa sovrastante, di segni di flogosi più o meno recente.

Il materiale che costituisce il sequestro ha solitamente consistenza cretacea, è inodore, risulta facilmente asportabile. La lesione è circondata da una più o meno sviluppata capsula fibrosa, che lascia talvolta riconoscere più internamente un margine iperemico (Fig. 4-5-6-7). In concomitanza alla presenza di lesioni del tipo sequestro, i linfonodi peribronchiali e mediastinici appaiono aumentati di volume, anche se in misura ridotta rispetto a quanto può constatarsi in coincidenza con il reperto di lesioni polmonari contraddistinte da marmorizzazione policroma (24).

Le alterazioni pleuro-polmonari constatate nel bufalo europeo ed asiatico (*Bubalus bubalus*) corrispondono a grandi linee a quelle che occorrono nel bovino, anche se solitamente presenti più di rado e con aspetti di minor gravità nella popolazione animale interessata.

Si rammenta che la recente Ordinanza del Ministero della Sanità del 22 febbraio 1993, riguardante episodi di PPCB nel bufalo verificatisi in Italia, dispone anche per questa specie provvedimenti di abbattimento e di macellazione dei capi colpiti e misure di indennizzo.

CONSIDERAZIONI

L'adozione dei provvedimenti proposti dalla Regione Lombardia ed approvati sia dal Ministero della Sanità che dal Consiglio della Comunità europea, mira ad estinguere ogni focolaio di PPCB attraverso la macellazione coatta degli animali provenienti da allevamenti infetti, con la possibilità di recupero a scopo alimentare delle relative carni, dal momento che non sussisterebbe pericolo di diffusione del contagio mediante la commercializzazione delle carni di animali portatori di lesioni croniche riferibili a PPCB (mancato isolamento di *M. mycoides* dalle carni stesse) e che l'immissione al consumo di dette carni non comporta rischi per la salute del consumatore.

L'applicazione dei provvedimenti sopra ricordati ha a tutt'oggi consentito di licenziare al consumo le carni di circa 12.000 capi di bovini infetti o sospetti di infezione, che altrimenti sarebbero andate distrutte.

Ciò che certamente emerge dall'esperienza di campo direttamente acquisita è che il macello si riconferma struttura privilegiata per la diagnosi e il monitoraggio anche della PPCB.

PROPOSTA CONCLUSIVA

Si ritiene di poter sintetizzare il complesso delle nostre osservazioni in materia di ispezione sanitaria delle carni di animali portatori di lesioni riferibili a PPCB, nei termini seguenti:

a) è fatto divieto di autorizzare la macellazione a scopo alimentare di animali che, all'ispezione sanitaria *ante mortem*, abbiano manifestato ipertermia nonché gravi turbe cardio-respiratorie e locomotorie riferibili al quadro clinico della malattia;

b) è fatto obbligo di dichiarare non idonee al consumo alimentare, od a qualsiasi altro uso, le carni ed ogni altra parte di animali che, all'ispezione sanitaria *post mortem*, abbiano evidenziato *recenti ed estese flogosi polmonari e pleuriche* contraddistinte da marmorizzazione policroma in evoluzione, sequestri necrotici demarcati da insufficiente reazione connettivale, stratificazioni pleuriche e raccolte intratoraciche sierofibrinose, versamenti artrosinoviali siero-fibrinosi, ecc.;

c) è fatto altresì obbligo di adottare lo stesso provvedimento di cui al precedente comma b), nel caso che le predette alterazioni flogistiche, anche se riscontrate con caratteristiche di non acuzie e di ridotta estensione, coesistano con alterazioni renali infiammatorie, necrotiche od infartuali *recenti*;

d) potrà essere consentita l'asportazione della pleura costale (c.d. svelatura) (Fig. 8), sede di lesioni flogistiche di lieve entità e di limitata estensione, in caso di giudizio ispettivo complessivamente favorevole sulla destinazione delle carni per il consumo alimentare;

e) è fatto obbligo di procedere al sequestro della testa, di tutti i visceri, organi e del sangue, di animali le cui carcasse siano state dichiarate idonee al consumo alimentare umano; dalle medesime carcasse si dovrà tuttavia procedere all'asportazione dei linfonodi intercostali, sternali craniali e caudali e costo-cervicali;

f) potranno essere dichiarate adatte al consumo alimentare umano le carni di animali che abbiano reagito positivamente alla prova sierologica e nei quali, un'accurata ispezione sanitaria *post-mortem*, non abbia consentito di evidenziare lesioni anatomo-patologiche di sorta; in tali casi, tuttavia, si dovrà procedere al sequestro della testa, di tutti i visceri, organi e sangue;

g) nell'attuazione del controllo a campione delle carni di animali con reperto ispettivo favorevole, ai fini della ricerca di eventuali residui di sostanze farmacologicamente attive, verrà accordata preferenza ai casi contraddistinti da evidenziazione di equivalenti di recente inoculazione di medicamenti nelle sedi di elezione, considerando al riguardo un indicatore sospetto anche il reperto di linfoadenite iperplastica acuta a carico dei linfonodi prescapolari.

Figura 1 - Bovino, PPCB. Polmone: quadro di marmorizzazione policroma e di pleurite fibrinosa (caso di PPCB acuta).

Figura 2 - Bovino, PPCB. Rene: aree infartuali recenti di tipo ischemico (caso di PPCB acuta).

Figura 3 - Bovino, PPCB. Rene: aspetto della superficie di taglio di un lobulo sede di lesione infartuale. Si noti il bordo iperemico-emorragico dell'area necrotica corticale.

Figura 4 - Bovino, PPCB. Polmone: sequestro recente, non ben delimitato nei confronti del parenchima circostante. In sezione è ancora riconoscibile il disegno lobulare preesistente.

Figura 5 - Bovino, PPCB. Polmone: sequestro di piccole dimensioni, relativamente recente. Si noti, in sezione, lo scarso spessore e l'aspetto iperemico della capsula connettivale demarcante.

Figura 6 - Bovino, PPCB. Polmone: sequestro ad uno stadio evolutivo più avanzato rispetto al precedente. Si noti, al taglio, una modica iperemia della superficie interna della capsula che, tuttavia, appare ben sviluppata.

Figura 7 - Bovino, PPCB. Polmone: sequestro di vecchia data, contraddistinto in sezione da una evidente capsula fibrosa circoscrivente una massa necrotica giallastra e di aspetto relativamente omogenea.

Figura 8 - Bovino, PPCB. Pleura parietale: vistose aderenze pleuriche (caso di PPCB cronica).

1

2

3

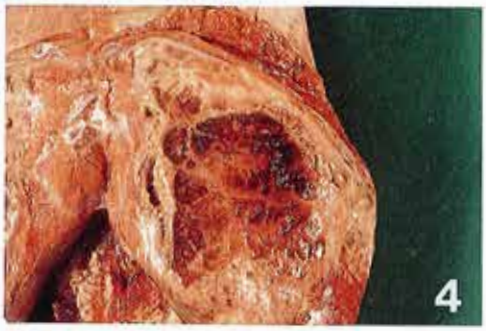
4

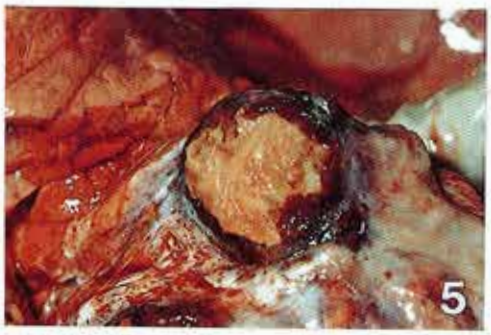
5

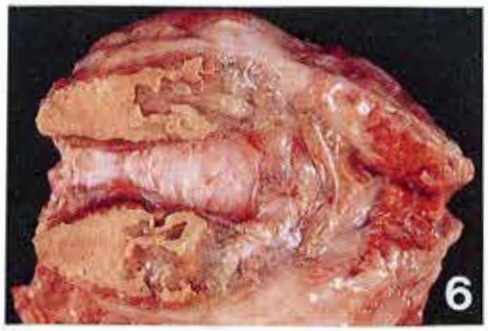
6

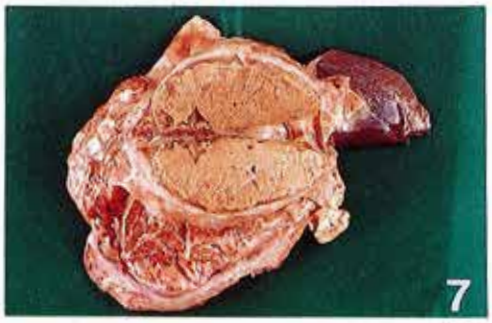
7

8

BIBLIOGRAFIA

1) BELLI P., POUMARAT F., PERRIN M., LONGCHAMBON D., MARTEL J.L. (1990). *Experimental reproduction of contagious bovine pleuropneumonia in a herd of cattle and goats: clinical and pathological aspects.* In: Regalla J. (ed.) Contagious bovine pleuropneumonia, Seminar in the Community programme for the Coordination of Agricoltural Research, Lisbon, 7-8 December 1988. Luxembourg, Commission of the European Communities, 7-16 (Agriculture, EUR 12065 EN).

2) BUXTON A., FRASER G. (1977). *Animal microbiology.* Oxford, Balckwell.

3) CAMPBELL A.D., TURNER A.W. (1953). *Studies on contagious pleuropneumonia of cattle.* IV. An improved complement fixation test. Aus. Vet. J. *60*, 14-163.

4) DANNACHER G., PERRIN M., MARTEL J.L., PERREAU P., LE GOFF C. (1986). *Report on evaluation of the European comparative trial concerning complement fixation test for diagnosis of contagious bovine pleuropneumonia.* Ann. Rech. Vet. *17*, 107-114.

5) GUADAGNINI P.F., DE SIMONE F., PANINA G.F., GAFFURI A., BUGNETTI M., FINAZZI M., MANDELLI G., SIRONI G., BELLOLI A. (1991). *La Pleuropolmonite Contagiosa dei Bovini (PPCB). Una sintesi con osservazioni di campo.* Selez. Vet., *32*, 3-31.

6) JOEST E. (1971). *Handbuch der speziellen pathologischen Anatomie der Haustiere.* 3. Aufl. Bd VII. Respirationsapparat. Paul Parey Ver., Berlin u. Hamburg.

7) JOHNSTON L.A.Y., SIMMONS G.C. (1963). *Bovine pneumonias with particular reference to the diagnosis of contagious bovine pleuropneumonia.* Aust. Vet. J. *39*, 209-294.

8) JONES T.C., HUNT R.D. (1983). *Veterinary pathology.* 5 ed., Philadelpia, Lea and Febiger.

9) JUBB K.V.F., KENNEDY P.C., PALMER N. (1985). *Pathology of domestic animals.* 3 ed., New York, Academic Press.

10) KITT TH. (1923). *Lehrbuch der pathologischen Anatomie der Haustiere.* V Verlag. Enke Ver., Stuttgart.

11) MARCATO P.S. (1988). *Patologia respiratoria animale.* Bologna, Edagricole.

12) MARTEL J.L., BELLI P., PERRIN M., DANNACHER G., POUMARAT F. (1985). *La peripneumonie bovine contagieuse.* Rec. Med. Vet. *161*, n. 2, 1105-1113.

13) NUNES PETISCA J.L., COSTA DURAO J.F., LAGE M., GONCALVES J.M., AZEVEDO RAMOS M.J., BAPTISTA R., GALO A., MONTEIRO M., CAJADO J., SILVA E.R., MOTA J.F., AFONSO A. (1990). *Phatogenesis and pathological features of contagious bovine pleuropneumonia (CBPP).* In: Regalla J. (ed.) Contagious bovine pleuropneumonia, Seminar in the Community programma for the Coordination of Agricoltural Research, Lisbon, 7-8 December 1988. Luxembourg, Commission of the European Communities, 7-16 (Agriculture, EUR 12065 EN).

14) NUNES PETISCA J.L., COSTA DURAO J.F., LAGE M., GONCALVES J.M., RAMOS M.J., BAPTISTA R., GALO A., MONTEIRO M., CAJADO J., SILVA E.R., MOTA J.F., AFONSO A. (1988). *Patogenia e anatomia patologica da peripneumonia exsudativa dos bovinos (PPCB) em Portugal.* Rep. Trab. Lab. Nac. Invest. Vet. Lisboa, Numero special, 13-24.

15) ORNE J., MÉMERY G., THIÉRY G. (1961). *La péripneumonie bovine. Le lymphotropisme de Mycoplasma mycoides. I. Données histopathologiques et physiologiques.* Rev. Elev. Med. Pays. Trop. *14*, 23-42.

16) ORNE J., MÉMERY G., THIÉRY G. (1961). *La péripneumonie bovine. Le lymphotropisme de Mycoplasma mycoides. II. Conséquences sur la pathogénie et l'immunogénèse.* Rev. Elev. Med. Vet. Pays. Trop. *14*, 43-51.

17) POUMARAT F. (1990). *Toxonomic relationship within «M. Mycoides Cluster» and within Ruminant Mycoplasmas «glucose arginine negative Cluster»* indicated by Dot Immunobinding on Membrane Filtration (MFdot) IOM Congress Instambul.

18) PROVOST A. (1969). *Recherches immunologiques sur la peripneumonie. XII Conception immunopathogenique de la maladie.* Rev. Elev. Med. Vet. Pays Trop. (France) *22*, 319-334.

19) PROVOST A., PERREAU P., BREARD A., LE GOFF C., MARTEL J.L., COTTEW G.S. (1987). *Contagious boine pleuropneumonia.* Rev. Sci. Tech. Off. Int. Epiz. *6*, n. 3, 625-679.

20) REGALLA J. (ed.) (1990). *Contagious bovine pleuropneumonia*. Seminar in the Community programme for the Coordination of Agricoltural Research, Lisbon, 7-8 December 1988. Luxembourg, Commission of the European Communities, 7-16 (Agriculture, EUR 12065 EN).

21) SCANZIANI E., GRIECO V., GUADAGNINI P., BOLDINI M., MONACI C. (1992). *Rilievi immunoistochimici e batteriologici sul tessuto muscolare di bovini affetti da pleuropolmonite contagiosa bovina (PPCB)*. Atti XLVI Convegno Nazionale S.I.S. Vet., Venezia.

22) SCANZIANI E., GRIECO V., LUINI M., PALTRINIERI S., MONACI C. (1991). *Lesioni renali in corso di pleuropolmonite contagiosa bovina (PPCB)*. Atti XLV Convegno Nazionale S.I.S. Vet., Palermo.

23) SCANZIANI E., PALTRINIERI S., GELMETTI D. (1991). *Identificazione immunoistochimica di Mycoplasma mycoides subsp. mycoides. Osservazioni preliminari*. Sel. Vet., *32*, 33-40.

24) SCANZIANI E., SIRONI G., FINAZZI M., GRIECO V., PALTRINIERI S., MANDELLI G. (1991). *Alterazioni linfonodali in corso di pleuropolmonite contagiosa Del bovino (PPCB)*. Atti Soc. It. Buiatria, *23*, 417.

G. MANDELLI[1], E. SCANZIANI[1], S. BIGANZOLI[1], F. ENICE[1], L. PELLEGRINO[2]

TUMORI MAMMARI CANINI: RICERCHE IMMUNO-ISTOCHIMICHE CON UN SIERO ANTI-CASEINA OMOLOGA*

[1] Università degli Studi di Milano - Istituto di Anatomia patologica veterinaria e Patologia aviare - Via Celoria, 10 - 20133 Milano

[2] Dipartimento di Scienze e Tecnologie alimentari e microbiologiche, Sezione Industrie agrarie - Università degli Studi di Milano
Via Celoria, 2 - 20133 Milano

RIASSUNTO

Dodici casi di tumore mammario canino sono stati sottoposti ad indagine immuno-istochimica con un antisiero anti-caseina omologa, prodotto su coniglio. Detti casi sono stati selezionati tra molti altri perché, pur essendo per la maggior parte maligni, erano in genere contraddistinti da una intensa attività secretoria (adeno-carcinomi semplici e complessi, tumori misti maligni con associate strutture ghiandolari). Sia nelle strutture ghiandolari neoplastiche che nelle cellule epiteliali secernenti è stata dimostrata la presenza di antigeni tipo caseina o caseina più «epithelial membrane antigen» (EMA), risultando pertanto che nella mammella canina anche le cellule neoplastiche sono in grado di produrre proteine tipiche della secrezione lattea. Inoltre, la quantità di questi antigeni appare inversamente proporzionale al grado istologico di malignità, sia nel singolo caso che nelle diverse aree dello stesso tumore. Pertanto, tali antigeni possono essere assunti come 1) «marker» dei tumori mammari canini ad attività secernente e 2) indice del grado di sdifferenziazione degli stessi tumori.

Parole chiave: tumori mammari canini, caseina, immuno-istochimica.

IMMUNOHISTOCHEMICAL RESEARCHES ON MAMMARY TUMOURS OF THE DOG BY MEANS OF AN ANTI-(CANINE) CASEIN RABBIT SERUM

SUMMARY

Twelve cases of mammary tumour in the dog were investigated by means of an anti-(canine)casein rabbit serum. They were selected among many others because the related histological pictures, in prevalence malignant, were characterized by a clear secretory pattern (simple or complex adenocarcinomas, malignant mixed tumours with associated glandular structures). Antigens related to casein, or probably

* Lavoro eseguito con i contributi del Ministero dell'Università e della Ricerca scientifica e tecnologica (quote 40% e 60%).

to casein plus «epithelial membrane antigen» (EMA), were demonstrated either in the content of neoplastic acini and/or in the lining epithelium of them, thus resulting that mammary tumours cells are also able to produce specific milk proteins. Moreover the amount of these proteins appears inversely proportional to the grade of malignancy for each of the investigated cases as well as for single areas or nodules of different malignancy available in the same tumour. Therefore, the above antigens may be assumed as 1) «marker» of mammary tumours of secretory type and 2) index of the grade of histological differentiation and related clinical prognosis.

Key words: canine mammary tumours, casein, immunohistochemistry.

Materiale reattivo capace di fissare frazioni anticorpali di sieri anti-caseina omologa è stato evidenziato con l'immunofluorescenza negli alveoli mammari di ratto (Turkington 1969, Young e Nelstrop 1970), bovino (Kihm 1973) e uomo (Bussolati et al. 1975). Analogo materiale reattivo è stato dimostrato, con lo stesso procedimento e con procedimento immuno-istochimico, nei carcinomi mammari del ratto (Turkington 1970) e dell'uomo (Bussolati *et al.*, loc. cit.), nonché nel morbo di Paget mammario ed extra-mammario ed in altri substrati tissutali, normali o patologici (Bussolati e Pich 1975, Pich *et al.* 1976).

Per quanto concerne specificamente i tumori mammari del cane, in molti casi di adenoma e di adenocarcinoma, nonché di tumore misto con associate strutture ghiandolari, viene menzionata la presenza di materiale secretorio in acini o duttuli neoplastici. Del tutto recentemente, Mandelli *et al.* (1989) hanno potuto dimostrare con tecnica immuno-istochimica che sia tale materiale sia le cellule epiteliali secernenti contengono spesso apprezzabili quantità di caseina o, quantomeno, di antigene capace di reagire ad un siero di coniglio immunizzato con caseina di cane.

Con le presenti indagini intendiamo completare e approfondire le osservazioni testè citate, allo scopo di valutare la capacità «secretoria» di alcuni tipi di neoplasie mammarie canine ed, ancora più, allo scopo di stabilire se detta capacità «secretoria» possa essere assunta come «marker» specifico dei tumori a struttura ghiandolare (adenomi, adenocarcinomi, tumori misti con associate strutture ghiandolari) ed eventualmente, per questi stessi tumori, come indice del grado di sdifferenziazione neoplastica.

MATERIALI E METODI

In base alle premesse della presente ricerca sono stati utilizzati n° 12 casi di neoplasia mammaria canina, entro un gruppo più vasto già campionato e studiato in precedenza (Mandelli *et al.* 1989). Detti casi sono stati selezionati in prevalenza tra quelli di tipo ghiandolare maligno (adenocarcinomi semplici, adenocarcinomi complessi, tumori misti maligni con associate strutture ghiandolari), ma tuttavia ancora contraddistinti da un certo grado di attività secretoria da parte delle strutture epiteliali neoformate (tabella 1). Come termine di confronto è stato utilizzato un solo caso di carcinoma solido (n° 898/88), ma è opportuno segnalare che le neoplasie considerate sono state classificate in base ai quadri istologici prevalenti, non

mancando comunque, nella maggior parte di esse, aree e noduli a fisionomia diversa, in particolare del tipo carcinoma solido e mioepitelioma, com'è comune riscontrare nei tumori mammari canini.

Il materiale è stato fissato in formalina al 10% in soluzione fisiologica. Sezioni criostatiche dello stesso materiale sono state colorate con Sudan Nero B, mentre le sezioni microtomiche ottenute dai blocchetti inclusi in paraffina sono state colorate con metodi istologici ed istochimici di *routine* (E.-E., Alcian-PAS, Ziehl-Neelsen, Bleu di Perls) e con metodo immunoistochimico basato sulla concatenazione avidina-biotina-perossidasi (ABC) secondo Hsu *et al.* (1981). Nello sviluppo di quest'ultimo metodo il cromogeno era rappresentato di regola dalla diamino-benzidina (DAB), che colora in bruno i substrati positivi. È stato usato invece il carbazolo (colorazione rossa) quando era necessario conferire al substrato una tinta diversa da quella bruna, comune a certi pigmenti di frequente riscontro nei macrofagi dei tumori mammari canini (ceroide, emosiderina).

Il siero immune anti-caseina canina è stato allestito come segue. Circa 10 ml di latte sono stati diluiti 1:1 con acqua distillata in beaker da 50 ml e portati, lentamente e sotto agitazione, a pH 4,8 con HCl prima 1N, poi 0,1N. Dopo aver decantato la caseina ed eliminato il surnatante, si sono eseguiti tre lavaggi aggiungendo ogni volta 40 ml di acqua distillata, aggiustando sotto agitazione il pH a 4.8, lasciando in agitazione per circa 10 min ed eliminando il surnatante dopo ogni decantazione. La caseina è stata infine sciolta, sempre sotto agitazione, in circa 10 ml di acqua distillata portando il pH a 7.0 con NaOH prima 1N, poi 0.1N. Quando il valore del pH ha raggiunto la stabilizzazione, si è filtrata la caseina su carta ed il materiale è stato liofilizzato. Una emulsione ottenuta miscelando 0,5 ml di caseina ricostituita in acqua distillata e 0,5 ml di adjuvante completo di Freund è stata inoculata per via sottocutanea in 2 conigli per 4 volte ad intervalli settimanali. I due sieri sono stati quindi raccolti a 15 giorni dall'ultima inoculazione ed il migliore, opportunamente testato, è stato utilizzato alla diluizione di 1:8.000

RISULTATI

Le strutture acinose e duttali delle aree mammarie normali poste attorno ai noduli e nodi neoplastici, che sono in generale atrofiche, contengono variabili quantità di secreto uniformemente positivo al test immuno-istochimico, moderatamente sudanofilo e discretamente PAS-positivo. L'epitelio secernente è spesso, a sua volta, nettamente positivo, specialmente verso il bordo luminale.

Le strutture ghiandolari e duttali delle neoplasie a prevalente impronta secernente (casi di adenoma e di adeno-carcinoma tubulare e cisto-papillifero, sia semplici che complessi) contengono spesso materiale simile al latte, in quantità assai variabile, di diversa densità e variamente positivo al test immuno-istochimico (nonchè al Sudan Nero B ed alla PAS-reazione). I macrofagi luminali risultano sempre negativi al test immuno-istochimico, mentre sono di norma intensamente Sudan- e PAS-positivi. Gli epiteli ghiandolari, sia in situ che desquamati, possono essere positivi od anche negativi al test immuno-istochimico, come pure al Sudan Nero B ed alla PAS-reazione.

Per quanto concerne in particolare il test immuno-istochimico, gli epiteli ghiandolari neoplastici che reagiscono positivamente possono presentare l'antigene concentrato verso il bordo luminale e proiettato in forma di gocciole nel suo interno ovvero risultare positivi in toto (fig. 1). A forte ingrandimento i nuclei spiccano come immagini tondeggianti completamente negative.

Il secreto contenuto nelle strutture secernenti e duttali neoplastiche può risultare uniformemente positivo, anche se con risposte di intensità variabile nelle diverse aree esaminate, ma in certi casi ed in certe aree può apparire di aspetto schiumoso o decisamente bolloso, con positività concentrata a livello della superficie delle bollicine (figg. 2-4), come accade qualche volta anche nello spessore dell'epitelio (fig. 3).

Anche le strutture secernenti e duttali neoplastiche contigue od incluse nelle zone di proliferazione mioepiteliale o mesenchimale (tumori complessi o misti) si comportano, specie per quanto concerne il contenuto, in modo simile a quello delle neoplasie ghiandolari pure e con analoghi tipi di reazione (fig. 5).

Complessivamente è netta l'impressione che gli aspetti secretivi siano di intensità inversamente proporzionale agli aspetti della sdifferenziazione neoplastica, e ciò non solo da caso a caso esaminato (tabella 1) ma anche, talvolta, tra diverse aree dello stesso tumore (figg. 6-8).

Le masse epiteliali solide risultano in genere negative al test immuno-istochimico, ma contengono talvolta singole cellule o gruppi di cellule con citoplasma intensamente positivo (positività di aspetto granulare) (fig. 9).

Gli elementi mioepiteliali che sono presenti, per lo più in forma di noduletti solidi, negli adeno-carcinomi complessi e nei tumori misti, appaiono di solito negativi al test immuno-istochimico nelle sedi e nelle fasi di maggiore proliferazione cellulare (fig. 5), mentre tendono a risultare positivi nelle sedi e nelle fasi di maggiore produzione di sostanza fondamentale. Le cellule cartilaginee dei tumori misti reagiscono sempre positivamente. I mastociti stromali sono sempre intensamente positivi.

Per contro, il pigmento ceroide presente nei macrofagi interstiziali (ed eventualmente anche in quelli luminali) appare costantemente negativo.

In sintesi, i substrati positivi al test immuno-istochimico sono quasi sempre sudanofili ed in varia guisa PAS-positivi. Fanno eccezione i macrofagi luminali con o senza pigmento ceroide, e quelli interstiziali, con pigmento ceroide (od eventualmente emosiderina) che, pur essendo solitamente Sudan- e PAS-positivi, non contengono tracce visibili del materiale antigene studiato.

DISCUSSIONE

Sia nel tessuto mammario normale sia in quello neoplastico (cagne colpite da tumori a diversa composizione istologica) la distribuzione dell'antigene studiato è risultata compatibile con quella della caseina e dei suoi precursori. Era d'altra parte noto che i tumori mammari del ratto (Turkington 1970), dell'uomo (Bussolati *et al.* 1975) e del cane (Mandelli *et al.* 1989) contenessero, in stretto rapporto con le proprie strutture secernenti, antigeni capaci di reagire con sieri immuni anti-caseina omologa.

Non del tutto provato è invece il fatto che detti sieri siano in grado di reagire soltanto con antigeni del tipo caseina o caseino-simili. Infatti, Bussolati e Pich (1975),

lavorando su materiale umano, hanno rilevato che alcuni sieri anti-caseina omologa regiscono anche con le ghiandole sebacee e sudoripare della pelle normale e Pich *et al.* (1976) hanno constatato una analoga reattività «crociata» con gli epiteli bronchiali, gli alveoli polmonari, il pancreas esocrino, le ghiandole endometriali in fase proliferativa, i tubuli renali distali e collettori, nonchè diversi tipi di carcinomi extra-mammari, soprattutto adeno-carcinomi, del tratto gastro-intestinale, dell'utero e del polmone.

L'ampia reattività «crociata» dei sieri anti-caseina, quale appare dai dati della letteratura, si sovrappone a quella di un siero anti-cellulare preparato con l'«epithelial membrane antigen» (EMA) (Heyderman *et al.* 1970, Sloane et al. 1980, Sloane e Ormerod *et al.* 1982). Questa osservazione postula due spiegazioni alternative: 1) che caseina ed EMA posseggano frazioni antigeniche comuni; 2) che le preparazioni di caseina, più o meno purificate, contengano tracce di EMA. In effetti, Ormerod *et al.* (loc. cit.) hanno potuto dimostrare che l'ipotesi numero due presenta parecchi riscontri obiettivi e che l'antigene EMA, rilevabile sulla superficie dei globuli di grasso del latte umano, è assai più immunogeno dell'antigene caseina. Parrebbe pertanto che le reattività extra-mammarie sopra indicate, come pure la reattività della superficie dei globuli di grasso presenti negli alveoli mammari umani, siano dovute alla frazione anticorpale anti-EMA, mentre solo il citoplasma dell'epitelio ghiandolare dei suddetti alveoli sarebbe in grado di interreagire selettivamente con gli anticorpi anti-caseina (Ormerod *et al.*, loc. cit.). Ovviamente, anche il contenuto delle strutture alveolari e duttali, specie laddove si colori in modo uniforme ed omogeneo, dovrebbe rispecchiare un elevato grado di specificità antigenica, cioè contenere delle sostanze di tipo caseinico.

Sulla base di tali acquisizioni, è possibile ipotizzare che nel nostro materiale di ricerca il test immuno-istochimico abbia messo in evidenza sia antigeni tipo EMA, sia antigeni riferibili alla caseina di cane. Si può ritenere che agli antigeni tipo EMA sia riferibile 1) l'aspetto schiumoso o bolloso che talvolta caratterizza, nelle neoplasie da noi studiate, il secreto delle strutture ghiandolari e duttali, aspetto che potrebbe contrassegnare l'involucro proteico dei «corpuscoli del latte», a sua volta derivato dalla superficie luminale delle membrane cellulari nel corso della secrezione apocrina; 2) le membrane delle stesse cellule e di quelle duttali nei casi in cui queste sole membrane risultino colorate. Si può invece ritenere che all'antigene caseina siano riferibili a) le positività uniformi ed omogenee del materiale contenuto nelle strutture secernenti e duttali; b) le positività citoplasmatiche dei corrispondenti epiteli, indipendentemente dalle strutture neoplastiche in cui sono inseriti (tubuli, papille, duttuli, formazioni cistiche, singoli elementi o gruppi di elementi nelle masserelle solide ecc.).

Se tale ipotesi è fondata (occorreranno in proposito altre e più approfondite indagini per eventualmente confermarla), le positività luminali ed epiteliali al test immuno-istochimico, specialmente se riferibili alla presenza dell'antigene caseina, dovrebbero sempre indicare, ove già il quadro istologico convenzionale non lo sottindenda chiaramente, che ci troviamo di fronte ad un tumore mammario a fisionomia secretoria (adenoma, adeno-carcinoma, tumore misto con associate strutture ghiandolari). Sotto questo profilo è interessante il fatto che anche le masserelle epiteliali solide possano talora ospitare singole cellule o gruppi di cellule a citoplasma intensamente positivo. Ciò potrebbe indicare che tali masserelle sono costituite non tanto da citotipi

neoplastici diversi, quanto da citotipi ghiandolari altamente sdifferenziati e privi ormai, per la maggior parte, di strutture ed attività organizzate. Il dato è confermato indirettamente dall'esperienza clinica maturata nel follow up dei casi di carcinoma mammario solido, che indica costantemente minori probabilità e minori durate di sopravvivenza post-operatoria per questo tipo di tumore in confronto con gli adenocarcinomi (Misdrop et al. 1972, Moulton 1978, Mandelli *et al.* 1987).

Ancora in prospettiva prognostica, e sempre che l'ipotesi di cui sopra sia fondata, appare significativo che, nell'ambito degli adeno-carcinomi e dei tumori misti maligni con associate strutture ghiandolari, quelli via via più sdifferenziati (o con aree più sdifferenziate) perdano progressivamente l'antigene caseina, e talora anche il presunto antigene EMA, per cui non è escluso che la positività dei relativi substrati al test immuno-istochimico possa essere assunta come indice del grado di malignità. Lo stesso potrebbe dirsi, entro certi limiti, anche per la sudanofilia e per la PAS-positività dei substrati sopra menzionati, salvo che a questi metodi istologici ed istochimici non può essere riconosciuta, in confronto con il metodo immuno-istochimico, un'alta specificità per alcune caratteristiche componenti della secrezione lattea. Lo dimostrano i macrofagi luminali ed interstiziali, provvisti, o meno, di scorie citoplasmatiche derivanti dalla metabolizzazione di lipidi insaturi o di componenti del sangue (pigmento ceroide, corpi eritrocitari ed emosiderina nei focolai emorragici), che sono in genere sudanofili e PAS- positivi, ma risultano del tutto negativi al test immuno-istochimico.

Va infine menzionata la positività certamente aspecifica delle cellule mioepiteliali mature, dei condrociti presenti nei tumori misti e quella dei mastociti stromali, per altro già nota (Bussolati e Gugliotta 1983).

In conclusione, pur richiedendosi ulteriori indagini sull'argomento, si può rispondere positivamente ai quesiti che hanno giustificato le presenti ricerche, e cioè che il test immuno-istochimico da noi allestito con siero anti-caseina di cane mostra almeno in parte caratteristiche di specificità e che detto test può essere assunto come «marker» di riferimento per l'identificazione di tumori mammari a fisionomia ghiandolare (adenomi, adeno-carcinomi, tumori misti con associate strutture epiteliali adenomatose od adenocarcinomatose) e, più utilmente ancora, come indice per una valutazione, entro certi limiti abbastanza attendibile, del grado di malignità degli stessi tumori.

Tabella 1 - Reperti istochimici ed immuno-istochimici del contenuto e dell'epitelio ( ) delle strutture ghiandolari neoplastiche

Caso n.	Razza	Età (anni)	Diagnosi istologica	Sudan Nero B	P.A.S.	A.B.C.
7652	ND	10	AC tubulare sempl.	ND	+ +(±)	+ +(±)
898/88	incrocio	7	Carcinoma solido	ND	±(−)	+(+)
904/88	dobermann	5	AC tubulare compl.	ND	+(+)	+ +(+ +)
1013/88	grifone	11	T. misto maligno	ND	ND	+ + +(+ +)
72/89	incrocio	11	T. misto maligno	+ +(+)	+ + +(+ +)	+ + +(+)
76/89	cocker	15	T. misto maligno	±(±)	+(+)	+(±)
80/89	incrocio	9	AC cisto-pap. sempl.	+(+)	+ +(+)	+ +(+)
83/89	boxer	10	Mastop/adenom. sempl.	+ + +(+)	+ + +(+)	+ + +(+ +)
106/89	dobermann	11	T. misto maligno	+(±)	+ + +(+ +)	+ +(+)
132/89	incrocio	10	T. misto maligno	+(±)	+ +(+)	+(+)
553/89	cocker	12	T. misto maligno	ND	+ + +(−)	+ +(±)
706/89	past. ted.	11	AC tubulare compl.	ND	+ +(+)	+ +(+)

ND = non determinata/o
− = negativo
± = reazione dubbia o assai debole
+ = reazione debole, ma chiara
+ + = reazione forte
+ + + = reazione molto forte

Figura 1 - Caso n. 904/88, preparato immuno-istochimico con metodo ABC e cromogeno DAB, 30 x.
Strutture ghiandolari dilatate con epitelio intensamente immuno-reattivo.

Figura 2 - Caso n. 553/89, preparato immuno-istochimico con metodo ABC e cromogeno carbazolo, 150 x
Strutture duttulari piene di secreto intensamente immuno-reattivo.

Figura 3 - Caso n. 553/89, preparato immunoistochimico con metodo ABC e cromogeno carbazolo, 250 x.
L'epitelio delle strutture acinose include nel citoplasma vacuolizzazioni superficiali con bordo distintamente immuno-reattivo.

Figura 4 - Caso n. 553/89, preparato immuno-istochimico con metodo ABC e cromogeno DAB, 250 x.
Abbondante raccolta di secreto debolmente positivo, che a sua volta contiene gocciole di varie dimensioni con bordo intensamente immuno-reattivo.

Figura 5 - Caso n. 553/89, preparato immuno-istochimico con metodo ABC e cromogeno carbazolo, 120 x.
Abbondanti raccolte di secreto discretamente immuno-reattivo ed in parte assai vacuolizzato. Le cellule mioepiteliali presenti nello stroma tumorale risultano, in questo caso, del tutto negative.

Figura 6 - Caso n. 898/88, preparato immuno-istochimico con metodo ABC e cromogeno DAB, 30 x.
Lobulo mammario atrofico, ma intensamente immuno-reattivo, compresso da una massa neoplastica che reagisce assai più debolmente (da negativa a debolmente positiva).

Figura 7 - Caso n. 898/88, preparato immuno-istochimico con metodo ABC e cromogeno DAB, 30 x.
Ad un nodulo di aspetto iperplastico, con discreta attività secretoria immuno-reattiva, si affianca una massa neoplastica che risulta in gran parte negativa.

Figura 8 - Caso n. 898/88, preparato immuno-istochimico con metodo ABC e cromogeno DAB, 30 x.
Un'area a struttura adenocarcinomatosa tubulare è compressa da un nodulo di aspetto carcinomatoso solido, la prima discretamente positiva, il secondo del tutto negativo.

Figura 9 - Caso n. 1013, preparato immuno-istochimico con metodo ABC e cromogeno DAB, 300 x.
Gemma epiteliale solida includente alcune cellule con citoplasma fortemente immuno-reattivo. I nuclei di tali cellule spiccano per la loro negatività.

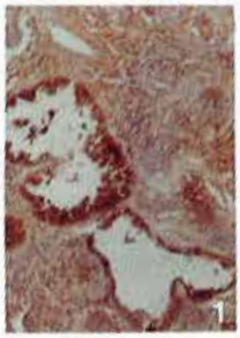
1

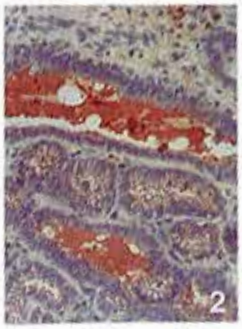
2

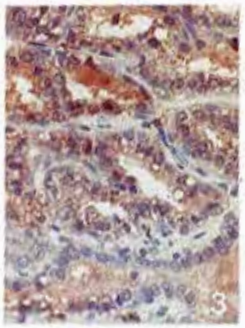
3

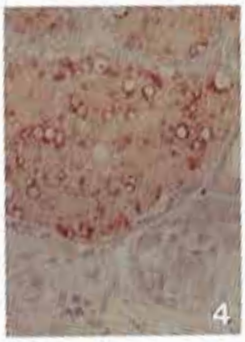
4

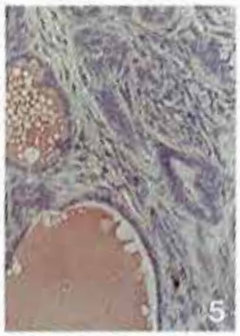
5

6

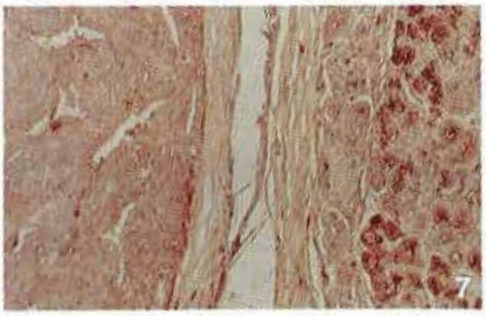
7

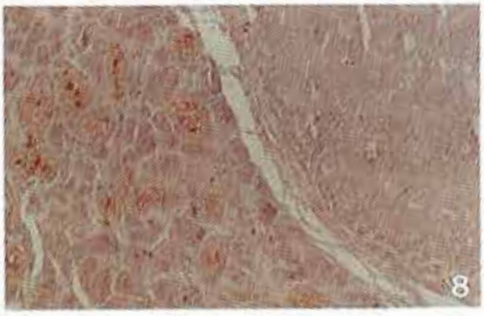
8

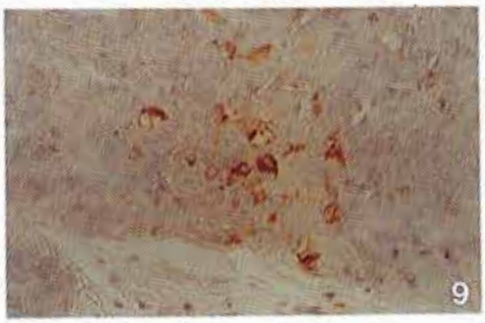
9

BIBLIOGRAFIA

1) BUSSOLATI G. E GUGLIOTTA P. (1983). *Non-specific staining of mast cells by avidin-biotin-peroxidase complexes (ABC).* J. Histochem.Cytochem. *31*: 1419-1421.

2) BUSSOLATI G. E PICH A. (1975). *Mammary and extra-mammary Paget's disease.* An immune-cytochemical study. Am. J. Pathol. *80*: 117-128.

3) BUSSOLATI G., PICH A., ALFANI V. (1975). *Immunofluorescence detection of casein in human mammary dysplastic tissues.* Virch. Arch. (Pathol.Anat.), *365*: 15-21.

4) HEYDERMAN E., STEELE K. E ORMEROD M.G. (1970). *A new antigen on the epithelial membrane: its immunoperoxidase localization in normal and neoplastic tissue.* J. Clin. Pathol. *32*: 35-39.

4) HSU S.M., RAINE L., FARGHER H. (1981). *Use of avidin-biotin peroxidase complex (ABC) in immunoperoxidase techniques: a comparison between ABC and unlabeled antibody (PAP) procedures.* J. Histochem. Cytochem. *29*: 577-580.

5) KIHM U. (1973). *Immunohistochemische Darstellung der Casein- und beta-Lactoglobulinsyntese in der Rindermilchdruse.* Histochemie *35*: 273-281.

6) MANDELLI G., SCANZIANI E. E BIGANZOLI S. (1989). *Significato del pigmento ceroide nei tumori mammari canini.* Atti SISVet *43*: 919-922.

7) MANDELLI G., SCANZIANI E. E CAIROLI F. (1987). *«Grading» istologico delle neoplasie mammarie dei carnivori.* La Clin. Veter. *110*: 347-358.

8) MISDORP W., COTCHIN E., HAMPE J.F., JABARA A.G. E VON SANDERSLEBEN J. (1972). *Canine malignant mammary tumours. II Adenocarcinomas , solid carcinomas and spindle cell carcinomas.* Vet. Pathol. *9*: 447-470.

9) MOULTON J.E. (1978). *Tumours in domestic animals.* II Ed., Univ. of California Press, Berkeley.

10) ORMEROD M.G., BUSSOLATI G., SLOANE J.P., STEELE K., GUGLIOTTA P. (1982). *Similarities of antisera to casein and epithelial membrane antigen.* Virch. Arch. (Pathol. Anat.) *397*: 327-333.

11) PICH A., BUSSOLATI G., CARBONARA A. (1976). *Immunocytochemical detection of casein and casein-like proteins in human tissue.* J. Histochem. Cytochem. *24*: 940-947.

12) SLOANE J.P. E ORMEROD M.G. (1981). *Distribution of epithelial membrane antigen in normal and neoplastic tissues and its value in diagnostic tumour pathology.* Cancer *47*: 1786-1795.

13) SLOANE J.P., ORMEROD M.G., IMRIE S.F., COOMBES R.C. (1980). *The use of antisera to epithelial membrane antigen in detecting micrometastases in histologic sections.* Br. J. Cancer *42*: 392-398.

14) TURKINGTON R.W. (1969). *Homogeneuos differentiation of mammary alveolar cells.* Exp. Cell Res. *58*: 296-302.

15) TURKINGTON R.W. (1970). *Homogeneity of differentiated function in mammary carcinoma cell population.* Cancer Res. *30*: 1841-1845.

16) YOUNG S. E NELSTROP A.E. (1970). *The detection by immunofluorescence of casein in rat mammary glands.* Br. J. Exp. Pathol. *51*: 28-33.

M. FINAZZI[1], V. GRIECO[1], M. LUINI[2], G. SIRONI[1], G. MANDELLI[1]

LESIONI UTERINE CORRELATE AD INFEZIONE DA BHV 4 NEL BOVINO*

[1] Università degli Studi di Milano - Istituto di Anatomia Patologica Veterinaria e Patologia Aviare - Via Celoria, 10 - 20133 Milano
[2] Istituto Zooprofilattico Sperimentale della Lombardia e dell'Emilia - «Bruno Ubertini» - Sezione di Milano

RIASSUNTO

Nel quadro di più estese ricerche volte a definire il ruolo patogeno di alcuni agenti microbici in allevamenti bovini lombardi con fenomeni di ipofertilità, si sono indagate le alterazioni anatomo-patologiche dell'utero in corso di infezione da BHV 4. Le alterazioni uterine rilevate in vacche sierologicamente positive e con isolamento del virus, in confronto con tutti gli altri gruppi studiati, consistevano in: flogosi essudativo-necrotizzante delle ghiandole, infiltrati linfocitari e fibrosi perighiandolare, eventuali endometriti purulente da agenti batterici di irruzione secondaria. Assume pertanto attendibilità l'ipotesi che queste lesioni siano alla base degli episodi di ipofertilità da BHV 4.

Parole chiave: BHV 4, endometrite, ipofertilità.

UTERINE LESIONS IN COWS WITH BHV 4 INFECTIONS

SUMMARY

On carrying out researches about the role of several microbic agents in milk cows with decreasing fertility, the macroscopic and microscopic uterine lesions related to BHV 4 infection were studied. Our results demonstrate that 1) all the cows positive to BHV 4 both serologically and virologically and 2) some of the cows only serologically positive, in contrast with 3) the cows completely negative, show characteristic lesions consisting of: exudative necrotizing inflammation of uterine glands, as well as peri-glandular lymphocytic infiltration and fibrosis, with possible cases of purulent endometritis in presence of secundary bacterial infections.

Key words: BHV 4, endometritis, hypofertility.

INTRODUZIONE

Tra le possibili cause di infertilità che insidiano l'allevamento bovino nelle aree zootecnicamente più avanzate, dev'essere preso in considerazione un gruppo di her-

* Lavoro eseguito con il contributo CNR, nell'ambito del PF RAISA, Sottoprogetto 3, Pubblicazione n. 741.

pesvirus correlati tra loro antigenicamente e siglati BHV4. Ceppi di tale gruppo sono stati ripetutamente isolati da animali con manifestazioni cliniche a carico della sfera riproduttiva od anche con altri tipi di patologia (Thiry *et al.* 1989).

I membri di questo gruppo di virus sono antigenicamente distinti da altri herpesvirus bovini e presentano alcune caratteristiche tipiche dei citomegalovirus (Todd e Storz 1983, Storz *et al.* 1984). Essi inducono effetto citopatico a lenta progressione sui monostrati cellulari ed anche nei bovini colpiti l'evoluzione dei pertinenti processi patologici appare piuttosto lenta ed insidiosa. Inoltre, in risposta all'infezione, si ottengono scarsi livelli di anticorpi neutralizzanti (Potgieter e Mare 1974, Wellemans *et al.* 1984, Thiry *et al.* 1990). Meglio rispondono, sul piano della diagnostica sierologica, l'immunofluorescenza indiretta (IFI) (Sas *et al.* 1974) e l'ELISA (Guo *et al.* 1988).

Poiché si tratta di herpesvirus cellulo-associati (Thiry *et al.* 1989), i ceppi di BHV4 non si isolano sempre con i metodi di semina convenzionali, pertanto è preferibile ricorrere al sistema delle co-colture cellulari (Drolet *et al.* 1987).

Nel passare in rassegna le situazioni patologiche riscontrate in presenza di BHV4, i già citati Thiry *et al.* (1989) elencano:

1) lesioni oculari e dell'apparato respiratorio: congiuntivite, rinite, tracheite, polmonite;
2) affezioni genitali: orchite, epididimite, vaginite, aborto, metrite;
3) lesioni cutanee: «lumpy skin disease», dermatite pustolosa mammaria;
4) febbre catarrale maligna;
5) affezioni enteriche.

Per quanto concerne, in particolare, le alterazioni della sfera riproduttiva, isolamenti di BHV4 sono stati effettuati sia a partire da casi di orchite ed epididimite del toro (Theodoridis 1978, Thiry *et al.* 1981, Hanzen et al. 1981, Dubuisson *et al.* 1987), che — soprattutto — dalle vie genitali della vacca e da casi di aborto (Reed *et al.* 1978, Parks e Kendrick 1973, Schiefer 1974, Wellemans *et al.* 1983 e 1984, van Opdenbosh *et al.* 1984 e 1988, Luini 1985 e 1990, Buonavoglia *et al.* 1984, Castrucci *et al.* 1986, van Malderen *et al.* 1987, Drolet *et al.* 1987 ecc.).

Il ruolo di BHV4 nello sviluppo di vaginiti ed endometriti bovine, e quindi come causa o concausa di fenomeni di ipofertilità (di stalla o di area), è in parte confermato dal risultato di infezioni sperimentali (Kendrick *et al.* 1976, Theodoridis 1978, Wellemans *et al.* 1986) anche se, in generale, il virus sembra predisporre per via immunodepressiva i soggetti infettati all'irruzione secondaria di batteri facoltativamente patogeni più che essere in grado di riprodurre autonomamente le tipiche manifestazioni della malattia naturale (Wellemans *et al.* 1984).

La responsabilità di BHV4 nella genesi di episodi di ipofertilità bovina è confermata indirettamente dal risultato di inchieste sierologiche effettuate su estesi territori italiani (Luini e Foni 1986, Beccaria *et al.* 1987, Caracappa e Guercio 1987) ed esteri (Potgieter e Aldridge 1977, van Malderen *et al.* 1987, Naeem 1989). Particolarmente interessante risulta in proposito la segnalazione di Luini e Foni (loc. cit.) sulla maggiore sieropositività all'IFI delle aziende-problema rispetto alle aziende non insidiate da problemi di ipofertilità.

Da un punto di vista anatomo-clinico, le più comuni manifestazioni genitali presentate dalle vacche infette da BHV4 sono quelle di una metrite post-partum (Wellemans *et al.* 1984, Buonavoglia *et al.* 1986). I sintomi iniziano 5-10 giorni dopo

il parto e si caratterizzano principalmente per una evoluzione lenta e numerosi ritorni in calore. Gli scoli vaginali non sono molto abbondanti, mostrano un aspetto vischioso ed un colore sanguinolento o brunastro torbido. In diversi dei casi osservati la corrispondente forma di metrite, definita come catarrale o catarrale-purulenta al tavolo anatomo-patologico, si accompagna a metro-peritonite od anche ad una più o meno diffusa peritonite fibrinosa ed adesiva, verosimilmente riportabile all'intervento di batteri di irruzione secondaria. La connessione rilevata tra parto e comparsa di metrite viene giustificata sulla base di una riattivazione del BHV4 già presente nell'organismo ed annidato in cellule linfo-monocitarie ed in organi del sistema linfatico e nervoso (Osorio e Reed 1983, Castrucci *et al.* 1986, Thiry *et al.* 1989).

Anche la coniglia gravida può essere infettata sperimentalmente con BHV4 (Osorio *et al.* 1982,1985). L'inoculazione endo-uterina effettuata a metà circa del periodo di gestazione provoca una lieve endometrite non suppurativa, meglio diagnosticabile all'esame istologico e caratterizzata da infiltrazione plasmacellulare della mucosa (Naeem *et al.* 1990). I ceppi di BHV4 isolati da alterazioni dall'apparato genitale del bovino, più che quelli isolati da patologie respiratorie, hanno manifestato un'elevata attitudine lesiva, causando anche aborto, riassorbimento e mummificazione dei feti, talora addirittura una endometrite necrotizzante (Naeem *et al.* 1990, 1991).

Da un punto di vista biologico, BHV4 non risulta strettamente specie-specifico. La sua presenza è stata provata anche nel bisonte americano, nel bufalo africano, nella pecora e probabilmente nel gatto, poichè l'herpesvirus felino 2 appare sostanzialmente identico a BHV4 (Thiry *et al.* 1990).

Poiché dall'insieme delle ricerche effettuate sulle infezioni da BHV4 non emergono sufficienti dati sui reperti anatomo-patologici delle relative forme metritiche si è ritenuto utile portare con questa nota un contributo alla conoscenza dei quadri macro-microscopici che le caratterizzano sul piano diagnostico.

MATERIALI E METODI

Le nostre ricerche sono state condotte su bovine pezzate nere di alcuni allevamenti lombardi con elevati standard produttivi, in particolare su soggetti scartati per ipofertilità ed avviati alla macellazione. In corso di abbattimento e di successiva eviscerazione, gli stessi animali sono stati sottoposti, da parte di personale dell'Istituto Zooprofilattico Sperimentale della Lombardia e dell'Emilia e da parte di personale dell'Istituto di Anatomia patologica veterinaria e Patologia aviare dell'Università di Milano, a prelievo di sangue e dell'intero apparato genitale per indagini di ordine sierologico, virologico, batteriologico ed anatomo-patologico.

Per le indagini di ordine sierologico si è fatto ricorso alla tecnica di immunofluorescenza indiretta, così come descritto da Civardi nel 1981. I tentativi di isolamento del virus dall'utero sono stati effettuati su colture di rene fetale di bovino con tecniche che sono riportate in dettaglio da Luini *et al.* (1990). Con metodiche routinarie sono stati condotti gli esami batteriologici del contenuto uterino e quelli anatomo-patologici dei vari segmenti dell'apparato genitale.

Collateralmente è stata effettuata, mediante tecnica ELISA sul sangue di ogni bovina, la ricerca di anticorpi anti BHV1, virus erpetico che notoriamente può provocare vulvo-vaginite ed aborto.

RISULTATI

I dati raccolti si riferiscono a n° 28 bovine pezzate nere di allevamenti diversi, tutte con problemi di ipofertilità, alcune con sintomatologia abortigena e metritica (endometrite catarrale o purulenta, caratteristica colorazione brunastra della mucosa uterina) suggestivamente simile a quella descritta nella introduzione bibliografica. Per comodità espositiva i dati in questione sono stati ordinati in tre gruppi, come segue.

Gruppo 1): nove soggetti con numero di gravidanze variabile da 1 a 6 in relazione all'età (2-10 anni), tutti positivi ad infezione da BHV4, sia sierologicamente che all'isolamento del virus.

Gruppo 2) : tredici soggetti con numero di gravidanze variabile da 1 a 7 in relazione all'età (3-11 anni), tutti sierologicamente positivi ad infezione da BHV4, ma negativi ai tentativi di isolamento del virus.

Gruppo 3): sei soggetti con numero di gravidanze variabile da 1 a 3, oppure non noto e con età compresa tra 2 e 9 anni, tutti negativi alla presenza di BHV4, sia sierologicamente che ai tentativi di isolamento del virus.

Solo nel gruppo 1) si sono rilevate lesioni caratteristiche e costanti, sia macroscopicamente (endometrite catarrale o catarrale-purulenta) (figg. 1 e 2) che — soprattutto — istologicamente. Si trattava di una particolare flogosi essudativo-necrotizzante delle ghiandole uterine (figg. 3 e 4), che nel caso n° 27 (apparentemente il più recente) era caratterizzata anche dalla presenza di elementi sinciziali (fig. 5). Mai sono state rilevate strutture endonucleari riferibili a «corpi inclusi».

La suddetta flogosi evolveva ulteriormente con la comparsa di infiltrati linfocitari e linfo-plasmacellulari posti sotto l'epitelio di rivestimento o sotto quello ghiandolare e con lo sviluppo di una crescente fibrosi peri-ghiandolare (figg. 6 e 9).
Ne derivavano complessivamente una considerevole rarefazione delle ghiandole uterine e talora la quasi completa scomparsa di queste da estese aree di mucosa , reperto mai disgiunto da aspetti di rigenerazione e riattivazione ghiandolare, specialmente rilevabili negli strati più profondi della mucosa (fig. 10). Inoltre, in diverse bovine erano presenti quadri di endo-metrite catarrale-purulenta o decisamente purulenta, dovuti ad agenti batterici di irruzione secondaria

Nel caso n° 12 figuravano a livello di mucosa anche focolai granulomatosi ospitanti ife fungine.

Nel gruppo 2) solo pochi soggetti hanno presentato lesioni qualitativamente simili, ma di grado più lieve, rispetto alle bovine del gruppo precedente, mentre nel gruppo 3) sono mancate totalmente le suddette lesioni.

In tutti i gruppi sono state rilevate positività sierologiche per BHV1, senza significative differenze tra un gruppo e l'altro.

I reperti sopra descritti, corredati da brevi notazioni relative ai risultati degli esami batteriologici e di quelli anatomo-patologici extra-uterini, vengono riportati in dettaglio nelle tabelle 1, 2, 3.

CONSIDERAZIONI

In base ai risultati ottenuti si possono avanzare le seguenti considerazioni:

A) sul piano clinico-anamnestico ed ostetrico-ginecologico, ritorni di calore e casi

di aborto sono stati registrati in tutti 3 i gruppi considerati, mentre ritenzioni placentari figurano solo nei gruppi 1) e 2).

B) Sul piano anatomo-patologico, endometriti purulente sono state trovate solo nel gruppo 1) (anticorpi +, virus +), mentre sul piano istologico lievi processi flogistici, per lo più cronici, sono stati rilevati anche nei gruppi 2) (anticorpi +, virus—) e 3) (anticorpi—, virus—). Per altro, batteri di irruzione secondaria sono stati isolati sia dal gruppo 1) (4 soggetti su 9), che dal gruppo 2 (3 su 13).

In un caso del gruppo 1), positivo per *Haemophilus somnus*, sono stati notati, all'esame istologico della mucosa uterina, anche granulomi micotici (bovina n° 12). L'associazione di BHV4 con infezioni batteriche è considerata frequente in letteratura, quella con infezioni fungine era già stata menzionata da Drolet et al. (1987). L'associazione di BHV4 con infezioni batteriche secondarie è stata attribuita, anche recentemente, all'effetto immunodepressore svolto dal virus (Luini *et al.* 1990, Biolatti *et al.* 1991).

Dev'essere tuttavia precisato che mai è stata constatata la presenza di corpi inclusi intranucleari di tipo erpetico in cellule della mucosa uterina, probabilmente a causa del decorso non acuto dell'infezione.

Si rammenta che nel caso n° 27 erano presenti, a livello di mucosa uterina, anche numerosi elementi sinciziali da correlare probabilmente a fattori differenti dall'agente primario del processo metritico, non risultando dalla letteratura che BHV4 sia un virus sinciziogeno. In ipotesi, non si esclude trattarsi di cellule deciduali infiltranti superficialmente la mucosa, visto che la bovina in questione aveva presentato ritenzione di placenta.

Le percentuali di positività sierologica al virus della rinotracheite bovina (BHV1) non hanno presentato differenze apprezzabili tra animali dei diversi gruppi.

C) Per quanto concerne la presenza di eventuali lesioni extra-uterine, occorre rilevare che nei soggetti di tutti i gruppi considerati sono stati accertati esiti di peri- e para-metrite (lacinie od anche estese aderenze tra segmenti dell'apparato genitale), nonché cisti ovariche e delle ghiandole di Bartolino.

D) Reperti istologici elementari correlati alla presenza di BHV4 e figuranti solo in forma assai attenuata nei casi del gruppo 2) (anticorpi +, virus—) sono risultati la flogosi essudativo-necrotizzante delle ghiandole uterine e la fibrosi peri-ghiandolare, spesso tra loro associate ed esitanti in una considerevole rarefazione fino ad una vera e propria scomparsa dei corpi ghiandolari, per la verità non disgiunta da iniziali aspetti di rigenerazione e riattivazione ghiandolare profonda. La constatazione di gravi fenomeni distruttivi della mucosa insieme con iniziali fenomeni rigenerativi della stessa rende ragione dei lunghi e problematici periodi di recupero funzionale che, anche nei casi più favorevoli, si rendono necessari e vengono constatati dopo l'infezione uterina da BHV4.

I suddetti reperti istologici elementari, per altro poco studiati, potrebbero pertanto essere BHV4-specifici. Ulteriori, più estese ed approfondote indagini saranno necessarie per avvalorare questa ipotesi.

E) Per quanto concerne gli infiltrati linfo-plasmacellulari sub-epiteliali e peri-ghiandolari, va precisato che i primi costituiscono un reperto molto comune nella metro-patologia bovina e di altre specie, essendo stati segnalati anche da Naeem *et al.* (1990, 1991) in coniglie sperimentalmente infettate con BHV4, mentre per i secondi non può essere esclusa la possibilità, avvalorata dal recente trattato di

Anatomia patologica veterinaria di Schulz (1991), che si tratti di equivalenti microscopici di un processo auto-immune. A nostro modesto giudizio potrebbero indicare anche l'esistenza di processi etero-immuni, se si considera che i lumi ghiandolari uterini sono in grado di ospitare agenti microbici o loro antigeni e che queste «presenze», e non l'epitelio ghiandolare di per sè, potrebbero costituire lo stimolo capace di evocare la risposta linfo-plasmacellulare più volte riscontrata.

F) Complessivamente, le manifestazioni di infertilità rilevate nelle bovine del gruppo 1) e probabilmente anche in quelle del gruppo 2) parrebbero effettivamente riferibili ad infezione da BHV4 ed a eventuali agenti di irruzione secondaria, mentre quelle del gruppo 3) devono essere attribuite all'intervento di altri fattori, non emersi nel corso delle presenti indagini.

Tabella 1 - Soggetti con isolamento positivo ed esame sierologico positivo per BHV4

Bov. N°	Anamnesi			Reperti istopatologici e batterioloici uterini							ELISA BHV1	Reperti anatomo-patologici ovaio salpingi cervice vagina
	P	R	altro	Endometrite catarr./purul. acuta/cronica	Infiltrati linfocitari sub-epiteliali	Infiltrati linfocitari peri/intra-ghiand.	Flogosi essudat. e necrotizzante ghiandolare	Fibrosi Peri-ghiandolare	Altri reperti istopatologici	Isolamenti batterici		
12	ND			±	+	+	–	+ +	Granulomi micotici	Haemophilus sp.	+	Lacinie tra ovario e borsa ovarica
15	1	1	—	—	+	+	—	—	–	—	ND	Lacinie tuba-tubariche tuba-ovariche
23	4	1	RP	±	+	+	±	+	Resti di cotiledoni	—	—	—
25	ND		CI,A	±	+	+	—	—	—	—	ND	—
27	6	ND	RP	+	+	—	+ +	+ +	Sincizi	A. piogenes	+	—
35	1	9	—	—	±	±	+	+	—	Haemophilus sp.	+	—
54	3	2	—	—	±	±	±	—	—	ND		Lacinie tuba-ovariche
56	2	4	—	—	+	±	—	—	—	—	+	—
69	4	ND	A	+ +	—	—	—	—	—	E. coli Mycoplasma sp.	—	Salpingite

Legenda:
P = numero dei parti;
— = negativo;
RP = ritenzione della placenta;
R = ritorni in calore;
± = debolmente positivo;
CI = calori irregolari;
ND = dato mancante;
+ = positivo; + + = intensamente positivo;
A = ultima gravidanza interrotta da aborto

Tabella 2 - Soggetti con isolamento negativo ed esame sierologico positivo per BHV4

Bov. N°	Anamnesi			Reperti istopatologici e batterioloici uterini							ELISA BHV1	Reperti anatomo-patologici ovaio salpingi cervice vagina
	P	R	altro	Endometrite catarr./purul. acuta/cronica	Infiltrati linfocitari sub-epiteliali	Infiltrati linfocitari peri/intra-ghiand.	Flogosi essudat. e necrotizzante ghiandolare	Fibrosi Peri-ghiandolare	Altri reperti istopatologici	Isolamenti batterici		
10	1	ND	A	—	—	—	—	—	—	—	—	—
11	6	4	—	—	±	±	—	+	—	—	—	—
13	7	3	—	—	±	±	—	—	—	—	+	Cisti gh. Bartolino
20		ND		—	—	—	—	+	—	—	—	—
24	7	3	—	—	±	—	—	—	—	E. coli Streptococchi	—	Lacinie tuba-ovariche
41	4	4	—	—	+	—	—	—	—	—	+	—
55	5	3	A,RP	—	+	+	—	+	Resti di cotiledoni	—	+	—
60	6	ND	—	—	±	±	—	—	—	Haemophilus sp.	+	Peri/parametrite
61	7	5	—	—	+	—	—	—	—	—	+	—
64	2	11	—	—	±	±	—	—	—	—	+	—
68	4	1	—	—	±	—	—	—	—	—	+	—
70	6	1	—	—	+	—	—	—	—	Pseudomonas sp.	+	—
75	3	4	—	—	+	—	±	+	—	—	+	Aderenze tuba-ovariche

Legenda:
P = numero dei parti; R = ritorni in calore; ND = dato mancante; A = ultima gravidanza interrotta da aborto
— = negativo; ± = debolmente positivo; + = positivo; RP = ritenzione della placenta;

Tabella 3 - Soggetti con isolamento negativo ed esame sierologico negativo per BHV4

Bov. N°	Anamnesi			Reperti istopatologici e batterioloici uterini							ELISA BHV1	Reperti anatomo-patologici ovaio salpingi cervice vagina
	P	R	altro	Endometrite catarr./purul. acuta/cronica	Infiltrati linfocitari sub-epiteliali	Infiltrati linfocitari peri/intra-ghiand.	Flogosi essudat. e necrotizzante ghiandolare	Fibrosi Peri-ghiandolare	Altri reperti istopatologici	Isolamenti batterici		
2	2	ND	—	—	+	—	—	—	—	—	+	Grande cisti ovarica
18		ND		—	—	—	—	—	—	—	+	Aderenze tuba-ovariche
29	ND	1	A	—	—	—	—	—	—	—	—	—
36	3	8	—	—	±	—	—	—	—	—	+	Lacinie tra ovario e borsa ovarica
53	2	1	—	—	+	—	—	—	—	—	+	Lacinie Tuba-ovariche
71	—	9	MG	—	±	±	—	—	—	—	—	Lacinie Tuba-ovariche

Legenda:
P = numero dei parti;
— = negativo;
R = ritorni in calore;
± = debolmente positivo;
ND = dato mancante;
+ = positivo;
A = ultima gravidanza interrotta da aborto
RP = ritenzione della placenta;

Figura 1 - Bovina n° 56, corno uterino aperto, aspetti di metrite catarrale cronica con colorazione brunastra della mucosa.

Figura 2 - Bovina n° 27, corpo e corna uterine aperti, aspetti di metrite catarrale- purulenta subacuto/cronica.

3	4
5	6

a pag. 42

Figura 3 - Bovina n° 27, sezione istologica di mucosa uterina, E.E., 125 x. Si rilevano lumi ghiandolari dilatati, con epitelio in parte sfaldato ed abbondante contenuto necrotico.
Figura 4 - Bovina n° 27, sezione istologica di mucosa uterina, E.E., 250 x. Particolare della figura precedente, che evidenzia meglio le alterazioni dell'epitelio ghiandolare (almeno in parte colpito da fenomeni necrobiotici) e la natura del contenuto (in gran parte costituito da cellule infiammatorie e dagli stessi epiteli sfaldati).
Figura 5 - Bovina n° 27, sezione istologica di mucosa uterina, E.E., 300 x. La mucosa appare completamente disepitelizzata e la lamina propria ospita in superficie diverse voluminose cellule sinciziali.
Figura 6 - Bovina n° 23, sezione istologica di mucosa uterina, E.E., 25 x Si rilevano fenomeni flogistici perighiandolari e soprattutto un'intensa infiltrazione linfocitaria della lamina propria, subito al di sotto del rivestimento epiteliale.

7	8
9	10

a pag. 43

Figura 7 - Bovina n° 56, sezione istologica di mucosa uterina, E.E., 250 x. Infiltrato linfo-plasmacellulare peri- ed interghiandolare a ridosso del miometrio (sede profonda). I lumi ghiandolari interposti presentano aspetto attivato o fors'anche proliferativo rigenerante.
Figura 8 - Bovina n° 23, sezione istologica di mucosa uterina, E.E., 300 x. Infiltrazione linfocitaria peri-ghiandolare, con forte scompaginamento dell'epitelio, a sede mucosa superficiale.
Figura 9 - Bovina n° 27, sezione istologica di mucosa uterina, E.E., 350 x. Quadro di intensa fibrosi peri-ghiandolare , mentre l'epitelio presenta gravi fenomeni regressivi (necrobiosi).
Figura 10 - Bovina n° 27, sezione istologica di mucosa uterina, E.E., 10 X . Fenomeni necrotico-flogistici della mucosa con marcata rarefazione delle strutture ghiandolari (un piccolo gruppo di ghiandole sopravviventi o rigeneranti è indicato dalla punta di freccia).

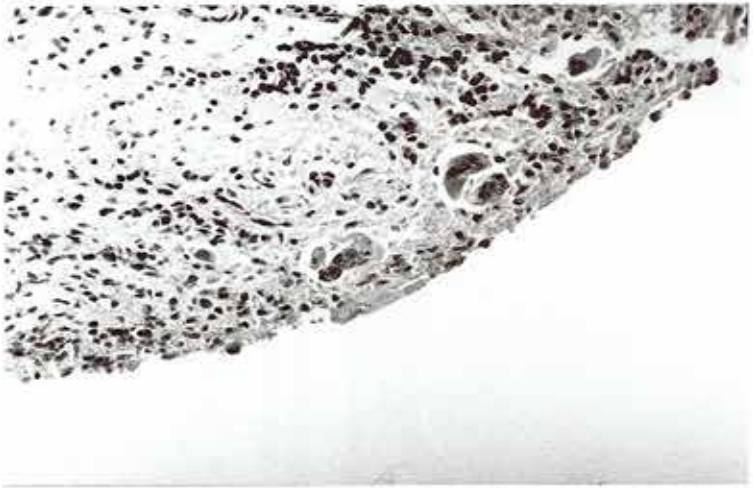

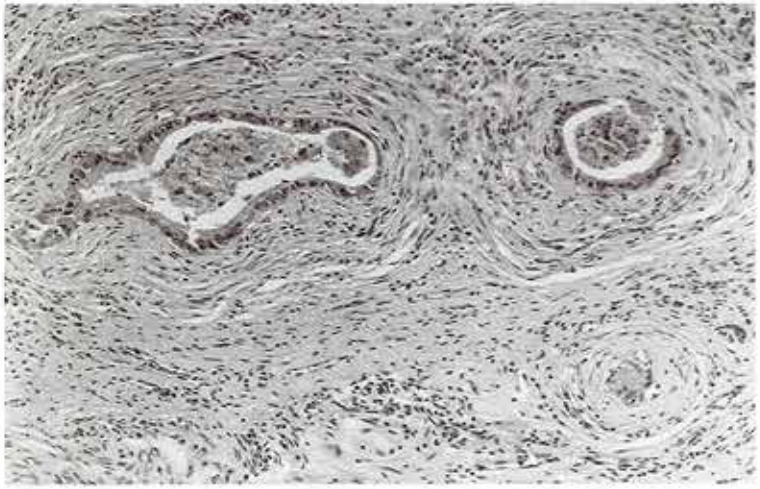

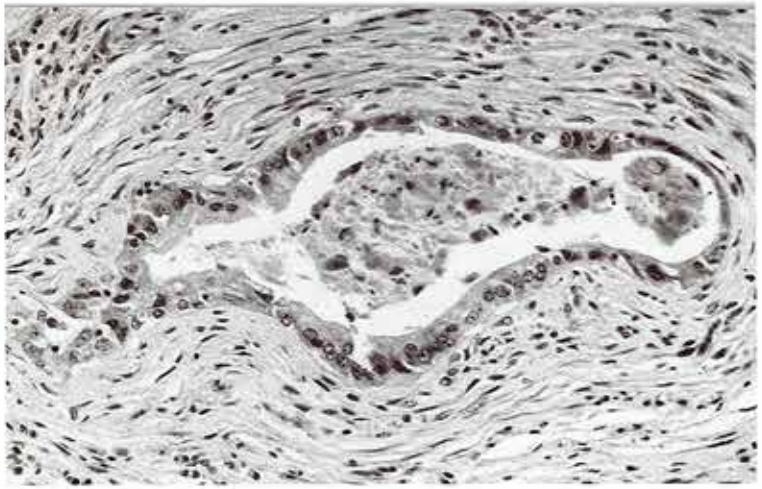

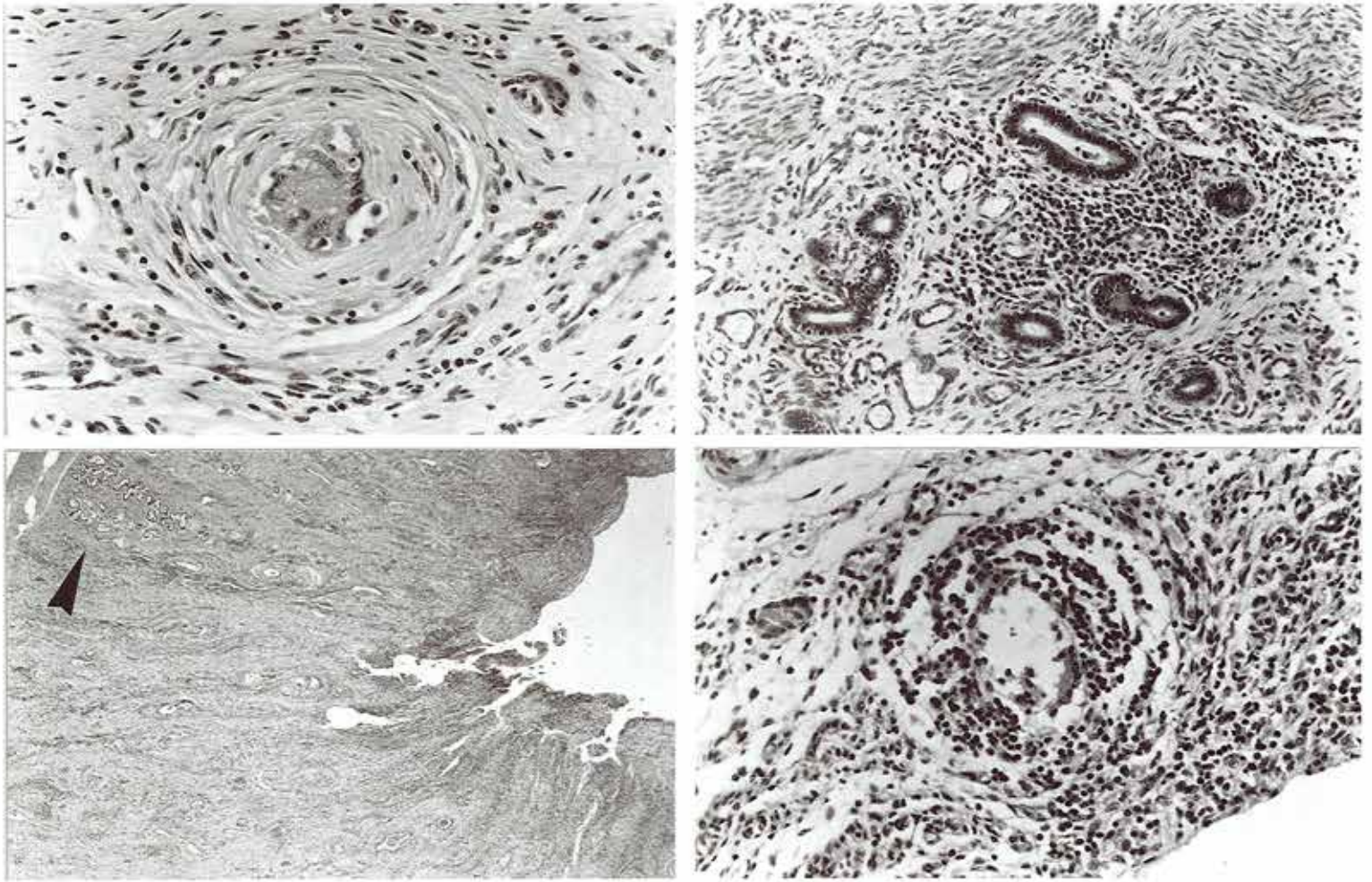

BIBLIOGRAFIA

1) BECCARIA E., DE CASTELLI L., FERRARI A. (1987). *Isolamento di virus BHV 4 e sua diffusione negli allevamenti piemontesi.* Atti Soc. It. Buiatria. *19*: 681-687.

2) BIOLATTI B., BOLLO E., QUARANTA G., VINCENTI L., LUINI M., PERINI S., FABBI N. (1991). *Indagini bioptiche, virologiche e batteriologiche sull'endometrio di bovine ipofertili.* Atti Soc. It. Buiatria, *23*: 139-146.

3) BUONAVOGLIA C. (1984). *Isolamento di un virus herpetico e di Acholeplasma Laidlawii da una bovina affette da metrite post-partum.* Sel. Vet., *25*: 731-732.

4) BUONAVOGLIA C., ZICARELLI L., DE NARDO P., FIORETTI A., ORFEI Z. (1986). *Isolamento di un virus erpetico da una bovina affetta da una metrite post-partum.* Riv Zoot. Vet., *14*: 169-174.

5) CARACAPPA S., GUERCIO V. (1987). *Indagine sierologica sulla diffusione del virus BHV 4 in Sicilia.* Atti Soc. It. Buiatria, *19*: 485- 491.

6) CASTRUCCI G., FRIGERI F., CILLI V., DONELLI G., FERRARI M., CHICCHINI U., BORDONI E. (1986). *A study of a herpesvirus isolated from dairy cattle with a history of reproductive disorders.* Comp. Immun. Microbiol. Infect. Dis., *9*: 13-21.

7) CIVARDI A., DE SIMONE F., GUADAGNINI P.F. (1981). *Impiego nella pratica della reazione di immunofluorescenza indiretta (IFI) per la detrminazione di anticorpi di alcune malattie respiratorie virali dei bovini.* Atti S.I.S.V.E.T., *35*: 720-721.

8) DROLET R., WERDIN R., GOYAL S. (1987). *The role of bovine herpesvirus type-4 (DN 599) infection in Minnesota cattle.* Amer. Assn. Veterinary Laboratory Diagnosticians, 29 Annual Proceedings: 335-346.

9) DUBUISSON J., THIRY E., THOMAS Y. (1987). *Experimental infection of bulls by intratesticular injection of a BHV 4 strain isolated from a case of orchitis.* Ann. Med. Vet. 1987; *131*: 37-48.

10) GUO W., SHE D., EVERMANN J. (1988). *Comparison of an enzyme-linked immunoassorbent assay and a complement-fixation test for the detection of IgG to bovine herpesvirus type 4 (bovine cytomegalovirus).* Am. J. Vet. Res., *49*: 667-670.

11) HANZEN C., DESSY-DOIZE C., THIRY E., WELLEMANS G., CALBERG-BACQ C.M., VINDEVOGEL H., DAGENAIS L., PASTORET P.P. (1981). *Aspects cliniques et anatomopathologiques de cas rèpetès d'orchite chez des taureaux reproducteurs en Belgique.* Ann. Mèd. Vèt., *125*: 261.

12) KENDRICK J., OSBURN B., KRONLUND N. (1976). *Pathogenicity studies on a bovine herpesvirus.* Theriogenology, *6*: 447-462.

13) LUINI M. (1985). *Ricerche virologiche su campioni di muco cervicale bovino: isolamento di 5 ceppi di herpesvirus.* Atti Soc. It. Buiatria, *17*: 563 571.

14) LUINI M., FONI E. (1986). *Indagine sierologica sulla diffusione del BHV4 in bovini delle regioni Lombardia ed Emilia.* Atti Soc. It. Buiatria *18*:329-342.

15) LUINI M., CREMONESI F., LUVONI G.C., COLOMBO N., FABBI M., MARAZZA N. (1990). *Rilievi microbilogici su apparati genitali di bovine macellate per problemi riproduttivi.* Atti Soc. It. di Buiatria, *22*: 233-247.

16) NAEEM K., GOYAL S., WERDIN E. (1989). *Prevalence of bovid herpesvirus 4 and its antibody in cattle of Minnesota.* Am. J. Vet. Res., *50*: 1931-1935.

17) NAEEM K., CAYWOOD D., WERDIN R., GOYAL S. (1990). *Evaluation of pregnant rabbits as a laboratory model for bovid herpesvirus 4 infection.* Am J. Vet. Res., *51*: 640-644.

18) NAEEM K., CAYWOOD D., GOYAL S., WERDIN E., MURTAUGH M. (1991). *Variation in the pathogenic potential and molecular characteristics of bovid herpesvirus 4 isolates.* Vet. Microb., *27*: 1-18.

19) OSORIO F., REED D., ROCK D. (1982). *Experimental infection of rabbits with bovine herpesvirus 4: acute and persistent infection.* VET. Microbiol., *7*: 503-513.

20) Osorio F., Reed D. (1983). *Experimental inoculation of cattle with bovine herpesvirus 4: evidence for a lymphoid-associated persistent infection.* Am. J. Vet Res., *44*: 975-980.

21) Osorio F., Rock D., Reed D. (1985). *Studies on the pathogenesis of a bovine cytomegalo-like virus in an experimental host.* J. Gen. Virol., *66*: 1941-1951.

22) Parks J., Kendrick J. (1973). *The isolation and partial characterization of a herpesvirus from a case of bovine metritis.* Archiv. für die gesamte Virusforschung, *41*: 210-215.

22) Potgieter L., Aldrige P.L. (1977). *Frequency and occurrence of viruses associated with respiratory tract disease of cattle in Oklaoma: serologic survey for bovine herpesvirus DN 599.* Am. J. Vet. Res., *38*: 1243-1245.

23) Potgieter L., Mc Cracken M., Hopkins F. (1984). *Effect of infectious bovine viral diarrhea virus infection on the distribution of infectious bovine rhinotracheitis virus in calves.* Am. J. Vet. Res., *45*: 687-690.

24) Potgieter L., Mare J. (1974). *Assay and antigenic interrelationships of the recently isolated bovine herpesviruses DN 599, FTC and V11.* Arch. Gesamt. Virusforsch., *46*: 238-247.

25) Reed D., Langapap T., Bergeland M. (1979). *Bovine abortion associated with mixed movar 33/63 type herpesvirus and bovine viral diarrhea virus infection.* Cornell Vet., *69*: 54-66.

26) Sass B., Mohanty S., Hetrick F. (1974). *Fluorescent antibody study of a new bovine herpesvirus (strain DN 599).* Am . J. Vet. Res., *35* (10): 1343-1346.

27) Schiefer B. (1974). *Bovine abortion associated with cytomegalovirus infection.* Zbl. Vet. Med. B, *21*: 145-151.

28) Schulz L.C. (1991). *Pathologie der Haustiere.* Fischer Ver. Jena

29) Storz J. (1984). *Bovine cytomegaloviruses: identification and differential properties.* J. Gen. Virol., *65*: 697-706.

30) Theodoridis A. (1978). *Preliminary characterization of viruses isolated from cases of epididymitis and vaginitis in cattle.* Onderstepoort J. Vet. Res., *45*: 187-195.

31) Thiry E., Pastoret P., Dessy-Doisé C., Hanzen C., Calberg-Bacq C.M., Dagenais L., Vindevogel H., Ectors F. (1981). *Réactivation d'un herpèsvirus en culture de cellules testiculaires préleveées chez un taureau atteint d'orchite et d'azoospermie.* Ann. Méd. Vét., *125*. 207-214.

32) Thiry E., Bublot M., Dubuisson J. Pastoret P. (1989). *Bovine herpesvirus - 4 infection of cattle.* In: Herpesvirus diseases of cattle, horses and pigs. edit. by Wittmann G. Federal Research Centre for Virus Diseases of Animals. Tübingen Germania.

33) Thiry E., Dubuisson J., Bublot M., Van Bressem F., Pastoret P. (1990). *The byology of bovine herpesvirus 4 infection of cattle.* Dtsch. tierärztl. Wschr., *97*: 72-76.

34) Todd W., Storz J. (1983). *Morphogenesis of a cytomegalovirus from an american bison affected with malignant catarrhal fever.* J. Gen. Virol., *64*: 1025-1030.

35) Van Malderen G., Van Opdenbosch E., Wellemans G. (1987). *Bovine herpes virus 1 and 4: a sero-epidemiological survey of the belgian cattle population.* Vlaams Diergeneeskunding Tijdschrift, *56*: 364-371.

36) Van Opdembosh E., Wellemans G., Ooms L.A.A., Degryse A.D.A.Y. (1988). *BHV4 related disorders in belgian cattle: a study of two problem herds.* Vet. Res. Comm. *12*: 347-353.

37) Van Opdembosch E., Wellemans G., Blondeel H. (1983). *The production of monospecific antisera by intrauterine inoculation of bovine fetuses.* Vlaams Diergeneeskunding Tijdsschrift, *52*: 95-106.

38) Wellemans G., Antoine H., Broes A., Charlier G., Van Opdenbosch E. (1983). *Isolement d'un virus herpés chez des bovins atteints de métrite post-partum.* Ann. Méd. Vét., *127*: 481-482.

39) Wellemans G., Antoine H., Broes A., Charlier G. (1984). *Symptomatologie varie apparaissant lors de métrites chroniques associées à un virus herpès chez les bovins.* Ann. Méd. Vét., *128*: 65-74.

40) WELLEMANS G., VAN OPDENBOSCH E., MAMMERIKX M. (1986). *Inoculation exprimentale du virus LVR 140 (herpès bovin IV) à des vaches gestantes et non gestantes*. Ann. Rech. Vét., *17* (1): 89-94.

G. CAMMARATA, M. PARODI, G. CIOCCARELLI

OSSERVAZIONI ISTOLOGICHE SU TIROIDI DI BOVINI VALTELLINESI CON RILIEVI COMPARATIVI

Università degli Studi di Milano - Istituto di Anatomia Patologica Veterinaria e Patologia Aviare - Via Celoria, 10 - 20133 Milano

RIASSUNTO

Sono state esaminate 86 tiroidi di bovini così suddivisi in 3 gruppi.
A) 66 bruno alpini e meticci, vitelli ed adulti, allevati in Valtellina.
B) 8 frisoni, adulti, di importazione francese.
C) 12 vitelli charolais.

Le tiroidi dei bovini bruno alpini hanno presentato pesi medi superiori rispetto ai pezzati neri ed ai meticci.

Nei bovini allevati in Valtellina si è notata una maggiore tendenza all'iperplasia tiroidea rispetto ai bovini di diversa provenienza controllati.

Parole chiave: iperplasia tiroidea, bovino, zona gozzigena alpina.

HISTOLOGICAL FINDINGS OF BOVINE THYROIDS FROM VALTELLINA: A COMPARATIVE STUDY

SUMMARY

Weight and histologycal features of bovine thyroids from rural breedings in Valtellina (34 brown swiss and 32 cross-breeding) showed more variability and tendency to hyperplasia in comparison with eight imported holstein frisian and twelve charolais slaughtered in Bologna.

Key words: tyroid hyperplasia, calf, alpine goitre area.

Tra le cause naturali di modificazioni morfo-funzionali della tiroide sono comunemente ricordati fattori ambientali legati a particolari regioni geografiche, dettagliatamente indicate da Kelly e Snedden (1960) in una monografia dell'Organizzazione Mondiale della Sanità, riguardante la distribuzione nel mondo delle aree di «endemia gozzigena». La Valtellina risulta essere al centro di una vasta area interessata e la gravità dell'endemia è documentata in pubblicazioni di Muggia (1929), Fiamberti (1934), Cerletti *et al.* (1963), Melossi (1980), anche se attualmente la patologia tiroidea nella popolazione umana di questa zona è molto ridotta grazie alla profilassi iodica ed ancor più al miglioramento delle condizioni socio-economiche.

Dati riguardanti l'incidenza di gozzo in bovini valtellinesi non sono emersi all'esame della letteratura, ma numerosi Autori riferiscono i pesi medi delle tiroidi di bovini allevati in altre aree geografiche, comprendenti o meno zone gozzigene. Tali rilievi sono sintetizzati nella tabella 1. Da quanto risulta, i pesi delle tiroidi bovine appaiono molto disomogenei e possono presentare forti oscillazioni ma, nonostante questa variabilità, taluni indicano un peso limite oltre il quale si segnalerebbe la presenza di gozzo: 30 g (Filli, 1943), 20 g (Jovanovic *et al.*, 1953), 5 g/100kg p.c. (Zdelar, 1965), 4,75 g/100 kg p.c. (Minullin, 1986).

Von Schwanenflug (1951), Schulze (1965), Zdelar (1965) affermano che nella diagnosi di gozzo, oltre la determinazione del peso delle ghiandole è di fondamentale importanza il rilievo dell'aspetto istologico.

Poichè le condizioni di allevamento bovino, specialmente nelle piccole aziende di montagna, sono da lungo tempo pressoché immutate, si è tentato di verificare se le tiroidi di bovini allevati in Valtellina presentassero quadri anatomici macro e microscopici diversi rispetto a bovini provenienti da altre regioni.

MATERIALI E METODI

Sono state esaminate complessivamente 86 tiroidi appartenenti a 3 gruppi di bovini (A, B, C):

Gruppo A: 66 tiroidi intere di bovini allevati in Valtellina, di cui 34 di razza bruno alpina (20 di età inferiore all'anno e 14 adulti tra i 2 e i 10 anni) e 32 meticci (razza frisona x bruna alpina, età compresa tra 6 ed 8 mesi);

Gruppo B: 8 tiroidi intere di bovini di razza frisona, dell'età di 4 anni, importati dalla Francia e macellati in provincia di Sondrio;

Gruppo C: 12 campioni di tiroidi non intere di vitelli di razza charolais macellati in provincia di Bologna.

Per gli animali dei gruppi A e B è stato stimato il peso corporeo da parte di esperti operanti presso macelli valtellinesi. Le tiroidi intere di questi stessi animali sono state pesate dopo accurata rimozione dei tessuti adiposo e connettivo periferici. Tali rilievi ponderali sono riportati nelle tabelle 2, 3 e 4.

Per gli animali del gruppo C non è stato possibile rilevare il peso delle tiroidi nè conoscere il peso corporeo.

L'esame istologico è stato effettuato per ogni tiroide su 2 campioni fissati in formalina isosmotica al 10%, inclusi in paraffina, sezionati a 4 - 5 micron e colorati con Ematossilina-Eosina.

Per la valutazione delle alterazioni istologiche tiroidee ci si è riferiti allo schema sotto riportato, nel quale si integrano, con lievi modificazioni, le classificazioni proposte da Faller (1966) e Nyberg (1970) per il bovino, sul modello di quella adottata da Wahlberg (1933) per l'uomo e già utilizzata in campo veterinario da Cohrs (1963).

1) *Tiroide da colloidostasi:*
   a) a riposo
   b) attivata

2) *Adenomatosi interfollicolare:*
   a) moderata
   b) marcata
   c) solidificazione interfollicolare

3) *Proliferazione intrafollicolare:* a) moderata
b) marcata
c) solidificazione intrafollicolare

In sintonia con le classificazioni sopra citate le tiroidi da stasi colloidale sono state considerate «a riposo» quando presentavano follicoli dilatati con epitelio da piatto a cubico ed «attivate» quando l'epitelio dei follicoli dilatati appariva da cubico a cilindrico e presentava vacuoli di riassorbimento.

L'anamnesi alimentare, rilevata solo per i soggetti provenienti da allevamenti a conduzione familiare della Valtellina, segnalava esclusivamente l'impiego di fieno di produzione locale, con integrazione di sale pastorizio non iodato. Non risultavano in particolare impiegati vegetali gozzigeni (Del Bono *et al.*, 1991) nè tantomeno sostanze ad effetto auxinico.

RISULTATI

Tra i vitelli valtellinesi di entrambi i sessi sono risultati mediamente più alti i pesi delle tiroidi dei bruno alpini rispetto ai meticci, con differenze molto sensibili e statisticamente significative al test di Student ($P < 0,05$). Gli alti valori di sigma indicavano una variabilità individuale comunque elevata, ma superiore nei bruno-alpini (sigma = 50%) rispetto ai meticci (sigma = 30%). Il peso medio delle tiroidi delle femmine superava lievemente quello dei maschi, ma la differenza tra i due sessi non risultava significativa sia nei vitelli bruno alpini che in quelli meticci (tabelle 5 e 7). Per queste rilevazioni statistiche si è fatto riferimento ai 47 vitelli (15 bruno alpini e 32 meticci) la cui età era compresa tra 6 e 8 mesi, trascurando gli animali non rispondenti a tale requisito onde evitare l'inserimento di dati disomogenei.

Nei bovini adulti le tiroidi delle femmine bruno alpine allevate in Valtellina presentavano un peso medio nettamente superiore rispetto alle femmine frisone importate dalla Francia. Tale differenza è risultata statisticamente significativa ($P < 0,05$). I valori di sigma, chiaramente maggiori nelle bruno alpine valtellinesi (sigma = 33,8%) rispetto alle frisone francesi (sigma = 14%), confermano anche nei bovini adulti la maggiore tendenza alla variabilità individuale nella razza bruna alpina (tabelle 6 e 7).

I risultati emersi all'esame istologico delle tiroidi sono riassunti nelle tabelle 2, 3, 4, 8 e 9 e nella fig. 1. Sul totale delle tiroidi esaminate, fenomeni di iperplasia si sono riscontrati più spesso nei bovini valtellinesi (53,8%) rispetto ai non valtellinesi (25%) (fig. 2).

Nelle tiroidi dei vitelli valtellinesi, pur prevalendo gli aspetti iperplastici è stata notata una evidente variabilità individuale che rispecchiava quella emersa all'esame dei rilievi ponderali. In contrapposizione apparivano più uniformi e comunemente improntati a colloidostasi e riposo funzionale (fig. 3) i quadri istologici tiroidei rilevati nei bovini charolais macellati in provincia di Bologna.

Anche le tiroidi dei bovini adulti valtellinesi hanno mostrato una maggiore varietà di aspetti in confronto ai frisoni di importazione, nei quali si potevano osservare soltanto quadri di adenomatosi interfollicolare (fig. 4) o di stasi colloidale con attivazione tiroidea (fig. 5).

Per quanto riguarda i reperti di gozzo, non sono mai state rilevate alterazioni di palese evidenza; si è però notato che, mentre nessuno dei frisoni importati aveva un peso assoluto della tiroide eccedente i 25 g (peso intermedio tra quelli indicati come massimi per tiroidi bovine normali), tale limite era superato nelle tiroidi di bovini valtellinesi (vitelli ed adulti) in 15 casi su 66, pari al 27,7%.

Tali casi comprendevano tiroidi da colloidostasi attivate o a riposo (7 volte), casi di proliferazione intrafollicolare (4 volte) (fig. 6) e di adenomatosi interfollicolare (4 volte).

Non di rado si è presentata l'opportunità di distinguere proliferazioni papillari intrafollicolari da residui di setti interrotti per confluenza di cavità follicolari contigue. Le proliferazioni papillari avevano epitelio da cubico a cilindrico (fig. 6), mentre era piatto quello dei setti atrofici per compressione (fig. 7). I fenomeni di fusione, riscontrati quasi esclusivamente tra follicoli di piccole dimensioni, sembravano indicare una modalità di formazione di nuovi follicoli più grandi.

CONCLUSIONI

Pur tenendo conto delle sensibili variazioni individuali registrate nel corso delle presenti indagini, è stato possibile rilevare apprezzabili differenze globali tra i vari gruppi di bovini considerati.

Particolarmente evidenti e statisticamente significative sono risultate, nelle tiroidi in esame, le disparità di peso attribuibili a fattori razziali, come emerge soprattutto dal confronto tra vitelli valtellinesi di razza bruno alpina e meticci. Questa osservazione si aggiunge quindi a consimili esempi di differenze genetico-costituzionali evidenziate nelle tiroidi di alcune razze bovine (Del Bono *et al.*, 1991; Wilson, 1975). Differenze di peso non meno apprezzabili si sono però evidenziate anche tra le tiroidi dei bovini adulti valtellinesi di razza bruno alpina e quelle degli importati di razza frisona e ciò sembra suggerire una effettiva interazione ambientale del territorio valtellinese nel determinare le differenze morfo-ponderali registrate tenuto conto che, altrimenti, sulla scorta di quanto rilevato da altri ricercatori (Del Bono 1991), i pesi delle tiroidi non si discosterebbero di molto nelle due razze summenzionate.

Stando alle indicazioni di peso oltre alle quali può individuarsi la presenza di gozzo nel bovino, prendendo come riferimento i limiti di 30g, 20 g e 5 g/100kg p.c. proposti da Filli (1943), Jovanovic (1953), Zdelar (1965), le tiroidi di bovini valtellinesi da noi esaminate supererebbero i confini della normalità rispettivamente in 13 casi su 66 (19,6%), 32 su 66 (48,4%), o 60 su 66 (90,9%). Va tuttavia rilevato che, nei casi personalmente studiati, non appariva individuabile una costante corrispondenza tra i quadri istologici di più evidente iperplasia o colloidostasi e le tiroidi più pesanti. Inoltre in un solo caso la tiroide di una bovina di razza bruna alpina valtellinese di 4 anni superava i 60 g, peso assunto da Pochard (1983) come limite oltre il quale si rende consigliabile un controllo di eventuali residui di tireostatici o anabolizzanti negli animali da macello.

Per i bovini allevati in Valtellina, al di là delle differenze razziali, meriterebbe un più approfondito studio la notevole variabilità individuale dei pesi ed ancor più degli aspetti istologici riscontrati, a paragone con i bovini di diversa provenienza, in cui i reperti tiroidei apparivano nettamente più omogenei e contraddistinti o sola-

mente da colloidostasi o, come unica alternativa, da moderata adenomatosi interfollicolare. Infatti, per quanto riguarda i bovini importati, la mancata possibilità di escludere con certezza eventuali trattamenti con tireostatici, limita alquanto l'obiettiva valutazione dei reperti tiroidei ponderali ed istologici. Tuttavia, pur tenendo conto delle suddette limitazioni e non dimenticando che la morfologia delle tiroidi bovine può essere influenzata da una molteplicità di fattori oltre che ambientali, anche alimentari costituzionali e metabolici a loro volta in connessione con i vari momenti della carriera riproduttiva, i risultati ottenuti confermano la necessità di considerare adeguatamente, nel fissare parametri ponderali e morfologici di «normalità» per le tiroidi bovine, oltre che le differenze genetico-costituzionali di razza, anche quelle di provenienza.

Tabella 1 - Pesi medi delle tiroidi bovine riscontrati da vari Autori

Autore	Anno	Peso medio (in g)	Altri dati riportati
Marx	1939	39	Zone non gozzigene
Duerst	1941	53-57-65	Zone gozzigene della Svizzera
Grau	1943	21-36	
Rippe	1949	24,9 22	Ghiandole normali Zone litoranee
Buck	1949	22-34	Zone gozzigene della Germania del Sud
Munz	1950	33,9	Ghiandole morfologicamente normali
Von Schwanenflug	1951	40,2	Considerando variazioni di razza, età e sesso, concorda con Grau (1943)
Voigt	1952	27,8	
Reusse	1952	30,3	
Jovanovic et al.	1953	17,2	Jugoslavia
Peltola e Vartiainen	1954		Bovini adulti in zone gozzigene della Finlandia avevano tiroidi di peso superiore del 60-90% rispetto a quelle di animali di zone non gozzigene
Sweet et al	1955	21,9	U.S.A. del Sud
Stukovsky et al	1960	16,6 24,2	Zone non gozzigene Zone gozzigene
Groth	1968	22-65	
Milcu	1971	20-26	Zone prealpine con deficienza di iodio
Minullin	1986	4,75/100 kg p.c. 4,18/100 kg p.c. 3,87/100 kg p.c.	Rispettivamente: nei bovini con gozzo nei bovini normali negli ipotiroidei

p.c. = peso corporeo

Tabella 2 - Bovini bruno alpini allevati in Valtellina

N°	Sesso	Età	p.c. (kg)	Peso tiroidi		Reperto istologico
				g	g/100 kg p.c.	
1	M	5 m	150	19,5	13,00	Adenomatosi interfollic. moderata
2	M	5 m	130	17,6	13,54	Colloidostasi attivata
3	M	6 m	180	32,2	17,88	Colloidostasi a riposo
4	M	6 m	180	40,8	22,66	Adenomatosi interfollic. marcata
5	M	6 m	200	46,0	23,00	Proliferazione intrafollic. moder.
6	M	6 m	180	22,3	12,39	Colloidostasi a riposo
7	M	7 m	200	11,2	5,60	Colloidostasi a riposo
8	M	7 m	200	22,0	11,00	Proliferazione intrafollic. moder.
9	M	8 m	200	43,7	21,85	Colloidostasi a riposo
10	F	8 m	225	46,8	20,80	Adenomatosi interfollic. moderata
11	M	8 m	250	16,7	6,62	Colloidostasi attivata
12	M	8 m	200	10,5	5,25	Adenomatosi interfollic. moderata
13	M	8 m	200	12,0	6,00	Adenomatosi interfollic. moderata
14	F	8 m	200	11,0	5,50	Adenomatosi interfollic. marcata
15	M	8 m	200	18,5	9,25	Adenomatosi interfollic. moderata
16	M	8 m	180	18,3	10,16	Colloidostasi attivata
17	M	8 m	180	24,0	13,33	Adenomatosi interfollic. moderata
18	F	9 m	240	23,6	9,83	Colloidostasi a riposo
19	M	10 m	230	12,5	5,43	Colloidostasi attivata
20	M	10 m	270	25,5	9,44	Adenomatosi interfollic. marcata
21	F	2 a	300	20,5	8,83	Colloidostasi attivata
22	F	2 a	300	24,8	8,27	Colloidostasi attivata
23	M	3 a	600	38,0	6,33	Adenomatosi interfollic. moderata
24	F	3 a	400	22,2	5,55	Colloidostasi attivata
25	F	3 a	450	43,7	9,71	Colloidostasi a riposo
26	F	4 a	550	68,4	12,44	Proliferazione intrafollic. moder.
27	F	5 a	500	40,5	8,10	Colloidostasi a riposo
28	F	6 a	400	17,5	4,38	Colloidostasi a riposo
29	F	6 a	500	22,5	4,50	Colloidostasi attivata
30	F	6 a	600	46,3	7,72	Colloidostasi attivata
31	F	7 a	500	36,0	7,20	Colloidostasi a riposo
32	F	8 a	500	52,6	10,52	Proliferazione intrafollic. marcata
33	F	10 a	550	32,0	5,82	Proliferazione intrafollic. marcata
34	F	10 a	560	20,7	3,69	Colloidostasi attivata

p.c. = peso corporeo

Tabella 3 - Bovini meticci allevati in Valtellina

N°	Sesso	Età	p.c. (kg)	Peso tiroidi		Reperto istologico
				g	g/100 kg p.c.	
1	F	6 m	200	18,0	9,00	Adenomatosi interfollic. moderata
2	M	6 m	200	21,0	10,50	Adenomatosi interfollic. moderata
3	M	6 m	200	20,0	10,00	Adenomatosi interfollic. moderata
4	F	6 m	230	19,6	8,52	Adenomatosi interfollic. moderata
5	M	6 m	200	11,5	5,75	Colloidostasi a riposo
6	M	6 m	200	12,0	6,00	Colloidostasi attivata
7	M	6 m	200	12,3	6,15	Colloidostasi attivata
8	F	6 m	200	29,5	14,75	Colloidostasi a riposo
9	M	6 m	200	19,0	9,50	Adenomatosi interfollic. moderata
10	M	6 m	200	19,6	9,80	Adenomatosi interfollic. moderata
11	F	6 m	200	11,0	5,50	Colloidostasi attivata
12	F	6 m	200	12,7	6,35	Colloidostasi attivata
13	F	6 m	200	13,2	6,60	Adenomatosi interfollic. moderata
14	F	6 m	200	11,0	5,50	Adenomatosi interfollic. marcata
15	M	7 m	200	11,8	5,90	Colloidostasi attivata
16	M	8 m	230	11,0	4,78	Colloidostasi attivata
17	M	8 m	200	12,0	6,00	Adenomatosi interfollic. marcata
18	F	8 m	200	19,0	9,50	Colloidostasi attivata
19	M	8 m	250	19,0	7,60	Adenomatosi interfollic. moderata
20	F	8 m	220	13,5	6,14	Adenomatosi interfollic. moderata
21	M	8 m	230	10,5	4,56	Adenomatosi interfollic. moderata
22	F	8 m	250	13,0	5,20	Colloidostasi attivata
23	F	8 m	250	20,0	8,00	Adenomatosi interfollic. marcata
24	F	8 m	250	21,0	8,40	Adenomatosi interfollic. moderata
25	F	8 m	250	20,5	8,20	Solidificazione interfollicolare
26	F	8 m	250	22,0	8,80	Adenomatosi interfollic. moderata
27	F	8 m	250	15,5	6,20	Colloidostasi attivata
28	F	8 m	250	23,0	9,20	Adenomatosi interfollic. marcata
29	F	8 m	230	21,0	9,13	Solidificazione interfollicolare
30	M	8 m	250	12,0	4,80	Adenomatosi interfollic. marcata
31	F	8 m	200	21,0	10,50	Proliferazione intrafollic. moder.
32	M	8 m	250	20,3	8,12	Colloidostasi a riposo

p.c. = peso corporeo

Tabella 4 - Bovini frisoni di importazione francese

N°	Sesso	Età	p.c. (kg)	Peso tiroidi g	Peso tiroidi g/100 kg p.c.	Reperto istologico
1	F	4 a	400	17,0	4,25	Adenomatosi interfollic. moderata
2	F	4 a	380	13,3	3,50	Adenomatosi interfollic. moderata
3	F	4 a	400	21,0	5,25	Adenomatosi interfollic. moderata
4	F	4 a	350	19,7	5,63	Colloidostasi attivata
5	F	4 a	450	19,5	4,33	Colloidostasi attivata
6	F	4 a	450	20,0	4,44	Colloidostasi attivata
7	F	4 a	500	19,0	3,80	Adenomatosi interfollic. moderata
8	F	4 a	500	22,7	4,44	Colloidostasi attivata

p.c. = peso corporeo

Tabella 5 - Peso medio delle tiroidi di vitelli valtellinesi (× ± sigma)

	BRUNO ALPINI Femmine	BRUNO ALPINI Maschi	METICCI Femmine	METICCI Maschi
grammi	28,9 ± 23,95	24,4 ± 12,47	18,00 ± 4,93	15,1 ± 4,25
gr/100 kg p.c.	13,6 ± 10,30	12,4 ± 06,61	08,04 ± 5,54	7,04 ± 2,11

Tabella 6 - Peso medio delle tiroidi di bovini adulti (× ± sigma)

	BRUNO ALPINI (valtellinesi) Femmine	BRUNO ALPINI (valtellinesi) Maschi (*)	METICCI (francesi) Femmine	METICCI (francesi) Maschi
grammi	36,5 ± 15,25	38,00	19,00 ± 2,82	—
gr/100 kg p.c.	7,36 ± 2,52	6,33	4,43 ± 0,70	—

(*) = Unico maschio adulto di razza bruna alpina

Tabella 7 - Confronto tra i pesi medi di tiroidi di bovini di diversa razza e provenienza

	Bruno alpini valtellinesi (maschi e femmine)	Meticci valtellinesi (maschi e femmine)	Differenze
Vitelli	12,69 ± 6,35 Sigma = 50%	6,56 ± 2,26 Sigma = 30%	5,13(67,85%) P < 0,05
	Bruno alpini valtellinesi (maschi e femmine)	Frisoni (femmine)	
Adulti	7,28 ± 2,46 Sigma = 38,8%	4,46 ± 0,65 Sigma = 14%	2,82(38,73%) P < 0,05

Tabella 8 - Bovini charolais macellati a Bologna

Età	Reperto istologico tiroideo	
6-8 mesi	Colloidostasi a riposo	8
	Colloidostasi attivata	3
	Adenomatosi interfollicolare moderata	1
	Totale	12

Tabella 9 - Prevalenza dei reperti istologici tiroidei nei diversi gruppi di bovini

Reperto istologico	Valtellinesi Tutte le età bruno alp.	Valtellinesi vitelli meticci	Francesi adulti frisoni	Bolognesi vitelli charolais
adenomatosi interfollicolare moderata	21,2%	37,5%	50,0%	8,3%
adenomatosi interfollicolare marcata	9,0%	15,6%	—	—
solidificazione interfollicolare	—	6,2%	—	—
proliferazione intrafollicolare moderata	9,0%	3,1%	—	—
proliferazione intrafollicolare marcata	6,0%	—	—	—
solidificazione intrafollicolare	—	—	—	—
colloido- a) attivata	27,2%	28,1%	50,0%	25,0%
stasi b) a riposo	27,2%	9,3%	—	66,6%
(a + b)	54,4%	37,4%	50,0%	91,6%

Figura 1 - Prevalenza dei reperti istologici tiroidei nei gruppi di bovini considerati

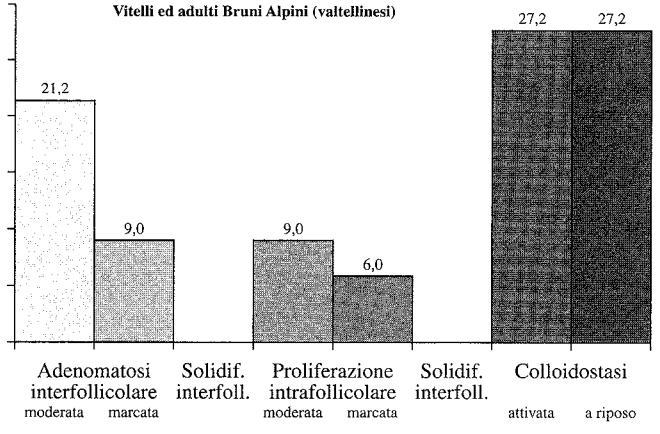

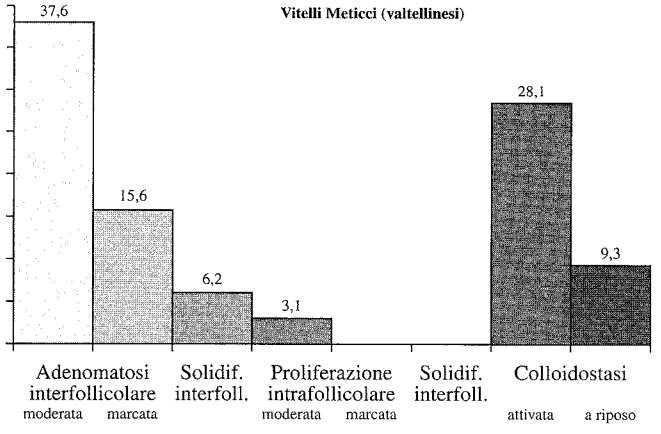

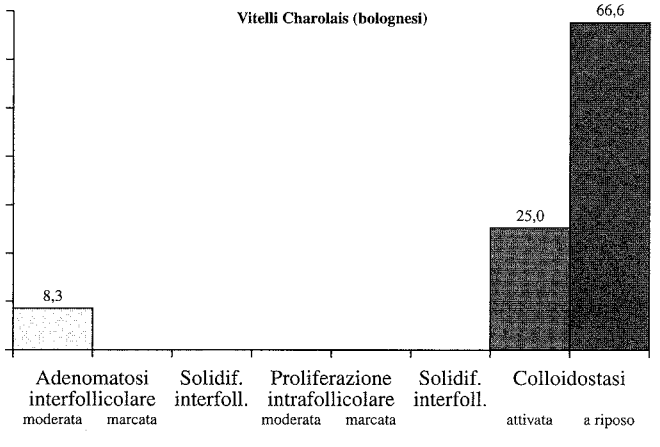

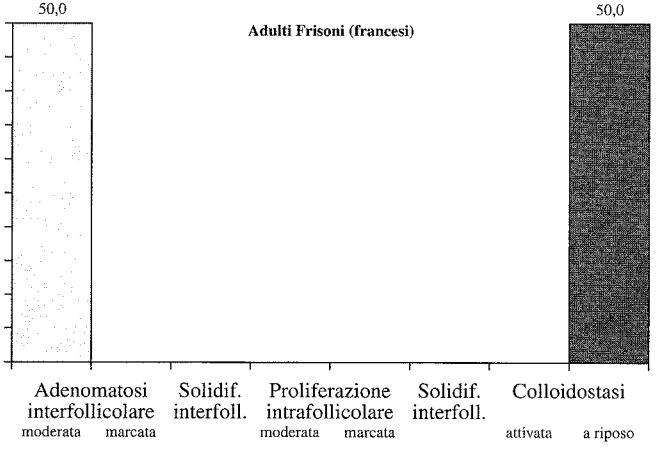

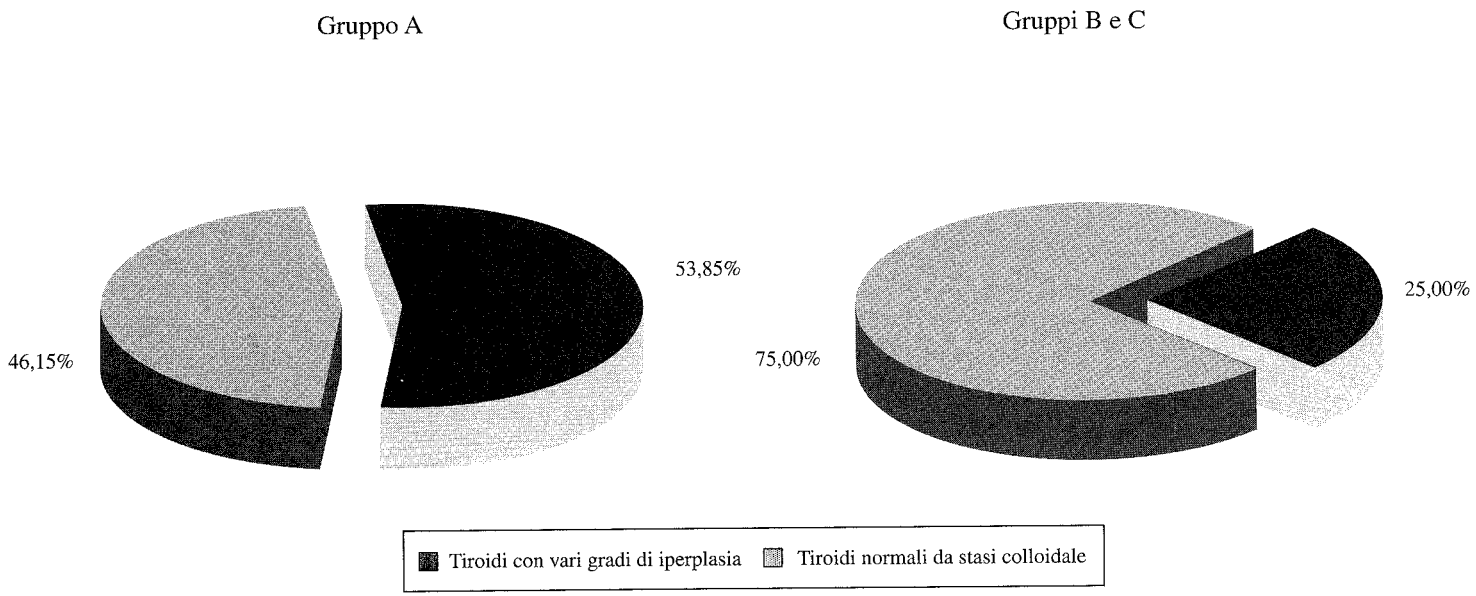

Figura 2 - Prevalenza di tiroidi iperplastiche o da stasi colloidale nei gruppi di bovini valtellinesi (A) e di diversa provenienza (B e C).

Figura 3 - Vitello Charolais. Tiroide in riposo funzionale, con colloidostasi. Ematossilina-Eosina, piccolo ingrandimento.

Figura 4 - Vitello Bruno Alpino valtellinese. Adenomatosi tiroidea interfollicolare. Ematossilina-Eosina, medio ingrandimento.

Figura 5 - Bovino adulto Frisone, di importazione francese. Tiroide attivata con numerosi vacuoli di riassorbimento. Ematossilina-Eosina, piccolo ingrandimento.

Figura 6 - Bovino adulto Frisone, di importazione francese. Tiroide in riposo funzionale, con colloidostasi e proliferazioni epiteliali, papillari o bottoniformi intrafollicolari. Ematossilina-Eosina, piccolo ingrandimento.

Figura 7 - Vitello Charolais. Tiroide in riposo funzionale, con colloidostasi. Si osservano piccoli follicoli divisi da setti atrofici e prossimi a fondersi tra loro. Ematossilina-Eosina, medio ingrandimento.

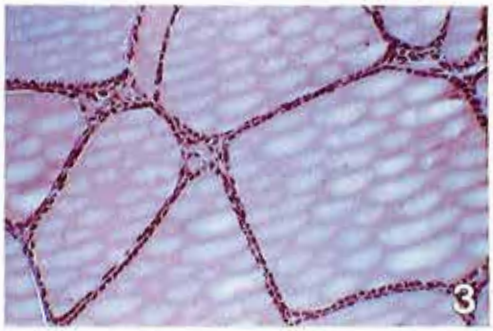
3

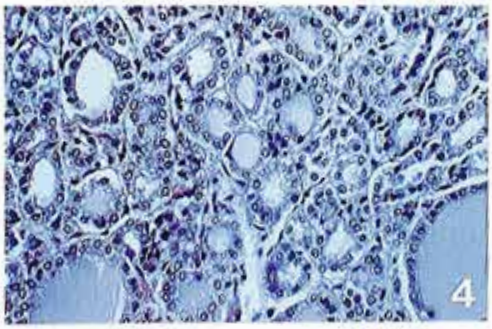
4

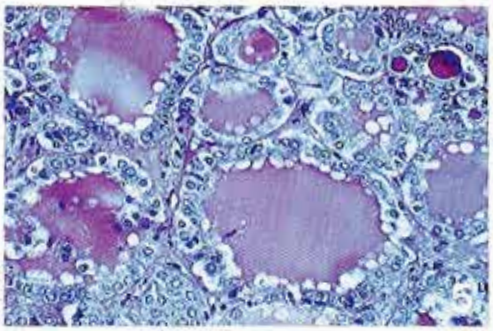
5

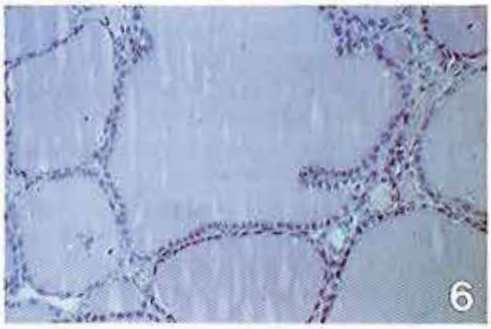
6

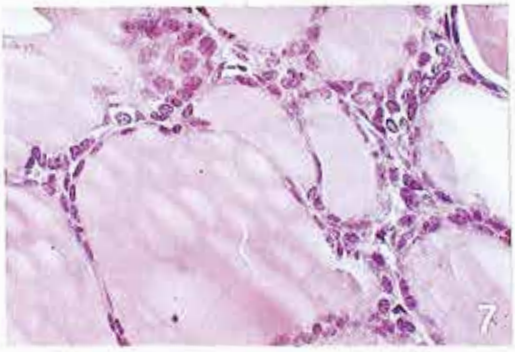
7

BIBLIOGRAFIA

1) BUCK W. (1949). *Zur Morphologie der Schilddrüse des Rindes im Kreis Ulm und aus der Eifel.* Thesis p. 1-22, Hannover.

2) CERLETTI U., COSTA A., MAROCCO F., MASINI A., MORTARA M. (1963). *L'endemia di gozzo-cretinismo oggi e sessanta anni fa. Rilievi nella Valtellina, nella valle del Mera e nella Val Bisagno.* C.N.R. Quaderni de «La ricerca scientifica» n° 7, 5-32, Roma.

3) COHRS P. (1963). *Zur geographischen Pathologie der Schilddrüse.* Wien. Tierärztl. Mschr. *50*: 346-350.

4) DEL BONO G., GIANFALDONI D., LUPPI A., GILIOLI G. (1991). *Contributo alla diagnostica degli anabolizzanti ed anti-tiroidei al macello.* Ann. Fac. Med. Vet: Pisa, *44*: 67-84.

5) DUERST J.U. (1941). *Die Ursachen der Entstehung des Kropfes (Struma) und seiner Formen bei Mensch und Tier mit Ausblicken auf rationelle Prophylaxe und Heilung.* Huber Verlag, Bern.

6) FALLER K. (1966). *Untersuchungen der Schilddrüse von Schwein und Rind aus dem Hegan.* 45 Beitrag zur Geographischen Pathologie der Schilddrüse - Thesis, p. 1-37, Hannover.

7) FIAMBERTI A.M. (1934). *Lo stato attuale dell'endemia gozzo-cretinica in Valtellina.* Rassegna studi psichiatrici, *23* (4): 1-31.

8) FILLI O. (1943). *Studien über die ökologischen Zusammenhänge der Schilddrüsenstruktur nach Untersuchungen an Haustieren in Munstertal.* Diss. Bern.

9) GRAU H. (1943). *Endokrine Drüsen*, in Ellemberger W., Baum H.: Handbuch der vergleichenden Anatomie der Haustiere. 18 Aufl., Springer Verl., Berlin, p. 600.

10) GROTH W. (1968). *Die Schilddrüse, Glandula Thyroidea*, in: Joest E.: Handbuch der speziellen pathologischen Anatomie der Haustiere (Dobberstein J.; Stünzi H. Hrsg.); Bd 3., 3. Aufl., P. Parey Verl., Berlin und Hamburg, p. 1-48.

11) JOVANOVIC M., PANTIC V., MARKOVIC B. (1953). *Enzootic goitre of domestic animals in Pr. Serbia.* Acta Vet., Beograd *3*: 50-51.

12) KELLY F.C., SNEDDEN W.W. (1960). *Prevalence and geographical distribution of endemic goiter,* in: Endemic goiter. WHO Monograph Series n° 44, p. 27-233.

13) MARX H. (1949). *Beitrage zur Morphologie der Schilddrüse des Rindes im Kreise Kempen-Krefeld.* Thesis, Hannover.

14) MELOSSI E. (1982). *Gozzo e cretinismo nelle vallate alpine*, in: «Timore e carità: i poveri dell'Italia moderna». Atti del Convegno «Pauperismo e assistenza negli antichi stati italiani». Cremona, 28-30 marzo 1980 - Ann. d. Biblioteca statale e libreria civica di Cremona XXVII-XXX (1976-79) - Cremona.

15) MILCU ST. M., TEODORU V., HRISANIDI ST. (1971). *Histological studies on the thyroid of cattle from an iodine-deficient area.* Studii si Cercetari de Biologie, Seria Zoologie *23* (3): 209-212.

16) MINULLIN A.V. (1986). *Thyroid gland function and histology in cows with endemic goitre.* Sbor. Nauch. Trud. Kazan Veter. Inst. USSR, 63-64.

17) MUGGIA G. (1929). *L'endemia gozzo-strumosa in Valtellina e l'opera di quel Comitato Provinciale per la lotta contro il gozzo.* Estratto dagli «Scritti biologici», vol. V, 90-97.

18) MUNZ K.O. (1950). *Beitrag zur Morphologie der Schilddrüse des Rindes des Landes Nord.* Wurttemberg. Thesis, p. 1-36, Hannover.

19) NYBERG J.A. (1970). *Morphological and clinico-chemical studies of the thyroid function in lactating cattle.* Acta Vet. Scand. Suppl. *31*, p. 120.

20) PELTOLA P., VARTIAINEN A. (1954). *Effect of prophilactic use of iodine on thyroid of cattle in endemic goitre district in Finland.* Acta med. Int. Fenn. *43*: 209-215.

21) POCHARD M.F., (1983). *Contrôle des residus de thyrostatiques dans la thyroide et le muscle de bovin.* Bull. Acad. Vet. de France, *56*: 73-82.

22) REUSSE U. (1952). *Die morphologie der Schilddrüse des Rindes aus Augsburg und Umgebung*. Thesis, p. 1-20, Hannover.

23) RIPPE H.H. (1949). *Morphologie der Schilddrüse des Rindes im Kreise, Ammerland und Umgebung*. Thesis. p. 1-19, Hannover.

24) SCHULZE H. (1965). *Histologische Untersuchungen der Schilddrüse des Schweines und des Rindes aus dem Raum Padernborn*. Thesis, p. 1-35, Hannover.

25) STUKOWSKY R., NEMETH S., VIRSIK K. (1960). *On some factors which influence the weight of bovine thyroids*. Sb. csl. Akad. zemed. Ved. vet. Med. *5*: 142 (Abstr.).

26) SWEET W.W., MATHEWS C.A., FOHRMAN M.H. (1955). *Weight of thyroid in dairy cows from different geographical areas within the United States*. Tech. Bull. U.S. Dep. Agric. n° 1123, 1-33.

27) VOIGT G. (1952). *Untersuchungen an Schilddrüse von Rinden aus der Gegend von Karlsruhe*. Thesis, p. 1-23, Hannover.

28) VON SCHWANENFLUG J. (1951). *Zur Morphologie der Schilddrüse des Schweines, Rindes und Schafes im Kreise Regensburg*. Thesis, p. 1-44, Hannover.

29) WAHLBERG J. (1933). *Zur Kenntnis der normalen und pathologischen Histophisiologie des menschlichen Schilddrüsenepithels*. Arb. aus Path. Inst. d. Univ. Helsingfors N.F. Fischer, Jena, *7*: 193-330.

30) WILSON J. G. (1975). *Hypothyroidism in ruminants with special reference to fetal goitre*. Vet. Rec. *97*: 161-164.

31) ZDELAR F. (1965). *Investigation in bovine goitre in Croatia*. I. Vet. Arh., *35*: 188-189 (Abstr.).

T. RAMPIN[1], G. SIRONI[1], M. CANIATTI[1]

ASPETTI MORFOLOGICI DELLA MALATTIA DI PACHECO

[1] Univeristà degli Studi di Milano - Istituto di Anatomia Patologica Veterinaria e Patologia Aviare - Via Celoria, 10 - 20133 Milano

RIASSUNTO

Vengono descritti gli aspetti morfologici della malattia di Pacheco, diagnosticata in 8 episodi interessanti psittacidi di recente importazione dal Sud America. Nella casistica presentata prevalgono forme a decorso acuto e con lesioni prevalentemente epatiche. Istologicamente il fegato mostra massiva necrosi con presenza di corpi inclusi nucleari acidofili e sincizi. Analoghe inclusioni si rinvengono talvolta nell'intestino e nel pancreas e raramente nella milza. L'esame citologico per apposizione del fegato si rivela una tecnica semplice e rapida per la formulazione della diagnosi.

Parole chiave: herpesvirus, malattia di Pacheco, psittacidi.

MORPHOLOGICAL FINDINGS OF PACHECO'S PARROT DISEASE

SUMMARY

Morphological features of the Pacheco's Parrot Disease are described in 8 different outbreaks involving parrots recently imported from South America. The cases described are mainly acute and the liver is the organ most frequently and severely affected. Histologically diffuse hepatic necrosis with presence of intranuclear eosinophilic inclusion bodies and syncytia are observed. Similar inclusions are sometime present in the intestine and pancreas and occasionally in the spleen. Cytological examination of liver imprints results a simple and fast diagnostic technique.

Key words: herpesvirus, Pacheco's parrot disease, psittacines.

Pacheco e Bier (1930), interessati ad indagare in Brasile sulla psittacosi da poco descritta in Europa, si imbattono in una grave forma morbosa dei pappagalli. L'agente eziologico, sottoposto negli U.S.A. ad ulteriori indagini, non risulta essere però *Chlamydia psittaci*, bensì un virus (Rivers e Schwentker, 1932), che in base ai corpi inclusi intranucleari causati nelle cellule infettate viene classificato tra gli Herpesvirus (Andrewes e Pereira, 1972). Findlay (1933) conia per questa forma morbosa il nome di Pacheco's Parrot Disease. Oltre quarant'anni dopo la prima descrizione la malattia di Pacheco (MP) ricompare in due segnalazioni provenienti da località geograficamente molto lontane: la Florida (Simpson e Hanley, 1975) e il

Kenya (Kaliner, 1975); seguono segnalazioni dalla Nuova Zelanda (Durham *et al.*, 1977) e, via via sempre più numerose, dall'Europa (Winteroll, 1977; Ehrsam *et al.*, 1978; Martin *et al.*, 1979; Randall *et al.* 1979; Kaleta *et al.*, 1980; Gilbert *et al.*, 1984; Louzis e Gillet, 1985, Krautwald *et al.*, 1988, Gòmez-Villamandoz *et al.*, 1991; *etc.*) e dagli Stati Uniti (Simpson *et al.*, 1977; Miller *et al.*, 1979; Cho e McDonald, 1980; Rosskopf *et al.*, 1982; Panigrahy e Grumbles, 1984; Cartwright *et al.*, 1985). Recenti classificazioni includono il virus nella sottofamiglia β-*herpesvirinae* e indicano l'esistenza di almeno 3 diversi sierotipi Psittacid HV1, Psittacid HV2 e Psittacid HV3 (Kaleta, 1990). La prima segnalazione italiana fa riferimento ad episodi recentemente diagnosticati presso il nostro Istituto (Canti *et al.*, 1992).

Con il presente lavoro vengono descritte le lesioni anatomo-patologiche macro-, microscopiche ed ultrastrutturali riscontrate in 8 episodi di MP da noi studiati.

MATERIALI E METODI

Dal novembre 1990 al gennaio 1993 sono stati diagnosticati presso il nostro Istituto 8 episodi di MP. Gli psittacidi interessati non sempre erano accompagnati da anamnesi completa, i dati relativi ai singoli episodi sono riassunti nella tab. 1. Si trattava sempre di pappagalli appartenenti a specie sudamericane di recente importazione e verosimilmente di recente cattura, ad eccezione dell'episodio n° 1, dove vennero colpiti anche pappagalli già da tempo presenti nell'aviario, e dell'episodio n° 7 che interessava pappagalli di una specie africana, nati in cattività, che però avevano contratto la malattia da pappagalli recentemente importati dal Sud America.

Gli animali sono stati sottoposti a necroscopia, nel corso della quale è stato prelevato materiale per l'esame istologico e sono stati allestiti strisci di organo per l'esame citologico. Quest'ultimo è stato effettuato da apposizioni dal fegato che sono state prontamente fissate in alcool etilico 95° (colorazione con Ematossilina-Eosina) oppure all'aria (colorazione con May-Grünwald Giemsa). L'esame istologico è stato eseguito fissando i campioni di vari organi in formalina tamponata 10%, includendoli in paraffina e sezionandoli allo spessore di 5 μ. Le sezioni sono state colorate con Ematossilina-Eosina (E.E.). Per l'esame ultrastrutturale piccole porzioni di fegato sono state fissate in Glutaraldeide allo 2,5% ed incluse in Araldite 502, secondo la metodica descritta da Sironi *et al.,* 1990. Inoltre campioni di fegato degli episodi n° 1 e 2 e il contenuto intestinale dell'episodio n° 4 sono stati omogenati, diluendoli 1:5 in acqua distillata, e trattati per l'esame elettronmicroscopico diretto in colorazione negativa secondo la metodica descritta da Sironi *et al.* (1990). Collateralmente si è proceduto anche all'isolamento virale su uova embrionate di pollo, di cui non si riferisce in questa sede.

RISULTATI

In tutti gli episodi osservati le lesioni più gravi e più caratteristiche sono state quelle epatiche. Il fegato appariva distrofico e congesto, con colore di fondo uniformemente giallo-arancio, talvolta con punteggiature emorragiche e solo raramente interessato da piccole necrosi a focolaio (fig. 1). Altrettanto frequenti erano le lesioni

intestinali caratterizzate da un'enterite catarrale ed emorragica localizzata prevalentemente all'ansa duodenale. In aggiunta si notava talvolta la presenza di punteggiature emorragiche al pancreas. In qualche episodio (n° 2, vedi tab. 1) era costante il reperto di ascite e idropericardio. In 2 episodi (n° 3 e n° 5, vedi tab. 1) sono state inoltre rinvenute lesioni respiratorie in forma di aerosacculite fibrinosa. A livello splenico è stato osservato solo in alcuni casi un moderato aumento di volume.

Il quadro citologico, nelle apposizioni di fegato colorate con EE, era caratterizzato, particolarmente nei casi a decorso iperacuto, da abbondante presenza di sangue e di materiale di fondo costituito da detriti di cellule necrotiche. Gli epatociti mostravano gravi aspetti degenerativi e, in molti casi, presenza di corpi inclusi intranucleari eosinofili singoli o multipli. Gli inclusi più evidenti, a causa della loro spiccata eosinofilia, erano quelli visibili nei numerosi «nuclei nudi» sparsi nel detrito necrotico. Non di rado erano repertate cellule sinciziali nelle quali era comune il rilievo di inclusioni nucleari simili a quelle precedentemente descritte (fig 2). Nei campioni prelevati da fegato di *Myopsitta monachus*, i reperti citologici erano caratterizzati da lesioni assai più contenute, con assenza di fenomeni necrotici e di sincizi, mentre i corpi inclusi erano rari e difficilmente individuabili a causa delle loro modeste dimensioni; inoltre era spesso presente un infiltrato infiammatorio nel quale spiccava la componente linfoplasmacellulare, quest'ultima ben evidente nei preparati colorati con May-Grünwald Giemsa.

In sede epatica il quadro istologico dominante consisteva in una quasi totale distruzione del parenchima, dove pressoché ogni epatocita era in preda a fenomeni di necrobiosi o necrosi più o meno avanzati. La maggior parte dei nuclei era parzialmente o *in toto* occupata da corpi inclusi acidofili (fig. 3). Comune il reperto di sincizi contenenti numerosi nuclei con inclusioni. Negli episodi caratterizzati da un andamento della malattia decisamente iperacuto (n° 2, 3 e 5, vedi tab. 1) anche le cellule epiteliali dei dotti biliari erano massivamente interessate da fenomeni di necrosi e presentavano inclusi nucleari. Seppur in minor grado anche le fibrocellule stromali e le cellule endoteliali dei sinusoidi apparivano arrotondate e contenenti inclusioni nucleari. Il decorso acuto-iperacuto della malattia trova riscontro anche nella estremamente limitata infiltrazione di cellule infiammatorie, rappresentate da pochi linfociti ed eterofili sparsi nel parenchima epatico. A testimonianza del grave danno vasale risultava costante la presenza di emorragie di variabile estensione. In singoli animali, di cui veniva riferito un decorso subacuto-cronico, si riscontravano focolai di necrosi di dimensioni variabili, alla cui periferia si rinvenivano sporadiche inclusioni nucleari acidofile. A questi focolai si accompagnavano quadri di intensa infiltrazione linfoplasmacellulare, mentre del tutto assenti erano le alterazioni di circolo. A carico della milza erano presenti tipici quadri di splenite congestizio-emorragica; nei soggetti venuti a morte dopo decorso acuto-iperacuto della malattia erano rinvenibili rare cellule reticolari contenenti inclusi nucleari del tipo più sopra descritto.

All'esame elettronmicroscopico appariva ancor più chiaramente la notevole gravità delle lesioni epatiche dei soggetti colpiti dall'infezione. Tutti i campioni osservati sono infatti risultati costituiti, per la maggior parte, da ammassi di detrito necrotico, nel quale erano riconoscibili, senza tuttavia una chiara compartimentazione cellulare, vestigia di mitocondri, reticolo endoplasmatico, gocce lipidiche e resti di nuclei cariorettici. Assai abbondanti erano, nell'ambito di tale detrito, le particelle riferibili ad herpesvirus, sia sotto forma di nucleocapsidi di 95-100 nm di diametro

con un core denso, non sempre presente, di circa 50 nm, sia sotto forma di particelle complete parzialmente o totalmente rivestite da *envelope* (fig. 5). Occasionalmente in prossimità delle particelle virali sono state osservate strutture tubulari di circa 90-100 nm di diametro (fig. 6). A volte sparsi nella massa necrotica si potevano riconoscere isolati eritrociti e granulociti neutrofili in perfetto stato di conservazione. La maggior parte degli epatociti, delle cellule di Kupffer e delle cellule endoteliali vasali ancora riconoscibili presentavano chiari sintomi di necrobiosi e di necrosi. Rotture e discontinuità della membrana nucleare e citoplasmatica, rigonfiamento e perdita delle creste mitocondrali, dilatazione e degranulazione del reticolo endoplasmatico rugoso costituiscono un reperto pressoché costante. Almeno la metà di tali cellule, come anche la quasi totalità delle cellule epiteliali dei dotti biliari, aveva il nucleo con cromatina marginata, nel quale si rinvenivano da poche unità a centinaia di nucleocapsidi di herpesvirus. Nelle stesse cellule particelle erpetiche con e senza *envelope* erano presenti in sede citoplasmatica. Tali particelle sono state evidenziate in numero elevato anche mediante l'esame elettronmicroscopico diretto in colorazione negativa nell'omogenato epatico e nel contenuto intestinale (rispettivamente episodi n° 1 e 2 ed episodio n° 4, tab. 1)

DISCUSSIONE

Il quadro anatomo-patologico riscontrato concorda con quanto riferito in letteratura, soprattutto per quanto riguarda le lesioni epatiche macroscopicamente poco appariscenti nei casi iperacuti (fegato congesto, lievemente aumentato di volume e di solito senza manifestazioni necrotiche visibili ad occhio nudo, vedi tab. 1, episodi n° 2, 3 e 5) (Simpson *et al.*, 1975; Durham *et al.*, 1977; Martin *et al.*, 1979). Anche la presenza di lesioni respiratorie, talvolta riscontrate, trova una conferma in letteratura (Winteroll, 1977; Ehrsam *et al.*, 1978); resta da appurare se essa non sia dovuta ad infezioni concomitanti (Louzis e Gillet, 1985), quantunque il virus,perlomeno nei casi acuti e in corso di viremia, sia isolabile anche dal polmone (Kaleta *et al.*, 1980; Krautwald *et al.*, 1988).

L'esame citologico sembra essere un valido aiuto per la diagnosi rapida di MP, per lo meno nelle forme a decorso iperacuto-acuto, laddove la necrosi e soprattutto il reperto di sincizi e corpi inclusi nucleari sono da considerarsi patognomonici.

Nell'ambito della nostra casistica il riscontro di lesioni istologiche sicuramente riferibili all'infezione erpetica si limita al solo apparato digerente, con l'unica eccezione di sporadici reperti splenici. È nota tuttavia la natura sistemica dell'infezione, sia per quanto riguarda il reisolamento del virus, sia per quanto riguarda il suo riscontro istologico (Martin *et al.*, 1979; Panigrahy e Grumbles, 1984; Krautwald *et al.*, 1988).

Per quanto concerne il fegato, l'esame istologico ha evidenziato l'estrema gravità delle lesioni, in particolare nei soggetti del genere *Amazona*, nei quali la diffusa necrosi e la esiguità della risposta flogistica testimoniano la elevata rapidità dell'evoluzione della malattia. In questi casi non solo gli epatociti, ma tutti gli altri tipi cellulari presenti in sede epatica offrono un substrato alla replicazione del virus, come dimostrano i reperti ultramicroscopici. Anche a livello intestinale il virus replica determinando la comparsa di un'enterite catarrale-emorragica e di inclusioni negli

Tabella 1 - Dati salienti degli 8 episodi di MP osservati

Episodio n°	Specie interessate	Importaz.	Mortalità	Decorso	Lesioni	Diagnosi Citol.	M.E.	Istol.	Isol.
1	*Deroptius accipitrinus* *Ara nobilis* *Amazona farinosa* *Amazona spp*	Non sempre recente	Irregolare nel gruppo	Acuto-cronico	Epatiche Enteriche (Respiratorie)	NE	+	+	+
2	*Amazona aestiva* *Myopsitta monachus*	Recente	100% 70%	Acuto	Epatiche Enteriche	+	+	+	+
3	*Amazona amazonica* *Amazona farinosa*	Recente	50%	Acuto	Epatiche Enteriche Respiratorie	+	NE	+	+
4	*Amazona aestiva*	Recente	?	Sub-acuto	Epatiche	+	+	+	+
5	*Amazona farinosa* *Amazona amazonica*	Recente	?	Acuto	Respiratorie Epatiche Enteriche	+	NE	+	+
6	Amazona aestiva	Recente	100%	Acuto	Epatiche Enteriche	NE	NE	+	+
7	*Psittacus erithacus*	Nati in cattività*	100%	Acuto	Epatiche Enteriche	NE	NE	+	NE
8	*Amazona aestiva*	Recente	?	Acuto	Epatiche Enteriche	NE	NE	+	NE

Citol. = esame citologico
M.E. = esame elettromicroscopico
Istol. = esame istologico
Isol. = isolamento su uova embrionate
NE = non eseguito
* = 3 soggetti nati in cattività ma venuti in contatto con alcuni esemplari di *Amazona aestiva* e *Amazona amazonica* di importazione recente affetti da MP.

enterociti. Solo Ramis *et al.* (1992) descrivono la presenza del virus della MP a livello intestinale, evidenziandolo con metodi immunoistochimici. Verosimilmente la replicazione del virus in questa sede può raggiungere livelli molto elevati, come dimostra la possibilità di evidenziare numerose particelle virali nel contenuto intestinale mediante tecniche di microscopia elettronica diretta in colorazione negativa.

Da ultimo menzioniamo il reperto di lesioni sicuramente ascrivibili a MP anche in sede pancreatica (fig. 4), mai precedentemente segnalate forse perché questo organo raramente è in condizioni di conservazione ottimali per l'esame istologico.

Negli ultimi anni sono molto aumentate presso il nostro Istituto le richieste di prestazioni diagnostiche su uccelli ornamentali, da gabbia e da voliera. Però anche considerando l'aumento della casistica in questo settore, sorprende il riscontro di ben 8 episodi di MP nel giro di poco tempo. Un'elevata frequenza di casi di MP emerge anche dall'ampia casistica citata da Gough e Alexander (1993). Come anche da noi osservato, si tratta generalmente di pappagalli di recente importazione e del genere *Amazona*. Resta comunque da accertare se tali frequenti segnalazioni dipendano dall'adozione di più accurati controlli diagnostici, da un'aumentata importazione dal Sud America di pappagalli del genere *Amazona* o da una reale epidemia di MP che interessa attualmente le popolazioni di psittacidi sudamericani.

Figura 1 - Amazona aestiva dell'episodio n° 2, in cui si nota la colorazione di fondo giallo-arancio e la presenza di soffusioni emorragiche a carico del fegato e la intensa congestione dell'ansa duodenale.

Figura 2 - Esame citologico di fegato (apposizione, E.E., imm.) accanto a numerosi eritrociti e materiale necrotico di fondo, è presente un sincizio i cui nuclei sono occupati da voluminosi corpi inclusi eosinofili.

Figura 3 - Fegato, E.E., forte ingrandimento: particolare nel quale si distinguono numerose cellule contenenti corpi inclusi nucleari acidofili.

Figura 4 - Pancreas, E.E., medio ingrandimento: aree di necrosi pancreatica in prossimità delle quali sono visibili ampi sincizi contenenti inclusi nucleari acidofili.

1

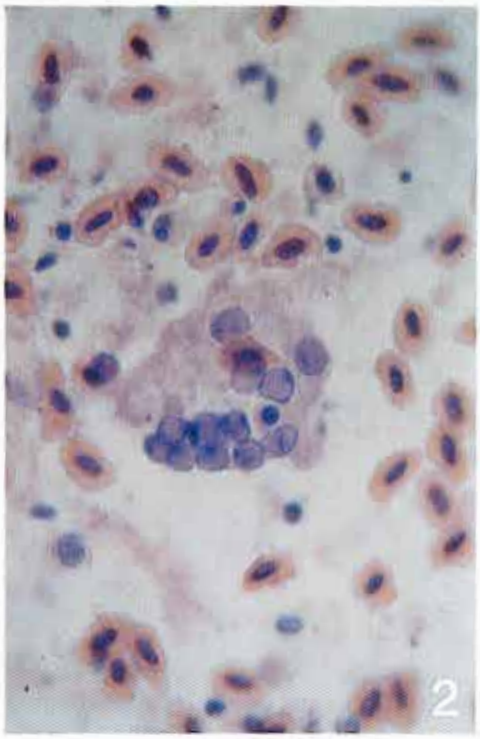
2

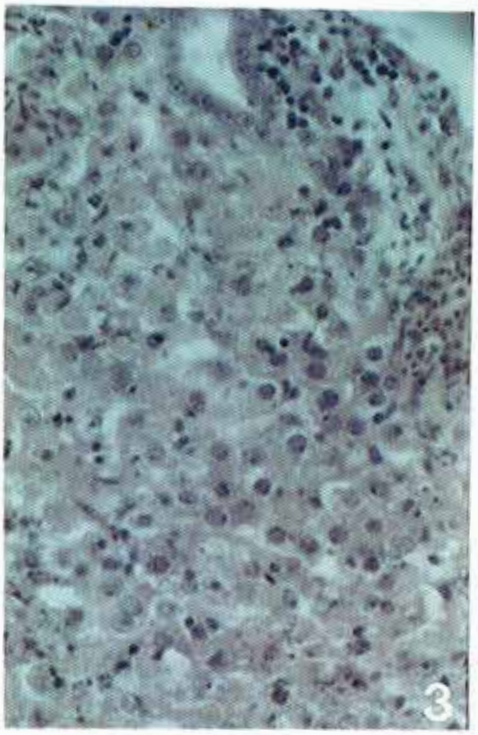
3

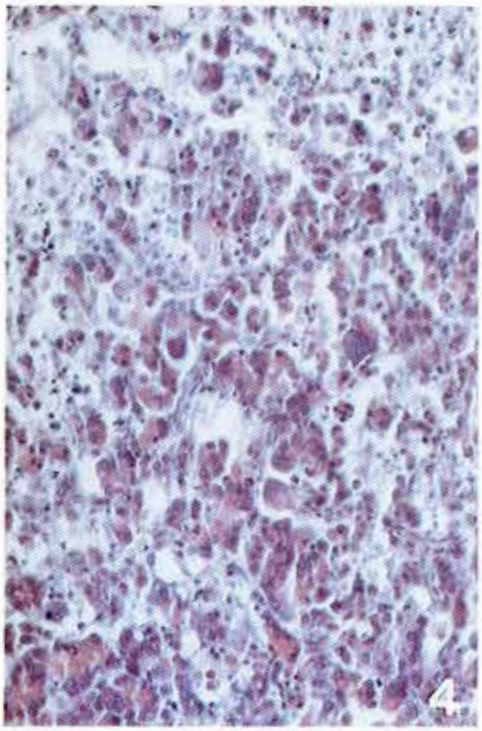
4

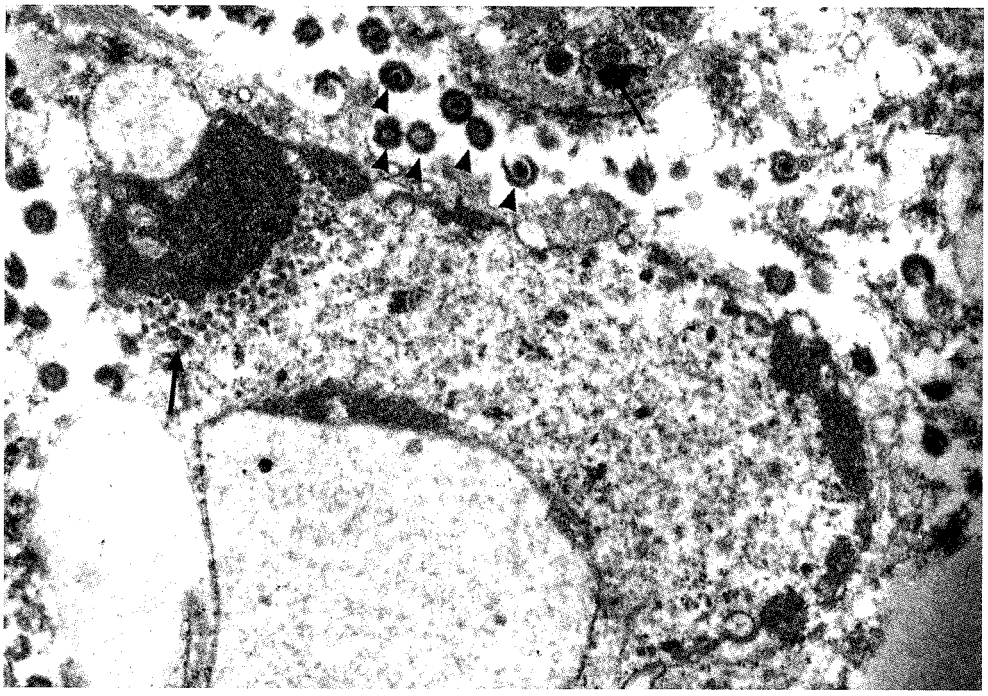

Figura 5 - Immagine elettronmicroscopica di epatocita necrotico, nel quale si rinvengono nucleocapsidi (frecce) e virioni completi (punte di frecce) riferibili ad herpesvirus. 20.000X

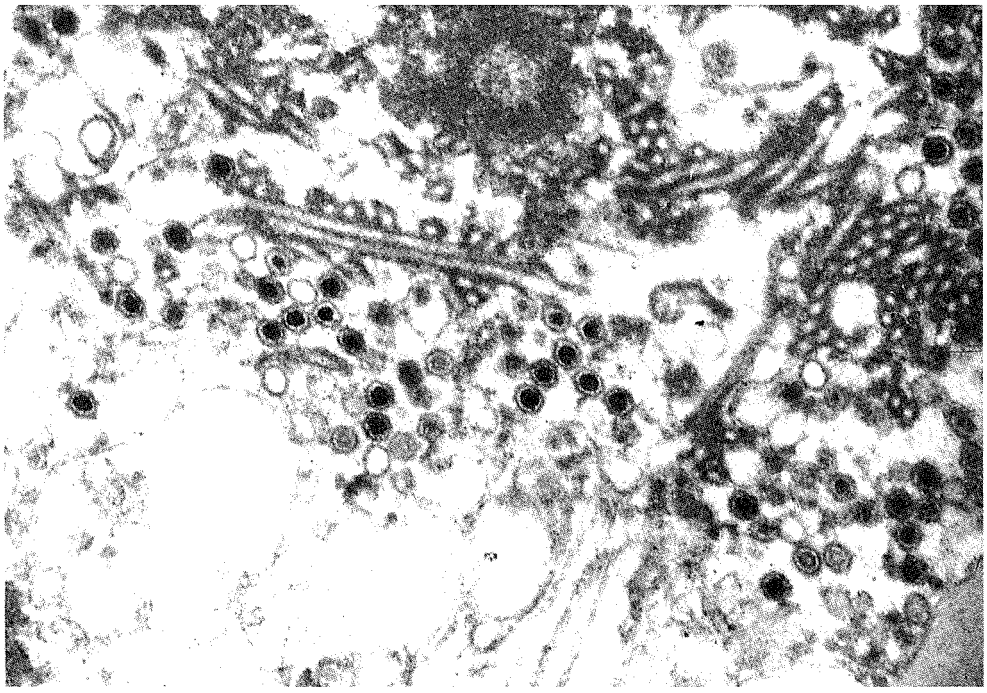

Figura 6 - Nucleocapsidi erpetici, con e senza core, in prossimità dei quali si rinvengono strutture microtubulari sezionate longitudinalmente e trasversalmente. 42.000X.

BIBLIOGRAFIA

1) ANDREWES C.H., PEREIRA H.G. (1972). *Virus of vertebrates*, 3rd ed. Williams and Wilkins, Baltimore, p. 351.

2) CANTI M., MARCHI R., RAMPIN T., SIRONI G., CANIATTI M., CERUTTI F. (1992). *Infezione da herpesvirus in psittacidi riconducibile alla malattia di Pacheco*. Zootecnica International, suppl. febbraio, p. 88-93.

3) CARTWRIGHT M., SPRAKER T.R., MCCLUGGAGE D. (1985). *Psittacine inclusion body hepatitis in a aviary*. JAVMA, *187*: 1045, 1985.

4) CHO B.R., MCDONALD T.L. (1980). *Isolation and characterization of a herpesvirus of Pacheco's Parrot Disease*. Avian. Dis., *24*: 268, 1980.

5) DURHAM P.J.K., GUMBRELL R.C., CLARK R.G. (1977). *Herpesvirus hepatitis resembling Pacheco's Parrot Disease in New Zealand parrots*. New Zealand Vet. J., *25*: 168, 1977.

6) EHRSAM H., HAUSER B., METZLER A. (1978). *Pachecos Papageienkrankheiten. Akuter Ausbruch in einem einheimischen Psittazidenbestand*. Schweiz. Arch. Tierheilk., *120*: 23, 1978.

7) FINDLAY G.M. (1933). *Pacheco's Parrot Disease*. The Vet J., *89*: 12, 1933.

8) GILBERT Y., CHANTAL J., JOUGLAR J.Y., GERARD H., LACHERETZ A., PICAVET D. (1984). *Une virose meurtriére des psittacides analogue à la maladie de Pacheco. Un foyer en Haute-Garonne*. Revue Méd. Vét., *135*: 303, 1984.

9) GOMEZ-VILLAMANDOS J.C., MOZOS E., SIERRA M.A., FERNANDEZ A., DIAZ F. (1991). *Mortality in psittacine birds resembling Pacheco's Parrot Disease in Spain*. Avian. Pathol., *20*: 541, 1991.

10) GOUGH R.E., ALEXANDER D.J. (1993). *Pacheco's Parrot Disease in psittacine birds in Great Britain 1987 to 1991*. Vet. Rec., *132*: 113, 1993.

11) KALETA E.F., MARSCHALL H.J., HEFFELS U., MIKAMI T. (1980): *Nachweis eines Herpesvirus bei Amazonen (Amazona aestiva und A. ochrocephala)*. Zbl. Vet. Med. B, *27*: 405, 1980.

12) KALETA E.F. (1990). *Herpesvirus of birds - a review*. Avian. Pathol., *19*: 193, 1990.

13) KALINER G. (1975). *Intranuclear hepatic inclusion bodies in an african grey parrot*. Avian. Dis., *19*: 640, 1975.

14) KRAUTWALD M.E., FOERSTER S., HERBST W. SCHILDGER B., KALETA E.F. (1988). *Nachweis eines neuen Herpesvirus bei einem ungewöhnlichen Fall von Pachecoscher Krankheit bei Amazonen und Graupapageien*. J. Vet. Med. B, 35-415, 1988.

15) LOUZIS C., GILLET J.P. (1985). *Mortalité d'étiologie complexe dans une population de psittacidés: épidémiologie, clinique et recherche étiologique*. Revue Méd. Vét., *136*: 639, 1985.

16) MARTIN H.T., EARLY J.L., BRIDGER J.C. (1979). *The isolation of herpesvirus from psittacine birds*. Vet. Rec., *105*: 256, 1979.

17) MILLER T.D., MILLAR D.L., NAQI S.A. (1979). *Isolation of Pacheco's disease herpesvirus in Texas*. Avian. Dis., *23*: 753, 1979.

18) PACHECO G., BIER O. (1930). *Epizootie chez le perroquets du Brésil. Relations avec la Psittacose*. C. R. Soc. de Biol., *105*: 109, 1930.

19) PANIGRAHY B., GRUMBLES L.C. (1984). *Pacheco's disease in psittacine birds*. Avian. Dis., *28*: 808, 1984.

20) RAMIS A., FONDEVILA D., TARRES J., FERRER L. (1992). *Immunocytochemical diagnosis of Pacheco's disease*. Avian. Pathol., *21*: 523, 1992.

21) RANDALL C.J., DAGLESS M.D., JONES H.G.R., MACDONALD J.W. (1979). *Herpesvirus infection resembling Pacheco's disease in amazon parrots*. Avian. Pathol., *8*: 229, 1979.

22) RIVERS T.M., SCHWENTKER F.F. (1932). *A virus disease of parrots and parrakeets differing from psittacosis*. J. Exp. Med., *55*: 911, 1932.

23) Rosskopf W.J., Woerpel R.W., Howard E.B., Walder E. (1982). *Pacheco's disease and aspergillosis in a parrot*. Modern Vet. Pract., p. 300, aprile 1982.

24) Simpson C.F., Hanley J.E., Gaskin J.M. (1975). *Psittacine herpesvirus infection resembling Pacheco's parrot disease*. J. of Infect. Dis., *131*: 390, 1975.

25) Simpson C.F., Hanley J.E. (1977). *Pachoco's Parrot Disease of psittacine birds*. Avian. Dis., *21*: 209, 1977.

26) Sironi G., Caniatti M., Scanziani E. (1990). *Immunohistochemical detection of papillomavirus structural antigens in animal hyperplastic and neoplastic epithelial lesions*. Zbl. Vet. Med. A, *37*: 760, 1990.

27) Winteroll G. (1977): *Herpesvirusinfektion bei Psittaciden*. Praktische Tierarzt, *5*: 321, 1977.

E. SCANZIANI[1], V. GRIECO[1], S. PALTRINIERI[2], W. PONTI[3], S. SALVI[4]

STUDIO PATOGENETICO SULLE NEFRITI INTERSTIZIALI DEL BOVINO

[1] Istituto di Anatomia Patologica Veterinaria e Patologia Aviare - Università degli Studi di Milano - Via Celoria, 10 - 20133 Milano
[2] Istituto di Patologia Generale Veterinaria - Università degli Studi di Milano
[3] Istituto di Microbiologia e Immunologia Veterinaria - Università degli Studi di Milano
[4] Servizio Veterinario, USSL 75/4 - Milano

RIASSUNTO

L'identità fenotipica delle popolazioni cellulari immunocompetenti presenti in reni bovini con nefrite interstiziale è stata studiata immunoistochimicamente mediante l'uso dei seguenti anticorpi monoclonali (gentilmente forniti dall'International Laboratory for Research on Animal Diseases, Nairobi, Kenya): IL-A50 (immunoglobuline di tipo IgM, linfociti B), IL-A26 (linfociti T BoT2+), IL-A42 (linfociti T BoT2+), IL-A11 (linfociti T BoT4+), IL-A51 (linfociti T BoT8+), IL-A29 (null cells), IL-A46 (monociti/macrofagi), IL-A72 (immunoglobuline di tipo IgA), IL-A66 (immunoglobuline di tipo IgG1), Il-A74 (immunoglobuline di tipo IgG2), J 11 (complesso maggiore di istocompatibilità di classe II). Le cellule predominanti negli infiltrati sono risultati i linfociti T, la maggior parte dei quali esprimeva il marker BoT4 ed una discreta parte il marker BoT8. Null cells erano pure presenti negli infiltrati, seppur in percentuale assai modesta. I linfociti B sono stati osservati solo raramente. Elementi della serie monocito/macrofagica erano sempre assenti.

Parole chiave: bovino, nefrite, leucociti.

PATHOGENETIC STUDY ON BOVINE INTERSTITIAL NEPHRITIS

SUMMARY

The phenotypic identity of immune cell populations in bovine kidneys with interstitial nephritis has been studied immunohistochemically using the following monoclonal antibodies (kindly provided by the International Laboratory for Research on Animal Diseases, Nairobi, Kenya): IL-A50 (immunoglobulins IgM type, B lymphocytes), IL-A42 (T lymphocytes, BoT2+), IL-A26 (T lymphocytes, BoT2+), IL-A11 (T lymphocytes, BoT4+, helper/inducer), IL-A51 (T lymphocytes, BoT8+, suppressor/cytotoxic), IL-A29 (null cells), IL-A46 (monocytes/macrophages), IL-A72 (immunoglobulins IgA type), IL-A66 (immunoglobulins IgG1 type), IL-A74 (immunoglobulins IgG2 type), J11 (Major Histocompatibility Complex class II). The predominant cells in the interstitial infiltrates were T lymphocytes, most of which expressed the BoT4 (helper/inducer phenotype) marker and few the BoT8 (suppres-

sor/cytotoxic phenotype) marker. B lymphocytes were seldom observed. IL-A29 positive lymphocytes (null cells) represented a minor population of infiltranting cells. Monocytes/macrophages were absent.

Key words: cattle, nephritis, leucocytes.

INTRODUZIONE

Nel bovino adulto i processi flogistici non purulenti renali sono reperto di riscontro assai frequente ed interessano in particolar modo il settore interstiziale (Corsico e Mandelli, 1962; Leinati, 1966 a, b). Per contro, l'eziopatogenesi di tali processi risulta in gran parte ancora oscura.

Macroscopicamente, le nefriti interstiziali sono caratterizzate dalla presenza di piccoli focolai biancastri, cui, al taglio, corrispondono striature radiali a percorso strettamente corticale. A livello istologico, si riscontrano focolai infiltrativi interstiziali di tipo rotondocellulare associati a gradi diversi di fibrosi ed atrofia delle strutture nefronali (Finazzi e Carrara, 1989). A parte il facile riconoscimento dei granulociti, le diverse popolazioni leucocitarie presenti nelle lesioni infiltrative risultano, su base morfologica, difficilmente o per nulla differenziabili tra loro. Determinarne l'esatta natura potrebbe portare un contributo alla conoscenza di alcuni aspetti patogenetici delle nefriti interstiziali. Infatti, linfociti di tipo B, plasmacellule, linfociti di tipo T, null cells e macrofagi, pur operando in sinergia, esplicano funzioni assai diverse nel corso della risposta immunitaria (Roitt *et al.*, 1988).

I linfociti B, dopo il contatto con l'antigene, evolvono a plasmacellule che rappresentano i cardini della risposta immunitaria di tipo umorale. Quella di tipo cellulomediato è, invece, svolta dai linfociti T, costituiti principalmente dalle sottopopolazioni BoT4+ (helper/inducer) e BoT8+ (suppressor/cytotoxic). Le null cells sono ritenute responsabili della citotossicità anticorpo-dipendente in quanto, pur non producendo anticorpi, presentano in superficie un recettore in grado di legare il frammento Fc dell'anticorpo stesso. Ma perchè la risposta immunitaria abbia inizio, è necessario che l'antigene venga adeguatamente presentato alle cellule immunocompetenti, azione che viene svolta in primo luogo dai macrofagi.

La recente disponibilità di anticorpi monoclonali contro le singole popolazioni ed alcune sottopopolazioni leucocitarie, contro le diverse classi di immunoglobuline e contro il complesso maggiore di istocompatibilità di classe II (MCH II) del bovino ci ha spinti a tentare una loro identificazione su sezioni istologiche di reni bovini affetti da nefrite interstiziale.

MATERIALI E METODI

Da 47 bovini adulti dell'età di 18 mesi, regolarmente macellati presso il pubblico macello di Milano, sono stati prelevati 37 reni recanti lesioni macroscopiche riferibili a nefrite interstiziale e 10 reni normali da utilizzare a scopo di controllo. Si è poi proceduto al campionamento di uno o più focolai di nefrite interstiziale nei reni macroscopicamente lesi e di frammenti raccolti a random nei reni normali.

I campioni così ottenuti sono stati congelati per immersione in azoto liquido e da ciascuno di essi sono state ottenute, mediante criostato LEITZ 1720 DIGITAL, 30 sezioni seriate. Le sezioni venivano lasciate asciugare per 24 ore a temperatura ambiente e poi fissate in acetone a —20°C per 10 minuti. Per ciascun campione, una sezione è stata colorata con Ematossilina-Eosina, le restanti sezioni sono state invece sottoposte ad esame immunoistochimico secondo il metodo avidina-biotina-perossidasi (ABC) (Hsu *et al.*, 1981) per l'identificazione delle diverse popolazioni leucocitarie riconosciute dagli anticorpi monoclonali elencati in tab.1 (gentilmente messi a disposizione dall'International Laboratory for Research on Animal Diseases, Nairobi, Kenya). I risultati relativi alla presenza delle diverse popolazioni leucocitarie sono stati espressi come percentuale sul numero totale delle cellule leucocitarie presenti.

RISULTATI

I risultati degli esami istologici ed immunoistochimici sono schematicamente riassunti in tab.2.

Da un punto di vista istologico 10 reni apparivano normali e, non essendo osservabili cellule infiammatorie, nessuna positività è stata riscontrata all'esame immunoistochimico per il riconoscimento delle diverse popolazioni linfo/monocitarie.

7 casi presentavano piccoli infiltrati linfocitari a sede corticale o, più frequentemente, iuxtamidollare, costantemente localizzati nel connettivo adiacente a strutture vasali ed apparentemente privi di qualsiasi implicazione infiammatoria. In tali infiltrati erano assenti i linfociti B, le plasmacellule e gli elementi monocito/macrofagici; essi apparivano costituiti in larga prevalenza da linfociti T e da un piccolo numero di null cells. Tra i linfociti T la sottopopolazione BoT4+ (helper/inducer) era nettamente prevalente sulla sottopopolazione BoT8+ (suppressor/cytotoxic).

I rimanenti 30 casi mostravano aspetti istologici riconducibili ai tipici reperti di nefrite interstiziale. Questi casi sono stati ulteriormente suddivisi in 2 categorie in base al prevalente riscontro di infiltrati di cellule infiammatorie o di tessuto connettivo (vedi tab. 2).

Nei 14 casi di nefrite interstiziale linfoplasmacellulare i monociti/macrofagi risultavano assenti, gli elementi predominanti erano sempre i lifociti T con un rapporto BoT4+/BoT8+ nettamente a favore dei primi (fig. 1); un discreto numero di null cells era pure presente (fig. 2). Erano, inoltre, costantemente rilevabili plasmacellule secernenti le tre classi di immunoglobuline considerate e, in particolare IgA. Materiale immunoreattivo per IgA era pure rilevabile, a volte in abbondante quantità, nel lume di alcuni tubuli compresi nel processo flogistico. Solo in alcuni casi, caratterizzati da vasti infiltrati infiammatori, erano presenti linfociti B organizzati in strutture similfollicolari.

Nei 16 casi di nefrite interstiziale sclerosante, rispetto alla classe precedente, si notava la costante mancanza di linfociti B e la diminuzione del numero delle plasmacellule, in particolare di quelle secernenti IgM e IgG; in alcuni casi è stata notata la presenza di IgG nello spazio di Bowman di rari glomeruli compresi nei focolai sclerosanti. Si assisteva poi ad un aumento degli elementi BoT8+, mentre sparsi elementi linfocitari di tipo T e qualche rara null cell erano pure rilevabili nel parenchima renale circostante i focolai.

In nessuno dei campioni esaminati è stata rilevata la presenza di elementi granulocitari.

Per quanto riguarda i risultati ottenuti nell'evidenziazione dell'MHC II numerose cellule interstiziali morfologicamente assimilabili a fibrociti fortemente positive sono state evidenziate in tutti i campioni di rene esaminati. Tali cellule apparivano particolarmente numerose nei focolai di sclerosi (fig. 3). La maggior parte degli elementi infiammatori risultava pure positiva per MHC II. In solo 4 casi (1 con focolai infiltrativi perivasali, 2 con nefrite interstiziale linfoplasmacellulare ed 1 con nefrite interstiziale sclerosante) è stata evidenziata una positività delle cellule epiteliali di alcuni tubuli.

DISCUSSIONE

Da lungo tempo, alla nefropatia infiammatoria interstiziale di più frequente riscontro nella specie bovina si dà il nome di linfoplasmacellulare e gli infiltrati corticali che l'accompagnano vengono spesso definiti «rotondocellulari» o a «cellule mononucleate» a testimonianza di una reale difficoltà nell'identificazione della loro vera natura. L'esame immunoistochimico si è rivelato idoneo a questo proposito. È stata, infatti, riscontrata una netta predominanza dei linfociti di tipo T mentre rare sono risultate le plasmacellule anche se sembra interessante rimarcare che, tra queste, le più rappresentate appartengono alla classe secernente IgA. Nelle nefriti interstiziali del bovino, pertanto, in accordo con ricerche analoghe effettuate in campo umano (Stachura *et al.*, 1984; Boucher *et al.*, 1986; Muller *et al.*, 1992) e sperimentalmente nella cavia (Neilson *et al.*, 1980), appare particolarmente coinvolta la risposta immunitaria di tipo cellulo-mediato.

Ciò non esclude, comunque, una compartecipazione di tipo umorale. Il frequente riscontro di plasmacellule IgA secernenti ne è la prova, ma è interessante ricordare che alle IgA è affidata in diversi organi una difesa immunitaria di tipo locale, dato che potrebbe essere valido anche per il rene. Rarissime sono state le positività riferibili alla presenza di linfociti B. Questi, solo in qualche caso particolarmente grave, tendevano ad organizzarsi in strutture similfollicolari all'interno degli infiltrati interstiziali. È probabile che una reazione di tipo umorale con sviluppo di linfociti B e plasmacellule abbia luogo nei linfonodi regionali e solo in casi estremamente gravi questi elementi cellulari pervengano al rene e qui si strutturino a guisa di follicoli linfatici.

Per ciò che riguarda le sottopopolazioni linfocitarie di tipo T, predominante è risultata quella BoT4+ in accordo con studi di altri Autori (Brunati *et al.*, 1986; Main *et al.*, 1992). È noto che i linfociti T4 helper/inducer necessitano per la loro attivazione di un segnale proveniente da cellule presentanti l'antigene (APC) che espongano in superficie l'MHC II. A questo proposito, nei campioni da noi esaminati, è da rimarcare l'abbondanza di elementi BoT4+ in pressochè totale assenza di cellule della serie monocito/macrofagica. Ma poichè un segnale MCH II-ristretto è comunque necessario, è probabile che altri elementi cellulari siano in grado di operare in questo senso attirando ed attivando la sottopopolazione linfocitaria BoT4+. Le cellule epiteliali del tubulo renale normalmente non esprimono l'MHC II, ma è noto che, in condizioni patologiche particolari, divengono in grado di esporre

tale antigene sulla loro superficie (Willebrand *et al.*, 1985 ; Wuthrich *et al.*, 1989; Jevnikar *et al.*, 1990; Wuthrich *et al.*, 1990; Rubin-Kelley *et al.*, 1991). Nel bovino, questa capacità è stata da noi dimostrata in soli 4 campioni. Ciò potrebbe essere determinato, più che da una difficoltà di evidenziazione dell'MHC II tramite l'esame immunoistochimico, da una sua limitata espressione nel tempo da parte delle cellule del tubulo renale.

Altri elementi cellulari di rilievo nell'attivazione dei linfociti BoT4+ sono da ricercarsi tra quelli che compongono l'architettura dell'interstizio renale. Qui, infatti, risiedono elementi cellulari di tipo dendritico ben descritti da altri Autori (Lemley *et al.*, 1991) che, pur mancando dei markers tipici dei monociti/macrofagi, esprimono sempre MHC II. Tali cellule sono state da noi evidenziate in ciascun campione di rene esaminato ed unitamente alle cellule epiteliali dei tubuli renali potrebbero giocare un ruolo assai importante nella patogenesi delle nefriti interstiziali. È infatti possibile ipotizzare che antigeni, pur di natura diversa, muovano meccanismi patogenetici identici. Così, detti antigeni potrebbero venire captati dalle cellule del tubulo renale ed, attraverso un segnale MHC II+ dipendente, essere presentati alle cellule immunocompetenti BoT4+ risiedenti o attirate nell'interstizio. A questo livello, le cellule interstiziali MHC II+ ricevendo l'antigene direttamente dal torrente circolatorio o da cellule tubulari degradate potrebbero contribuire a mantenere e potenziare l'azione dei linfociti BoT4+. Non stupisce la diffusa positività degli elementi infiammatori dal momento che l'espressione di MHC II è presente, oltre che in linfociti B, cellule interdigitate reticolari, macrofagi, cellule endoteliali e cellule dendritiche, anche nei linfociti T attivati.

La tipologia degli elementi infiammatori presenti, in scarso numero, nelle forme di nefrite interstiziale sclerosante ricalca a grandi linee quella osservata nella forma linfoplasmacellulare. Ciò indirettamente conferma la derivazione delle forme sclerosanti da primitive forme linfoplasmacellulari. Nelle forme sclerosanti, è da rimarcare l'aumento dei linfociti BoT8 + (suppressor/cytotoxic) che in effetti hanno il compito di sopprimere in modo specifico le risposte immunitarie (Roitt *et al.* 1988).

Di dubbio significato patologico (Monaghan *et al.*, 1986) appare il riscontro, peraltro frequente, di infiltrati perivasali costituiti prevalentemente da elementi BoT4+. Tali infiltrati potrebbero rappresentare un blando aspetto reattivo del sistema immunitario nei confronti di antigene veicolato per via ematogena.

In conclusione, l'utilizzo di reagenti e metodiche recentemente disponibili in ambito veterinario ha permesso di prospettare alcune ipotesi patogenetiche nei riguardi dei processi flogistici interstiziali renali del bovino. Numerosi aspetti di tali patologie andranno ulteriormente indagati in futuro quali ad esempio le relazioni tra le lesioni renali e quelle di altri organi, la compartecipazioni dei linfonodi renali nei meccanismi immunitari di pertinenza renale e, non ultimo per importanza, l'aspetto eziologico.

Nella ricerca scientifica non esiste mai un traguardo finale, ma piuttosto tante tappe dove l'arrivo non è altro che il punto di partenza per nuove, numerose escursioni. Questo incessante cammino è il segreto per ottenere una lunga «giovinezza» interiore. Questo è l'insegnamento del Maestro a cui dedichiamo il presente lavoro.

Tabella 1 - Anticorpi primari utilizzati

Denominazione	Specificità
IL-A 50	IgM (Linfociti B)
IL-A 26	BoT2 (Pan-T linfociti)
IL-A 42	BoT2 (Pan-T linfociti)
IL-A 11	BoT4 (linfociti T helper-inducer)
IL-A 51	BoT8 (linfociti T suppressor-cytotoxic)
IL-A 29	Null cells
IL-A 46	Monociti-Macrofagi
IL-A 66	IgG_1
IL-A 74	IgG_2
IL-A 72	IgA
J 11	MHC classe II

Figura 1 - La maggior parte degli elementi infiammatori in un focolaio di nefrite interstiziale linfoplasmacellulare risulta costituita da linfociti BoT4+ (helper/inducer).
Immunoperossidasi per BoT4, anticorpo IL-A11, controcolorazione con Ematossilina.

Figura 2 - Sparse null cells fortemente positive sono riconoscibili nel contesto e nell'area circostante di un piccolo focolaio infiltrativo.
Immunoperossidasi per null cells, anticorpo IL-A29, controcolorazione con Ematossilina.

Figura 3 - Si osservano cellule interstiziali immuno-reattive, particolarmente numerose in un focolaio di sclerosi.
Immunoperossidasi per MHC II, anticorpo J11, controcolorazione con Ematossilina.

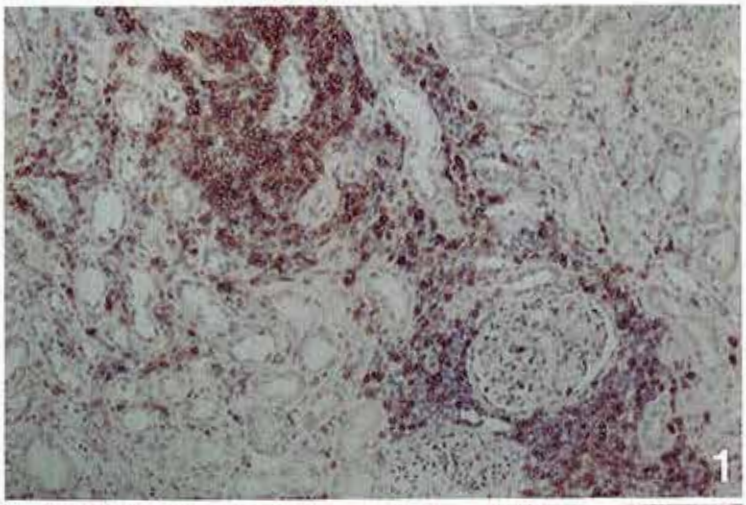
1

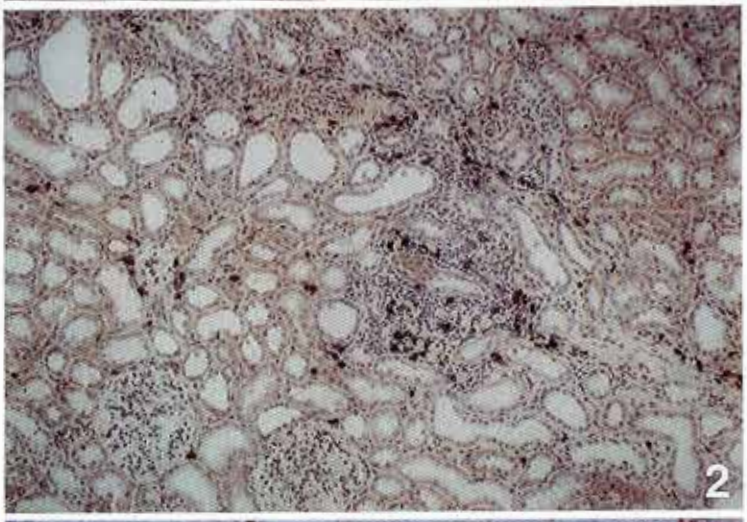
2

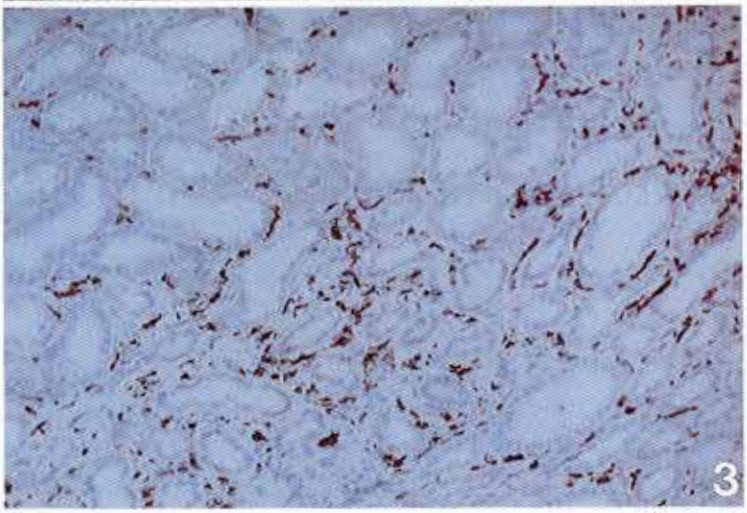
3

Tabella 2 - Popolazioni leucocitarie ed espressione dell'MHC II evidenziate nei campioni esaminati

Istologia	N° di casi	B Linfociti	T Linfociti	Rapporto BoT4/BoT8	Null Cells	Monociti/ Macrofagi	Plasmacellule IgC	IgA	IgM	MHC II
Normale	10	—	—	—	—	—	—	—	—	cell. interstiziali
Focolai infiltrativi perivasali	7	—	+ + + + +	4/1	+	—	—	—	—	cell. interstiziali, cell. infiammatorie (epitelio tubulare)
Nefrite interstiziale linfoplasmacellulare	14	(+)	+ + + +	4/1	+ +	—	+	+	+	cell. interstiziali cell. infiammatorie, (epitelio tubulare)
Nefrite interstiziale sclerosante	16	—	+ + + + +	3/2	+	—	(+)	+	(+)	cell. interstiziali cell. infiammatorie (epitelio tubulare)

Legenda ( ) = solo in qualche caso;
+ = fino al 5%;
+ + = 5-25%;
+ + + = 25-50%;
+ + + + = 50-75%;
+ + + + + = oltre al 75%.

BIBLIOGRAFIA

1) BOUCHER A., DROZ D., ADAFER E., NOEL L.H. (1986). *Characterization of mononuclear cell subsets in renal cellular interstitial infiltates*. Kidney International, *29*: 1043-1049.

2) BRUNATI C., BRANDO B., CONFALONIERI R, BELLI L.S., LAVAGNI M.G., MINETTI L. (1986). *Immunophenotiping of mononuclear cell infiltrates associated with renal disease*. Clinical Nephrology, *26*: 15-20.

3) CORSICO G., MANDELLI G. (1962). *Morfologia delle nefropatie infiammatorie spontanee del bovino*. Relaz. al XVI Convegno della Soc. Ital. delle Scienze Vet., Napoli.

4) FINAZZI M., CARRARA O. (1989). *Apparato urinario*. in: Trattato di anatomia patologica veterinaria di Guarda F. e Mandelli G., UTET Torino.

5) HSU S.M., RAINE L., FANGER H. (1981). *Use of avidin-biotin-peroxidase complex (ABC) in immunoperoxidase techniques: a comparison between ABC and unlabeled antibody (PAP) procedures*. J. Histochem. Cytochem, *29*: 577-580.

6) JEVNIKAR A. M., WUTHRICH R.P., FUMIO TAKEI, HONG-WU XU, BRENNAN D.C., GLIMCHER L.H., RUBIN-KELLEY V.E. (1990). *Differing regulation and function of ICAM-1 and class II antigens on renal tubular cells*. Kidney International, *38*: 417-425.

7) LEINATI L. (1966 A). *Die interstitiellen Nierenentzündungen des Rindes*. Wien. Tierärzt. Monats., *53*: 394-397.

8) LEINATI L. (1966 B). *Die interstitiellen Nierenentzündungen des Rindes*. Wien. Tierärzt. Monats., *53*: 454-465.

9) LEMLEY K.V., KRIZ W. (1991). *Anatomy of the renal interstitium*. Kidney International, *39*: 370-381.

10) MAIN W., NIKOLIC-PETERSON D., ATKINS R. (1992). *T cells and macrophages and their role in renal injury*. Seminars in nephrology, *12*: 395-407.

11) MONAGHAN M.L.M:, SHEAHAN B.J., HANNAN J., MCGILL K. (1986). *Ageing changes in the bovine kidney*. J. Comp. Path., *96*: 699-710.

12) MÜLLER G.A., MARKOVIC-LIPKOVSKI J., FRANK J., RODEMANN H.P. (1992). *The role of interstitial cells in the progression of renal diseases*. J. Am. Soc. Nephrol., 2, suppl. *2*: 198-205.

13) NEILSON E.G., JIMEN EZ S.A., PHILLIPS S.M. (1980). *Cell-mediated immunity in intersitial nephritis. III. T lymphocyte-mediated fiboblast proliferation and collagen syntesis: an immune mechanism for renal fibrogenesis*. J. Immunol., *125*: (4). 1708-1714.

14) ROITT I., BROSTOFF J., MALE D. (1988). *Immunologia*. USES Edizioni Scientifiche Firenze.

15) RUBIN-KELLEY V.E., JEVNIKAR A.M. (1991). *Antigen presentation by renal tubular epithelial cells*. J. Am. Soc. Nephrol., *2*: 13-26.

16) STACHURA I., LUSHENG SI, MADAN E., WHITESIDE T. (1984). *Mononuclear cell subsets in human renal disease enumeration in tissue sections with monoclonal antibodies*. Clin. Immunol. Immunopathol., *30*: 362-373.

17) WILLEBRAND VON E., LAUTENSHLAGER I., INKINEN K., LEHTO V.P., VIRTANEN I., HAYRY P. (1985). *Distribution of the major histocompatibility complex antigens in human and rat kidney*. Kidney International, *27*: 616-621.

18) WUTHRICH R. P., YUI M.A., MAZOUJIAN G., NABAVI N., GLIMCHER L.H., KELLEY V.E. (1989). *Enhanced MHC class II expression in renal proximal tubules procedes loss of renal function in MRL/lpr mice with lupus nephritis*. Am. J. Path., *134*: 45-51.

19) WUTHRICH R.P., GLIMCHER L.H., YUI M. A., JEVNIKAR A.M., DUMAS S.E., KELLEY V.E. (1990). *MHC class II antigen presentation and tumor necrosis factor in renal tubular epithelial cells*. Kidney International, *37*: 783-792.

M. CANIATTI[1], P. ROCCABIANCA[1], G. SIRONI[1], C.M. MORTELLARO[2],
S. ROMUSSI[2], E. SCANZIANI[1]

ESAME CITOLOGICO DI PATOLOGIE DEL CAVO ORALE NEL CANE

[1] Istituto di Anatomia Patologica e veterinaria e Patologia aviare
[2] Istituto di Clinica Chirurgica Veterinaria - Università degli Studi di Milano
Via Celoria, 10 - 20133 Milano

RIASSUNTO

Il lavoro si riferisce all'esame di 43 campioni citologici prelevati da lesioni del cavo orale nella specie canina e pervenuti al servizio di citologia diagnostica dell'Istituto di Anatomia patologica e Patologia aviare di Milano. Si trattava di 33 neoplasie e 10 lesioni non neoplastiche. In 8 casi (18,6%) l'esame era definito «inconclusivo» a causa della scarsa cellularità dei campioni. Melanomi (10 casi) e carcinomi (7 casi) erano i tumori più frequentemente diagnosticati. Per le neoplasie non erano mai diagnosticati falsi positivi.

Parole chiave: cane, citologia, cavo orale.

CANINE ORAL CYTOPATHOLOGY

SUMMARY

43 cytological samples , including 33 tumors and 10 non neoplastic lesions, taken from oropharingeal cavity of dogs referred to the cytology service of the Istituto di Anatomia Patologica veterinaria e Patologia aviare of Milan were studied. In 8 cases (18.6%), due to poor yield, samples were diagnosed as «inadequate». Melanomas (10 cases) and carcinomas (7 cases) were the most common tumors diagnosed.

Key words: day, cytology, oral cavity.

PREMESSA

La stretta corrispondenza fra malattie del cavo orale e chiari disturbi funzionali dell'alimentazione e/o della respirazione, rende queste patologie assai facilmente individuabili da parte dei proprietari di animali e quindi causa di visita. L'indagine clinica è piuttosto agevole e normalmente non necessita di sofisticati mezzi di indagine strumentale.

Nella specie canina particolare attenzione deve essere rivolta all'esame del cavo orofaringeo che risulta essere una delle sedi più comuni di neoplasia con dati di incidenza pari a 20,4/100mila soggetti per anno valutati negli Stati Uniti (Dorn *et al.*, 1968). In particolare, per quanto riguarda le neoplasie, le difficoltà diagnostiche

sono piuttosto comuni e infatti Head (1990) definisce «saggia precauzione» quella di trattare le biopsie chirurgiche provenienti dal cavo orale in modo che sia posiibile, oltre al classico esame istopatologico, l'indagine ultrastrutturale. Circa gli aspetti citologici, indicazioni di massima possono essere desunte dalla consultazione dei testi di oncologia e citologia veterinaria (Zinkl, 1987; MacWilliams, 1989; Tyler *et al.*, 1989), tuttavia al meglio delle nostre conoscenze non sono pubblicati studi citologici su casistiche relative a patologie del cavo orale nella specie canina.

Scopo del presente lavoro è perciò valutare gli aspetti morfologici e diagnostici relativi a campioni citologici prelevati da lesioni del cavo orale nel cane.

MATERIALI E METODI

Dal Gennaio 1990 al Gennaio 1993 sono pervenuti, al Servizio di citologia diagnostica dell'Istituto di Anatomia Patologica veterinaria e Patologia aviare della Facoltà di Medicina Veterinaria di Milano, 95 campioni citologici prelevati da lesioni del cavo orale. Di questi, 78 erano stati prelevati da cani, 14 da gatti e 3 in altri animali (1 colombo, 1 ghiro e 1 tartaruga).

Per questo studio sono stati utilizzati solo i campioni prelevati da soggetti di specie canina per i quali fosse possibile verificare la diagnosi citologica. Tale verifica è stata effettuata sulla base del controllo istologico, dei dati di follow-up ed è stata ritenuta superflua quando l'associazione del reperto citologico e dei rilievi clinici (es. esame citologico del linfonodo regionale positivo per metastasi, grave estensione del processo neoplastico, reperti radiologici chiaramente indicativi, ecc...) erano chiaramente suggestivi di neoplasia.

I campioni citologici erano prelevati mediante biopsia per aspirazione con ago sottile, scarificazione, spazzolamento o apposizione. Gli strisci approntati erano quindi fissati all'aria e colorati con May-Grünwald Giemsa.

Gli esami istologici di controllo erano eseguiti su materiale fissato in formalina, incluso in paraffina, sezionato al microtomo e colorato con Ematossilina-Eosina (E.E.) secondo le usuali metodiche. In 2 casi era disponibile materiale fissato in glutaraldeide al 2,5% utilizzato per studi ultrastrutturali.

I dati di follow-up erano relativi a visite di controllo, come pure erano raccolti per mezzo di interviste telefoniche.

RISULTATI

Erano ritenuti idonei per essere inseriti in questo studio, 43 dei 78 campioni citologici prelevati da patologie del cavo orale nella specie canina.

Negli altri 35 casi non è stato possibile verificare la diagnosi citologica.

In 38 casi i campioni erano prelevati mediante biopsia per aspirazione con ago sottile, 4 campioni erano prelevati per spazzolamento e 1 per apposizione.

In tabella 1 sono riportati sinteticamente, per ogni caso, la diagnosi clinica di sospetto, il risultato dell'esame citologico, il dato istologico e di follow-up. In 25 casi (1-25) era disponibile la conferma istologica, in 9 casi (26-34) i dati di follow-up consentivano di stabilire la correttezza della diagnosi citologica nella distinzione fra

processi neoplastici e non, mentre in 9 casi (35-43) i particolari aspetti citologici e clinici erano ritenuti sufficienti a ritenere adeguata la diagnosi.

Nel complesso si trattava di 33 neoplasie e 10 lesioni non neoplastiche.

Un sospetto diagnostico su base clinica era posto in 39 casi. In 36 di questi si sospettava una neoplasia che non veniva confermata in 3 casi (8,3%), mentre erano neoplastici 2 dei 3 campioni dei quali si sospettava una lesione di natura non tumorale.

L'esame macroscopico del campione risultava diagnostico nel caso n. 37 di *calcinosis circumscripta*. In questo caso l'aspetto «gessoso» del materiale strisciato era assai caratteristico (fig. 1), per contro il quadro microscopico era caratterizzato dalla presenza di materiale di fondo amorfo e acellulare e, di per sè, non indicativo di diagnosi.

In 8 casi (18,6%) l'esame microscopico del campione citologico era definito «inconclusivo» a causa della scarsa «cellularità». In 6 di questi 8 casi era posta successivamente una diagnosi istologica di epulide (4 casi), fibroma duro e melanoma. Negli altri 34 campioni, escludendo il già citato caso di *calcinosis circumscripta*, veniva posta diagnosi citologica di neoplasia in 25 casi (73,5%) e di lesione non neoplastica in 9 casi.

Tra le neoplasie, i tumori più frequentemente repertati erano i melanomi (9 casi + 1 sospetto), seguiti dai carcinomi (7 casi) che, in 4 casi, manifestavano aspetti di metaplasia squamosa spesso accompagnata da flogosi purulenta secondaria (fig. 2).

Mai erano registrate diagnosi false positive nei 9 casi nei quali il prelievo citologico era stato effettuato da lesioni non neoplastiche; per contro 4 delle 6 diagnosi false negative per neoplasia (casi n. 2, 13, 14, 19, 23 e 25), controllate con esame istologico, erano epulidi.

Nel caso n. 1 il sospetto citologico di melanoma (fig. 3) non era confermato dall'esame istologico, suggestivo di tumore indifferenziato, ma bensì da quello ultrastrutturale (fig. 4), mentre nel melanoma del caso n. 22, diagnosticato citologicamente come neoplasia indifferenziata, l'esame istologico era in grado di definire meglio la diagnosi citologica.

Nel caso n. 24, la diagnosi citologica generica di «neoplasia a cellule rotonde», come indicato da Autori di lingua inglese (Duncan e Prasse, 1979), non era ulteriormente precisabile nè con l'esame istologico, nè con l'indagine ultrastrutturale. Simile è il caso n. 17 in cui il quadro istologico ha aggiunto ben poco alla diagnosi citologica.

Nei 3 casi di tumore osseo (1 maligno e 2 benigni) diagnosticati all'esame istologico, il campione citologico era sempre sufficientemente cellulare per poter porre almeno una diagnosi di neoplasia connettivale.

CONCLUSIONI

L'esame citologico è considerato un utile complemento dell'esame clinico del cavo orale (Tyler *et al.*, 1989) e i nostri risultati, benchè il reperto fosse inconclusivo nel 18,6% dei casi, ne confermano l'efficacia. A ulteriore testimonianza di questa affermazione è il dato relativo al sospetto clinico che risultava infondato in 5 dei 39 casi (12,8%) nei quali era stato posto. In particolare sembra opportuno citare il caso n. 29 in cui una diagnosi citologica di carcinoma è stata emessa laddove il sospetto clinico deponeva per un processo infiammatorio. È noto che i carcinomi,

in particolare quelli che manifestano metaplasia squamosa, hanno tendenza a crescita di tipo infiltrativo e sono frequentemente accompagnati da flogosi purulenta secondaria; da ciò deriva la difficoltà di diagnosi clinica e, di conseguenza, la necessità di eseguire l'esame citologico.

Il caso n. 37 di *calcinosis circumscripta* mette in luce come l'esame macroscopico del preparato sia importante e, non di rado, assai indicativo o diagnostico come descritto per lipomi, mucocele e per lesioni similneoplastiche o neoplastiche benigne ad abbondante contenuto di cheratina (Perman *et al.*, 1979).

Dei 6 campioni inconclusivi dei quali era disponibile un esame istologico di controllo, il reperto di 4 epulidi ed 1 fibroma duro indica e riafferma come il prelievo citologico non sempre sia coronato da successo, e quindi attendibile, in caso di lesioni assai compatte e caratterizzate da abbondante presenza di connettivo (Zinkl, 1987). D'altro canto, nel caso dell'epulide, questa ha un aspetto macroscopico abbastanza caratteristico (Head, 1990) e perciò il prelievo citologico potrebbe essere non necessario o comunque indicativo anche nei casi definiti «inconclusivi» dall'esame microscopico.

Una buona accuratezza diagnostica dell'esame citologico è stata ottenuta nei casi di carcinoma come pure di melanoma. Per queste neoplasie assai comuni del cavo orale (Todoroff e Brodey, 1979), anche sulla base della nostra casistica (18 su un totale di 33 neoplasie), è riconosciuta una particolare malignità quando si manifestano in questa sede.

Per i melanomi va sottolineato che il dettaglio citologico permette, in alcuni casi, l'evidenziazione di modeste quantità di pigmento melanico non identificabili all'esame istologico. Questi aspetti non sono certo infrequenti in melanomi altamente sdifferenziati, come nel caso n. 1, nel quale la diagnosi definitiva è stata ottenuta solo per mezzo dell'indagine ultrastrutturale.

Del tutto eccezionale, trattandosi di neoformazioni con scarsa tendenza a cedere un campione diagnostico, deve essere considerato il reperto citologico positivo registrato in tutti e tre i casi di neoplasia ossea. In tali circostanze infatti il prelievo citologico risulta non diagnostico a causa dello scarso numero di cellule prelevabili da tale tipo di tessuto; cionondimeno l'esame citologico di patologie ossee è consigliato da alcuni Autori che lo considerano un valido aiuto diagnostico (Perman *et al.*, 1979; Mahaffey, 1989).

Nei casi di neoplasia maligna, un esame citologico dei linfonodi regionali, anche se non necessariamente aumentati di volume, è auspicabile sia al momento della prima visita, così come nei controlli successivi. Questo è un dato fondamentale sia ai fini prognostici che terapeutici. Inoltre un riscontro linfonodale positivo può dare peso ad un prelievo che, eseguito sullla neoplasia primaria, abbia dato esito dubbio.

Per quanto riguarda i processi infiammatori, rilievo di un certo interesse è che non raramente (nella nostra casistica 3 su 5 casi nei quali era poi eseguito l'esame istologico di controllo) vengono diagnosticati clinicamente come forme neoplastiche. In questi casi un esame citologico negativo per neoplasia consiglia una terapia medica seguita, a distanza di tempo, da una ripetizione del prelievo citologico o da una biopsia istologica.

In conclusione si può dire che le numerose patologie del cavo orale del cane, spesso di difficile definizione clinica, consigliano l'utilizzo dell'esame citologico come un semplice, ma valido mezzo da utilizzarsi a complemento dell'iter diagnostico, come indicatore prognostico e nel monitoraggio del paziente durante o dopo terapia.

Tabella 1

Caso	Sospetto clinico	Esame citologico	Esame istologico	Follow-up
1	Neoplasia	Sosp. melanoma	Npl. indifferenziata	
2	Neoplasia	Inconclusivo	Fibroma duro	
3	Non posto	Proc. inf.	Proc. inf.	
4	Neoplasia	Melanoma	Melanoma	
5	Neoplasia	Proc. inf.	Proc. inf.	
6	Neoplasia	Carcinoma	Carc. squamoso	
7	Neoplasia	Npl. connettivale ben. (prob. ossea)	Osteoma	
8	Non posto	Proc. inf.	Proc. inf.	
9	Neoplasia	Mastocitoma	Mastocitoma	
10	Neoplasia	Proc. inf.	Proc. inf.	
11	Proc. inf.	Proc. inf.	Proc. inf.	
12	Neoplasia	Carc. squamoso	Carc. squamoso	
13	Neoplasia	Inconclusivo	Epulide	
14	Melanoma	Inconclusivo	Melanoma	
15	Neoplasia	Carc. squamoso	Carc. squamoso	
16	Neoplasia	Npl. connettivale mal. (prob. ossea)	Osteosarcoma	
17	Neoplasia	Sarcoma	Sarcoma indiff.	
18	Non posto	Proc. inf.	Proc. inf.	
19	Neoplasia	Inconclusivo	Epulide	
20	Neoplasia	Proc. inf.	Proc. inf.	
21	Ematoma	Npl. connett. ben.	Osteofibroma	
22	Neoplasia	Npl. mal. indiff.	Melanoma amelanot.	
23	Epulide	Inconclusivo	Epulide	
24	RCT	RCT	RCT	
25	Epulide	Inconclusivo	Epulide	
26	Epulide	Proc. inf.		Non neoplasia
27	Neoplasia	Carc. squamoso		Neoplasia
28	Neoplasia	Carcinoma		Neoplasia
29	Proc. inf.	Carcinoma		Neoplasia
30	Neoplasia	Sarcoma		Neoplasia
31	Neoplasia	Inconclusivo		Neoplasia
32	Neoplasia	Melanoma		Neoplasia
33	Neoplasia	Carc. squamoso		Neoplasia
34	Neoplasia	Inconclusivo		Non neoplasia
35	Neoplasia	Melanoma		
36	Melanoma	Melanoma		
37	Non posto	Calc. circumscripta		
38	Mastocitoma	Mastocitoma		
39	Melanoma	Melanoma		
40	Melanoma	Melanoma		
41	Melanoma	Melanoma		
42	Neoplasia	Melanoma		
43	Melanoma	Melanoma		

LEGENDA: Sosp. = Sospetto; Npl = Neoplasia; Proc. inf. = Processo infiammatorio; Car = Carcinoma; Ben. = Benigna; Mal. = Maligna; RCT = Tumore a cellule rotonde; Calc. = Calcinosis.

Figura 1 - *Calcinosis circumscripta*. Striscio di materiale aspirato con caratteristico aspetto «gessoso».

Figura 2 - Esame citologico di carcinoma squamoso. Accanto a cellule neoplastiche è presente un certo numero di granulociti neutrofili (May-Grünwald Giemsa, 1000X)

Figura 3 - Esame citologico di melanoma amelanotico. Il prelievo è caratterizzato da cellule assai voluminose (confrontare con le dimensioni degli eritrociti!), una delle quali contiene alcuni minuti granuli di pigmento melanico (May-Grünwald Giemsa, 1000X).

Figura 4 - Immagine elettronmicroscopica del caso di fig.3. Porzione citoplasmatica di cellula neoplastica in cui sono ben riconoscibili alcuni melanosomi di II stadio (frecce) - Uranile acetato e piombo citrato, 12500X.

SuperFrost
1

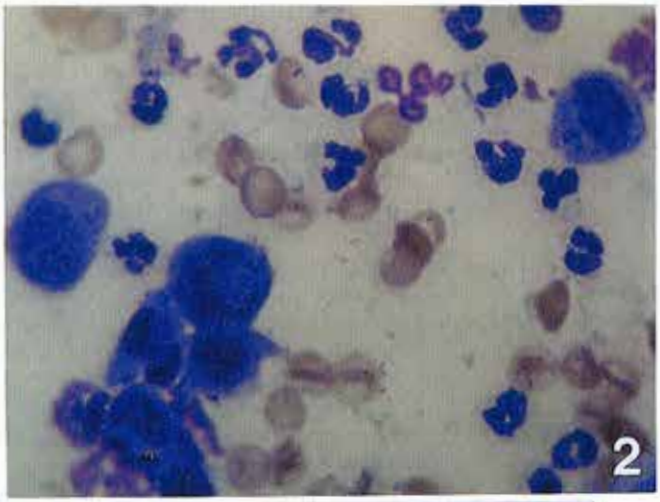
2

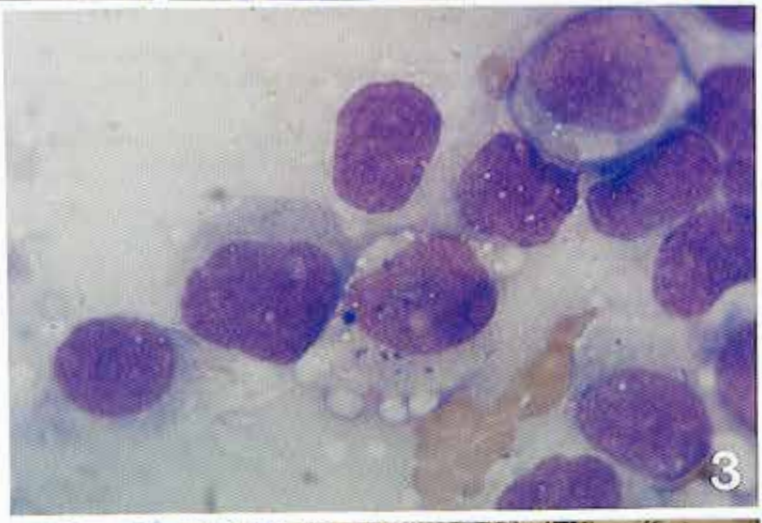
3

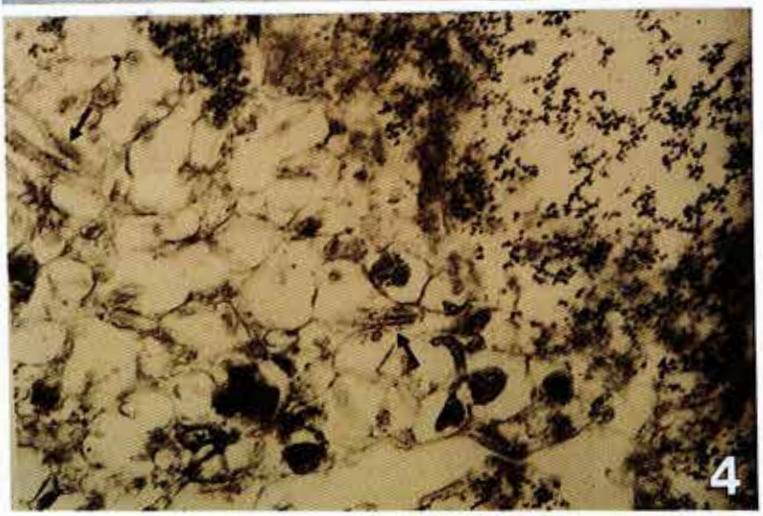
4

BIBLIOGRAFIA

1) BRODEY R.S. (1970). *The biological behaviour of canine oral and pharingeal neoplasms.* J Small Anim Pract, *11*, 45-53.

2) DORN R.C., TAYLOR D.O.N., SCHNEIDER R., HIBBARD H.H., KLAUBER M.R. (1969). *Survey of animal neoplasms in Alameda and Contra Costa counties, California.* II. Cancer morbidity in dogs and cats from Alameda county. J Natl Cancer Inst, *40*, 307-318.

3) DUNCAN J.R., PRASSE K.W. (1979). *Cytology of canine round cell tumors.* Vet Pathol., *16*, 673-679.

4) HEAD K.W. (1990). *Tumors of the alimentary tract p. 347-435.* In: Tumors in domestic animals. 3rd ed., J.E. Moulton ed., University of California Press, Berkeley.

5) MACWILLIAMS (1989). *Cytology techniques in cancer diagnosis p.41-52.* In: Clinical veterinary oncology. S.J. Withrow e E.G. MacEwen eds., Lippincott, Philadelphia.

6) MAHAFFEY E.A. (1989). *The muscoloskeletal system p. 137-140.* In: Clinical veterinary oncology. S.J. Withrow e E.G. MacEwen eds., Lippincott, Philadelphia.

7) PERMAN V., ALASKER R.D., RIIS R.C. (1979). *Cytology of the dog and cat.* American Animal Hospital Association, South Bend, Indiana.

8) TODOROFF R.J., BRODEY R.S. (1979). *Oral and pharingeal neoplasia in the dog: retrospective survey of 361 cases.* JAVMA *175*, 567-571.

9) TYLER R.D., COWELL R.L., MEINKOTH J.H. (1989). *The oropharynx and tonsils. p:55-62.* In: Diagnostic cytology of dog and cat. R.L. Cowell, R.D. Tyler eds., American Veterinary Publ., Goleta, California.

10) ZINKL J. (1987). *Cytodiagnosis p.71-84.* In: Veterinary cancer medicine. 2nd ed., G. H. Theylen, B.R. Madewell eds., Lea & Febiger, Philadelphia.

D. GELMETTI, S. COLMEGNA, D. GALLAZZI*,
M.T. SCICLUNA, L. CAPUCCI, P.F. GUADAGNINI, G. MANDELLI*

MALATTIA EMORRAGICA VIRALE DEL CONIGLIO (MEV): STUDIO PATOGENETICO MEDIANTE INFEZIONE SPERIMENTALE

Istituto Zooprofilattico Sperimentale della Lombardia e dell'Emilia - (B. Ubertini) - Brescia
* Università degli Studi di Milano - Istituto di Anatomia Patologica Veterinaria e Patologia Aviare

RIASSUNTO

Ventitré conigli Ibridi Elco sono stati infettati sperimentalmente con 0,5 ml di una sospensione al 10% di fegato di un animale morto spontaneamente di MEV; 4 sono stati posti a contatto degli animali infettati ed inoculati, in egual maniera, con un placebo ed infine 8 animali, alloggiati in locali separati, fungevano da controlli negativi. I prelievi d'organo e di sangue, effettuati ogni 4 ore, avevano lo scopo di valutare la funzionalità epatica e le modificazioni istopatologiche. Inoltre sugli organi degli animali infettati si è proceduto all'indagine immunoistochimica utilizzando un anticorpo monoclonale (1H8) nei confronti del virus della MEV prodotto nei laboratori di questo Istituto Zooprofilattico. I sintomi clinici e le lesioni anatomo patologiche non sono state rilevabili fino alla 32ª ora p.i., mentre si è osservata positività immunoistochimica nel citoplasma delle cellule di Kupffer a partire dalla 12ª ora p.i. Una grave epatite necrotica era la conseguenza della secondaria e massiva replicazione virale negli epatociti, cui seguiva la coagulazione intravasale disseminata (CID), responsabile del tipico quadro emorragico della malattia. Parallelamente gli enzimi epatici e i parametri della coagulazione risultavano modificati. La presenza del virus è stata osservata nelle cellule epiteliali dei tubuli renali (immunoistochimica) e nelle urine (ELISA) degli animali deceduti spontaneamente. I conigli di contatto hanno mostrato sintomatologia clinica a partire dalla 72ª ora p.i.; tre sono morti spontaneamente tra 76 e 120 ore p.i. ed un soggetto è guarito.

Parole chiave: lagomorfi, malattia emorragica virale (MEV), calicivirus.

VIRAL HAEMORRHAGIC DISEASE OF RABBITS (VHD): A PATHOGENETIC STUDY UNDER EXPERIMENTAL CONDITIONS

SUMMARY

In order to study VHD pathogenesis, 23 white crossbred rabbits were inoculated with 0.5 ml of 10% liver suspension of a VHD diseased animal. In addition, 8 rabbits were kept as negative controls and 4 were placed in contact with the infected animals. Samples of infected blood and organs were taken every four hours in order to check hepatic function, histological changes and immunohistochemical reactivity. Eventhough symptoms, gross and microscopic lesions did not become evident until

32 hrs. pi; immunohistochemical positivity was recorded from 12 hrs. pi in liver Kupffer cells. Urine and kidney tubular cells became positive only in spontaneously deceased animals. Hepatitis was the consequence of viral replication followed by disseminated intravascular coagulation (DIC) related features. Hepatic enzymes were modified together with coagulation parameters. Contacts rabbits showed clinical symptoms starting from 72 hrs. pi; 3 of them died spontaneously between 76 and 120 hrs. pi, and one survived.

Key words: lagomorphs, viral haemorrhagic disease (VHD), calicivirus.

INTRODUZIONE

Nel 1986 vengono riportate in Italia le prime segnalazioni riguardanti alcuni casi di una malattia emorragica ad insorgenza improvvisa e mortalità elevata, che colpiva i conigli adulti degli allevamenti rurali (Buonavoglia et al., 1988; Cancellotti et al., 1988).

Questa sindrome è stata descritta per la prima volta in Cina nel 1984 e denominata Viral Haemorrhagic Disease (VHD) (Liu et al., 1984).

Ulteriori studi ne hanno dimostrato l'eziologia virale ed il virus è stato assimilato, sulla base delle caratteristiche biochimiche, alla famiglia Caliciviridae (Ohlinger et al., 1989; Capucci et al., 1990).

Di questa sindrome emorragica sono state studiate e dettagliatamente descritte eziologia, sintomatologia clinica, lesioni antomo-patologiche e metodiche diagnostiche, mentre gli studi patogenetici esistenti si basano per lo più su indagini retrospettive e comparative con la medicina umana. Da questo è scaturito l'interesse ad approfondire i meccanismi patogenetici che ne regolano il decorso.

A tal fine è stato impostato un Protocollo sperimentale che prevedeva l'infezione di conigli recettivi, il loro sacrificio ad intervalli ravvicinati e prefissati per valutare, in ciascun soggetto, l'esordio della sintomatologia clinica e l'insorgenza e l'evoluzione delle lesioni anatomo-patologiche. Inoltre si è voluto valutare se gli enzimi epatici e i parametri della coagulazione mostravano deviazioni rispetto alla norma, durante il decorso della malattia, in relazione alla presenza del virus sia nel circolo ematico sia nei parenchimi.

MATERIALI E METODI

Infezione sperimentale

Sono stati utilizzati 35 conigli ibridi commerciali Elco di 3 mesi, di entrambi i sessi e del peso di circa 2,5 kg. Gli animali erano clinicamente sani e sierologicamente negativi nei confronti del virus della MEV. Durante l'esperimento gli animali sono stati alloggiati in gabbie singole, preventivamente pulite e disinfettate. L'inoculo era costituito da porzioni di fegato di un coniglio deceduto per MEV, omogeneizzato in PBS nel rapporto di 1:10, chiarificato per centrifugazione a 5.000 g per 20 minuti e conservato a —80°C, previa aggiunta di un egual volume di glicerolo.

L'inoculo, contenente da 10^5 a 10^6 DL_{50}/ml, è stato diluito 1:10 in PBS e filtrato su filtri 0,2μ. 23 conigli sono stati inoculati per via intramuscolare alla coscia destra con 0,5 ml di questa sospensione. Altri 4 soggetti, posti a contatto, sono stati inoculati, in egual maniera, con una soluzione placebo di PBS. I controlli negativi erano rappresentati da 8 conigli stabulati in locali separati da quelli infettati. Ogni 4 ore è stata rilevata la temperatura corporea di ciascun animale e sono stati eseguiti dei prelievi di sangue dalla vena marginale dell'orecchio, per l'esecuzione di analisi ematochimiche riguardanti la funzionalità epatica, i parametri della coagulazione e la velocità di eritrosedimentazione (VES). I contatti sono stati controllati per gli stessi parametri ematologici ogni 12 ore.

Sul siero di ciascun animale la presenza di anticorpi e di particelle virali è stata rilevata con tecnica immunoenzimatica. Inoltre ad intervalli regolari si è proceduto ai rilievi clinici ed anatomo-patologici. Il primo coniglio è stato sacrificato, incruentemente, 8 ore post infezione (p.i.), mentre i successivi sono stati sacrificati ogni 4 ore.

Parametri ematologici

L'indice di funzionalità epatica prendeva in considerazione i valori enzimatici di: colinesterasi (CHE), analizzata secondo la metodica di Elmann (1961), aspartato aminotransferasi (AST) e alanintransferasi (ALT) secondo l'International Federation of Clinical Chemistry (IFCC) (Bergmayer et al., 1977; Bergmayer and Hoeder, 1980); gammaglutamil transferasi (GGT) secondo Szasz (1969) e lattico deidrogenasi (LDH) in accordo con DGKC (Anon., 1970) ed eseguita in automatico su Hitachi 737 a 37°C. I parametri della coagulazione erano condotti, per il conteggio delle piastrine, su coulter staker (Kontron), per il fibrinogeno su A.C.L. (I.L. SPA, Milano), il tempo di protombina su A.C.L. e per la velocità di eritrosedimentazione (VES) su Vesmatic (Biesse spa - Monteriggioni-Siena). Le analisi ematochimiche sono state eseguite dal laboratorio di chimica clinica dell'Ospedale S. Raffaele di Milano.

In letteratura sono riportati i valori ematici fisiologici del coniglio per ciascuna razza allevata (Kozma et al., 1974). Ciononostante, prima di iniziare l'esperimento, il sangue di 16 ibridi Elco provenienti dallo stesso allevamento degli animali in esperimento e degli 8 conigli utilizzati come controllo negativo è stato analizzato con il fine di disporre di un ulteriore riferimento di normalità per i parametri ematici considerati.

I risultati sono stati elaborati statisticamente attraverso l'analisi non parametrica della varianza (Kruska-Wallis test S.A.S. procedure- Barr et al., 1979), comparando gli animali infettati e i controlli prima e dopo la comparsa delle manifestazioni cliniche.

Ricerche sierologiche e virologiche

Le analisi virologiche su estratti d'organo sono state eseguite mediante un ELISA sandwich (Capucci et al., 1991) che utilizzava un siero iperimmune di coniglio anti-MEV adsorbito alla fase solida come catcher e le IgG purificate dallo stesso siero e marcate con la perossidasi quale tracer immunoenzimatico. Per la ricerca degli anticorpi anti-MEV nel siero veniva utilizzata di base la stessa reazione (Capucci et al., 1991). Sulla piastra Elisa sensibilizzata con il siero iperimmune venivano allestite una serie di diluizioni del siero in esame a cui si aggiungeva di seguito una

quantità di virus fissa e pre-titolata. Dopo un'ora di incubazione e il successivo lavaggio si utilizzavano le IgG anti-MEV coniugate alla perossidasi per misurare la quantità di virus residuo legato alla fase solida. Il titolo del siero corrisponde alla diluizione dello stesso che inibisce del 50% il valore di O.D. 492 del siero negativo di controllo. Titoli uguali o superiori a 1:10 venivano considerati positivi.

Rilievi clinici e anatomo patologici

La temperatura ed i sintomi clinici sono stati registrati ogni 4 ore per ciascun coniglio in esperimento. Tutti i soggetti deceduti spontaneamente o sacrificati sono stati sottoposti a necroscopia.

Ricerche istologiche e immunoistochimiche

Campioni di polmone, trachea, cuore, fegato, milza, muscolo scheletrico, encefalo e rene sono stati raccolti durante la necroscopia e fissati in formalina tamponata al 10%.

Dopo fissazione i campioni erano riasciacquati in acqua corrente, disidratati in alcool etilico, inclusi in paraffina, tagliati a 4μ e colorati con ematossilina-eosina (E.E.) e Alcian blue-PAS (pH 2,5). La ricerca dell'antigene in situ nei parenchimi processati è stata condotta con la tecnica dell'immunoperossidasi diretta utilizzando un anticorpo monoclonale (1H8) prodotto nei laboratori dell'Istituto Zooprofilattico di Brescia, coniugato con perossidasi (Johnstone and Thorpe, 1987) ed impiegato alla diluizione di 1:400.

RISULTATI

Pur avendo stabilito di sacrificare un soggetto ogni 4 ore p.i., il rapido decorso della malattia, come osservato nei casi naturali, portò a morte spontaneamente 8 conigli. Pertanto il protocollo di lavoro è risultato leggermente modificato (Tab. I e II, fig. 1).

Sintomi clinici e lesioni anatomo-patologiche

I sintomi clinici sono stati quasi assenti fino a 28 ore p.i., in seguito gli animali apparivano leggermente depressi e starnutivano continuamente. A 32 ore p.i. il coniglio n. 17 ha mostrato sintomi eccitativi ed è morto in pochi minuti. Da 32 ore a 48 p.i. altri 5 conigli sono morti spontaneamente con sintomi nervosi quali: scuotimento della testa, movimenti di maneggio, grave depressione del sensorio. Attacchi convulsivi precedevano solitamente la morte improvvisa (Tab. I). Da 48 a 68 ore p.i. la sintomatologia nervosa era chiaramente manifesta. Costanti erano la polidipsia, l'anoressia e l'anuria. Nel nostro esperimento solo in 2 animali si è osservato scolo nasale emorragico e schiumoso. L'ipertermia è stata registrata la prima volta a partire dalla 20ª ora p.i. nel coniglio n. 4 che, venuto successivamente a morte, ha mostrato alla necroscopia unicamente intensificazione del disegno perilobulare epatico. Le lesioni anatomo patologiche conclamate e tipiche, come quelle che si presentano nei casi naturali, si sono osservate a partire dalla 32ª ora p.i. Interessa-

vano diversi organi ed erano caratterizzate da disturbi circolatori e aspetti degenerativi (Tab. I). La trachea era fortemente iperemica, il polmone ed il rene presentavano emorragie da puntiformi a petecchiali. La milza era costantemente congesta. Il fegato era di aspetto variegato e di colore giallo brunastro, fragile e degenerato; la vescica era sempre distesa e lo stomaco ripieno di cibo.

La capacità coagulante del sangue era costanemente diminuita. Anche nei contatti si sono osservati sintomi nervosi a partire dalla 72ª ora p.i. Tre di questi sono morti spontaneamente tra la 76ª e 120ª ora p.i. L'ultimo, che avevamo contrassegnato con il nome Roger, corrispondente al coniglio C della Tab. III, intorno a 120 ore p.i. ha fatto registrare un rialzo termico, profonda depressione del sensorio, tremori, marcato ittero, anoressia. Sorprendentemente a 160 ore p.i. le sue condizioni cliniche sono migliorate sensibilmente e in due giorni è guarito completamente.

Rilievi ematologici

I risultati di quest'indagine sono riportati nelle Tab. II e III. 36 ore p.i. AST, ALT e LDH erano considerevolmente alterati. Il valore delle piastrine è diminuito a partire dalla 20ª ora p.i., mentre il valore del fibrinogeno è diminuito solo in 3 conigli e è aumentato in 12 (Tab. III). La VES si è mantenuta entro parametri normali (Kozma et al., 1974) e le GGT si sono modificate a partire dalla 44ª ora p.i. Il tempo di coagulazione si è prolungato a partire dalla 20ª ora p.i.; in alcuni casi il suo valore era così elevato da non essere misurabile.

Tra i contatti solo un coniglio (A) presentava alterazioni dei parametri ematici (Tab. III).

Risultati virologici e sierologici

I risultati di quest'indagine sono riportati nelle Tab. III e IV.

A 20 ore p.i. l'estratto di fegato è risultato positivo per la presenza di virus MEV, mentre la sua presenza in circolo è stata osservata dalla 36ª ora p.i. Da questo momento in poi in tutti i successivi campioni di siero, prelevati negli altri animali in esperimento, è stata confermata la viremia. Bassi titoli anticorpali sono stati ritrovati dopo la 60ª ora p.i. in due animali (Tab. IV).

Le feci e lo scolo nasale sono sempre risultati negativi per la ricerca del virus, mentre a partire dalla 40° ora questo è sempre stato ritrovato nelle urine dei conigli sacrificati.

Risultati istopatologici e immunoistochimici

Da 16 a 28 ore p.i. le lesioni microscopiche erano prevalentemente caratterizzate da degenerazione idropica degli epatociti a partire dalla periferia del lobulo epatico, da modica iperemia di polmoni, milza e cuore (Tab. V). Nelle ore successive, nel fegato si sono osservati piccoli foci di infiltrazione leucocitaria, alcuni epatociti con degenerazione jalina ed altri necrotici. Frequentemente, nelle aree adiacenti la necrosi, la parete dei capillari sinusoidali scompariva e gli epatociti si affacciavano liberi nel loro lume. Nella milza era presente deplezione dei follicoli linfatici. L'iperemia del polmone, della trachea e della milza era intensissima. Nei capillari di tutti gli organi, ma più intensamente nel polmone, si osservavano piccoli trombi fibrinosi,

come avviene nella coagulazione intravasale disseminata (CID). Nell'encefalo non sono state osservate lesioni significative, se non rari aspetti di neuronofagia.

Negli animali venuti a morte spontaneamente si è osservato il ripetersi dei quadri istologici sopra descritti e riportati anche nei casi spontanei. La PAS positività nel fegato è scomparsa precocemente a partire dalla periferia del lobulo, in relazione alla sofferenza epatocitaria, mentre i trombi jalini nei capillari risultano fortemente PAS positivi.

All'immunoperossidasi le cellule di Kupffer sono risultate positive a partire dalla 12ª ora p.i. L'anticorpo monoclonale 1H8 marcava nel citoplasma delle cellule infette piccoli vacuoli bruni di aspetto granulare. La positività delle cellule di Kupffer si è intensificata a 20 ore p.i. (Tab. V e Fig. 2). A 24 ore p.i. alcuni epatociti sono divenuti positivi all'immuno istochimica. Nelle ore successive questo segnale si è intensificato negli epatociti, mentre è diminuito, fino a scomparire, nelle cellule di Kupffer. A 40 ore p.i., la maggior parte degli epatociti era necrotica ed intensamente positiva (Fig. 3). L'intensità della reazione all'immunoperossidasi è correlata alla gravità della lesione epatocitaria. A 44 ore p.i. nel citoplasma delle cellule tubulari renali è stata osservata una modesta positività (Tab. V). In nessun altro organo si è notata positività immunoistochimica. Nei contatti venuti a morte spontaneamente si è ulteriormente osservata positività all'immunoperossidasi nel fegato e nel rene.

Tutte le indagini condotte in parallelo sui conigli utilizzati come controlli hanno dato esito negativo.

DISCUSSIONE

La malattia è stata riprodotta in tutti gli animali inoculati, come confermato dalla presenza del virus nel sangue e negli organi esaminati. Nonostante i conigli utilizzati nell'esperimento fossero rappresentativi di un gruppo omogeneo (uguale razza, età, peso, condizioni di stabulazione, tipo e quantità di inoculo) i risultati hanno mostrato una variabilità nell'evoluzione della malattia, strettamente correlata alla suscettibilità individuale.

Nella nostra prova sperimentale 8 animali sono venuti a morte spontaneamente, per lo più intorno alla 48ª ora p.i., così come avviene in condizioni di campo in animali recettivi di 3 mesi di età. Il decorso della MEV si esaurisce in brevissimo tempo, tant'è che le segnalazioni dei primi focolai segnalati in letteratura (Liu et al. 1984; Buonavoglia et al., 1988) hanno descritto questa malattia come una patologia emorragica a carattere iperacuto.

La comparsa di una positività immunoistochimica nel citoplasma delle cellule di-Kupffer a 12 ore p.i., in assenza di evidenti lesioni istologiche concomitanti, depone per una clearance epatica del virus. Presumibilmente durante le fasi iniziali dell'infezione virale, le cellule di Kupffer, al pari di altri tipi di macrofagi, fagocitano le particelle virali presenti in circolo in seguito ad una prima inapparente replicazione virale. Tra la 12ª e la 24ª ora il virus, ormai stipato nelle Kupffer, potrebbe raggiungere gli epatociti attraverso un meccanismo di «transfer passivo» (Mims, 1987) ed iniziare in quest'ultima sede un'attiva replicazione. Infatti, uno stato di manifesta viremia è stato dimostrato con il metodo ELISA solo alla 32ª ora p.i., quando il virus si è ormai massivamente replicato nel fegato e l'immunoperossidasi ne ha

evidenziato la presenza con una marcata positività epatocitaria. Inoltre la presenza del virus nelle cellule di Kupffer precede di circa 12 ore quella negli epatociti. Istologicamente, in questo momento, si assiste alla scomparsa della maggior parte delle cellule di Kupffer precedentemente infette.

Nel fegato la replicazione virale causa un'epatite necrotica. La grave necrosi cellulare stimola il rilascio di mediatori chimici, del tipo tromboplastina, che agiscono come fattori della coagulazione (Fig. 4). Questi fattori tromboplastinici potrebbero essere gli attivatori della coagulazione intravasale disseminata (CID), che insorge ogni qualvolta nell'organismo si instaura una lesione violenta, estesa ed ampiamente necrotica. La CID è caratterizzata da depositi di fibrina nel microcircolo (capillari) con secondaria formazione di trombi, cui segue una fibrinolisi che causa emorragie (Fig. 4) (Morfini et al., 1981). Tutto ciò si esprime nella MEV con il ben noto quadro emorragico.

Nel nostro materiale di studio è stato osservato, come da parte di altri Autori (Marcato et al., 1988), la presenza di microtrombi nei capillari di molti organi solo a partire dalla 32ª ora p.i. Il quadro emorragico era ugualmente imponente sia negli animali che hanno fatto registrare una diminuzione del fibrinogeno, sia in quelli con basso numero di piastrine, sia ancora in quelli con aumentato valore del fibrinogeno. Questi risultati contrastanti sembrano essere dovuti alla fibrinolisi secondaria dei microtrombi che dà origine a una gran quantità di prodotti della degradazione del fibrinogeno (PDF), analiticamente indistinguibili dal fibrinogeno stesso (Godal et al., 1984).

Al contrario la VES non ha subito variazioni in alcun animale. Questo dato è in perfetto accordo con la natura virale dell'infezione e con i modesti segni infiammatori della malattia. Per quanto concerne i valori di AST, ALT e LDH, questi rimangono entro i limiti d'accettabilità fintanto che la necrosi non è massiva (Fig. 1). Questo fenomeno è spiegato dall'aumento, in un primo momento, solo degli enzimi mitocondriali, che raggiungono una concentrazione svelabile a livello di circolo periferico solo alla morte della cellula.

Le urine degli animali venuti a morte spontaneamente sono risultate positive per la ricerca del virus in ELISA. In parallelo anche l'immunoistochimica ha rilevato segnali positivi nelle cellule dei tubuli renali. La presenza virale nel rene e nell'urina sembra essere pertanto secondaria alla viremia (Tab. IV) e va intesa come la conseguenza della alterata clearance renale.

Dai nostri risultati emerge che la patogenesi della MEV segue schematicamente due tipi di possibili evoluzioni. Il primo è caratterizzato da una rapida moltiplicazione virale, con massiccia necrosi epatica seguita dall'immediato instaurarsi della CID, che sembra essere diretta responsabile sia del quadro emorragico, sia della rapida morte degli animali. Il secondo è caratterizzato da una più lenta replicazione virale seguita da necrosi epatiche focali. Questa seconda forma, più lenta, consente l'attivazione del sistema immunitario, seguita dalla risposta anticorpale e pertanto può essere compatibile con la sopravvivenza. Questo meccanismo patogenetico alternativo permette la guarigione dei soggetti più resistenti, come abbiamo osservato nel nostro esperimento per il coniglio «Roger» e come avrebbe potuto verificarsi per i conigli n. 21 e 22 che hanno prodotto anticorpi a 64 e 68 ore p.i., se non fossero stati sacrificati secondo il protocollo sperimentale. Anche negli episodi spontanei di MEV si è assistito, se pur raramente, alla guarigione della malattia in alcuni soggetti.

In conclusione, il nostro studio conferma che la MEV è una malattia molto contagiosa e letale (solo un contatto è sopravvissuto), la cui evoluzione e prognosi dipendono, in gran parte, dall'estensione delle lesioni epatiche. La gravità del danno epatico è ben valutabile attraverso il dosaggio degli enzimi corrispondenti (AST, ALT e LDH) nel sangue periferico.

In accordo con l'opinione di Marcato et al. (1988) e House et al. (1990), sulla base dei risultati ottenuti, riteniamo che la MEV sia da considerare una grave forma di epatite necrotica più che una semplice sindrome emorragica.

Tabella I - Valori della temperatura (controllo singolo) prima e dopo l'infezione

Coniglio N°	0	8	12	16[1]	20	24	28	32[2]	36	40	44	48	52	56	60	64	68
										Ore post-infezione							
1	39.4	39.7															
2	39.5		39.7														
3	39.3			39.5													
4	40.0				41.2												
5	42.0					39.5											
6	39.3						39.5										
7	39.7							40.9									
8	39.2								41.2								
9	39.2									40.8							
10	39.7										41.0						
11	39.5											41.2					
12	39.7													41.5			
13	39.3								38.0								
14	40.0														41.6		
15	39.4											40.5					
16	39.3														40.6		
17	39.0							41.0									
18	39.4												38.0				
19	39.9											38.0					
20	39.5											39.6					
21	39.8															41.5	
22	39.8																41.5
23	40.3										39.0						

[1] Inizio dei sintomi: moderato abbattimento - starnuti [2] Inizio sintomi tipici, mortalità e lesioni [ ] Conigli venuti spontaneamente a morte

Tabella II - Risultati ematologici dei conigli infettati

Coniglio N°	Ore p.i.	PLT $\times 10^3/mm^3$	P.T./sec.	Fibrinogeno mg/dl	CHE U/l	AST U/l	ALT U/l	GGT U/l	LDH U/l	VES
Controlli ($\bar{x}$)	0	414	8	70	828	30	46	6	645	2
Errore std.		49	0,32	16	35	2	3	0,60	107	
1	8	574	N.E.[1]	N.E.	755	22	36	6	502	2
2	12	481	N.E.	N.E.	723	44	25	10	456	2
3	16	962	N.E.	N.E.	624	67	48	6	790	2
4	20	400	16	24	544	38	47	9	146	2
5	24	548	8	58	644	24	34	7	634	2
6	28	227	8	60	790	31	41	3	167	2
7	32	271	N.E.	N.E.	627	53	62	4	281	2
17*	32	N.I.[2]	N.I.	N.I.	N.I.	N.I.	N.I.	N.I.	N.I.	N.I.
0-32 h ($\bar{x}$)		494	10	47	672	39	41	6	425	
Errore Std.		92	2	11	32	6	4	0,95	91	
8	36	15	8	58	727	2.150	500	6	3.500	2
13*	36	N.I.	N.I.	N.I.	N.I.	N.I.	N.I.	N.I.	N.I.	N.I.
9	40	132	8	69	1.023	3.200	2.800	27	33.500	2
10	44	308	9	105	1053	23.200	4.650	108	22.550	2
23*	44	84	8	103	939	29.200	33.500	123	28.300	2
11	48	166	N.I.	N.I.	894	1.250	250	10	1.000	2
15*	48	84	8	5	1.181	53.950	4.800	42	49.900	2
19*	48	N.E.	N.E.	N.E.	1.286	34.400	2.850	76	27.550	2
20*	48	167	9	122	1.247	32.650	53.500	57	25.750	2
18*	52	44	9	98	1.014	29.200	4.750	3	40.100	2
12	56	140	7	199	1775	16.000	3.550	32	12.100	2
14	60	156	N.I.	N.I.	1.439	1.750	500	12	2.350	3
16*	60	N.I.	9	145	1.327	21.650	2.700	10	22.950	N.I.
21	64	N.I.	N.I.	N.I.	714	3.700	400	100	5.550	2
22	68	174	N.I.	N.I.	854	295	78	N.E.	448	2
36-68 h ($\bar{x}$)		133[3]	8	100	1.105[3]	18.035[3]	8.202[3]	46[3]	19.674[3]	
Errore Std.		23	0,21	18	78	4.445	4.157	11	4.226	

* Venuto spontaneamente a morte; [1] N.E.: Non eseguito; [2] N.I.: Campione non idoneo; [3] $P < 0,001$

Tabella III - Risultati ematologici dei conigli di contatto

Conigli	Ore p.i.	PLT $\times 10^3/mm^3$	P.T./sec.	Fibrinogeno mg/dl	CHE U/l	AST U/l	ALT U/l	GGT U/l	LDH U/l	VES	Presenza anticorpi	Presenza antigene
A	24	—	—	—	—	—	—	—	—	—		
	48	—	—	—	—	—	—	—	—	—		
	96	256	8	92	929	11.750	650	0	9.850	2		+
	114	N.I.	19,2	105	2.069	N.I.	N.I.	N.I.	N.I.	N.I.		+
B	24	230	8,2	54	N.I.	N.I.	N.I.	N.I.	N.I.	N.I.		
	48	—	—	—	—	—	—	—	—	—		
	96	132	N.I.	N.I.	805	19	73	74	N.I.	2		
C	24	—	—	—	—	—	—	—	—	—		+
	48	466	8,2	41	470	242	54	8	220	2		
	96	17	17	52	N.I.	N.I.	N.I.	N.I.	N.I.	2		+ + +
D	24	323	8,5	41	N.I.	N.I.	N.I.	N.I.	N.I.	2		
	48	—	—	—	—	—	—	—	—	—		
	72	—	—	—	—	—	—	—	—	—	1:160	
	96	431	8,0	61	675	19	56	8	309	2	1:160	
	140	—	—	—	—	—	—	—	—	—	1:160	

N.I.: Campione non idoneo
—: Non eseguito

Tabella IV - Risultati dei controlli sierologici e virologici.

Coniglio N°	Presenza Antigene						Titolo Anticorpale
	Ore p.i.	Scolo nasale	Feci	Urine	Estratto epatico	Siero	
1	8	—	—	—	—	—	—
2	12	—	—	—	—	—	—
3	16	—	—	—	—	—	—
4	20	—	—	—	+	—	—
5	24	—	—	—	+	—	—
6	28	—	—	—	+	—	—
7	32	—	—	—	+	+	—
17*	32	—	—	—	+	+	—
8	36	—	—	—	+	+	—
13*	36	—	—	+	+	+	—
9	40	—	—	+	+	+	—
10	44	—	—	+	+	+	—
23*	44	—	—	+	+	+	—
11	48	—	—	—	+	+	—
15*	48	—	—	—	+	+	—
19*	48	—	—	+	+	+	—
20*	48	—	—	+	+	+	—
18*	52	—	—	+	+	+	—
12	56	—	—	+	+	+	—
14	60	—	—	—	+	+	—
16*	60	—	—	+	+	+	—
21	64	—	—	—	+	+	1:10
22	68	—	—	—	+	+	1:20

* Venuto spontaneamente a morte.

Tabella V: Risultati istologici ed immunoistochimici dei conigli infettati.

Coniglio N°	Ore p.i.	Istologia				Immunoistochimica		
		Fegato	Milza	Rene	CID	Kupffer	Epatociti	Cell. renali
1	8	—	—	—	—	—	—	—
2	12	—	—	—	—	±	—	—
3	16	+	—	—	—	—	—	—
4	20	+ +	—	—	—	+	±	—
5	24	+ +	—	—	—	+	+	—
6	28	+ +	—	—	—	+	+	—
7	32	+ +	—	—	—	+	+	—
17*	32	+ + +	+ +	+ +	+	—	+	+
8	36	+ + +	+	+	—	—	+	—
13*	36	+ + +	+ +	+ +	+	—	+	+
9	40	+ + +	+ +	+ +	+	—	+	—
10	44	+ + +	+	+ / + +	±	—	+	+
23*	44	+ + +	+ +	+ +	+	—	+	+
11	48	+ + +	+ +	+ +	+	—	+	—
15*	48	+ + +	+ +	+ +	+	—	+	—
19*	48	+ + +	+ +	+ +	+	—	+	+
20*	48	+ + +	+ +	+ +	+	—	+	+
18*	52	+ + +	+ +	+ +	+	—	+	—
12	56	+ + +	+	+	+	—	+	±
14	60	+ + +	+	+	+	—	+	±
16*	60	+ + +	+ +	+ +	+	—	+	+
21	64	+ + +	+	+	+	—	+	±
22	68	+ + +	+ +	+ +	+	—	+	±

* Venuto spontaneamente a morte
ISTOLOGIA:
Fegato: + Attivazione SRE; + + Piccoli focolai degenerativi e/o necrotici; + + + Necrosi estesa
Milza: + deplezione linfoide; + + Deplezione linfoide e congestione
Rene: + Degenerazione idropica dell'epitelio tubulare; + + Gravi lesioni tubulari e glomerulari
Sistema circolatorio (CID): + Presenza di trombi ialini
IMMUNOISTOCHIMICA:
+ Reazione positiva
± Reazione scarsamente positiva

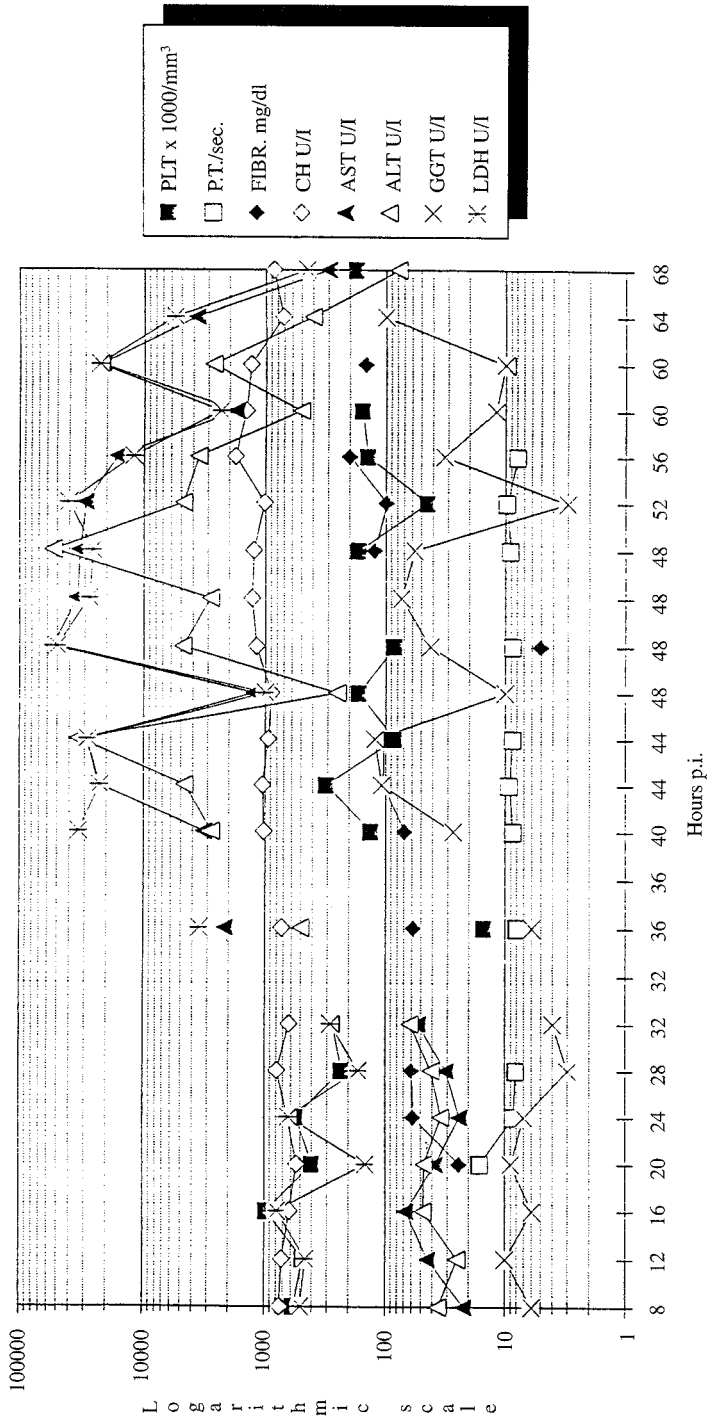

Figura 1 - Risultati ematologici dei conigli infettati.

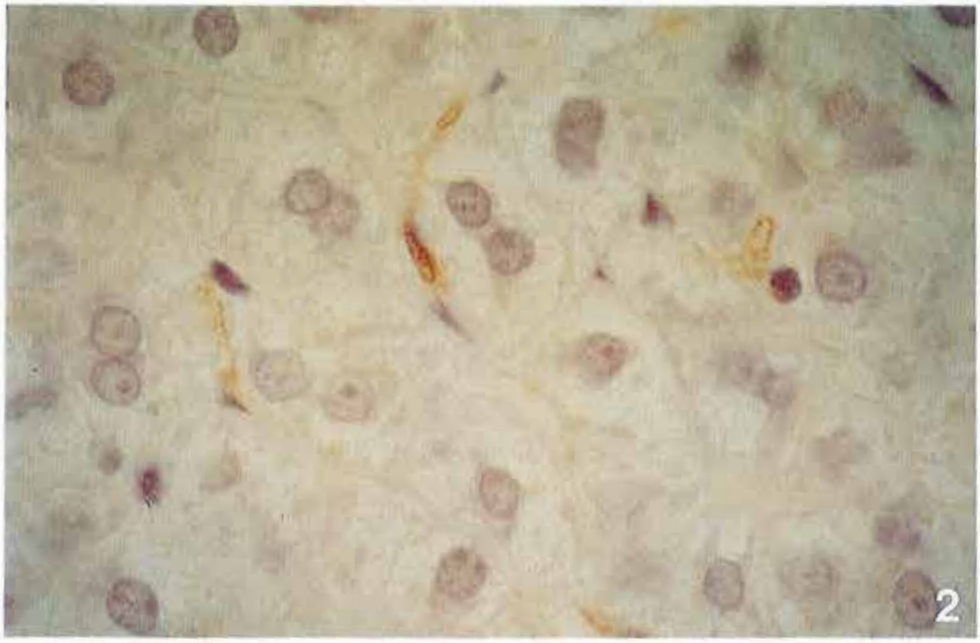

Figura 2 - Fegato immunoperossidasi. Cellule di Kupffer positive a 12h p.i. Forte ingrandimento.

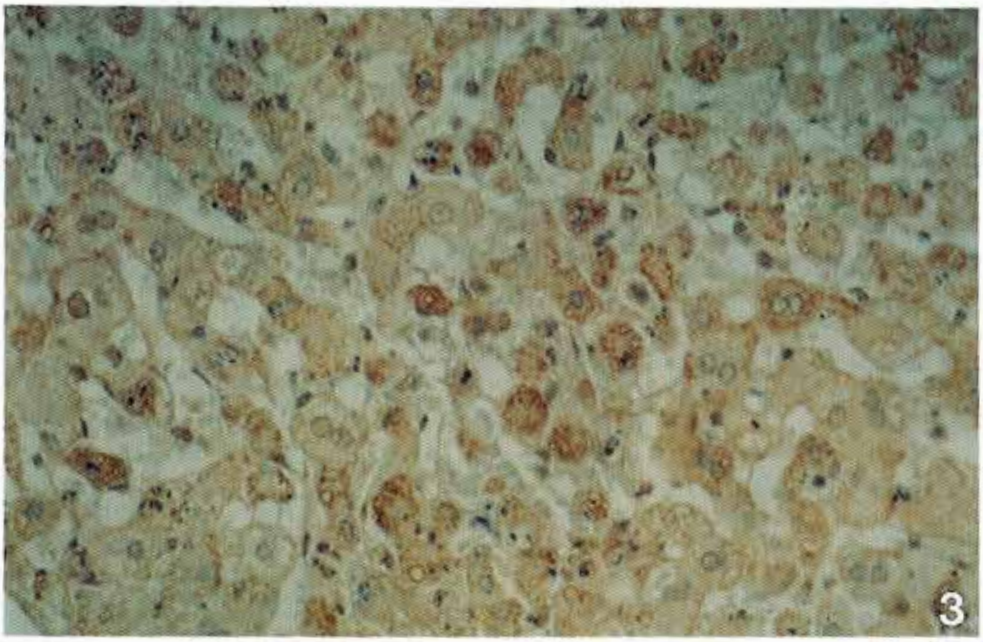

Figura 3 - Fegato immunoperossidasi. Intensa e diffusa positività citoplasmatica in epatociti necrobiotici. Medio ingrandimento.

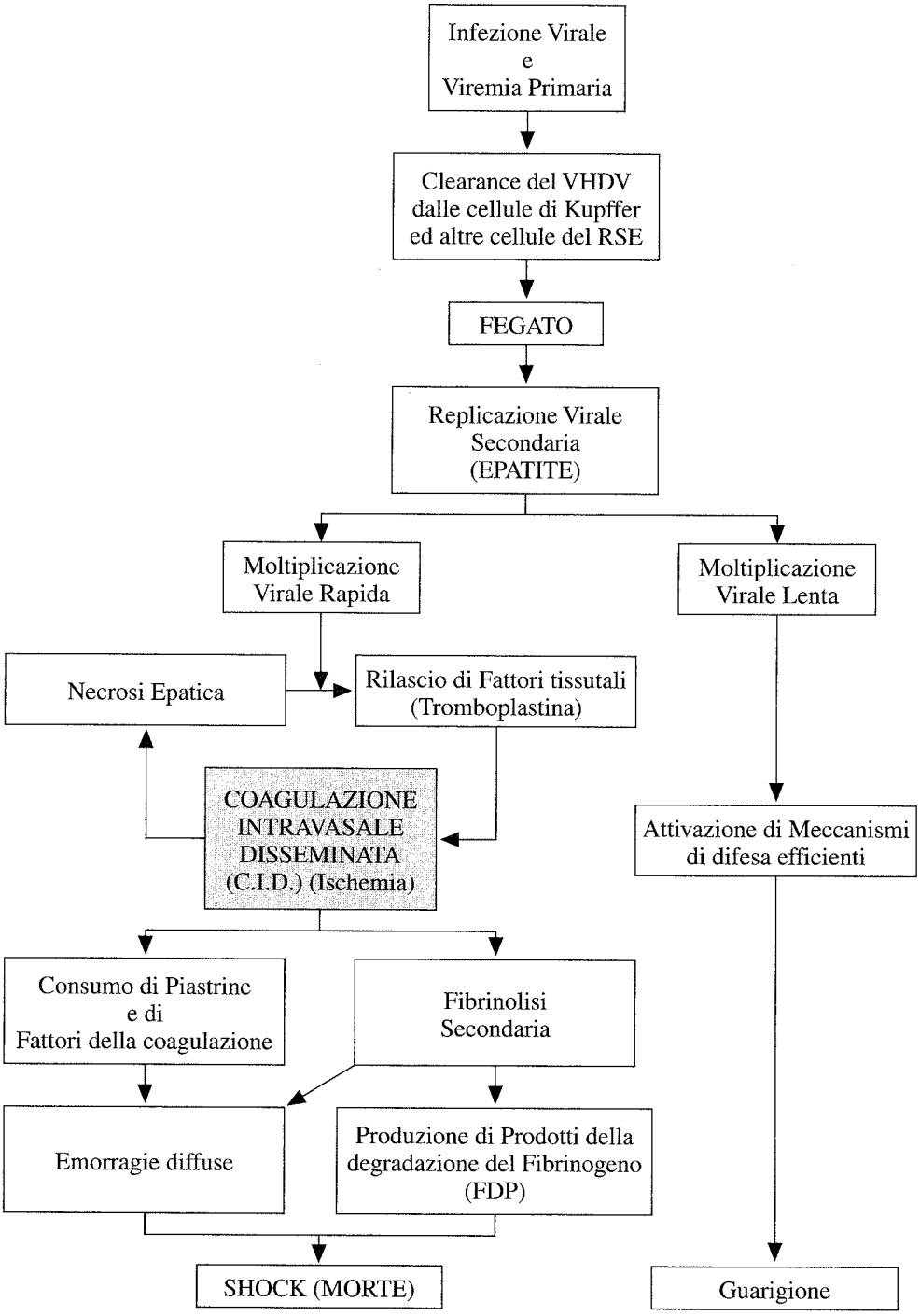

Fig. 4 - Ipotesi patogenetica della MEV.

BIBLIOGRAFIA

1) ANONIMO (1970). *Empfelungen der Deutschen Gesellschaft furKlinische Chemie. Standardisierung von methoden zur Bestimmung von Methoden zur Bestimmung von Enzymaktikvitaten in Biologischen Flussigkeiten.* Z. Klin. Chem. u Klin. Biochem. 8:6 6-670.

2) BARR A.J., GOODNIGHT J.H., SALL G.P. (1979). *Sas user's guide.* SAS Institute, Raleigh, NC.

3) BERGMAYER H.U., BOWERS JR. G.N., HORDER M., MOSS. D.W. (1977). *IFCC Method for Aspartate Aminotransferase.* J. Clin. Chem. Clin. Biochem., 15:39-51.

4) BERGMAYER H.U., HORDER M. (1980). *IFCC Method for Alanine Aminotransferase.* J. Clin. Chem. Clin. Biochem., 18:521-534.

5) BUONAVOGLIA C., DI TRANI L., DI PASQUALE L., TIRANI T., RUGGERI F.M., GALASSI D. (1988). *Sui recenti episodi di mortalità nei conigli in Italia.* Nota preliminare. Sel. Vet. 29 (10): 1509-1510.

6) CANCELLOTTI F.M., VILLERI C., RENZI M., MANFREDINI R. (1988). Le insidie della Malattia x del coniglio. Coniglicoltura, 25 (9): 41-46.

7) CAPUCCI L., SCICLUNA M.T., LAVAZZA A., BROCCHI E. (1990). *Purificazione e caratterizzazione dell'agente eziologico della malattia emorragica virale del coniglio.* Sel. Vet. 31 (3): 301-312.

8) CAPUCCI L., SCICLUNA M.T., LAVAZZA A. (1991). *The diagnosis of the viral haemorrhagic disease virus and European Brown hare Syndrome.* Rev. Sci. Tech. OIE, 10 (2): 347-370.

9) CARRASCO L., RODRIGUEZ F.,MULAS DE LAS J.M., WOHLSEIN P., FERNANDEZ A. (1991). *Immunohistochemical diagnosis of rabbit haemorrhagic disease in experimentally infected rabbits of Spain.* J. Vet. Med. Series B 38 (7), 552-555.

10) ELMANN G.L., COURTNEY K.D., ANDREAS V., FEATHERSTONE R.M. (1961). *A new rapid colorimetric determination of acetil cholinesterase activity.* Biochem. Pharmacol. 7: 88-95.

11) FUCHS A., WEISSENBÖ H. CK. (1992). *Comparative histopathological study of rabbit haemorrhagic disease (RHD) and European brown hare syndrome (EBHS).* J. Comp. Pathol. 107 (1), 103-113.

12) GODAL H.C., HAMBORG T. (1984). *Evidence that degradation products (PDF) are adeguately quantified in citrated plasma defibrinated at low pH.* Scan. J. Haematol. 32: 46-48.

13) GREGG D.A., HOUSE C. (1989). *Necrotic hepatic of rabbits in Mexico: a parvovirus.* Vet. rec. 125 603-604.

14) HOUSE C., GREGG D.A., MEYER R.F., WILSON T.M., YEDLOUTSCHNIG R.J., HOUSE J.A., MEBUS C.A. (1990). Necrotic Hepatic of Rabbit (Rabbit haemorrhagic disease): Initial USDA Stadis. J. Appl. Rabbit Res. 13: 133-137.

15) JOHNSTONE A., THORPE R. (1987). *Immunochemistry in practice (II Edition).* Oxford Ed. Blackwell Scientific Pubblications.

16) KOZMA C., MACKLIN W., CUMMINS L.M., MAUER R. (1974). *Anatomy, Physiology, and Biochemistry of the rabbit, pg. 57 in «The biology of laboratory rabbit»,* Weisbroth S.H., R.E. Flatt, A.L. Kraus, Ed. Academic Press, New York, London 57.

17) Liu S.J., Xue H.P., Pu B.Q., Quian N.H. (1984). *A New viral disease in rabbits.* Anim. Husbandry & Vet. Med. 16 (6): 253-254.

18) Marcato P.S., Benazzi C., Vecchi G., Della Salda L., Simoni P., Aiello P., Tumino G. (1988). *L'epatite necrotica infettiva del coniglio. Profilo patogenetico di una nuova malattia emorragica.* Coniclicoltura 25 (9): 59-64.

19) MIMS C.A. (1986). The Pathogenesis of Infectious disease. Third edition. Academic Press New York.

20) MORFINI M., CINOTTI S., FILIMBERTI A., LONGO G., ROSSI FERRINI P. (1991). *Diagnostica e tecnica di laboratorio. 1067-1240. F. Pasquinelli.* Ed. Rossini Firenze (Italia).

21) OHLINGER V.F., HAAS B., AHL R., WEILAND F. (1989). Die infektiöse hämorrhagische Krankheit der Kaninchen. Eine durch ein Calicivirus verursachte Tierseuche. Tierärztl. Umschau. 44: 284-294.
22) SZASZ G. (1969). *A kinetic photometric method for serum y-glutamyl transpeptidase.* Clin. Chem. 15: 124-135.
23) TIJESSEN P. (1985). *Practice in theory of enzyme immunoassays.* Ed. Elsevier Amsterdam.

P.S. MARCATO[1]

ASPETTI MORFOLOGICI, PATOGENETICI E COMPARATIVI DELL'EPATITE NECROTICA INFETTIVA DEI LEPORIDI (COMPLESSO VHD-EBHS). UNA RASSEGNA

[1] Università degli Studi di Bologna - Istituto di Patologia Generale e Anatomia Patologica Veterinaria
Via Tolara d.s., Ozzano E., Bologna

RIASSUNTO

L'autore presenta una rassegna sugli aspetti anatomoistopatologici, elettronmicroscopici ed immunoistologici della malattia emorragica virale (MEV) del coniglio e della sindrome della lepre bruna europea (SLBE).

I meccanismi patogenetici e le caratteristiche che interessano la patologia comparata vengono delineati assieme agli elementi diagnostici differenziali. Le due malattie (complesso MEV-SLBE, epatite necrotica infettiva dei Leporidi) esibiscono lesioni simili ed in Europa i virologi hanno identificato gli agenti causali rispettivi come calicivirus.

Lo studio istologico ed ultrastrutturale delle alterazioni epatiche ha consentito fin dal 1988 all'autore e ai suoi collaboratori di definire tali malattie come autentiche epatiti virali. Infatti nel complesso MEV-SLBE si può riconoscere un'infezione virale che causa primitivamente necrosi ed infiammazione del fegato e secondariamente emorragie e coagulazione intravascolare disseminata. In rapporto ai sintomi, alle lesioni e alla modalità di trasmissione (oro-fecale), le due malattie esibiscono forti somiglianze con la forma fulminante della epatite umana virale non A-non B ed in particolare con l'epatite iperacuta (epatite E) sostenuta da un calicivirus. Finora non si conoscono pubblicazioni sul potenziale zoonosico delle epatiti da calicivirus dei Leporidi. Tuttavia è stato recentemente dimostrato il ruolo potenziale degli animali nella diffusione del calicivirus dell'epatite E umana. Di conseguenza è possibile prospettare la necessità e l'importanza di ulteriori ricerche comparative.

Parole chiave: malattia emorragica virale, epatite virale, coniglio, lepre.

MORPHOLOGIC, PATHOGENETIC AND COMPARATIVE ASPECTS OF THE INFECTIOUS NECROTIC HEPATITIS OF LEPORIDAE (VHD-EBHS COMPLEX). A REVIEW

SUMMARY

The author reviews anatomo-histopathological, electronmicroscopical and immunohistochemical aspects of rabbit viral haemorrhagic disease (VHD) and European

brown hare syndrome (EBHS). Pathogenetic mechanisms and comparative features are outlined together with differential diagnostic elements. The two diseases (VHD-EBHS complex, infectious necrotic hepatitis of Leporidae) have similar pathological lesions and in Europe virologists have identified the causal agents as caliciviruses. Histopathologic and ultrastructural morphology of the liver alterations have led the author and his collaborators to define these diseases as true viral hepatitis since 1988. In fact the VHD-EBHS complex has been recognized as a viral infection that produces primarily necrosis and inflammation of the liver and secondarily bleeding and disseminated intravascular coagulation. With regard to clinical symptoms, pathological lesions and mode of transmission (foecal-oral route), the two disease entities share remarkable resemblance to the fulminating form of human viral non-A non-B hepatitis, and in particular to hyperacute hepatitis (hepatitis E) caused by a calicivirus. No report about zoonotic potential of caliciviral hepatitis of Leporidae have been published up to now. However the potential role of animals in spreading the caliciviruses of human hepatitis E has recently been demonstrated. This raises the importance of further comparative researches.

Key words: viral haemorrhagic disease, viral hepatitis, rabbit, hare.

INTRODUZIONE

Quando nel 1988, per la prima volta, la «Malattia emorragica virale» (VHD) del coniglio fu interpretata sulla base di studi morfologici, istologici ed elettronmicroscopici, come un'epatite virale e fu definita «Epatite necrotica infettiva» (Marcato et al., 1988), si manifestarono alcune perplessità. Qualcuno temette che il diffondersi della notizia che milioni di conigli venivano distrutti in diversi Continenti da un'epatite virale, simile a quelle fulminanti dell'uomo (epatiti B ed E), suscitasse un negativo allarmismo nel mercato.

Tuttavia, negli anni seguenti, quella definizione nosologica, estesa tale quale un anno dopo (1989) dagli stessi Autori anche alla c.d. «Sindrome della lepre bruna europea» (EBHS), ha ottenuto ripetuti consensi (Boujon et al., 1989; Gregg e House, 1989; Nowotny et al., 1989; Morisse et al., 1990; Peeters, 1990; Ohlinger e Thiel, 1991; Erber et al., 1991; Xianpu et al., 1991 — per la VHD del coniglio —. Henriksen et al., 1989; Chasey e Duff, 1989; Eskens e Volmer, 1989; Gavier-Widén e Mörner, 1989 e 1991; Whitwell, 1991 — per la EBHS —). Si aggiunga che l'organizzatore-coordinatore per conto dell'OIE (Office International des Epizooties) del recentissimo volume di ricerche internazionali sulla VHD e sulla EBHS (Rev. Sci. Tech. Off. Int. Epiz., vol. 10, n. 2, giugno 1991) ha sancito la validità della definizione di «Epatite necrotica infettiva» nel lavoro introduttivo del suddetto volume (Morisse et al., 1991). Inoltre, valorizzando l'accostamento del complesso VHD-EBHS alle epatiti umane non A-non B proposto da Marcato et al. (1988 e 1989), alcuni Autori hanno successivamente esteso le considerazioni comparative anche ad altre epatiti virali umane (epatite A, B e D).

In conclusione sono le epatiti fulminanti (epatite B, sostenuta da un virus DNA del gruppo hepadnavirus, e una forma di epatite non A-non B, l'epatite E attribuita a un virus RNA del gruppo calicivirus) quelle che esibiscono più forti somiglianze

con l'«Epatite necrotica infettiva» dei Leporidi. È compresa negli aspetti somiglianti anche la crisi secondaria dei fattori della coagulazione, responsabile della sindrome emorragica, da considerare secondaria e non patognomonica (Morisse et al., 1991; Ohlinger e Thiel, 1991; Gavier-Widén e Mörner, 1991; Gregg et al., 1991; Gong e Ji, 1991; Xianpu et al., 1991) e pertanto ininfluente agli effetti della denominazione della malattia. Infatti i conigli soppressi poco prima dell'exitus non mostrano di solito lesioni emorragiche (Gregg et al., 1991).

I QUADRI PATOLOGICI E LA LORO INTERPRETAZIONE DIFFERENZIALE

La VHD può essere classificata in due forme cliniche, peracuta ed acuta (Yunkun et al., 1991). Nella prima i conigli muoiono all'improvviso senza segni di malattia, nella forma acuta manifestano depressione, anoressia, polipnea e turbe nervose.

Nel coniglio morto le narici sono spesso imbrattate di sangue. La necroscopia rivela che le lesioni più gravi e caratteristiche sono quelle del fegato, della trachea e dei polmoni. Il fegato ha consistenza attenuata, colore pallido giallognolo o grigiastro, disegno lobulare evidente e talvolta una superficie finemente granulosa (fig. 1). La trachea mostra un forte arrossamento iperemico della mucosa e contiene abbondante liquido schiumoso, mentre i polmoni mostrano congestione ed edema con emorragie multifocali fino a 1 cm o più di diametro (fig. 2). Queste lesioni sono accompagnate da scarsa coagulabilità del sangue, emorragie petecchiali in quasi tutti gli organi, talvolta splenomegalia e ittero, gastrite catarrale con erosioni, tumefazione iperplastica ed emorragie nei linfonodi mesenterici e nel sacculus rotundus, scoloramento opaco dei reni. Congestione ed emorragie sono presenti anche nei testicoli e nell'utero e nelle femmine gravide si possono trovare feti morti (Yunkun et al., 1991).

I reperti macroscopici del fegato non rivelano chiaramente il grave substrato necrotico-flogistico, ma esprimono soltanto alterazioni regressive diffuse di significato generico («epatodistrofia»), ed acquistano un certo valore diagnostico soprattutto in abbinamento con i reperti iperemico-emorragici della trachea e dei polmoni. D'altra parte le più note lesioni necrotico-infiammatorie del fegato nel coniglio si esprimono di regola con focolai nodulari (malattia di Tyzzer, salmonellosi, pasteurellosi, listeriosi, colibacillosi, tularemia, toxoplasmosi, clamidiosi, tubercolosi, pseudotubercolosi) (Marcato e Rosmini, 1986). Le lesioni macroscopiche epatiche della epatite necrotica infettiva sono invece molto più simili a quelle della epatodistrofia tossica acuta a piccoli focolai necrotici interconnessi, translobulari, che compongono un vago disegno retiforme.

Istologicamente la necrosi multifocale del fegato appare accompagnata da una essudazione leucocitaria prevalentemente periportale (fig. 3), da moderata a lieve a insignificante, costituita da linfociti e granulociti. Questi ultimi sono presenti esclusivamente nei focolai necrotici. Numerosi epatociti, singolarmente o a gruppi, prevalentemente alla periferia dei lobuli, appaiono ipercolorati e «coagulati» (fig. 4) oppure in lisi con rigonfiamento e rarefazione del citoplasma (fig. 5). I nuclei epatocitari presentano cariopicnosi o cariolisi. Oltre a questi aspetti particolari della necrosi cellulare, è caratteristica, nella visione d'insieme, una certa disuguaglianza degli epatociti (anisomorfismo). Si osservano «corpi acidofili» derivati da epatociti

in necrosi coagulativa coartati e globosi (corpi di Councilman) ed epatociti iperacidofili coartati a profilo romboidale. Non mancano alterazioni degenerative epatocitarie di tipo idropico-vacuolare e steatosico, depositi intraepatocitari di pigmento biliare, di ferro (reazione di Perls) e talvolta di granuli basofili di calcio svelabili dal Rosso Alizarina. Singoli epatociti possono manifestare megalocitosi, nuclei doppi, rigonfiamento del nucleo con marginazione della cromatina nucleare. Non di rado i sinusoidi appaiono qua e là occlusi da microtrombi (fig. 5). Cellule giganti multinucelate di derivazione epatocitaria si osservano occasionalmente in cricoscritte zone del fegato leso (fig. 6).

Per le lesioni istologiche degli altri organi si rimanda alla tabella 1. Oltre alle lesioni registrate nella suddetta tabella, altri Autori talvolta segnalano: glomerulonefrite membranosa, glomerulonefrosi ialina con lesioni endoteliali (Erber et al., 1991), encefalomielite non purulenta (con occasionali inclusi acidofili citoplasmatici nei neuroni e nelle cellule gliali), gastrite, necrosi della corteccia surrenale, congestione ed emorragia endometriale, degenerazione delle cellule esocrine ed endocrine del pancreas, necrosi a focolai della mucosa della cistifellea, bronchiolo-alveolite essudativa (Xu e Chen, 1989), iperplasia del BALT (Erber et al., 1991), distruzione dei linfociti T nella milza e nei linfonodi con linfocitopenia ematica (Huang, 1991), microinfarti del miocardio e infarti estesi dei reni e della milza, grave necrosi segmentale con successiva atrofia delle cripte e dei villi dell'intestino tenue (Gregg e House, 1989). Gregg et al. (1991) segnalano inoltre la comparsa di corpi inclusi, piccoli e multipli, nel nucleo rigonfio di epatociti. Lesioni focali emorragiche multiorganiche si possono osservare nei feti di coniglie gravide morte (Marcato et al., 1991).

Nel coniglio selvatico le lesioni sono di massima uguali a quelle del coniglio domestico (Maess et al., 1990).

Nella lepre il quadro anatomopatologico è simile a quello del coniglio, con il fegato, la trachea e i polmoni che esibiscono le lesioni predominanti (Louzis, 1988; Marcato et al., 1989). Inoltre il fegato può presentare evidenti fenomeni congestizio-emorragici diffusi o a focolai lobulari (Eskens, 1988; Eskens e Volmer, 1989), talvolta lesioni quasi inapparenti (Uyttenbroek et al., 1990). L'ittero, la splenomegalia congestizia e la nefrosi acuta fanno parte delle lesioni costanti. Una congiuntivite catarrale o necrotizzante, con opacità od occasionale ulcerazione corneale (Uyttenbroek et al., 1990) è verosimilmente la causa della cecità che talvolta è stata rilevata (Eskens, 1988). Una colite mucoide viene segnalata da alcuni Autori (Eskens e Volmer, 1989).

Anche per il quadro generale delle lesioni istologiche della lepre si rimanda alla tabella 1. Va rilevato che nella lepre le lesioni epatiche differiscono per alcuni aspetti da quelle del coniglio. In particolare nella lepre si nota quasi costantemente una più modesta essudazione cellulare infiammatoria ed una più accentuata iperemia sinusoidale, accompagnata non di rado da emorragie. Ma sono soprattutto molto più rilevanti ed estesi i fenomeni di calcificazione granulare degli epatociti, nelle zone periportali e mediane dei lobuli (fig. 7), e di deposito intraepatocitario di ferro svelabile dalla reazione di Perls. Una ulteriore significativa differenza è la maggiore frequenza di casi di epatite periportale in evoluzione cronica (fig. 8). Occasionalmente si osservano in tali casi focolai con cellule giganti multinucleate di derivazione epatocitaria (fig. 9). Infine nei reni delle lepri la tubulonefrosi è più spesso accompagnata da nefrocalcinosi midollare. Anche la calcificazione degli anelli tracheali è più frequente.

In altri studi vengono segnalati deficit dell'attività delle zone a cellule B nei linfonodi (Eskens, 1988) e nel fegato una incipiente proliferazione dei dotti biliari in assenza di fibrosi (Uyttenbroek et al., 1990). Inoltre sia nei fegati con lesioni necrotiche sia nei fegati con lesioni assai meno gravi di tipo degenerativo vacuolare, l'indagine virologica su omogenati di tessuto può rivelare una elevata concentrazione di particelle virali (Mandelli et al., 1990). Indagini istologiche (Marcato et al., 1991) su fegato, trachea e milza di lepri sane sierologicamente positive (ELISA test), ma negative per quanto attiene alla presenza di particelle virali negli organi, consentono di prospettare che l'infezione asintomatica da virus della EBHS possa lasciare traccia in lesioni svelabili soltanto istologicamente: epatosi, epatite, tracheite, iperplasia linfoide della milza (tabella 2).

Per la diagnosi differenziale dei casi mortali è molto utile il rilevamento anche istochimico (Rosso Alizarina, Von Kossa) (fig. 7) della frequente e massiva calcificazione distrofica degli epatociti. Infatti tale lesione non scompare nemmeno nei fegati di lepri con alterazioni postmortali avanzate. Come nel coniglio, le lesioni epatitiche batteriche si possono differenziare nettamente per il loro tipico aspetto focale, nodulare, rilevabile già all'esame autoptico. Le lesioni necrotiche indotte da *Toxoplasma gondii* sono diagnosticabili istologicamente per la facile individuazione dei microrganismi anche con metodi di routine. Inoltre la biotrasformazione della maggior parte delle sostanze tossiche coinvolge principalmente gli enzimi presenti negli epatociti delle zone centrolobulari (ossigenasi a funzione mista) e perciò la necrosi epatica indotta da varie tossine è piuttosto centrolobulare che periportale (Gavier-Widén e Mörner, 1991).

Per quanto riguarda la interpretazione delle differenze nei reperti istopatologici tra conigli e lepri, si può ritenere probabile che la presenza più cospicua nelle lepri di calcificazione epatocitaria distrofica secondaria a necrosi sia riferibile a differenze nel metabolismo del calcio. Il sovraccarico di ferro negli epatociti potrebbe essere il risultato di una saturazione del sistema reticoloendoteliale (a causa dei più spiccati fenomeni emorragico-emolitici) con secondaria diffusione alle cellule epatiche del ferro eccedente. La modesta presenza di microangiopatie trombotiche nelle lepri rispetto ai conigli potrebbe essere imputabile, date le condizioni di reperimento degli animali morti, ad una più avanzata autolisi post mortale con conseguente dissoluzione dei microtrombi fibrinosi (Marcato et al., 1991).

LA MICROSCOPIA ELETTRONICA DELLE LESIONI EPATICHE

I reperti morfologici ultrastrutturali, su sezioni ultrafini di fegato di conigli morti per malattia spontanea o sperimentale, rivelano le seguenti alterazioni più significative degli epatociti in degenerazione o in necrosi: accumulo di lipofuscina, ferritina, lipidi, rarefazione del glicogeno, modificazioni regressive del reticolo endoplasmatico comprendenti la comparsa di strutture tubulari con doppia membrana, rettilinee («rod shaped») o ripiegate a ferro di cavallo («C shaped») o tagliate trasversalmente; eccezionalmente aggregati paracristallini citoplasmatici costituiti da numerose particelle sferiche simil-virali di 25-30 nm di diametro, disposte in file parallele (fig. 10); nuclei con aumento ed ammassamento dei granuli intercromatinici, talvolta nuclei con strutture anulari («ring bodies»). Nei fegati di lepri sono riconoscibili solo

in parte le sopra descritte alterazioni per via della necrosi più estesa. «Ring bodies» nucleari si evidenziano negli epatociti meno danneggiati (Marcato et al., 1989).

Equivalenti ultrastrutturali di replicazione virale nel nucleo di epatociti sono segnalati da Shen et al. (1986), da Gregg e House (1989) e da Gong e Ji (1991) nel coniglio. Aggregati particellari endonucleari, simili a quelli riscontrati negli epatociti di scimpanzé infettato sperimentalmente con virus dell'epatite umana del tipo Delta (Canese et al., 1984), sono stati evidenziati in conigli con VHD spontanea e sperimentale (Marcato et al., 1988).

Gli Autori cinesi fanno notare che nei loro primi studi avevano erroneamente stabilito che la moltiplicazione virale avveniva nel citoplasma. Mentre con le successive osservazioni sistematiche, anche sul virus adattato per la prima volta a colture di cellule renali (Ji et al., 1991), hanno appurato che la morfogenesi virale ha sede nucleare e che soltanto in un secondo tempo le particelle virali mature vengono liberate nel citoplasma per via di alterazioni della membrana nucleare; la lisi cellulare le potrebbe liberare nello spazio intercellulare in una ulteriore fase (Gong e Ji, 1991).

Nella lepre, Uyttenbroek et al. (1990) sono finora gli unici a segnalare aggregati paracristallini simil-virali nel citoplasma di epatociti.

Dato che il tessuto epatico è quello che possiede il più alto titolo di antigene virale riscontrabile con HA ed ELISA (Du, 1990; Ohlinger et al., 1990), è relativamente facile, mediante tecniche immunoelettronmicroscopiche su omogenati di fegato, identificare gli agenti virali dell'epatite sia nel coniglio che nella lepre. I risultati da noi ottenuti nel coniglio (Marcato et al., 1989) con una tecnica SPIEM (Solid Phase Immuno Electron Microscopy) (Della Salda e Preda, 1989) concordano con quelli ottenuti da altri Autori anche nella lepre (Capucci et al., 1991): la morfologia dei virus comporta un profilo icosaedrico e un diametro di 30-35 nm con un core elettrondenso di ca. 25 nm.

La natura dell'acido nucleico (DNA o RNA) del genoma del virus è ancora controversa. Infatti secondo ricercatori cinesi (Du, 1991) e americani (Gregg et al., 1991) si tratta di un DNA virus del gruppo parvovirus o di un nuovo gruppo diverso dal parvovirus (Lin et al., 1991), mentre secondo ricercatori europei (Lavazza et al., 1989; Ohlinger et al., 1989; Parra e Prieto, 1990; Ohlinger e Thiel, 1991; Capucci et al., 1991) si tratta di un RNA virus del gruppo calicivirus. Di conseguenza per entrambe le epatiti virali del coniglio (VHD) e della lepre (EBHS) si è coniata la denominazione di «calicivirosi dei Leporidi» (Löliger e Eskens, 1991). In un recente simposio (agosto 1991) anche ricercatori cinesi sostengono che l'agente della VHD è un calicivirus (Rongling et al., 1991; Park et al., 1991). Tuttavia Morisse et al. (1991) si interrogano ancora sulla possibilità di un'eziologia multipla, considerando che in linea comparativa, nell'uomo, virus differenti (DNA virus e RNA virus) risultano responsabili di epatiti fulminanti, come si è accennato nell'introduzione. Capucci et al. (1991) ritengono che la VHD e la EBHS siano due malattie distinte causate da due virus dello stesso gruppo (calicivirus), ma antigenicamente diversi. Il calicivirus isolato dal coniglio non sarebbe in grado di trasmettere la malattia alla lepre, alla cavia, al topino bianco, al criceto dorato e cinese, al cincillà e al suinetto privato del colostro (Smíd et al., 1991).

IL CONTRIBUTO DELL'IMMUNOISTOCITOCHIMICA

Nella malattia del coniglio le indagini immunoistocitochimiche rivelano colorazioni positive dell'antigene virale sia nucleari che citoplasmatiche negli epatociti e talvolta nei macrofagi (polmone, milza, linfonodi) (Stoerckle-Berger et al., 1990). Altre indagini (Gregg e House, 1989; Grett et al., 1991) evidenziano l'antigene virale negli epatociti periportali, nei linfociti della milza e in vari altri organi all'interno dei vasi, sui globuli rossi e nei microtrombi, nei macrofagi dei linfonodi mesenterici e di altri organi. La positività è rilevabile nel citoplasma dei macrofagi che hanno fagocitato globuli rossi. Nel fegato e nella milza l'antigene è identificabile in inclusi nucleari oltre che nel citoplasma delle stesse cellule con gli inclusi (Gregg et al., 1991). L'indagine immunoistocitochimica sulle cellule linfatiche del sangue e degli organi linfatici periferici evidenzia una diminuzione sensibile dei linfociti T (He, 1989; Huang, 1991). I bersagli primari del virus sarebbero gli epatociti e le cellule endoteliali (Xianpu et al., 1991), le cellule linfoidi (Ossa et al., 1991), le cellule del sistema dei fagociti mononucleati, le cellule epiteliali degli alveoli polmonari, le cellule epiteliali dei tubuli contorti distali del rene e talvolta i neuroni del SNC (Weiping et al., 1991).

Nella malattia della lepre l'antigene virale è dimostrabile immunoistochimicamente negli epatociti, nelle cellule endoteliali (fegato, rene, polmone) (Marcato et al., 1989) e nei mononucleati (milza, linfonodi) (Mandelli et al., 1990). Nella lepre l'antigene è stato identificato nel citoplasma di epatociti anche in un caso di epatite in fase di cronicizzazione (Marcato et al., 1989) (fig. 11).

PATOGENESI

Nelle epatiti virali dei Leporidi (VHD e EBHS) il principale veicolo d'infezione è costituito sicuramente dagli alimenti (Morisse et al., 1991). Per le modalità di trasmissione si ammette che quella preferenziale è la oro-fecale. Infatti gli studi virologici e istocitopatologici di vari Autori precedentemente citati indicano che il virus si moltiplica negli epatociti (il fegato è l'organo dove si registra la più elevata concentrazione del virus stesso) e poi viene trasportato con la bile nell'intestino ed escreto infine con le feci in gran quantità.

Nel continente europeo l'infezione, nella forma inapparente, serpeggia da oltre un decennio sia nella lepre che nel coniglio. In Italia la malattia è comparsa a partire dal 1986, manifestandosi contemporaneamente nei due Leporidi, o con un breve anticipo nella lepre, nelle stesse aree (Cancellotti e Renzi, 1991). Si ritiene che i serbatoi naturali dei virus delle epatiti dei Leporidi siano il coniglio selvatico e la lepre (Löliger e Eskens, 1991). Le fluttuazioni del livello immunitario potrebbero spiegare la comparsa ciclica della malattia nella lepre e la persistenza dell'infezione nelle popolazioni selvatiche, come dimostrerebbe la segnalazione della EBHS nell'Europa del Nord fin dal 1980 (Henriksen et al., 1989).

Come per l'evoluzione epidemiologica, la sintomatologia e le lesioni anatomopatologiche, anche per i quadri micromorfologici vi sono forti somiglianze tra la VHD e la EBHS. Ciò giustifica una trattazione unica della loro interpretazione patogenetica.

Le lesioni organiche si instaurano in seguito alla viremia e la morte improvvisa consegue ad una insufficienza multiorganica, che è rappresentata in primo piano

dalla necrosi epatica, dall'edema e dall'emorragia polmonare, dalla necrosi della corteccia surrenale e da turbe circolatorie renali (microtrombosi glomerulare, emorragie).

È ipotizzabile che il bersaglio primario del virus sia il parenchima epatico, sia per la più elevata concentrazione virale che vi si riscontra rispetto ad altri organi sia per le costanti, gravi e diffuse lesioni regressive. Non si può escludere tuttavia che bersagli primari siano rappresentati anche dagli endoteli vasali (dimostrazione dell'antigene mediante l'immunoistochimica) e dal tessuto linfoide (necrosi cariorettica dei linfociti) (tabella 1, fig. 11). In ogni caso l'entità del danno epatico è da sola ampiamente sufficiente a spiegare la morte dell'animale. La natura infettiva di tale danno giustifica in pieno il suo ormai non più recente accostamento all'epatite fulminante dell'uomo (Marcato et al., 1988).

È noto che gli animali più giovani sono insensibili al virus e che la sensibilità, nulla a quattro settimane di vita, aumenta subito dopo rapidamente. Dato che nei coniglietti normali le transaminasi epatiche dosabili nel siero aumentano considerevolmente dalla quinta settimana di vita, Morisse et al. (1991) si domandano se l'acquisizione di sensibilità al virus a partire da questa età sia l'effetto di una ipersensibilità degli epatociti o l'acquisizione di una funzione enzimatica epatica suscettiva di svelare il potere patogeno del virus.

Nell'ipotesi patogenetica, schematizzata nella figura 11, il fegato viene a costituire il centro su cui convergono le azioni patogene direttamente o indirettamente indotte dall'agente causale.

La coagulazione intravasale disseminata (CID), riscontrabile in quasi tutti gli organi parenchimatosi, si esprime con la trombosi nella microcircolazione che, a livello epatico, accentua il danno causato direttamente dal virus. La microtrombosi disseminata è seguita da fibrinolisi e sanguinamento da deplezione di elementi della coagulazione (coagulopatia da consumo). La CID può essere causata dal danno endoteliale, ma può anche essere una conseguenza secondaria del danno epatocitario. La CID viene attribuita anche alla presenza di virus sulla superficie dei globuli rossi (Gregg et al., 1991). Si prospetta inoltre che la CID e le lesioni emorragiche possano conseguire anche alla massiva liberazione di TNF (Tumor necrosis factor)-beta da parte dei linfociti in necrosi (Di Guardo, 1991). Tuttavia il TNF ha anche un effetto benefico nelle infezioni virali, distruggendo le cellule infette e svolgendo azione sinergica con l'interferone nell'attività antivirale (Wong et al. 1986).

Il danno epatocitario potrebbe essere potenziato da una endotossinemia causata da una ridotta attività delle cellule di Kupffer (deficit del sistema reticoloendoteliale) quale si riscontra nell'epatite acuta fulminante umana (Canales et al., 1982). Infatti lo «spillover» endotossinemico presente in tale malattia acuta sarebbe l'espressione dell'alterata «clearance» del sistema reticoloendoteliale (Magliulo et al., 1981), a sua volta causata da una carente sintesi epatocitaria di fibronectina ad attività opsonizzante, cioè favorente la fagocitosi delle endotossine (Torre et al., 1988). La endotossinemia può costituire una causa di CID e di emorragie con conseguente shock.

Negli organi linfatici periferici l'infezione induce una necrosi dei linfociti (vedi tabella 1) che potrebbe spiegare sia la linfocitopenia sia il deficit di attività delle cellule T (Huang, 1991) e/o delle cellule B (Eskens, 1988) registrato in detti organi dall'immunoistochimica. Queste alterazioni del sistema immunitario renderebbero i Leporidi incapaci di produrre una risposta immunitaria efficace contro l'infezione

virale (Huang, 1991), causando verosimilmente un indiretto potenziamento dell'azione citopatica del virus soprattutto nel principale organo bersaglio, il fegato.

Si può ipotizzare anche un danno prodotto da immunocomplessi, analogo a quello dimostrato nell'epatite acuta sperimentale del coniglio da adenovirus e da virus dell'epatite B dell'uomo (Mori et al., 1981). Tuttavia questo meccanismo rimane una congettura, dato che il decorso rapidissimo della malattia rende improbabile che esso costituisca un meccanismo patogenetico di primaria importanza. Nell'epatite acuta tipo B dell'uomo è segnalata la presenza di immunocomplessi circolanti, attribuita ad antigeni virali circolanti od alla insufficiente clearance epatica di immunocomplessi di origine intestinale, ma tali immunocomplessi sarebbero innocui in quanto non in grado di attivare il complemento (Lavarini et al., 1980).

RILIEVI DI PATOLOGIA COMPARATA

Si è riferito nell'introduzione che esistono somiglianze tra l'epatite necrotica infettiva dei Leporidi e le epatiti fulminanti dell'uomo ed in particolare che sono appariscenti determinate analogie con l'epatite B da hepadnavirus e con un'epatite non A-non B, l'epatite E da calicivirus. In un precedente lavoro, al quale si rimanda per i dettagli, sono state descritte le analogie morfologiche, istologiche ed ultrastrutturali, che avvicinano l'epatite necrotica infettiva dei Leporidi all'epatite non A - non B dell'uomo (Marcato et al., 1989). Si può aggiungere che sul piano istologico l'epatite virale dei Leporidi assomiglia soprattutto alla forma «di tipo eosinofilico» dell'epatite non A - non B come viene descritta da Dienes (1989). In alcuni casi (coniglio, lepre) si possono cogliere inoltre espressioni della forma dell'epatite non A - non B a cellule giganti multinucleate di origine epatocitaria (osservazione personale).

Almeno in Europa, dove tutti gli studi virologici concordano nell'attribuire la malattia ad un calicivirus (Lavazza et al., 1991; Ohlinger et al., 1989; Parra e Prieto, 1990; Peeters et al., 1990; Ohlinger e Thiel, 1991; Smíd et al., 1989; Capucci et al., 1991; Lölinger e Eskens, 1991; Valícek et al., 1990; Rodák et al., 1991; Erber et al., 1991) l'epatite necrotica infettiva dei Leporidi ha vari aspetti in comune con l'epatite E, una forma epidemica di epatite non A - non B sostenuta anch'essa da un calicivirus, che si trasmette per via oro-fecale (c.d. non A - non B enterica) e prevale nell'età adulta, con elevata letalità nelle donne gravide (Reyes et al., 1990; Albano et al., 1990). La riserva o serbatoio dell'infezione è rappresentata dall'uomo e forse dagli animali (Gust e Purcell, 1987). Ricerche sperimentali molto recenti hanno ottenuto la riproduzione dell'epatite E nei suinetti, i quali eliminano per via fecale il virus, avvalorando la già sospettata importanza degli animali nella diffusione della malattia (Balayan et al., 1990).

L'epatite necrotica infettiva dei Leporidi può rappresentare un modello animale di malattia umana. Finora la ricerca negativa di anticorpi anti-virus delle epatiti umane (epatite A, B, D, febbre gialla, febbri emorragiche) nel siero di conigli convalescenti e l'assenza di qualsiasi segnalazione di trasmissione della malattia a persone particolarmente esposte al contatto con i conigli, escluderebbero qualsiasi pericolo di contagio per l'uomo (Morisse et al., 1991; Gavier-Widén e Mörner, 1991).

Nell'esaminare i rapporti e le ricerche sull'epatite necrotica infettiva dei Leporidi rimangono ancora dubbi e perplessità. I differenti risultati virologici in Europa,

in Asia e in America farebbero ipotizzare che i virus responsabili possano essere diversi anche come gruppo tassonomico, come accade anche nelle epatiti virali umane. È inoltre possibile ipotizzare l'attivazione di forme asintomatiche d'infezione da parte di un virus difettivo, per analogia con quanto è noto nell'uomo per l'infezione inapparente da virus dell'epatite B, che può essere riattivata in forma acuta da un RNA-virus difettivo (virus Delta o virus dell'epatite D) (Rizzetto et al., 1977). Tuttavia, nell'uomo, l'epatite E, la più simile all'epatite virale dei Leporidi, è sostenuta da un unico agente (HEV), un calivirus di 32-34 nm (Reyes et al., 1990). Questo virus, a differenza del virus dell'epatite del coniglio, necessita per essere conservato di particolari condizioni, come una temperatura di —80°C, e la sua facilissima distruzione in laboratorio ne ha impedito finora la coltivazione, mentre la moltiplicazione è stata ottenuta inoculando alcuni Primati e, come si è riferito sopra, i suinetti.

In considerazione del fatto che dopo la seconda guerra mondiale le epatiti virali dell'uomo sono diventate progressivamente uno dei problemi più importanti della sanità pubblica, qualsiasi implicazione degli animali in rapporto a tali malattie suscita un vivo interesse e stimola la ricerca comparativa alla quale i virologi ed i patologi veterinari sono in grado di portare un contributo sostanziale.

Tabella 1 - Sintesi delle lesioni istologiche (53 conigli e 17 lepri)

Lesioni	Conigli (%)	Lepri (%)
Fegato		
Epatite necrotica	100	100
Calcificazione degli epatociti	8	65
Fibrosi	6	18
Milza		
Carioressi follicolare	86	73
Necrosi ialina della polpa rossa	54	27
Polmoni		
Iperemia + emorragia	89	89
Edema	44	6
Carioressi del BALT	12	24
Trachea		
Iperemia	81	71
Edema	22	14
Infiltrazione leucocitaria	43	29
Calcificazione delle cartilagini tracheali	41	71
Rene		
Tubulonefrosi	64	75
Microtrombi glomerulari	73	6
Tubulonefrosi + necrosi	23	31
Iperemia + emorragia	75	87
Calcificazione epiteliale (nefrocalcinosi)	6	31
SNC		
Edema intramielinico	71	67
Microtrombi	26	—

Tabella 2 - Sintesi delle lesioni istologiche in lepri sierologicamente positive per EBHSV.

N. campioni esaminati	Organo esaminato	N. campioni con lesioni	Tipo di lesione
49	Fegato	20 (40,8%)	Degenerazione vacuolare
		12 (24,5%)	Rigonfiamento torbido
		17 (34,7%)	Epatite (lieve)
25	Trachea	22 (88%)	Tracheite (mononucleati)
		3 (12%)	Tracheite (granulociti)
20	Milza	17 (85%)	Iperplasia dei follicoli

Figura 1 - Coniglio. VHD. Lesioni macroscopiche di epatite necrotica diffusa (da Marcato et al., 1991).

Figura 2 - Coniglio. VHD. Lesioni iperemico-emorragiche tracheali e polmonari (da Marcato et al., 1991).

Figura 3 - Coniglio. VHD. Epatite perilobulare acuta con degenerazione e necrosi degli epatociti. Ematossilina-eosina.

Figura 4 - Coniglio. VHD. Epatite acuta. Necrosi focale degli epatociti. Gli epatociti ipercolorati sono necrotici. Infiltrazione leucocitaria. Sezione semifine. Blu di toluidina (da Marcato et al., 1989).

Figura 5 - Coniglio. VHD. Epatite acuta. Alterazioni regressive degli epatociti con rigonfiamento vacuolare e lisi. Nei sinusoidi scarsi leucociti e microtrombi. Sezione semifine. Blu di toluidina (da Marcato et al., 1989).

Figura 6 - Coniglio. VHD. Epatite acuta con cellule multinucleate giganti di origine epatocitaria. Ematossilina-eosina.

Figura 7 - Lepre. EBHS. Fegato. Epatociti con calcificazione distrofica granulare in un focolaio di epatite. Rosso Alizarina.

Figura 8 - Lepre. EBHS. Fegato. Epatite perilobulare in fase di cronicizzazione. Masson.

Figura 9 - Lepre. EBHS. Fegato. Epatite acuta con cellule multinucleate giganti di origine epatocitaria. Ematossilina-eosina.

Figura 10 - Coniglio. VHD. Fegato. Aggregato a struttura tubuloreticolare o paracristallina, formato da particelle similvirali di ca. 30 nm di diametro, situato nel citoplasma di un epatocita. Microscopia elettronica a trasmissione (da Marcato et al., 1989).

Figura 11 - Lepre. Fegato. Reazione immunoistochimica positiva (colorazione bruna) di varie cellule contenenti l'antigene virale in un focolaio di epatite cronicizzante. P.A.P. (da Marcato et al., 1989).

1

2

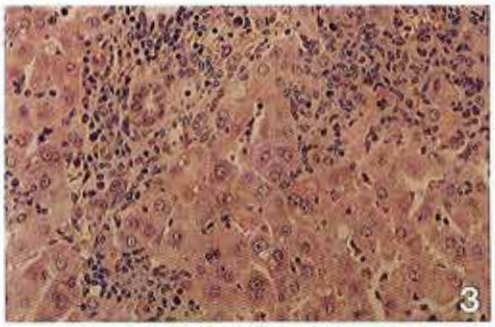
3

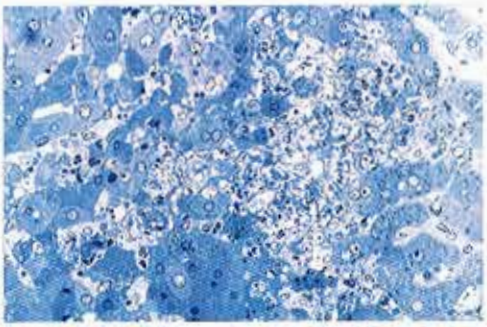


5

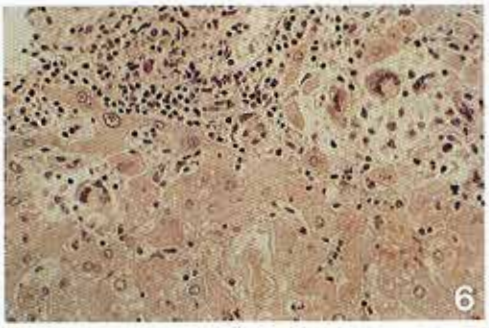
6

7

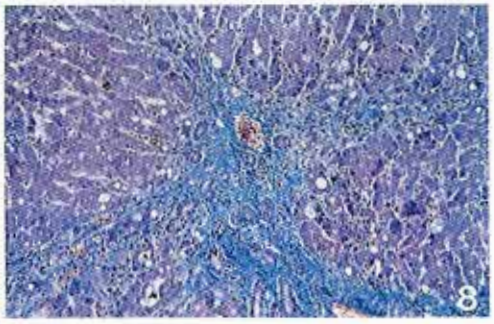
8

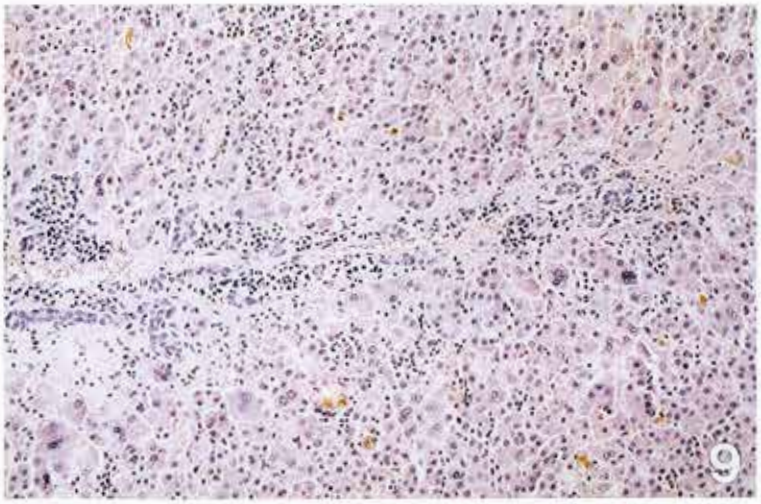
9

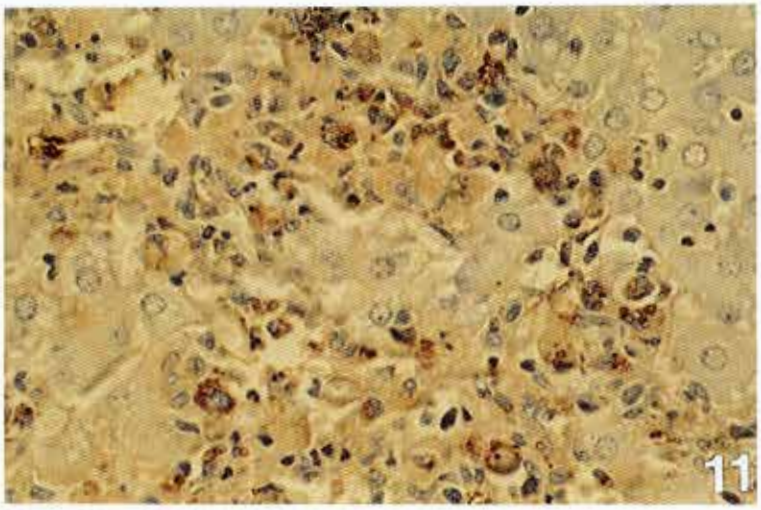
11

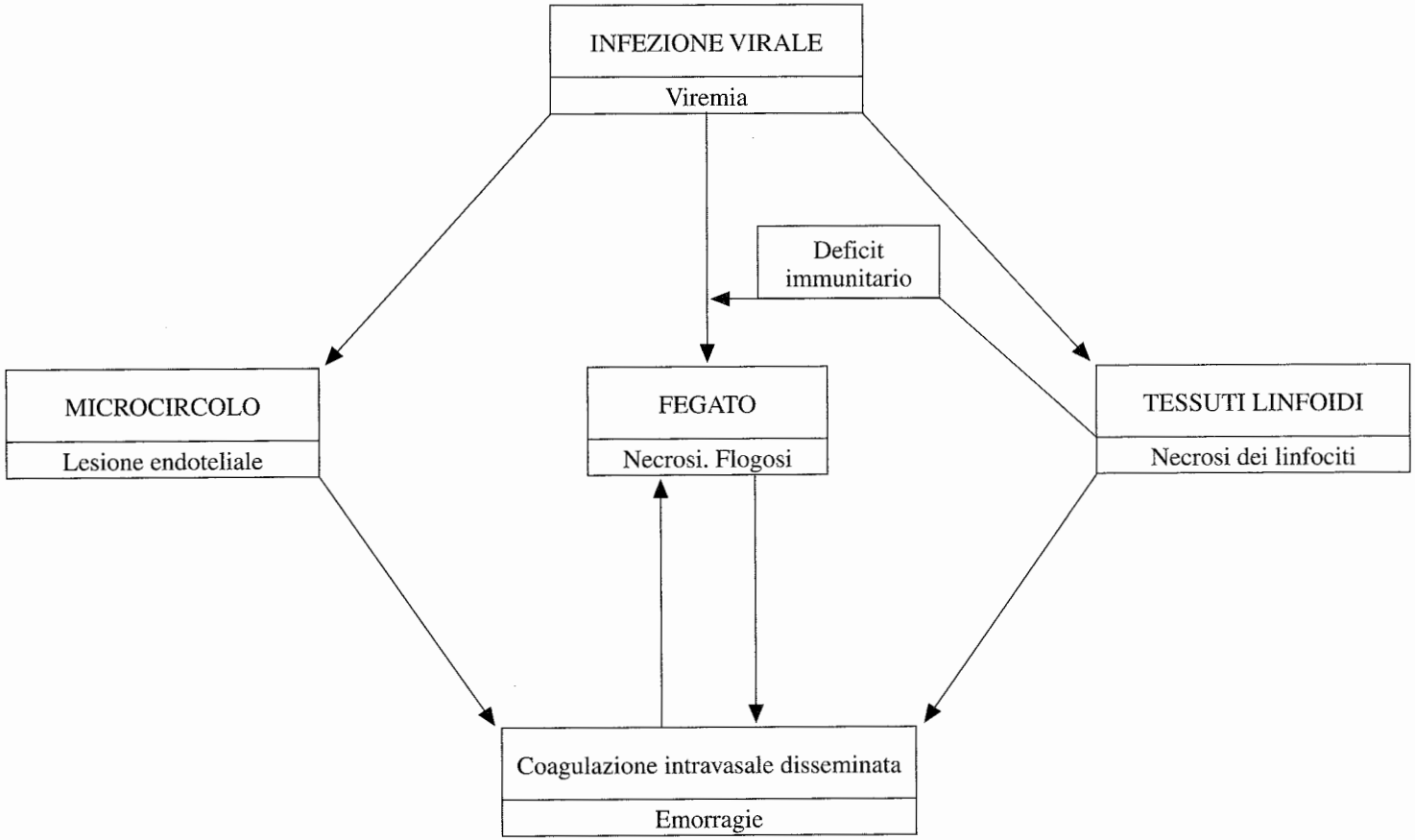

Figura 12 - Schema patogenetico dell'epatite necrotica infettiva dei Leporidi.

BIBLIOGRAFIA

1) ALBANO A., PIANETTI A., BIFFI M.R., BRUSCOLINI F., ALBANO V. (1990). *Aspetti attuali dell'epatite non-A non-B.* Igiene e sanità pubblica 46, 265-296.

2) BALAYAN M.S., USMANOV R.K., ZAMYATINA N.A., DIUMELIEVA D.I., KARAS F.R. (1990). *Experimental hepatitis E infection in domestic pigs.* J. Med. Virol. 32, 52-59.

3) BOUJON C.E., GAFNER F.R., BESTETTI G.E. (1989). *Die «infektiöse nekrotisierende Hepatitis» des Kaninchens - erste Fälle in der Schweiz.* Schweizer Arch. Tierheilk. 131, 71-76.

4) CANALES J., GOVE C.D., GIMSON A.E.S., WILKINSON S.P., WARDLE A.N., WILLIAMS R. (1982). *Reticuloendothelial system and hepatocyte function in fulminant hepatic failure.* Gut 23, 265-269.

5) CANCELLOTTI F.M., RENZI M. (1991). *Epidemiology and current situation of viral haemorrhagic disease of rabbits and the European brown hare syndrome in Italy.* Rev. Sci. Tech. Off. Int. Epiz. 10 (2), 409-422.

6) CANESE M.G., RIZZETTO M., NOVARA R., LONDON W.T., PURCELL R.H. (1984). *Experimental infection of chimpanzees with the HBsAg-Associated Delta Agent.* J. Med. Virol. 13, 63-72.

7) CAPUCCI L., SCICLUNA M.T., LAVAZZA A. (1991). *Diagnosis of viral haemorrhagic disease of rabbits and the European brown hare syndrome.* Rev. Sci. Tech. Off. Int. Epiz. 10 (2), 347-370.

8) CHASEY D., DUFF P. (1990). *European brown hare syndrome and associated virus particles in the UK.* Vet. Rec. 126, 623-624.

9) DELLA SALDA L., PREDA P. (1989). *Diagnosi della epatite necrotica infettiva del coniglio mediante immunoelettronmicroscopia su fase solida (SPIEM) con proteina A.* Atti Soc. Ital. Sci. Vet. 43, 947-951.

10) DIENES H.P. (1989). *Viral and autoimmune hepatitis. Morphologic and pathogenetic aspects of cell damage in hepatitis with potential chronicity.* G. Fischer Verlag, Stuttgart.

11) DI GUARDO G. (1991). *Viral haemorrhagic disease of rabbits: a pathogenetic hypothesis.* Acta virol. 35, 106.

12) DU N.X. (1990). *Rabbit haemorrhagic disease (RHD): a new disease and its viral aetiology.* Dtsch. tierärztl. Wschr. 97 (3), 105-136.

13) DU N.-X. (1991). *Molecular biology of the viral haemorrhagic disease virus of rabbits.* Rev. Sci. Tech. Off. Int. Epiz. 10 (2), 325-336.

14) ERBER M., GERBERMANN H., MEILER H., SCHINDLMAYR R. (1991). *Rabbit Haemorrhagic Disease (RHD) bei Hauskaninchen in Bayern: epidemiologische, pathomorphologische und virologische Untersuchungen.* Tierärtzl. Umschau 46, 146-155.

15) ESKENS U. (1988). *Liver dystrophy in hares in West Germany.* In: Meeting on «Diseases of hares and the European brown hare syndrome», Uppsala 27-30 October.

16) ESKENS U., VOLMER K. (1989). *Untersuchungen zur Ätiologie der Leberdystrophie des Feldhasen (Lepus europaeus pallas).* Dtsch. tierärztl. Wschr. 96, 464-466.

17) GAVIER-WIDÉN D., MÖRNER T. (1989). *The European brown hare syndrome in Sweden.* In: Erkrankungen der Zootiere. Verhandlungshericht des 31 Int. Symposium über die Erkrankungen der Zoo- und Wildtiere, Dortmund. Akademie - Verlag, Berlin, 261-264.

18) GAVIER-WIDÉN D., MÖRNER T. (1991). *Epidemiology and diagnosis of the European brown hare syndrome in Scandinavian countries: a review.* Rev. Sci. Tech. Off. Int. Epiz. 10 (2), 453-458.

19) GONG X.-M., JI C.-Y. (1991). *Systematic morphogenesis of the viral haemorrhagic disease virus in infected rabbits and in adapted cell culture.* Rev. Sci. Tech. Off. Int. Epiz. 10 (2) 499-511.

20) GREGG D.A., HOUSE C. (1989). *Necrotic hepatitis of rabbits in Mexico: a parvovirus.* Vet. Rec. 125, 603-604.

21) GREGG D.A., HOUSE C., MEYER R., BERNINGER M. (1991). *Viral haemorrhagic disease of rabbits in Mexico: epidemiology and viral characterization.* Rev. Sci. Tech. Off. Int. Epiz. 10 (2), 435-451.

22) GUST I.D., PURCELL R.M. (1987). *Report of a workshop: waterborne nonA, nonB hepatitis.* J. Infect Dis. 156, 630-635.

23) HE H.B. (1989). *Dynamics of T lymphocytes in peripheral blood and lymphatic tissues of RHD rabbits (in Chinese).* Chin. J. Vet. Sci. Technol. 19 (7), 25-26.

24) HENRIKSEN P., GAVIER D., ELLING F. (1989). *Acute necrotising hepatitis in Danish farmed hares.* Vet. Rec. 125, 486-487.

25) HUANG H.-B. (1991). *Vaccination against and immune response to viral haemorrhagic disease of rabbits: a review of research in the People's Republic of China.* Rev. Sci. Tech. Off. Int. Epiz. 10 (2), 481-498.

26) JI C.-Y., DU N.-X., XU W.-Y. (1991). *Adaptation of the viral haemorrhagic disease virus of rabbits to the DJRK cell strain.* Rev. Sci. Tech. Off. Int. Epiz. 10 (2), 337-345.

27) LAVARINI C., FILIPPONE B., PONZETTO A., GIOANNINI P., CAPALDI S., DULLIO A., RECCHIA S., BONINO F. (1980). *L'attività legante il C1q in corso di epatite acuta.* Giornale di Malattie Infettive e Parassitarie 32, 801-804.

28) LAVAZZA A., VECCHI G. (1989). *Osservazioni su alcuni episodi di mortalità nella lepre: evidenziazione al microscopio elettronico di una particella virale. Nota preliminare.* Selez. Vet. 30 (3), 461-468.

29) LAVAZZA A., CAPUCCI L., SCICLUNA M.T. (1991). *Viral haemorrhagic disease of rabbits and the European brown hare syndrome: an update.* In: 14 Conférence de la Commision régionale de l'OIE pour l'Europe, Sofia, 2-5 octobre 1990. OIE, Paris (sous presse).

30) LINZ Z., SHEN-LIANG C., BAO-YUN S., FU-LIN S. (1991). *A new virus of rabbit.* Int. Symp. on Rabbit Haemorrhagic Disease. Pechino, 6-10 agosto, pg. 64.

31) LÖLIGER H.-CH., ESKENS U. (1991). *Incidence, epizootiology and control of viral haemorrhagic disease of rabbits and the European brown hare syndrome in Germany.* Rev. Sci. Tech. Off. Int. Epiz. 10 (2), 423-434.

32) LOUZIS C. (1988). *Haemorrhagic septicaemia syndrome in the European hare in France.* In: Meeting on «Diseases of hares and the European brown hare syndrome», Uppsala, 27-30 October.

33) MAESS J., GREEN U., MATTHES S., GÜBER U. (1990). *Nachweis der infektiösen hämorrhagischen Erkrankung der Hauskaninchen (Rabbit Viral Haemorrhagic Disease) bei Wildkaninchen (Oryctolagus cuniculus).* Tierärztl. Prax. 18, 77-79.

34) MAGLIULO E., CRUCIANI M., DIETZ A., TORRE D., ARMIGNACCO O., BERNARDI R., BRUMANA N. (1981). *Endotoxaemia in acute viral hepatitis.* Hepato-Gastroenterol. 28, 299-303.

35) MANDELLI G., GALLAZZI D., GELMETTI D., LAVAZZA A., ABRAMO F., POLI A. (1990). *European brown hare syndrome: anatomohistopathologic and negative staining electronmicroscopic studies.* In: 6th International Conference on Wildlife Diseases: abstracrs of papers, Berlin, 6-11 August. Wildlife Disease Association, Ames, Iowa, 44.

36) MARCATO P.S., BENAZZI C., VECCHI G., DELLA SALDA L., SIMONI P., AIELLO P., TUMINO G. (1988). *L'epatite necrotica infettiva del coniglio. Profilo patogenetico di una nuova malattia emorragica.* Riv. Coniglicoltura 25 (9), 59-64.

37) MARCATO P.S., BENAZZI C., GALEOTTI M., DELLA SALDA L. (1989). *L'epatite necrotica infettiva dei leporidi. Nuove ricerche sulla patogenesi della malattia emorragica del coniglio e della lepre.* Riv. Coniglicoltura 26 (8), 41-50.

38) MARCATO P.S., BENAZZI C., VECCHI G., GALEOTTI M., DELLA SALDA L., SARLI G., LUCIDI P. (1991). *Clinical and pathological features of viral haemorrhagic disease of rabbits and the European brown hare syndrome.* Rev. Sci. Tech. Off. Int. Epiz. 10 (2), 371-392.

39) MARCATO P.S., ROSMINI R. (1986). *Patologia del coniglio e della lepre.* Atlante a colori e compendio. Soc. Ed. Esculapio, Bologna.

40) Mori W., Aoki N., Shiga J. (1981). *Acute hepatic cell necrosis experimentally produced by viral agents in rabbits.* Am. J. Pathol., 103, 31-38.

41) Morisse J.P., Picault J.P., Boilletot E., Morin M. (1990). *Reproduction of viral hemorrhagic disease in domestic rabbits from «european brown hare syndrome» lesions.* J. Appl. Rabbit Res. 13, 24-25.

42) Morisse J.P., Le Gall G., Boilletot E. (1991). *Hépatites d'origine virale des Léporidés: introduction et hypothèses étiologiques.* Rev. Sci. Tech. Off. Int. Epiz. 10 (2), 269-282.

43) Nowotny N., Fuchs A., Schilcher F., Loupal G. (1990). *Zum Auftreten der Rabbit Haemorrhagic Disease (RHD) in Österreich: I. Pathomorphologische und virologische Untersuchungen.* Wien. Tierärztl. Mschr. 77, 19-23.

44) Ohlinger V.F., Haas B., Ahl R., Weiland F. (1989). *Die infektiöse hämorrhagische Krankheit der Kaninchen - eine durch ein Calicivirus verursachte Tierseuche.* Tierärztl. Umsch. 44 (5), 284-294.

45) Ohlinger V.F., Haas B., Meyers G., Weiland F., Thiel H.-J. (1990). *Identification and characterization of the virus causing rabbit haemorrhagic disease.* J. Virol. 64 (7), 3331-3336.

46) Ohlinger V.F., Thiel H.-J. (1991). *Identification of the viral haemorrhagic disease virus of rabbits as a calicivirus.* Rev. Sci. Tech. Off. Int. Epiz. 10 (2), 311-323.

47) Ossa J.A., Mateos A.P., Fraire M.C., Navarro R.F., Garcia R.M.E., Gomez S.E. (1991). *Pathogenesis of the viral haemorrhagic disease of rabbits (VHDR).* Int. Symp. on Rabbit Haemorrhagic Disease, Pechino, 6-10 agosto, pg. 140.

48) Park J.H., Kida H., Ueda K., Ochiai K., Goryo M., Itakura C. (1991). *Rabbit haemorrhagic disease: morphological and physicochemical properties of causative virus.* Int. Symp. on Rabbit Haemorrhagic Disease, Pechino, 6-10 agosto, pg. 19.

49) Parra F., Prieto M. (1990). *Purification and characterization of a calicivirus as the causative agent of a lethal haemorrhagic disease in rabbits.* J. Virol 64 (8), 4013-4015.

50) Peeters J.E. (1990). *Het viraal haemorragisch syndroom, een nieuwe bedreiging voor de konijnenteelt.* Vlaams Diergeneeskd Tijdschr. 59, 208-212.

51) Peeters J.E., Broes A., Charlier G. (1990). *Premières observations de la maladie hémorragique virale du lapin (RHD) en Belgique.* Ann. Méd. Vét. 134, 567-571.

52) Reyes G.R., Purdy M.A., Kim J.P., Luk K.-C., Young L.M., Fry K.E., Bradley D.W. (1990). *Isolation of a cDNA from the virus responsible for enterically transmitted non-A, non-B hepatitis.* Science 247, 1335-1339.

53) Rizzetto M., Canese M., Arico S. et al. (1977). *Immunofluorescence detection of a new antigen-antibody system (delta/anti delta) associated to hepatitis B virus in liver and in serum of HBsHg carriers.* Gut 18, 997.

54) Rodák L., Smid B., Valicek L. (1991). *Application of control measures against viral haemorrhagic disease of rabbits in the Czeck and Slovak Federal Republic.* Rev. Sci. Tech. Off. Int. Epiz. 10 (2), 513-524.

55) Rongling Y., Quogiang Z., Yuyou D., Xiaosheng S., Yongkun W. (1991). *Morphology of rabbit hemorragic disease viruses.* Int. Symp. on Rabbit Haemorrhagic Disease, Pechino, 6-10 agosto, pg. 1.

56) Shen J.Y., Feng B.S., Shen X.R. (1986). *Studies on viral haemorrhagic disease of rabbits. I. Ultrastructural alterations of liver cells of diseased rabbits (in Chinese).* Chin. J. Virol 2 (4), 243-247.

57) Smid B., Valicek L., Stepànek L., Jurák E., Rodák L. (1989). *Experimental transmission and electron microscopic demonstration of the virus of haemorrhagic disease of rabbits in Czechoslovakia.* J. Vet. Med. B. 36, 237-240.

58) Smid B., Valicek L., Rodák L., Stepánek J., Jurák E. (1991). *Rabbit haemorrhagic disease: an investigation of some properties of the virus and evaluation of an inactivated vaccine.* Vet. Microbiol. 26, 77-85.

59) STOERCKLE-BERGER N., KELLER-BERGER B., ACKERMANN M., HAUSER B., EHRENSPERGER F. (1990). *Immunohistological studies on rabbit haemorrhagic disease (RHD).* Schweizer Arch. Tierheilk. 132, 474-475.

60) TORRE D., SAMPIETRO C., FIORI G.P., ISSI M. (1988). *Fibronectina plasmatica e endotossinemia nell'epatite acuta virale.* Giornale di Malattie Infettive e Parassitarie 40, 817-820.

61) UYTTENBROEK E., NAUWINCK H., DUCATELLE R., CALLEBAUT P., CHARLIER G. (1990). *Pathology and aetiology of natural and experimental European brown hare syndrome.* Schweizer Arch. Tierheilk. 132, 478-479.

62) VALICEK L., SMID B., RODÁK L., KUDRNA J. (1990). *Electron and immunoelectron microscopy of rabbit haemorrhagic disease virus (RHDV).* Arch. Virol 112, 271-275.

63) WEIPING S., WANFANG C., FUNAN X. (1991). *Immunohistochemical detection of rabbit viral haemorrhagic disease virus (RVHDV).* Int. Symp. on Rabbit Haemorrhagic Disease, Pechino, 6-10 agosto, pg. 108.

64) WHITWELL K.E. (1991). *Do hares suffer from grass sickness?* Vet. Rec. 128, 395-396.

65) WONG G.H.W., GOEDDEL D.V. (1986). *Tumor necrosis factors α and β inhibit virus replication and synergize with interferons.* Nature 323, 819-822.

66) XIANPU H., XI L., FENGLONG W., ZHENHUA Z., YUFANG G., CHENGHAO T. (1991). *Studies on localization of viral antigen and pathomorphology of experimental rabbit haemorrhagic disease.* Int. Symp. on Rabbit Haemorrhagic Disease, Pechino, 6-10 agosto, pg. 168.

67) ZU Z.J., CHEN W.X. (1989). *Viral haemorrhagic disease in rabbits: a review.* Vet. Res. Commun. 13, 205-212.

68) YUNKUN W., YIMIN X., JUNBAO L., HUIFANG T., HUAICHANG S., YANGSHENG Z., RENGQUAN L., HONGJUN L., RONGXIAN L., HAIXIANG X., POQING P., DAMING S. (1991). *Research report on viral disease in rabbits (Rabbit Pest temporarily named).* Int. Symp. on Rabbit Haemorrhagic Disease, Pechino, 6-10 agosto, pg. 99.

M.C. SPINNATO[1], R. ROSMINI[1]

IL CONTROLLO DELLA MALATTIA ALEUTINA DEL VISONE: CORRELAZIONI TRA LE INDAGINI ANATOMO-ISTOPATOLOGICHE E IL TEST IEOP

[1] Università degli Studi di Bologna - Istituto di Patologia Generale e Anatomia Patologica Veterinaria
Via Tolara di Sopra, 50 - 40064 Ozzano Emilia (BO)

RIASSUNTO

Sono stati sottoposti ad esame anatomo-istopatologico 51 visoni femmine di due anni di età , di razza Standard e aventi problemi riproduttivi. Gli animali appartengono ad un allevamento a ciclo chiuso, in cui la malattia Aleutina è endemica.

Nel 1988 nell'allevamento in questione si è cominciato un piano di profilassi, basato sull'eliminazione con il «pelting» degli animali positivi alla immunoelettrosmoforesi (IEOP). Dei 51 visoni esaminati, 20 erano negativi alla IEOP e 31 invece risultavano positivi.

Si è cercato di evidenziare le correlazioni esistenti tra le positività sierologiche e le lesioni anatomo-istopatologiche. Questo per vedere se la malattia Aleutina nell'allevamento decorre in forma inapparente, o se invece è responsabile di lesioni negli animali.

Da ogni animale sono stati prelevati e sottoposti ad esame anatomo-istopatologico: polmone, cuore, milza, fegato, vescica, utero, ovaia, salpingi, rene, cervello, cervelletto, stomaco, intestino e linfonodi mesenterici.

Gli esami anatomo-istopatologici hanno rilevato:

— assenza, sia negli animali IEOP positivi che IEOP negativi, di lesioni macroscopiche riconducibili alla malattia Aleutina,

— presenza di lesioni istologiche riferibili ad essa in 8 soggetti su 31 positivi, corrispondenti al 25,8%.

Questi risultati indicano quindi che la malattia Aleutina nell'allevamento in questione non decorre in tutti gli animali in forma inapparente.

Parole chiave: visone, malattia aleutina, immunoelettrosmoforesi.

ALEUTIAN DISEASE ERADICATION PROGRAMME: RELATIONSHIP BETWEEN THE ANATOMO-HISTOPATHOLOGICAL RESEARCH AND THE COUNTER CURRENT IMMUNOELECTROPHORESIS (CCIE)

SUMMARY

Fifty-one female minks, two years old, Standard race and with some reproduction problems, have been subjected to the anatomo-histopathological examination. These

animals belong to a closed cycle breeding farm where the Aleutian Disease (AD) is endemic.

In 1988 this breeding farm started a prophylaxis programme based on the elimination of the animals positive to immunoelectrosmophoresis (IEOP), serological test similar to counter current immunoelectrophoresis (CCIE) or counter immunoelectrophoresis (CIEP). Twenty minks out of the 51 examined were negative to IEOP, while 31 were positive.

We tried to point out the relationship between the serological positiveness and the anatomo-histopathological lesions observed. All this in order to find out whether the AD course on the breeding farm is inapparent or, on the contrary, it is responsible for lesions in animals.

For each animal we have subjected to anatomo-histopathological examination specimens of lung, heart, spleen, liver, bladder, uterus, ovary, salpinx, kidney, brain, cerebellum, stomach, intestine and mesenteric lymph nodes.

The anatomo-histopathological examination we carried out revealed, both in positive and negative to IEOP animals, absence of macroscopic lesions caused by AD and presence of histological lesions due to it in 8 out of 31 positive subjects, corresponding to 25.8%.

These results show that AD on the considered breeding farm is not an inapparent infection in all the animals.

Key word: mink, Aleutian disease, immunoelectrosmophoresis.

INTRODUZIONE

La malattia Aleutina del visone è una malattia sistemica da immunocomplessi (IC) che si sviluppa a causa di un'infezione virale persistente data da un parvovirus denominato Aleutian Disease Virus (ADV).

La malattia Aleutina (AD) e l'eventuale morte degli animali infetti sono il risultato delle lesioni provocate, specialmente a carico di reni e arterie, dagli IC circolanti.

I visoni di genotipo Aleutino, omozigoti per il gene recessivo Aleutino del colore del mantello, si sono rivelati essere molto più sensibili all'ADV rispetto ai visoni non-Aleutini (Haas et al., 1990).

Infatti i visoni Aleutini sviluppano la malattia e vanno incontro a morte sempre, indipendentemente dalla virulenza del ceppo virale. La malattia invece nei visoni non-Aleutini di solito è in forma inapparente o cronica. Nella forma inapparente gli animali sono clinicamente sani e non presentano lesioni anatomo-istopatologiche. Reagiscono però positivamente alla immunoelettrosmoforesi (IEOP) (An et al., 1978).

La forma inapparente o cronica non impedisce alla femmina di dare alla luce una figliata normale (Hansen e Lund, 1988); ma si è rilevato che la malattia provoca: aumento del tasso di sterilità nella femmina, aumento della natimortalità, diminuzione del numero degli animali portati allo svezzamento e tasso di mortalità in allevamento intorno al 10% annuo (Lelli, 1989).

Sono stati sottoposti ad esame anatomo-istopatologico 51 visoni di razza Standard (non-Aleutini). Di questi 51 animali, 31 erano risultati positivi e 20 negativi alla IEOP.

È stata controllata la specificità del test IEOP con esami anatomo-istopatologici sui negativi e positivi. Si è cercato di evidenziare se le positività sierologiche sono correlate con lesioni anatomo-istopatologiche e cioè se la malattia è responsabile di lesioni negli animali o se decorre invece in forma inapparente.

MATERIALI E METODI

Sono stati sottoposti ad esame anatomo-istopatologico 51 visoni appartenenti ad un allevamento a ciclo chiuso di circa 56.000 capi, in località San Vito di Valdobbiadene e in cui la malattia Aleutina è endemica. Nel 1988 è iniziato un piano di profilassi, basato sull'eliminazione con il «pelting», degli animali positivi alla IEOP. Nel periodo dello svezzamento i visoni sono sottoposti a profilassi indiretta nei confronti dell'enterite da parvovirus, del cimurro, della polmonite da *Pseudomonas aeruginosa* e del botulismo.

Sono stati scelti tra i visoni di razza Standard un certo numero di animali: 20 negativi e 31 positivi alla IEOP; l'esame è stato effettuato due volte, il secondo esame è stato effettuato nello stesso mese in cui è avvenuta la macellazione. Gli animali sono stati soppressi in gabbia ermeticamente chiusa nella quale veniva immesso gas di scarico.

Tutti i 51 visoni sono stati scelti tra le femmine adulte di due anni di età, che nel primo anno avevano partorito un numero di visoni maggiore o uguale a 4, mentre nel secondo anno, sebbene fossero state tutte accoppiate, non avevano partorito nessun cucciolo. Gli animali si presentavano in buono stato di salute. Sono stati fatti due gruppi: il primo costituito dalle 20 femmine negative (Gruppo A) e il secondo dalle 31 femmine positive (Gruppo B). Gli animali appartenenti ai 2 gruppi erano quindi differenziabili soltanto per l'esito al test sierologico IEOP. Tutte le femmine esaminate avevano infatti gli stessi problemi riproduttivi.

Test sierologico

Da ogni animale, mediante taglio dell'unghia, è stato effettuato un prelievo di sangue raccolto in un capillare eparinizzato. I capillari poi sono stati centrifugati per 5 minuti e sul siero ottenuto è stato eseguito il test d'immunoelettrosmoforesi (IEOP) conosciuto anche come controcorrenteimmunoelettroforesi (CCIE o CIEP). Si è utilizzato per il test un antigene purificato estratto da organi di visoni infetti. L'antigene e i sieri positivi e negativi di referenza sono stati forniti, insieme alla metodica dalla United Vaccines Wisconsin (USA).

Esame anatomo-istopatologico

I visoni sono stati esaminati presso l'allevamento da 2 a 12 ore dopo il «pelting». Da ogni animale sono stati prelevati: polmone, cuore, milza, fegato, vescica, utero, ovaia, salpingi, rene, cervello, cervelletto, stomaco, intestino e linfonodi mesenterici.

Gli organi sono stati fissati in formalina tamponata al 10%, inclusi in paraffina. Le sezioni di 6-7 μm di spessore sono state colorate con l'Ematossilina-eosina.

In alcuni soggetti sia positivi che negativi alla IEOP è stata eseguita nelle sezioni del rene anche la colorazione con Alizarina S, per la ricerca del calcio, e in sezioni di tessuto splenico la colorazione con Rosso Congo a pH 10, in quest'ultima è stata ricercata la birifrangenza in luce polarizzata indicante la presenza di sostanza amiloide.

RISULTATI

Tra le lesioni macroscopiche riscontrate nei 20 soggetti negativi, appartenenti al Gruppo A, vi sono: 3 casi di steatosi epatica (15%), 4 casi di polmoniti colesterinìche (20%) (fig. 1) e 1 caso di enterite catarrale emorragica (5%).

Nei 31 soggetti positivi, appartenenti al Gruppo B, le lesioni macroscopiche rilevate sono invece: 11 casi di polmoniti colesteriniche (35,4%) ed 1 soggetto con infarti emorragici polmonari (3,2%), 5 casi di steatosi epatica (16,1%), 3 casi di infarti emorragici nella milza (9,6%), in un animale è stato riscontrato 1 ascesso omentale (3,2%) e in un altro 1 ovaia cistica (3,2%).

All'esame istologico le alterazioni principali rilevate a carico degli organi, sia degli animali positivi che negativi alla IEOP, sono state le seguenti:

— congestione vasale, riscontrata in quasi tutti gli organi;
— necrosi dei villi intestinali;
— carioressi a carico dei linfociti nei tessuti linfatici;
— melanosi maculosa sottocapsulare a livello splenico;
— presenza di pigmento melanico nell'endotelio dei vasi;
— calcificazione delle cartilagini bronchiali;
— polmonite colesterinica (fig. 2);
— presenza di concrementi renali;
— presenza di materiale ialino nel tessuto splenico a localizzazione periarteriolare e centrofollicolare (fig. 3);

In 8 animali del gruppo B sono stati inoltre riscontrati:

— focolai linfoplasmacellulari epatici e renali (fig. 4 e 5);
— infiltrati linfomonocitari nel cuore (fig. 6) e nel polmone con ispessimento dei setti interalveolari.
— ispessimento delle pareti dei capillari a livello polmonare.

I concrementi presenti nei tubuli renali sono risultati positivi per il calcio con la colorazione Alizarina S. In un visone del Gruppo A e in due del gruppo B l'esame con Rosso Congo in luce polarizzata delle sezioni della milza, ha rilevato l'assenza di materiale amiloide.

Nelle tabelle n° 1-2-3 e 4 vengono riassunte le principali lesioni istologiche, riscontrate nel fegato, polmone, milza e rene.

DISCUSSIONE

La malattia Aleutina provoca ingenti perdite economiche negli allevamenti di visoni: si è quindi cercato un metodo diagnostico rapido e attendibile per evidenziare gli animali infetti e applicare i relativi programmi di eradicazione (Cho e Ingram,

1972). Questo perché non esistono vaccini o interventi terapeutici efficaci in grado di controllare la malattia (Lelli, 1989).

Attualmente la diagnosi dell'infezione da ADV è basata esclusivamente sull'evidenziazione sierologica di anticorpi virus specifici (Aasted et al., 1986). Il test sierologico più usato per l'eradicazione della malattia è proprio l'IEOP. È un test molto specifico in quanto mette in evidenza gli anticorpi già dopo 10 giorni dalla inoculazione sperimentale (Lelli, 1989). È un test molto sensibile (97,8%) e identifica perfino i visoni con forma inapparente, anche se non riesce a distinguerli da quelli con malattia progressiva (Wright e Wilkie, 1982).

Nell'allevamento da cui provengono i 51 visoni esaminati si sta attuando un piano di eradicazione della malattia che utilizza come test sierologico l'IEOP. Questo test è utilizzato in USA, Norvegia, Russia, Svezia, Olanda, Canada, Danimarca, Francia e Italia. Ci sono altre procedure messe a punto per la sierodiagnosi come il test allo Iodio, l'immunofluorescenza indiretta, l'ELISA. L'IEOP rimane però il test più usato poiché si è dimostrato essere il più specifico a differenza del test allo Iodio e dell'immunofluorescenza indiretta che sono poco pratici e non specifici. L'ELISA è sensibile e specifico, ma rivela solamente animali con forma progressiva della malattia (Lelli, 1989).

Bisogna accennare anche alla possibilità che si verifichino alcune reazioni di falsa positività come riportato da Munck (1990), in seguito alla vaccinazione per l'enterite da parvovirus. Le reazioni di falsi positivi però non durano a lungo in questi soggetti. Infatti essi sono risultati negativi dopo solamente 7-14 giorni dalla vaccinazione.

Ci sono anche altri fattori che possono influenzare i risultati del test come ad esempio la tubercolosi aviare e l'infezione da *Erysipelotrix* (Englund, 1988). Non si può ignorare nemmeno che componenti dell'alimentazione possono influenzare i risultati. Per esempio è stato dimostrato che anche le proteine contenute nella dieta possono causare una risposta immunologica. Esse infatti, quando non vengono completamente digerite dagli enzimi nell'intestino, possono essere assorbite comportandosi come dei veri e propri antigeni (Mowat, 1987).

Momentaneamente non può essere data una spiegazione completamente soddisfacente all'incidenza dei falsi positivi nel test di IEOP. Una precauzione da prendere deve essere quella di non effettuare mai un prelievo di sangue da sottoporre al test per la diagnosi della AD prima di tre settimane dalle vaccinazioni (Munck, 1990). Tra i 31 visoni positivi esaminati possono esserci certamente alcuni falsi positivi e questo potrebbe spiegare anche il fatto che pochi animali tra i 31 presentano delle lesioni riconducibili alla AD. Questa però è solo una ipotesi. Infatti è noto che la malattia nei visoni non-Aleutini di solito decorre in forma inapparente o cronica e nella forma inapparente gli animali non presentano lesioni anatomo-istopatologiche ma reagiscono positivamente alla IEOP (An et al., 1978). È quindi impossibile dire se tra i 31 visoni positivi ce ne sia uno o più di uno falso positivo. Per quanto riguarda l'esame anatomopatologico si può affermare che tutti gli animali, sia appartenenti al Gruppo A che al Gruppo B, non presentano lesioni macroscopiche riconducibili alla malattia Aleutina.

La congestione riscontrata in quasi tutti gli organi può essere ascritta al metodo di soppressione, che è ritenuto responsabile anche della degenerazione vacuolare degli epatociti.

La necrosi dei villi intestinali così come i fenomeni di carioressi, osservati nei linfociti, sono conseguenti al fatto che gli animali non sono stati immediatamente eviscerati subito dopo la soppressione, ma solo dopo un certo periodo di tempo (2-12 ore).

La melanosi maculosa sottocapsulare splenica è sicuramente una caratteristica di razza, come pure lo è il fatto che ci sia la presenza di pigmento melanico nell'endotelio dei vasi di quasi tutti gli animali esaminati. Essi appartengono alla razza Standard avente il mantello completamente nero. La calcificazione delle cartilagini bronchiali, presente nella maggior parte degli animali esaminati, la degenerazione delle cellule epatiche, prevalentemente di tipo steatosico, la presenza di concrementi renali e i numerosi casi di polmonite colesterinica sono tutte lesioni legate a problemi d'ordine alimentare.

La calcificazione delle cartilagini è dovuta sicuramente alla eccessiva assunzione di osso, in quanto tutti gli scarti di macellazione vengono macinati senza essere disossati. L'ipercalcemia può essere chiamata in causa come responsabile della presenza di concrementi contenenti calcio a livello renale.

La conferma che i concrementi contengono calcio si ha dalla colorazione con Alizarina S eseguita nelle sezioni del rene.

L'elevato numero di casi di polmonite colesterinica è imputabile invece ad un eccesso di lipidi nella dieta (Guarda e Mandelli, 1989).

L'esame con Rosso Congo a pH 10 in luce polarizzata non ha evidenziato presenza di sostanza amiloide nel materiale ialino ritrovato nelle sezioni della milza.

La formulazione di una diagnosi precisa si presenta difficoltosa di fronte alla presenza di focolai linfocitari epatici. Questi sono molto probabilmente riferibili ad attività emopoietica, presente anche nella milza e nei linfonodi mesenterici, come dimostrano anche i megacariociti rinvenuti in questi organi.

Alterazioni riferibili alla malattia Aleutina sono state rinvenute in fegato, polmone, rene e cuore dei visoni appartenenti al Gruppo B.

Le lesioni istologiche riferibili ad ADV, che solo in un soggetto sono state riscontrate contemporaneamente a carico del fegato e del rene, sono le seguenti. Infiltrati linfoplasmacellulari nel fegato di tre soggetti e nel rene di due. Ispessimento delle pareti dei capillari e dei setti interalveolari, ove si rinvenivano anche infiltrati linfomonocitari, nel polmone di tre animali. Nel tessuto miocardico di un solo visone sono stati ritrovati numerosi infiltrati linfomonocitari perivasali.

Gli esami anatomo-istopatologici hanno dunque rilevato:

— assenza nei 20 animali del Gruppo A di lesioni sia macroscopiche che microscopiche riconducibili alla malattia Aleutina,

— presenza solamente di lesioni istologiche riferibili ad essa in otto soggetti, del gruppo B, su trentuno positivi, corrispondenti al 25,8%.

Si può quindi affermare che l'AD nell'allevamento in questione non decorre in tutti gli animali in forma inapparente, cioè senza lesioni anatomo-istopatologiche.

Un'indagine precedente, effettuata nello stesso allevamento, ma soltanto su visoni di razza Selvaggio, aveva già confermato questo dato (Negretto, 1987/88).

Gli organi che presentano le lesioni più significative per la diagnosi istologica della malattia sono il fegato, il rene e il polmone.

Anche se la malattia decorre in forma inapparente in buona parte dei visoni Standard, in un certo numero di individui determina tuttavia la comparsa di alterazioni istologiche.

Per quanto riguarda l'infertilità infine non sono state riscontrate, a livello istologico, in ovaia, utero e salpingi, alterazioni degne di nota.

Per la ricerca sono state utilizzate solo femmine di due anni di età con problemi riproduttivi in quanto è noto che la malattia nella forma inapparente provoca infertilità, aborto o natimortalità, provocando così gravi danni economici nell'allevamento.

In Danimarca negli allevamenti controllati con l'eliminazione progressiva degli animali sierologicamente positivi, dal 1980 al 1986, il numero di cuccioli per femmine fecondate è passato da 4,09 a 4,69, mentre la percentuale di femmine non fertili è calata da 14,7 a 10,9 (Hansen e Lund, 1988).

L'infertilità delle femmine, l'aborto precoce o tardivo delle stesse e la morte dei cuccioli sono danni sufficienti per cercare di eliminare la AD dall'allevamento.

I visoni con malattia inapparente possono ospitare il virus per anni senza manifestare la sintomatologia classica e senza venire a morte. Tra le altre cause anche lo stress può svolgere un ruolo determinante nel trasformare la forma inapparente in malattia conclamata (An et al., 1978).

Se le femmine esaminate, che non avevano partorito nemmeno un cucciolo nel secondo anno di produzione, fossero state tutte 51 positive sarebbe stato facile imputare la sterilità alla presenza dell'ADV. Invece le 20 femmine negative presentavano gli stessi problemi riproduttivi delle 31 positive. Quindi il piano di profilassi, cominciato nel 1988, basato sul controllo sierologico degli animali e l'eliminazione di quelli infetti, pur avendo avuto un ruolo fondamentale nel miglioramento dell'allevamento, non è stato sufficiente a risolvere i problemi di infertilità presenti.

Il suddetto piano di eradicazione della malattia potrà dare buoni risultati, tuttavia altri fattori, soprattutto quelli d'ordine alimentare e ambientale, non devono mai essere trascurati nel cercare di diminuire i problemi riproduttivi in un allevamento intensivo di visoni.

Si ringrazia il Prof. Giorgio Gagliardi, il Dr. Carlo Turilli e il Dr. Pietro Bonsembiante dell'Istituto Zooprofilattico Sperimentale delle Venezie per la disponibilità dimostrata e il Sig. Ulrich Ebert per la collaborazione prestata e per il materiale gentilmente messo a disposizione.

Lavoro finanziato in parte con fondi 60% MURST.

Tabella 1 - Alterazioni istologiche epatiche

	Gruppo A n. casi	Gruppo B n. casi
— Steatosi	3	7
— Degenerazione vacuolare	1	1
— Melanosi degli endoteli vasali	5	5
— Infiltrati linfocitari perivasali	2	3
— Infiltrati linfocitari nei lobuli epatici	1	3
— Infiltrati linfoplasmacellulari pervasali	—	3

Tabella 2 - Alterazioni istologiche polmonari

	Gruppo A n. casi	Gruppo B n. casi
— Polmonite colesterinica	3 (°)	2 (°)
— Iperplasia del BALT	5	4
— Melanosi degli endoteli vasali	7	19
— Calcificazione delle cartilagini bronchiali	13	23
— Concrementi contenenti calcio negli alveoli e nei setti	3	4
— Ispessimento dei setti interalveolari con infiltrati linfomonocitari	—	2
— Ispessimento della parete dei capillari	—	1

(°) Le polmoniti colesteriniche sono state osservate istologicamente con minor frequenza rispetto all'esame macroscopico a causa della difficoltà riscontrata nell'allestire il preparato istologico, date le ridotte dimensioni delle lesioni (Fig. 1).

Tabella 3 - Alterazioni istologiche spleniche

	Gruppo A n. casi	Gruppo B n. casi
— Deplezione linfocitaria	1	6
— Iperplasia linfocitaria	1	—
— Melanosi sottocapsulare	4	8
— Materiale ialino centrofollicolare	9	4
— Ialinizzazione delle pareti delle arteriole follicolari	2	2

Tabella 4 - Alterazioni istologiche renali

	Gruppo A n. casi	Gruppo B n. casi
— Degenerazione ialina degli epiteli tubulari	1	1
— Focolai linfocitari corticomidollari	2	—
— Concrementi a livello midollare	7	6
— Emorragie da macellazione	—	4
— Degenerazione vacuolare degli epiteli tubulari	—	1
— Infiltrati corticali linfoplasmacellulari	—	2

Figura 1 - Lesioni nodulari riferibili a polmonite colesterinica.

Figura 2 - Quadro istologico nella polmonite colesterinica. Ematossilina-eosina, piccolo ingrandimento.

Figura 3 - Materiale ialino localizzato sia a livello centrofollicolare che nella parete delle arteriole follicolari spleniche. Ematossilina-eosina, piccolo ingrandimento.

Figura 4 e 5 - Focolai linfoplasmacellulari epatici e renali. Ematossilina-eosina, medio ingrandimento (fig. 4) e piccolo ingrandimento (fig.5).

Figura 6 - Infiltrati linfomonocitari nel miocardio a localizzazione periarteriolare. Ematossilina-eosina, piccolo ingrandimento.

1

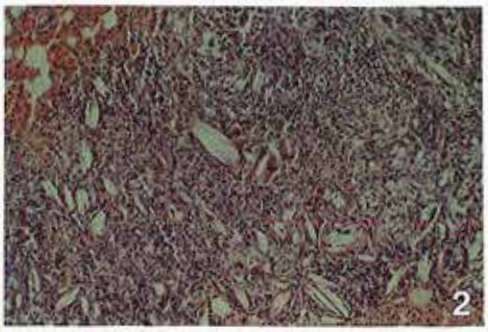
2

3

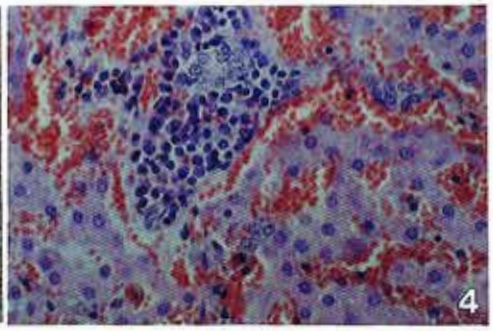
4

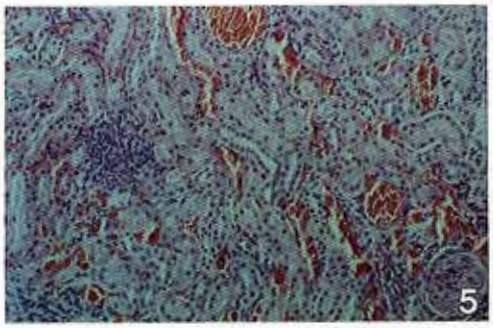
5

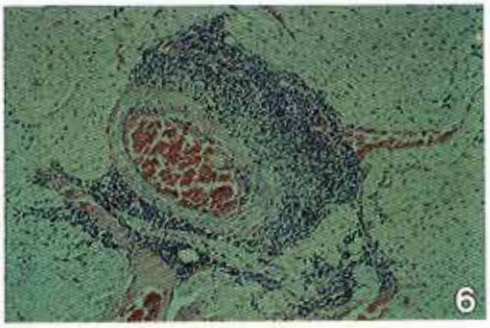
6

BIBLIOGRAFIA

1) AASTED B., ALEXANDERSEN S., COHN A., HANSEN M. (1986). *Counter current line absorbition immunoelectrophoresis is an alternative diagnostic screening test to counter current immunoelectrophoresis in Aleutian Disease (AD) eradication programs.* Acta. Vet. Scand. 27, 410-420.

2) AN S.H., DEPAULI F.J., WRIGHT P., INGRAM D.G. (1978). *Characteristic of inapparent Aleutian disease virus infection in mink.* Res. Vet. Sci., 24, 200-204.

3) CHO H.J., INGRAM D.G. (1972). *Antigen and antibody in Aleutian disease in mink. I. Precipitation reaction by agar-gel electrophoresis.* J. Immunol., 108, (2), 555-557.

4) ENGLUND L. (1988) (cit. da Munck C., 1990).

5) GUARDA F., MANDELLI G. (1989). *Trattato di anatomia patologica veterinaria.* UTET.

6) HAAS L., WOHLSEIN P., TRAUTWEIN G., STOLZE B., KAADEN O.-R. (1990). *Violet mink develop an acute disease after experimental infection with Aleutian disease virus (ADV) isolate ADV SL3.* J. Vet. Med. B 37, 106-117.

7) HANSEN M., LUND E. (1988). *Pregnancy rate and foetal mortality in Aleutian disease virus infected mink.* Acta Vet. Scand. 29, 271-272.

8) LELLI R. (1989). *La malattia Aleutina.* Scienza Veterinaria 5, 13-16.

9) MOWAT L. MCL. (1987). (cit. da Munck C., 1990).

10) MUNCK C. (1990). *The possible influence of recent vaccination on the serological reactions in mink against Aleutian disease virus antigen.* Scientifur, 14, (1), 45-48.

11) NEGRETTO F. (1987-88). *La malattia Aleutina del visone.* Tesi di laurea, Università di Bologna, Anno Accademico 1987-88.

12) WRIGHT P.F. WILKIE B.N. (1982). *Detection of antibody in Aleutian disease of mink: comparison of enzyme-linked immunosorbent assay and counterimmunoelectrophoresis.* Am. J. Vet. Res. 43, (5), 865-868.

A. LEONI[1], G. GARIPPA[2], E. ARRU[2]

PRINCIPALI CARATTERISTICHE ANATOMO-ISTOPATOLOGICHE DELLA FASCIOLIASI CAPRINA*

Università degli Studi di Sassari - Facoltà di Medicina Veterinaria
[1] Istituto di Patologia Generale e Anatomia Patologica Veterinaria - Via Vienna, 2 - 07100 Sassari
[2] Istituto di Ispezione degli Alimenti di Origine Animale
e Cattedra di Malattie Parassitarie degli Animali Domestici

RIASSUNTO

Gli AA. descrivono i quadri anatomo-istopatologici della fascioliasi subacuta e cronica della capra in Sardegna. La periepatite fibrinosa, la marcata infiltrazione eosinofilica, l'angiocolite e le lacune ematiche caratterizzano la forma subacuta; la marcata atrofia del lobo sinistro, l'ectasia dei grossi dotti biliari e l'accentuata iperplasia della loro tonaca mucosa contraddistinguono invece la forma cronica.

Parole chiave: fascioliasi, capra, aspetti anatomo-istopatologici.

ANATOMO-HISTOPATHOLOGICAL FEATURES OF GOAT FASCIOLIASIS

SUMMARY

Anatomo-histopathological lesions in sardinian goats affected by subacute and chronic fascioliasis are described.

The subacute form is characterized by fibrinous perihepatitis, significant eosinophilic infiltrations, angiocholitis and hematic lacunae while the chronic form is marked by pronunced atrophy of the left lobe, ectasia of the large bile ducts whith accentuated hyperplasia of their tunica mucosa.

Key words: fascioliasis, goat, anatomo-histopathologichal pictures.

INTRODUZIONE

La fascioliasi degli animali si manifesta con caratteristiche talvolta assai differenti nelle varie specie ospiti. È noto, ad esempio che, pur avendo un decorso clinico abbastanza simile nel bovino e nell'ovino, la parassitosi induce in questi due ruminanti peculiari lesioni anatomo-istopatologiche ed inoltre che le differenze si accentuano enormemente quando la fascioliasi dell'ovino è di tipo acuto. Ciò fa meglio capire che il danno indotto dall'infestazione, oltre che col fattore specie animale, è correlabile anche con l'entità dell'infestazione, con la grandezza del fegato e, naturalmente, con la reattività dell'individuo.

* Lavoro eseguito con contributo M.U.R.S.T. 60%.

Appare pertanto quanto mai opportuno conoscere il danno che *Fasciola hepatica* causa su tutti gli animali, compresi quelli che, per cause diverse, son ritenuti meno esposti all'infestazione. A questo proposito si può rilevare che, mentre abbondano le notizie sulla fascioliasi negli ospiti tradizionali (bovini ed ovini) e addirittura in quelli eccezionali (equino, suino, ecc.), è singolare che siano del tutto frammentarie le conoscenze sulla malattia nel caprino.

Partendo da questo presupposto, nell'ambito di una ricerca organica sulle parassitosi della capra nei differenti habitat di allevamento, abbiamo ritenuto opportuno approfondire le nostre conoscenze sui principali aspetti anatomo-istopatologici della fascioliasi.

MATERIALI E METODI

Nel corso di indagini parassitologiche condotte su numerosi greggi di capre di razza sarda allevate in zone marginali o in territori abitualmente destinati all'allevamento ovino, sono stati effettuati rilievi anatomo-patologici su animali spontaneamente deceduti, soppressi in fase preagonica o regolarmente macellati. Si è avuta così occasione di osservare un buon numero di fegati con alterazioni riferibili a fascioliasi.

Da tali organi, dopo aver quantificato l'entità della infestazione attraverso la raccolta dei parassiti, sono stati effettuati prelievi che, opportunamente fissati e processati in paraffina, sono stati tagliati in sezioni di 5 μ di spessore e colorati infine con le metodiche E.E., PAS e Tricromica di Mallory.

OSSERVAZIONI PERSONALI

I fegati di alcune capre spontaneamente decedute o regolarmente macellate si presentavano moderatamente aumentati di volume, di colore variegato, tendente al giallo verdastro, con superficie granulosa ed ancora ricoperta da pannicolo fibrinoso, trama lobulare ispessita e linfonodi portali tumefatti per effetto di una flogosi sieroemorragica. Completavano il quadro isolati focolai necrotici, rare lacune ematiche, ectasia dei medi e grossi dotti biliari con presenza di un gran numero di fasciole.

Con gli esami istologici si poneva in evidenza il netto ispessimento della sierosa di rivestimento — causato dalla presenza di fibrina solo in parte organizzata —, la presenza di tragitti necrotico-emorragici attorniati da imponente reazione granulomatosa, i focolai di necrosi coagulativa di probabile origine infartuale, l'intensa infiltrazione eosinofilica degli spazi porto-biliari e, a carico dei dotti, l'infiltrazione eosinofilica e mastocitaria, l'erosione della mucosa e l'ostruzione del lume ad opera di cellule epiteliali desquamate, sangue e giovani fasciole. Nei linfonodi veniva rilevato edema cortico-midollare ed iperplasia dei follicoli linfatici.

Nel complesso, i quadri descritti potevano essere attribuiti ad una fascioliasi di tipo subacuto.

Numerosi fegati di capre regolarmente macellate mostravano invece una marcata atrofia del lobo sinistro, ridotto talvolta ad esile lamina fibro-sclerotica percorsa da piccoli dotti ectasici, ed una relativa ipertrofia della restante parte. Nel complesso l'organo appariva tozzo e di forma grossolanamente triangolare. Sulla superficie della faccia viscerale i medi e grossi dotti biliari, fortemente ectasici, risaltavano

come grosse bozzellature di colore biancastro e di consistenza fibrotica. All'apertura si evidenziava in essi un moderato numero di fasciole immerse in una bile assai densa e scura. La mucosa di rivestimento era caratteristicamente tappezzata da robuste papille biancastre protrudenti verso il lume. I linfonodi, infine, apparivano aumentati di volume e infarciti di un pigmento bruno-verdastro.

L'esame istopatologico del lobo sinistro poneva in evidenza la sclerosi parenchimatosa, la proliferazione di dotti biliari neoformati, l'angio e periangiocolite e granulomi gigantocellulari attorno a uova in posizione extraduttale. Nei medi e grossi dotti biliari si accertava che le papille evidenziate all'esame macroscopico altro non erano se non manifestazioni di iperplasia epiteliale, conseguenti, con tutta probabilità, all'accentuata erosione della mucosa.

Nel complesso, le lesioni appena descritte venivano attribuite a fascioliasi cronica.

CONSIDERAZIONI E CONCLUSIONI

I quadri lesivi da noi attribuiti alla fascioliasi subacuta e cronica della capra sono stati solo parzialmente osservati da altri AA.

Rahko (1972) descrive infatti come tipica della distomatosi cronica caprina da *F. hepatica* e *D. dendriticum* l'intensa iperplasia ed infiltrazione leucocitaria della mucosa duttale e la generalizzata fibrosi degli altri strati.

Anche Arore e Iyer (1973), su capre e pecore indiane infestate da *F. gigantica*, evidenziano granulomi gigantocellulari attorno a uova del parassita in sede extraduttale.

Barth e Schaich (1973), nel descrivere la riproduzione sperimentale della fascioliasi nei ruminanti selvatici, riportano come principale caratteristica della malattia nel capriolo l'ectasia dei dotti biliari, che pertanto sporgono nettamente sulla superficie epatica.

Girardi e coll. (1979), infine, nel riferire su un grave episodio di fascioliasi caprina verificatosi in Piemonte, segnalano alterazioni caratterizzate da proliferazione connettivale parenchimale e periduttale, evidentemente attribuibili ad uno stadio di fascioliasi subacuta più avanzato rispetto a quello da noi descritto.

Al di là di quanto osservato da altri AA., le nostre indagini hanno indiscutibilmente evidenziato che la capra può contrarre composite e caratteristiche lesioni in corso di fascioliasi. Significative in tal senso sono le gravi lesioni da tragitto, probabile causa delle raccolte ematiche, e la diffusa infiltrazione eosinofilica dell'interstizio caratterizzanti la fascioliasi subacuta. Tipiche della forma cronica sono invece l'imponente ectasia dei medi e grossi dotti biliari e l'accentuata atrofia fibrotica del lobo sinistro, caratteristica quest'ultima facilmente evidenziabile nella distomatosi bovina ma di difficile reperimento nell'ovino. Peculiare della fascioliasi cronica caprina sembra essere infine il riscontro, sempre nei medi e grossi dotti, di papille biancastre, obliteranti parzialmente il lume, espressione di una franca iperplasia della mucosa.

In conclusione, l'aver facilmente riscontrato la fascioliasi dei caprini nel corso della nostra indagine, induce a ritenere che la parassitosi si stia sempre più diffondendo in questa specie animale, ormai allevata anche su pascoli abitualmente destinati all'ovino.

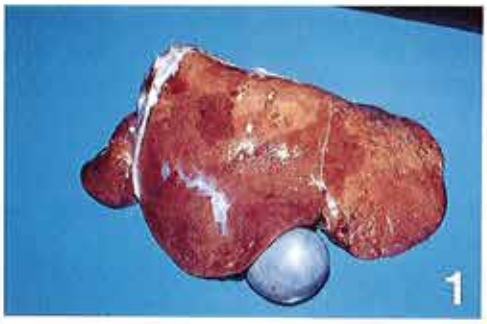
1

2

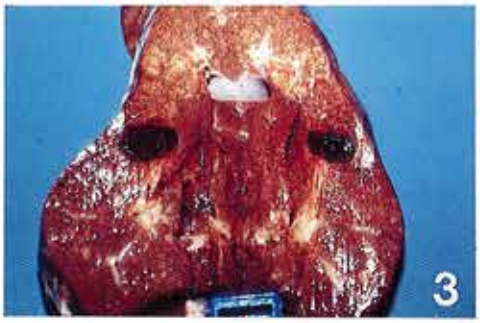
3

4

5

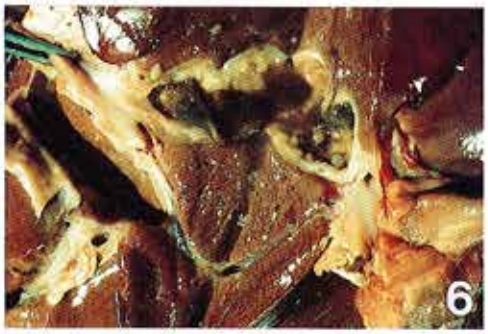
6

7

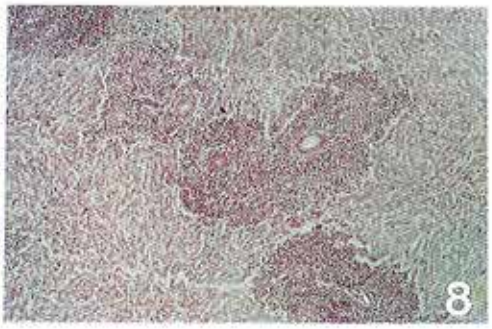
8

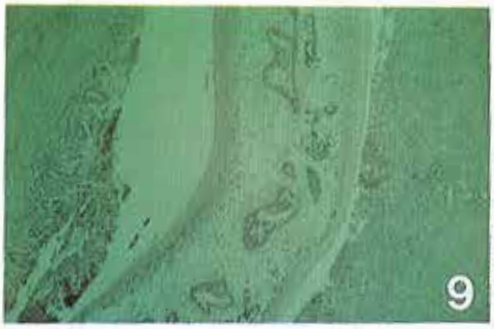

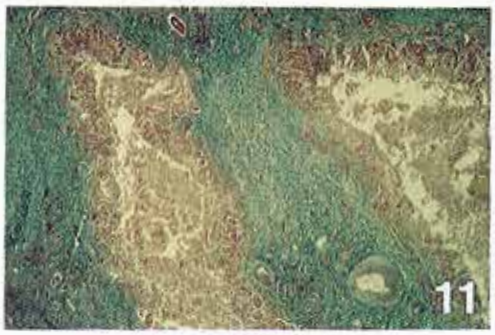



Figure 1-2 - Capra, fascioliasi subacuta: in evidenza la periepatite fibrinosa, i foci necrotici, la variegatura del colore e il disegno lobulare.

Figura 3 - Capra, fascioliasi subacuta: caratteristico disegno lobulare e lacuna ematica.

Figura 4 - Capra, fascioliasi cronica: atrofia del lobo sinistro.

Figura 5 - Capra fascioliasi cronica: ectasia di un grosso dotto biliare.

Figura 6 - Capra, fascioliasi cronica: presenza di *F. hepatica* e iperplasia «papilliforme» della mucosa in un grosso dotto.

Figura 7 - Capra, fascioliasi subacuta: tragitti necrotico-emorragici e reazione granulomatoso-eosinofilica. PAS, piccolo ingrandimento.

Figura 8 - Capra, fascioliasi subacuta: marcata infiltrazione eosinofilica degli spazi porto-biliari. E.E., medio ingrandimento.

Figura 9 - Capra, fascioliasi subacuta: esemplare di *F. hepatica* in dotto biliare ed erosione della mucosa. E.E., piccolo ingrandimento.

Figura 10 - Capra, fascioliasi cronica: lobo sinistro. Sclerosi parenchimale e neoformazione di duttuli biliari. PAS, piccolo ingrandimento.

Figura 11 - Capra, fascioliasi cronica: marcata angio e periangiocolite. Mallory, medio ingrandimento.

Figura 12 - Capra, fascioliasi cronica: lobo sinistro. Granuloma gigantocellulare attorno a uovo di *F. hepatica* in sede extraduttale. E.E., forte ingrandimento.

Figure 13-14 - Capra, fascioliasi cronica: iperplasia «papilliforme» della mucosa di un dotto. PAS, piccolo e medio ingrandimento.

BIBLIOGRAFIA

1) Arora R.G., Iyer P.K.R. «*Studies on the pathology of the fascioliasis (F. gigantica) in sheep and goat*. Indian J. Animal Sc., *43* (8), 720-723, 1974.
2) Barth D., Schaich K. - *Untersuchungen zur experimentellen Fasciolose bei Reh - (Capreolus capreolus) und Rotwild (Cervus elaphus)*. Z. Jagdwiss., *19*, 183-197, 1973.
3) Girardi C., Lanfranchi P., Abate O., Pau S. «*Su un grave episodio di fascioliasi nella capra*». Ann. Fac. Med. Vet. Torino, *26*, 428-442, 1979.
4) Rahko T. «*Studies on the pathology of dicrocoeliasis and fascioliasis in the goat. I. The histopathology of the liver and bile ducts*. Acta Vet. Scand., *13*, 554-562, 1972.

E. SANNA[1], S. PIRINO[1], A. LEONI[1], A.M. NIEDDU[1],
E. SANNA PASSINO[2], L. PISANO[3]

IL TRAPIANTO DI RENE NEL CANE. VALUTAZIONE ISTOLOGICA, ISTOCHIMICA ED ULTRASTRUTTURALE DI ALCUNI LIQUIDI DI PERFUSIONE

[1] Università degli Studi di Sassari - Istituto di Patologia Generale e Anatomia Patologica Veterinaria - Via Vienna, 2 - 07100 Sassari
[2] Istituto di Patologia Speciale e Clinica Chirurgica Veterinaria
[3] Istituto di Patologia Speciale Chirurgica - Università di Sassari

RIASSUNTO

Nell'ambito della creazione di un protocollo di trapianto renale nel cane, allo scopo di verificare le principali lesioni flushing e storing dipendenti, n. 8 reni sono stati perfusi con liquido di Ringer (n. 2), di Collins (n. 4), di Belzer (n. 2) e stoccati a +4° C. Sulle biopsie eseguite a h 0, 6, 12, 18, 24, 36, 48 e 72 dalla perfusione di banco, sono stati eseguiti esami istopatologici, istoenzimatici ed elettromicroscopici. Gli organi trattati con le soluzioni di Ringer e Collins hanno mostrato, a tempi differenti, gravi alterazioni cellulari. Il liquido di Belzer ha invece preservato i reni per un periodo di tempo più lungo.

Parole chiave: trapianto renale, alterazioni da perfusione, cane.

KIDNEY TRANSPLANTATION IN THE DOG. EVALUATION OF COLD REPERFUSION WITH DIFFERENT SOLUTIONS

SUMMARY

In order to experience the kidney transplantation in the dog, the main lesions caused by cold re-perfusion in 8 kidneys flushed out and stored at 4°C with Ringer's (2), Collins' (4) and Belzer's (2) solutions, were studied. Histopathologic, histoenzymatic and TEM observations were carried out on biopsies at 0, 6, 12, 18, 24, 36, 48 and 72 hours after kidney removal and re-perfusion. Ringer and Collins solutions caused, at different times, severe cellular swelling and morphostructural damages. Belzer's liquid preserved instead the kidney for a longer time, with less important osmotic lesions.

Key words: kidney transplantation, perfusion damages, dog.

INTRODUZIONE

Nei trapianti d'organo, il prelievo e la perfusione assumono un ruolo fondamentale per la riuscita dell'intervento. In particolare, viene ritenuta di grande importan-

za la qualità delle soluzioni perfusive impiegate per indurre l'ischemia fredda, necessaria a prevenire la necrobiosi e a mantenere la morfologia e le funzioni dell'organo nel tempo che intercorre tra prelievo e trapianto. La letteratura riporta casi di decorso sfavorevole causati da alterazioni cellulari perfusione-dipendenti.

Scopo della nostra indagine è stato pertanto quello di verificare, nel quadro della creazione di un protocollo di trapianto terapeutico di rene nel cane, le principali alterazioni istologiche, istochimiche ed ultrastrutturali in reni perfusi con le varie soluzioni attualmente disponibili. In questa nota riferiamo delle esperienze relative all'uso dei liquidi Euro-Collins, Collins modificato, Wisconsin (Belzer) e Ringer.

MATERIALI E METODI

Sono stati utilizzati n.8 reni di cagne di 2-3 anni, di peso compreso fra 10 e 30 kg venute a morte presso la Clinica Chirurgica Veterinaria. Sulla tecnica di prelievo e perfusione si è riferito in occasione del 46° Congresso S.I.S.Vet. Il protocollo di perfusione è stato così condotto: reni nn. 1-2: Ringer; reni n. 3-4: Collins; reni nn. 5-6 Collins modificato; reni nn. 7-8 Belzer.

Il liquido di Ringer è una soluzione di controllo utilizzata clinicamente per crioperfusioni con tempi di ischemia fredda rapidi. Esso è stato considerato «controllo» poiché, essendo privo di fattori protettivi in senso lato, non consente prolungate conservazioni degli organi e quindi permette una valutazione degli effetti della sola ischemia fredda sulla biologia cellulare.

La soluzione Euro-Collins è un liquido ipertonico (335 mOsm/Kg) ed è la più comunemente utilizzata per le perfusioni renali ed epatiche. Secondo alcuni Autori dovrebbe consentire la protezione efficace del rene anche oltre le 24 ore. La differenza fra la soluzione madre e quella modificata sta nell'aggiunta, in quest'ultima, di 65 ml/l di destrosio.

Il liquido di Belzer, infine, è una soluzione di recentisssima introduzione e ha destato un notevole interesse, poiché il suo ideatore, il Prof. Belzer, riporta dati sperimentali e clinici che comproverebbero netti aumenti dei tempi di conservazione degli organi perfusi con essa. La composizione comprende Ac. lattobionico, K fosfato monobasico, Mg solfato eptaidrato, raffinosio, adenosina, allopurinolo, glutatione, Na-K idrossidi in quantità modesta. Il liquido ha una osmolarità di 320 mOsm con una concentrazione di sodio pari a 20 mEq/l e di potassio di 140 mEq/l.

Il primo prelievo bioptico è stato effettuato immediatamente dopo la perfusione (T 0); successivamente gli organi, ricoperti di ghiaccio secco periodicamente rinnovato, sono stati stoccati in frigo termostatato a +4°C e le biopsie successive eseguite dopo 6, 12, 18, 24, 36, 48, 72 ore.

Il materiale è stato quindi avviato alla microscopia ottica, all'esecuzione di tests isto-enzimatici e all'osservazione in TEM.

Microscopia ottica

Le biopsie, delle dimensioni di cm 2x2x0,5 ca., sono state fissate in formolo tamponato 10%, disidratate nella scala degli alcooli, incluse in paraffina, sezionate a 5-6 μ di spessore e colorate con Ematossilina-eosina, PAS, PTAH, Mallory, Polychrom.

Tests istoenzimatici

Allo scopo di verificare l'integrità funzionale dei reni a seguito della perfusione sono stati eseguiti, previo congelamento in azoto liquido e stoccaggio a —80°C, i tests di visualizzazione istochimica della fosfatasi acida e della fosfatasi alcalina (SIGMA Diagnostics).

TEM

I tessuti sono stati fissati in glutaraldeide per 3 ore, post-fissati in OsO4 per 1,5 ore, stoccati in PBS, inclusi in Epon-Araldite e osservati in T.E.M.

RISULTATI

OSSERVAZIONI IN M.O.

Dal punto di vista quali-quantitativo, i reni perfusi con i liquidi di Collins hanno manifestato un comportamento pressoché analogo e pertanto, per comodità di esposizione, verranno descritti contemporaneamente.

Liquidi di Collins

Dopo 6 ore, accanto alla dilatazione di alcuni vasi venosi e linfatici, principalmente localizzata nella corticale non si apprezzano alterazioni morfo-strutturali di rilievo, ad eccezione di una modesta sofferenza degli epiteli tubulari distali e dei collettori, i quali appaiono a tratti rigonfi.

A T 12, il rene, pur mantenendo caratteristiche morfo- strutturali sostanzialmente normali, presenta in qualche campo fenomeni di coartazione delle capsule di Bowman, così come assumono maggior rilievo le alterazioni precedentemente riscontrate a carico dei tubuli. Le membrane basali sono invece normali.

Dopo 18 ore, nell'insieme, le strutture corticali continuano a non manifestare quadri lesivi di significativa entità, mentre si aggravano gli edemi intracellulari osservati nella midollare. In qualche campo, alcuni tubuli presentano una notevole deplezione cellulare; in altri, le stesse cellule appaiono sfrangiate nella porzione apicale. Il fenomeno sembra imputabile allo scatenarsi di lesioni autolitiche, peraltro evidenziate dalla massiccia presenza di vacuolizzazioni intracitoplasmatiche.

A 24 ore progredisce la degenerazione del parenchima midollare. Peraltro, il quadro è rapportabile a quello del T 18.

In capo a 36 ore, le cellule tubulari circostanti manifestano alterazioni analoghe a quelle osservate nella midollare (vacuolizzazione, rigonfiamento, rottura delle cellule e deplezione nucleare). Le membrane basali e gli interstizi continuano a presentare caratteristiche morfo-strutturali apparentemente normali. In progressione le alterazioni midollari.

Dopo 48 ore la quasi totalità dei glomeruli appare collassata; in qualche caso le membrane basali glomerulari sono discontinue, mentre quelle tubulari tendono a perdere l'affinità tintoriale.

Le colorazioni specifiche evidenziano anche campi di cariolisi, sottolineando la grave compromissione nucleare.

Infine, dopo 72 ore, la lisi degli epiteli tubulari e le alterazioni glomerulari divengono imponenti e, seppure qualitativamente simili a quelle osservate a 48 ore, appaiono estese alla quasi totalità del parenchima.

Liquido di Ringer

Le lesioni degenerative osservate in seguito alla perfusione con liquido di Ringer appaiono qualitativamente sovrapponibili a quelle dei reni perfusi con i liquidi di Collins; tuttavia esse manifestano una comparsa più precoce. Sia le lesioni tubulari quanto quelle glomerulari esordiscono con 12 ore di anticipo, per mantenere poi la medesima progressione, fino alla distruzione di gran parte delle cellule epiteliali e a gravi alterazioni delle membrane basali in vasti distretti. Da rilevare che anche nei reni perfusi con liquido di Ringer sono state osservate, a T 0, ampie dilatazioni vascolari, responsabili di fenomeni compressivi sul circostante parenchima.

Liquido di Belzer

Va anzitutto premesso che la prova è stata condotta su soli due reni e che la quantità di emazie residue è risultata superiore ai casi precedenti; ai dati ottenuti si può pertanto unicamente attribuire un significato preliminare, da confortare con successive osservazioni.

A 0 e 6 ore dalla perfusione la microscopia ottica tradizionale non ha svelato alterazioni di rilievo, ad eccezione della precoce comparsa di aree otticamente vuote, corrispondenti, anche in questo caso, a vasi venosi e linfatici.

Dopo 12 ore, invece, è stato possibile osservare il rigonfiamento e la rottura di qualche rara cellula degli epiteli tubulari corticali, perlopiù in vicinanza delle dilatazioni cui si è testè accennato; nella midollare il quadro è dominato da un modesto stato sofferenziale degli stessi epiteli, vacuolizzati e rigonfi, in qualche caso privi di nucleo.

L'aspetto dell'organo a 18 ore dalla perfusione depone per l'aggravamento delle lesioni precedentemente osservate con la comparsa di un lieve edema interstiziale.

Dopo 24 ore, la alterazioni delle strutture corticali divengono manifeste; compaiono precipitati amorfi nei glomeruli e questi ultimi assumono un aspetto decisamente coartato. Forte la deplezione cellulare in sede midollare.

Il quadro del T 36 è praticamente sovrapponibile.

In capo a 48 ore le cellule tubulari in vicinanza dei glomeruli appaiono fortemente degenerate in vasti campi. In estensione le alterazioni midollari.

A 3 giorni dall'intervento i fenomeni lesivi appaiono estesi alla quasi totalità del parenchima.

PROVE ISTOCHIMICHE

Per quanto attiene ai liquidi di Collins, la visualizzazione delle fosfatasi acida e alcalina ha fornito interessanti indicazioni sulla patogenesi della degenerazione

cellulare documentata alla M.O. tradizionale. In particolare, la fosfatasi acida, enzima litico lisosomiale corticale, è stata osservata in forma diffusa in spazi sia intra che extracellulari; ciò dimostra gravi fenomeni lesivi a carico dei lisosomi e configura l'origine autolitica delle lesioni osservate in microscopia ottica. La progressione temporale del fenomeno coincide quindi con l'evoluzione delle lesioni precedentemente descritte.

La fosfatasi alcalina, normalmente presente soprattutto a livello dei tubuli collettori midollari, manifesta invece un progressivo decremento di positività, confermando la degenerazione delle strutture cellulari.

Il liquido di Ringer, dal punto di vista istochimico, ha causato fenomeni lesivi analoghi che, rispetto ai liquidi di Collins hanno manifestato un'insorgenza anticipata di circa 12 ore.

TEM

Per quanto riguarda i liquidi di Collins, il rigonfiamento cellulare esordisce in tempi precocissimi, addirittura immediatamente dopo la perfusione, interessando soprattutto la componente midollare e, in minor misura, quella corticale.

Esso prelude ad una sequela di eventi patogenetici che, passando attraverso il rigonfiamento e la rottura dei mitocondri, la marginazione del reticolo endoplasmatico e la rottura lisosomiale, conduce alla distruzione della cellula.

Il liquido di Belzer invece, pur con tutte le cautele del caso, pare proteggere il parenchima renale per un periodo di tempo più lungo. Fino a 6 ore non si osservano alterazioni degne di nota. I fenomeni lesivi iniziano a comparire alle 12 ore, interessando un numero molto ridotto di nefroni. Dalle 18 ore in poi, la progressione delle alterazioni segue sia qualitativamente che quantitativamente la falsariga di quelle determinate dalle soluzioni di Collins.

CONSIDERAZIONI E CONCLUSIONI

La tecnica perfusiva assume un'importanza rilevante: nella nostra esperienza, la perfusione «a caduta» mediante deflussore non ha mai determinato un completo lavaggio del rene dalle emazie, sempre presenti nelle sezioni istologiche ancorché in quantità modesta.

Nei reni utilizzati, già immediatamente dopo la perfusione, si è notata la comparsa di dilatazioni vascolari, verosimilmente dovute a difficoltoso drenaggio della soluzione e responsabili di fenomeni compressivi sul circostante parenchima.

La microscopia ottica e soprattutto quella elettronica, hanno dimostrato che l'alterazione fondamentale nell'organo perfuso con i liquidi saggiati, è costituita dalla comparsa di un rigonfiamento cellulare di probabile significato osmotico; quest'ultimo sarebbe il «primum movens» di più gravi lesioni cellulari, che vanno dall'alterazione degli organuli fino alla rottura della cellula. I tests istochimici confermano inoltre che alcuni enzimi litici, fuoriuscendo dalle strutture in cui sono normalmente accumulati, cooperano all'aggravamento del quadro lesivo.

In sede di valutazione comparativa, va sottolineato che i liquidi di Collins e ancor più quello di Belzer, hanno mostrato un indiscutibile e peraltro notorio primato sulla soluzione di Ringer; in particolare, essi hanno manifestato una maggiore capacità di ritardare l'insorgenza delle lesioni testè descritte; nella nostra esperienza, tale ritardo appare quantificabile, rispettivamente, intorno alle 12 (Collins) e 18 ore (Belzer).

Poiché il rene possiede notevoli capacità rigenerative, che gli consentono una buona funzionalità anche in caso di perdita di oltre metà dei nefroni, allo scopo di valutare i tempi entro i quali l'organo perfuso deve essere trapiantato, può essere assunto come parametro di valutazione l'integrità delle membrane basali; infatti, un danno anche minimo a questo livello causa la depressione dei fenomeni riparativi. Nella nostra esperienza, le lesioni a carico di queste strutture compaiono a 36 (Collins) e 48 ore (Belzer), sottolineate in qualche caso dalla discontinuità fisica, in qualche altro dalla perdita delle affinità tintoriali.

In conclusione, riteniamo di poter affermare che, con la tecnica perfusiva da noi utilizzata, l'organo debba essere avviato al trapianto entro un ragionevole margine di sicurezza massimo di 24-30 ore dall'inizio dell'ischemia fredda a seconda della soluzione utilizzata.

Figura 1 - Perfusione con soluz. di Collins; T 0; ectasia venosa e linfatica, edema periarterioso. PAS, medio ingrandimento.

Figura 2 - Collins modificata; T 12; vari gradi di degenerazione idropica degli epiteli. PAS, medio ingrandimento.

Figura 3 - Collins modificata; T 36; tumefazione, necrobiosi e sfaldamento degli epiteli tubulari. Presenza di emazie residuali. PTAH, medio ingrandimento.

Figura 4 - Collins; T 72; diffusa necrosi epiteliale. PAS, piccolo ingrandimento.

Figura 5 - Belzer; T 72; lesioni di minore intensità rispetto a quelle evidenziate al T 72 Collins; Policrom, medio ingrandimento.

Figura 6 - Belzer; T 18; stadio iniziale di rigonfiamento idropico; Policrom, medio ingrandinmento.

Figura 7 - Collins, T 48; visualizzazione istochimica della fosfatasi acida; diffusione enzimatica in ambito endo- eso-cellulare e glomerulare; medio ingrandimento.

Figura 8 - TEM; edema cellulare dell'epitelio tubulare.

Figura 9 - TEM; vescicolazione mitocondriale.

Figura 10 - TEM; forte imbibizione dei mitocondri con rarefazione e frammentazione delle creste.